



## Concordancia de diagnósticos imagenológico e histopatológico de las lesiones de mama

Sánchez-Montaño M<sup>1</sup>, Zatarain-Bayliss L<sup>2</sup>, Peñuelas-Vargas CE<sup>2</sup>, González-Fernández MA<sup>2</sup>

### Resumen

El diagnóstico de lesiones mamarias categoría BIRADS 4A, 4B, 4C o 5, por mastografía o ecografía, sugiere la posibilidad de malignidad en diferentes porcentajes, por lo que está indicada una biopsia de acuerdo con el propio sistema BIRADS del Colegio Americano de Radiología. Es un procedimiento invasivo que genera costos adicionales para el paciente y la institución. Sin embargo, se desconoce la cantidad de diagnósticos de cáncer de mama confirmados por histopatología, mediante biopsias de lesiones mamarias categorizadas imagenológicamente como BIRADS 4A, 4B, 4C o 5, que se realizan en el Hospital Civil de Culiacán, Sinaloa, México.

**OBJETIVO:** determinar en que porcentaje las lesiones de mama categorizadas por imagen como BIRADS 4A, 4B, 4C o 5 correspondieron a lesiones malignas de acuerdo con los resultados histopatológicos.

**METODOLOGÍA:** estudio de tipo transversal, observacional, con recolección de datos de manera retrospectiva.

**RESULTADOS:** durante el periodo de mayo del 2013 a diciembre del 2015 se realizaron 251 biopsias de lesiones mama categorizadas por imagen como BIRADS 4A, 4B, 4C y 5. Se realizó la comparación de los resultados histopatológicos con los diagnósticos imagenológicos previos encontrándose un porcentaje de malignidad de 4.2% para las lesiones categoría BIRADS 4A, 20.4% para lesiones 4B, 30.7% para la categoría 4C y 100% de malignidad para lesiones categoría 5.

**CONCLUSIONES:** estos porcentajes coinciden con los establecidos por el Colegio Americano de Radiología, únicamente un menor porcentaje de lesiones malignas en la categoría 4C, lo cual no fue estadísticamente significativo ya que presentó un intervalo de confianza dentro del rango establecido para dicha categoría. Lo anterior sugiere una adecuada correlación imagenológica-histopatológica en nuestro centro, situándolo dentro de los parámetros internacionales de calidad y de otros centros de imagen de referencia.

**PALABRAS CLAVES:** BIRADS, biopsia, mama, cáncer de mama.

<sup>1</sup>Residente en Imagenología.

<sup>2</sup>Médico adscrito al servicio de Imagenología.

UNIMA, Hospital Civil de Culiacán. Álvaro Obregón  
1422, Tierra Blanca 80030, Culiacán, Sinaloa.

**Recibido:** 21 de octubre 2016

**Aceptado:** 25 de octubre 2016

### Correspondencia

Mariana Sánchez Montaño  
smmariana29@gmail.com

### Este artículo debe citarse como

Sánchez-Montaño M, Zatarain-Bayliss L, Peñuelas-Vargas CE, González-Fernández MA. Concordancia de diagnósticos imagenológico e histopatológico de las lesiones de mama. Anales de Radiología México 2016;15(4):339-344.

Anales de Radiología México 2016 Oct;15(4):339-344.

## Concordance of image and histopathological diagnoses of mammary lesions.

Sánchez-Montaño M<sup>1</sup>, Zatarain-Bayliss L<sup>2</sup>, Peñuelas-Vargas CE<sup>2</sup>, González-Fernández MA<sup>2</sup>

### Abstract

Diagnosis of BI-RADS category 4A, 4B, 4C, or 5 mammary lesions, by mammogram or echography, suggests the possibility of malignancy in different percentages, for which a biopsy is indicated by the BI-RADS system of the American College of Radiology. It is an invasive procedure which generates additional costs for the patient and the institution. However, the number of breast cancer diagnoses confirmed by histopathology, by means of biopsies of mammary lesions categorized based on image studies as BI-RADS 4A, 4B, 4C, or 5 performed at Hospital Civil in Culiacan, Sinaloa, Mexico, is unknown.

**OBJECTIVE:** determine what percentage of mammary lesions categorized by image studies as BI-RADS 4A, 4B, 4C, or 5 were confirmed as malignant lesions based on histopathological results.

**METHODOLOGY:** a transverse, observational study, with retrospective data collection.

**RESULTS:** in the period from May 2013 to December 2015, 251 biopsies of mammary lesions categorized by image studies as BI-RADS 4A, 4B, 4C, and 5 were performed. Histopathological results were compared with prior image diagnoses, finding a percentage of malignancy of 4.2% for BI-RADS category 4A lesions, 20.4% for category 4B lesions, 30.7% for category 4C, and 100% malignancy for category 5 lesions.

**CONCLUSIONS:** these percentages coincide with those established by the American College of Radiology, except only a smaller percentage of malignant lesions in category 4C, which was not statistically significant because it presented a confidence interval within the range established for that category. This suggests an adequate image-histopathological correlation at our center, placing it within international parameters for quality and other reference image centers.

**KEYWORDS:** BI-RADS; biopsy; breast; breast cancer

<sup>1</sup>Residente en Imagenología.

<sup>2</sup>Médico adscrito al servicio de Imagenología.

UNIMA, Hospital Civil de Culiacán. Álvaro Obregón 1422, Tierra Blanca 80030, Culiacán, Sinaloa.

### Correspondence

Mariana Sánchez Montaño  
smmariana29@gmail.com

## INTRODUCCIÓN

En nuestro país el cáncer de mama constituye actualmente la primer causa de mortalidad on-

cológica, desplazando al cáncer cervicouterino al segundo puesto desde el año 2007.<sup>1,2</sup> El cáncer de mama en etapas iniciales se presenta de manera subclínica en la mayoría de los casos, es

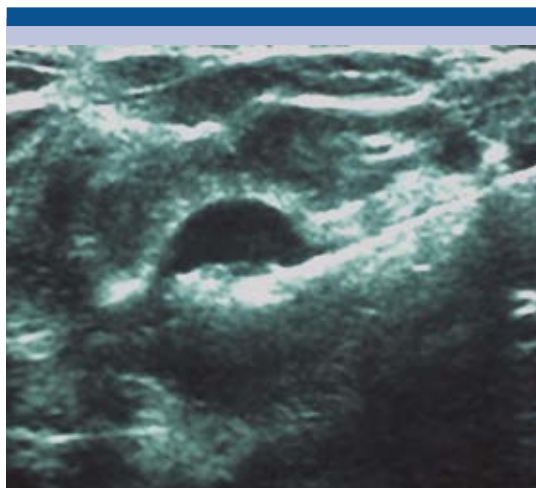
decir que solamente es detectable por estudios de imagen los cuales son: mastografía, ultrasonido y resonancia magnética.<sup>3,4</sup> En la actualidad no existe ningún estudio o grupo de estudios que garantice la ausencia de cáncer de mama. Se ha demostrado que cuando la combinación de mamografía y ecografía tienen hallazgos negativos la probabilidad de padecer cáncer de mama se ubica entre 0.1 y 4%.<sup>5</sup>

El diagnóstico definitivo de cáncer de mama se realiza mediante la confirmación histológica, para esto se prefiere la realización de biopsias de mínima invasión con la obtención de material tisular suficiente que permita una adecuada caracterización histopatológica, así como la determinación de factores pronósticos y predictivos.<sup>6,7</sup>

Estudios norteamericanos reportan 96% de sensibilidad para la detección de malignidad en las biopsias percutáneas de mama con solo 10% de resultados indeterminados en los cuales se indica repetir la biopsia.<sup>8</sup> En los estudios realizados en nuestro país se ha reportado una sensibilidad de 91% con una especificidad de 100% en el diagnóstico de cáncer de mama.<sup>4</sup>

De acuerdo con lo establecido en la clasificación BIRADS, del Colegio Americano de Radiología, a las lesiones mamarias categorizadas como 4A, 4B, 4C y 5, por ser de sospecha de malignidad, se les debe realizar una toma de biopsia para su evaluación histopatológica.<sup>9</sup>

La clínica de mama de la Unidad de Imagen del Hospital Civil de Culiacán es un área de escrutinio para patología mamaria concentrando un alto número de pacientes con lesiones de mama categorizadas como BIRADS 4A, 4B, 4C y 5 mediante la evaluación con diferentes métodos de imagen. La toma de una biopsia de mama es un procedimiento invasivo que genera un costo adicional para paciente e institución (**Figura 1**).



**Figura 1.** Biopsia de lesión mamaria con aguja tru-cut ecoguiada.

Sin embargo, se desconoce en nuestra unidad la cantidad de diagnósticos de cáncer de mama confirmados por histopatología de las biopsias de lesiones mamarias categorizadas mediante imagen como BI-RADS 4A, 4B, 4C o 5. Determinar la correlación entre los hallazgos de imagen y los resultados histológicos es sumamente importante ya que la decisión de recomendar la extirpación quirúrgica o de realizar seguimiento a corto plazo se basa, en gran medida, en la correlación del diagnóstico histológico con los hallazgos por imagen, siendo parte de las responsabilidades del médico radiólogo si éste fue quien realizó la biopsia.<sup>10</sup>

## MATERIAL Y MÉTODOS

Se realizó un estudio de tipo prueba diagnóstica transversal, observacional y retrospectiva durante el periodo de mayo del 2013 a diciembre del 2015, en el cual se realizaron 251 biopsias de mama en la unidad. El análisis estadístico fue de tipo descriptivo obteniendo el porcentaje de lesiones con diagnóstico de malignidad reportado en cuanto a estudio histopatológico en

las diferentes categorías establecidas mediante métodos de imagen, se compararon los porcentajes obtenidos con los referidos por el sistema BIRADS del Colegio Americano de Radiología.

### RESULTADOS

Se incluyeron 251 pacientes (todas mujeres) a las que se les practicó biopsia de lesión mamaria, la edad estuvo en un rango de 16 a 86 años, moda de 47 años. De las biopsias realizadas 135 fueron en mama derecha y 116 en mama izquierda. El 65% correspondían a lesiones categoría BIRADS 4A (169), 17% BIRADS 4B (44), 12% BIRADS 5 (30) y 5% BIRADS 4C (13) (**Cuadro 1**). De los 251 procedimientos 195 fueron biopsias con aguja gruesa, 43 biopsias quirúrgicas previo marcaje con arpón guiado por mastografía y 13 biopsias quirúrgicas con arpón guiado por ecografía.

El tipo de lesión más frecuentemente diagnosticado, que requirió realización de biopsia, fue nódulo seguido de fibroadenoma atípico y, en tercer lugar, microcalcificaciones. Los resultados histopatológicos fueron predominantemente benignos con 201 casos y malignidad reportada en 50 casos. Dentro de los diagnósticos histopatológicos benignos el diagnóstico más reportado fue fibroadenoma, en segundo lugar cambios por condición fibroquística y adenosis en tercer lugar.

**Cuadro 1.** Numero de biopsias y resultados de malignidad de todas las categorías

Categoría BIRADS	Número de biopsias	Malignidad por resultado histopatológico
4A	164	7
4B	44	9
4C	13	4
5	30	30
	251	50

Los resultados de malignidad arrojaron como primera afección maligna al carcinoma ductal infiltrante con 35 casos, 10 casos con carcinoma ductal *in situ*, un caso de carcinoma ductal *in situ* e infiltrante y 4 casos de carcinoma lobulillar infiltrante (**Cuadro 2**). Encontramos un porcentaje de malignidad de 4.2% para las lesiones categoría BI-RADS 4A, 20.4% para lesiones 4B, 30.7% para la categoría 4C y 100% de malignidad para lesiones categoría 5. La categoría 4C reportó un menor porcentaje de lesiones malignas en la categoría, lo cual no fue estadísticamente significativo ya que presentó un intervalo de confianza dentro del rango establecido para dicha categoría (**Cuadro 3**).

### DISCUSIÓN

Conocer la correlación histopatológica e imagenológica de los centros de diagnóstico de patología mamaria en México es una forma de autoevaluación en cuanto a la certeza diagnóstica imagenológica y a la calidad de los procesos realizados comparado con los estándares internacionales.

**Cuadro 2.** Resultados histopatológicos

Adenosis	34
Adenosis + cambios fibroquísticos	18
Adenosis + fibroadenoma	10
Carcinoma ductal <i>in situ</i>	10
Carcinoma ductal <i>in situ</i> e infiltrante	1
Carcinoma ductal infiltrante	35
Carcinoma lobulillar infiltrante	3
Cambios fibroquísticos	28
Fibroadenoma	75
Hiperplasia ductal	9
Mastitis	4
Metaplasia apocrina papilar	2
Negativo a malignidad	15
Papiloma intraductal	11

**Cuadro 3.** Resultados por BIRADS

	Pacientes biopsiadas	Reporte histológico de malignidad	Reporte histopatológico de benignidad	Indice de confianza 95%
BIRADS 4A	164	7 (4.2%)	157 (95.9%)	1.73-8.6
BIRADS 4B	44	9 (20.4%)	35 (79.6%)	9.8-35.3%
BIRADS 4C	13	4 (30.7%)	9 (69.3%)	9.1-61.4%
BIRADS 5	30	30 (100%)	0	-

Nuestros resultados coinciden con los establecidos por el Colegio Americano de Radiología, únicamente presentando un menor porcentaje de lesiones malignas en la categoría 4C, lo cual no fue estadísticamente significativo ya que presentó un intervalo de confianza dentro del rango establecido para dicha categoría. Lo anterior sugiere una adecuada correlación imagenológica-histopatológica en nuestro centro, lo que lo sitúa dentro de los parámetros de calidad y competencia esperados en comparación con los lineamientos internacionales y de otros centros de imagen de referencia.

Al realizar la revisión de otros artículos en el país, respecto de las biopsias de mama, hemos encontrado que los realizados en otros centros se llevaron a cabo con una metodología diferente, pudiéndose comparar principalmente con el realizado por el Instituto Nacional de Cancerología (INCAN) en el año 2006, donde encontraron sensibilidad de 96% para detectar malignidad con las biopsias de mama;<sup>4,6,11</sup> con la diferencia de que en nuestro estudio realizamos la subdivisión de las lesiones categoría BIRADS 4, lo que nos brinda mayor precisión sobre la probabilidad de malignidad ya que el rango de porcentaje esperado de malignidad, englobando las tres subcategorías, es muy amplio, siendo de  $> 2$  y  $< 95\%$ .

De encontrar una discordancia entre el resultado de patología con los hallazgos de imagen

el médico radiólogo debe tomar la decisión de si es necesario repetir la biopsia o comenzar el seguimiento avanzado, por eso es importante conocer el rango de certeza diagnóstica. Realizar el diagnóstico temprano de cáncer de mama es de vital importancia ya que en este grupo de afecciones no existe prevención, solo detección oportuna, lo cual tiene un impacto directo en el tratamiento de elección y el pronóstico del paciente.

## CONCLUSIONES

Al ser el cáncer de mama una enfermedad de alta frecuencia en la cual el diagnóstico temprano es la piedra angular del tratamiento, es importante para el médico radiólogo conocer los lineamientos establecidos por el Colegio Americano de Radiología para realizar procesos de calidad que lo ayuden a llegar al diagnóstico correcto de manera oportuna o dictar recomendaciones de biopsia o seguimiento.

Al realizar la autoevaluación en nuestro centro podemos identificar si es necesaria la realización de cambios al emitir una categoría de BIRADS y la recomendación de biopsia y estudio histopatológico. No encontramos ninguna discordancia estadísticamente significativa que requiera cambios en los diagnósticos que son llevados a realización de biopsia. Sabemos que estamos dentro de los parámetros establecidos con adecuada certeza diagnóstica.

### Agradecimientos

A todos los médicos involucrados en la realización de las biopsias en la Clínica de mama, en especial al doctor Cipriano E. Peñuelas.

### REFERENCIAS

1. Diagnóstico y tratamiento del Cáncer de Mama en segundo y tercer nivel de atención. Evidencias y Recomendaciones. Guías de Práctica Clínica IMSS-232-09.
2. O. Martínez-Montañón, P. Uribe-Zuñiga. Políticas públicas para la detección del cáncer de mama en México. Salud Publica Mex 2009;51(supl 2):S350-s360.
3. María Estere Brandan, Yolanda Villaseñor. Detección de Cáncer de Mama: Estado de la mamografía en México. Cancerología 1 (2006):147-162.
4. A. Franco, Ma. García, M. Gorráez. Biopsias de mama con aguja gruesa guiada por estereotaxia. Experiencia en el CMN 20 de Noviembre del ISSSTE. Anales de Radiología México 2011;2:69-74.
5. D'Orsi CJ, Sickles EA, et al. Atlas BI-RADS del ACR, Sistema normalizado para la redacción de informes de estudios por imágenes de la mama. American College of Radiology; 2013.
6. N. Cerrato, L. Lopez. Correlación radiológico-patológica de las biopsias de mama realizadas en el Centro Médico ABC. Anales de Radiología México 2005;4:305-310.
7. Arce et al. Oncoguía, Cáncer de Mama. Cancerología 6 (2011):77-86
8. S. Parker, F. Burbank, et al. Percutaneous large-core breast biopsy: A multi-institutional study. Radiology November 1994. Vol 193. Number 2. 359-364.
9. J. Cardenas, E. Bargallo, A. Erazo. Consenso Mexicano sobre diagnóstico y tratamiento del cáncer mamario. Masson Doyma México, S.A. 2013.
10. C.P. Ho, J. Gillis, et al. Interactive case review of radiologic and pathologic findings from breast biopsy: Are the concordant? How do I manage the results?. Radiographics 2013; 33:E149-E152.
11. A. Escobar, Y. Villaseñor. Experiencia de un año en biopsias de mama realizadas comparadas con su resultado histológico. INCAN. Anales de Radiología México 2006;1:39-45.