



Gammagrafía ósea en tumor neuroectodérmico primitivo y su relación histopatológica

Jaime-Flores P¹, Schalch-Ponce de León J²

Resumen

OBJETIVO: evaluar la utilidad del gammagrama óseo empleando hidroximetilendifosfonato marcado con tecnecio^{99m} (^{99m}Tc-HDP) y tomografía por emisión de fotón único en combinación con tomografía simple como complementos en el abordaje diagnóstico, multidisciplinario, de lesiones derivadas de la erosión que provoca el tumor neuroectodérmico primitivo; así como la caracterización en la extensión, localización y la intensidad de actividad ósea metabólica para correlacionar esas características con el grado de proliferación según marcadores inmunohistoquímicos en las tinciones de las biopsias.

CONCLUSIÓN: los estudios de imagen anatómicos y funcionales ayudan en la estadificación del tumor neuroectodérmico primitivo, así como el grado de afectación ósea que llega a tener este tipo de estirpe. El abordaje del paciente debe ser multidisciplinario para lograr obtener el diagnóstico correcto y para evitar métodos diagnósticos innecesarios o costosos.

PALABRAS CLAVE: tumor neuroectodérmico primitivo, gammagrama óseo.

Anales de Radiología México 2016 Oct;15(4):357-363.

Bone scintigraphy in primitive neuroectodermal tumor and its histopathological relationship.

Jaime-Flores P¹, Schalch-Ponce de León J²

Abstract

OBJECTIVE: evaluate the usefulness of bone scintigraphy with technetium-99m hydroxymethylene diphosphonate (^{99m}Tc-HDP) and computerized single-photon emission tomography combined with simple tomography as complements in a multidisciplinary diagnostic approach to lesions resulting from erosion caused by a primitive neuroectodermal tumor, and characterization of the extent, localization, and intensity of bone metabolic activity to correlate such characteristics with the degree of proliferation based on immunohistochemical markers in biopsy stains.

CONCLUSION: anatomical and functional image studies help in staging of primitive neuroectodermal tumors, and the degree of bone compromise this type of lineage may develop. A multidisciplinary approach should be used to achieve an accurate diagnosis and avoid unnecessary or costly diagnostic methods.

KEYWORDS: primitive neuroectodermal tumor; bone scintigraphy

¹Médico Residente de Primer Año de Medicina Nuclear, Instituto Nacional de Enfermedades Respiratorias INER. UNAM.

²Médico Nuclear y Jefe del Servicio de Medicina Nuclear, Instituto Nacional de Enfermedades Respiratorias. INER.

Instituto Nacional de Enfermedades Respiratorias
Ismael Cosío Villegas, Calz. Tlalpan No. 4502, Col.
Sección XVI, 14080, Ciudad de México.

Recibido: 30 de marzo 2016

Aceptado: 23 de mayo 2016

Correspondencia

Paul Jaime Flores
pauljaime6@gmail.com

Este artículo debe citarse como

Jaime-Flores P, Schalch-Ponce de León J. Gammagrafía ósea en tumor neuroectodérmico primitivo y su relación histopatológica. Anales de Radiología México 2016;15(4):357-363.

INTRODUCCIÓN

El tumor neuroectodérmico primitivo, anteriormente conocido como tumor de Askin, es un tumor que fue descrito por primera vez en 1979 con la denominación de tumor maligno de células pequeñas de la región toracopulmonar, con características diferenciadoras inmunohistoquímicas y al microscopio electrónico que indican su origen neural.¹ Se localiza en la región torácica dependiente de los tejidos blandos de la pared costal y más raramente de los arcos costales de la periferia pulmonar, probablemente a partir de células embrionarias migradas de la cresta neural.²

El tumor neuroectodérmico primitivo es una entidad extremadamente rara y maligna de la región toracopulmonar de mayor incidencia en infancia y juventud. El diagnóstico diferencial se ha de plantear con otros tumores de la pared torácica más frecuentes en pediatría como el neuroblastoma indiferenciado, el rabdomiosarcoma embrionario, el sarcoma de Ewing y el linfoma.

La manifestación clínica más frecuente es un tumor palpable dolorosa en la pared torácica mientras que, en estudios de imagen como la radiografía simple, el hallazgo principal es un gran tumor de partes blandas, extrapleural, con destrucción costal y derrame pleural. En el estudio con tomografía computada el tumor puede aparecer heterogéneo y a veces con calcificaciones internas.

El tumor neuroectodérmico primitivo debe considerarse en el diagnóstico diferencial de los tumores de pared torácica en la edad infantojuvenil. No existen características morfológicas específicas que permitan realizar el diagnóstico definitivo. Tanto la tomografía como la resonancia magnética son útiles en el diagnóstico, la estadificación y el seguimiento.

La pared torácica es un lugar infrecuente de aparición de neoplasias malignas, representando sólo 1.8% de todas las neoplasias malignas de la infancia y la juventud; además el tumor neuroectodérmico primitivo es el más infrecuente.²

Histológicamente es indistinguible de otras neoplasias de células redondas pequeñas. Sin embargo, se ha considerado como una entidad patológica distinta por las características inmunohistoquímicas y de microscopía electrónica.

El tumor neuroectodérmico primitivo tiene un comienzo insidioso y silente, lo que le permite adquirir grandes proporciones. Antes de diagnosticarse puede manifestarse con síntomas constitucionales como pérdida de peso y fiebre en 50% de los casos, si bien el dolor torácico es la manifestación clínica más frecuente. Aunque la edad media de presentación es de 13 años, el rango de edades se extiende desde 0 a 38 años, con un ligero predominio en el sexo femenino.¹

Las características radiológicas del tumor neuroectodérmico primitivo no son patognomónicas y no permiten realizar un diagnóstico específico. La manifestación radiológica más frecuente es un tumor de partes blandas dependiendo de la pared costal que, en ocasiones, produce destrucción costal al momento del diagnóstico en entre 25 y 63% de los casos, además de derrame pleural.² Por su parte, el gammagrama óseo mostrará aumento en la concentración del marcador radioactivo en el hueso afectado con un patrón de distribución heterogéneo en relación con la destrucción, lo cual se observará como pérdida de la morfología habitual, zonas de mayor y menor concentración del difosfonato que corresponden a la destrucción expansiva que generalmente produce este tumor.³ Cabe mencionar la gran sensibilidad de este estudio para localizar zonas de recambio óseo aún cuando



no haya alteraciones anatómicas observables por estudios de imagen habituales como la tomografía o la resonancia magnética; es un estudio relativamente barato, además tiene el beneficio que se obtiene al ser un estudio de cuerpo completo que no aumenta la exposición a la radiación ionizante al paciente y esto tiene la gran ventaja de poder localizar zonas de actividad ósea metabólica de probable origen metastásico. Sin embargo, la especificidad es baja para diagnosticar con precisión una enfermedad en particular, es por eso que se debe correlacionar la clínica con la imagen y los estudios funcionales, así como la incidencia y la prevalencia de la sospecha diagnóstica en cada paciente. Se debe mejorar la solicitud de estudios dado que el enfoque debe tener el mayor beneficio para el paciente, así como evitar gastos innecesarios, molestias, exposiciones a radiación ionizante excesivas, etcétera.⁴

Tradicionalmente este tumor ha tenido un pronóstico desfavorable, la supervivencia a los 2 años era de 38% y a los 6 años de 14%, con recidiva y diseminación metastásica frecuente (principalmente ósea y pulmonar). El uso de la quimioterapia ha mejorado dicho pronóstico si el tumor está localizado en un área delimitada, es menor de 8 cm y puede ser completamente resecado el índice de supervivencia a los 5 años supera 80%. Si el tumor no puede ser resecado pero es pequeño la tasa de supervivencia es superior a 70%. Sin embargo, si el tumor es grande y no se puede reseca completamente la supervivencia a los 5 años es menor de 60%, incluso con buena respuesta a la quimio- y radioterapia. En el caso de que haya diseminación metastásica en el diagnóstico la tasa de supervivencia a los 5 años es menor de 30%. Se ha visto que en niños menores de 10 años el pronóstico es mejor que en los mayores y adolescentes.²

En resumen, la pared costal es un sitio poco frecuente de aparición de neoplasias primarias

en la infancia y juventud. Aunque sarcoma de Ewing, neuroblastoma, rabdomiosarcoma y linfoma son las neoplasias más frecuentes con asiento en la pared torácica no debemos olvidar incluir al tumor neuroectodérmico primitivo en el diagnóstico diferencial de los tumores de la pared torácica en este rango de edades. El tumor neuroectodérmico primitivo no tiene características radiológicas específicas por lo que son necesarios, para su diagnóstico, estudios de microscopia electrónica y pruebas inmunohistoquímicas.

En la tinción de hematoxilina-eosina se puede observar formación variable de rosetas en el tumor neuroectodérmico primitivo, y las más comunes son rosetas de Homer-Wright, donde las células están dispuestas alrededor de un núcleo fibrilar central. Más raras son las rosetas Flexner-Wintersteiner que contienen un lumen central bien definido.¹

CASO

Hombre de 15 años de edad, originario de y residente en el Estado de México. Inició su padecimiento un mes antes de su ingreso con dolor torácico de características pleuríticas, intensidad 5/10, acompañado de tos seca y pérdida de 16 kg de peso en 1 mes, después se agregó astenia y adinamia, disnea rápidamente progresiva además de elevación térmica no cuantificada de predominio vespertino. Fue referido al Instituto Nacional de Enfermedades Respiratorias donde se decidió su internamiento por tumoración pulmonar derecha que fue evidenciada por tomografía de tórax como gran tumoración que ocupaba todo el hemitórax derecho, con zonas múltiples de necrosis en su interior y desplazamiento de estructuras mediastinales a hemitórax contralateral.

Se efectuó gammagrafía ósea el día 29 de septiembre de 2015 y se obtuvieron imágenes

planares de cuerpo completo y tomografía computarizada de emisión monofotónica en combinación con tomografía simple de tórax, 2 horas después de la administración endovenosa de 30 mCi de hidroximetilendifosfonato marcado con tecnecio^{99m} (^{99m}Tc-HDP), con equipo Symbia T2[®] de doble cabezal (Siemens[®]) con amplio campo de visión, colimadores de baja energía y alta resolución, paciente en posición decúbito dorsal. Se obtuvo rastreo de cuerpo completo a velocidad de 13 cm/minuto y tomografía de 64 imágenes de 20 segundos con rotación de 180° (Figuras 1-5).

Biopsia guiada por ultrasonido y reporte de patología

Se realizó biopsia guiada por ultrasonido trans-torácico con aguja tipo TRU-CUT con folio C-1860-15. (Figuras 6-8). Se realizaron reacciones de inmunohistoquímica resultando: positivos CD99 (+++/+++) y BCL2 (+++/+++); negativos: NSE, CKAE1/AE3, CD56, PS100, CD20, CD3 y CD45. Compatible con tumor neuroectodérmico primitivo (tumor de Askin). Fue valorado por oncología y recibió cita a la consulta externa para inicio de quimioterapia para tratamiento paliativo.

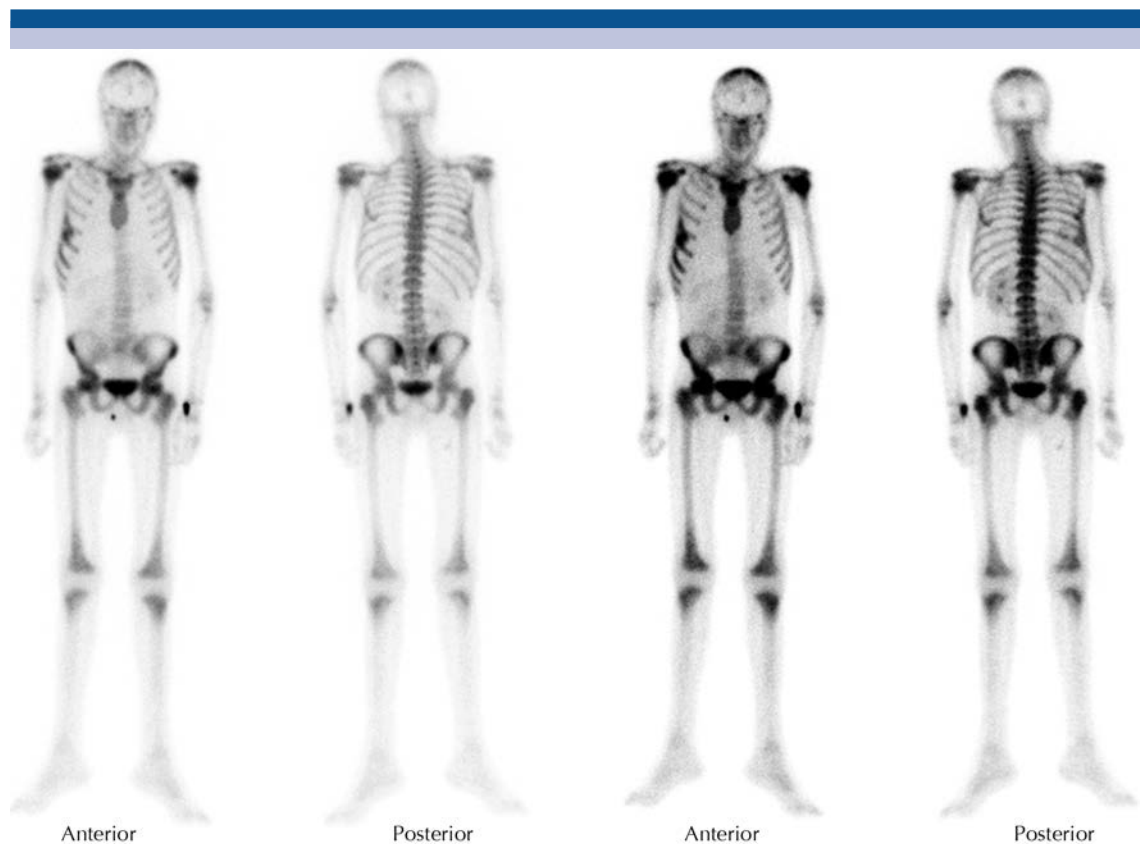


Figura 1. Gammagrafía ósea en proyección anterior y posterior: intenso incremento de la concentración del marcador radioactivo con un tamaño no habitual en parrilla costal derecha involucrando sexto, séptimo y octavo arcos costales en la región lateral, aparentemente, así como ligero descenso de la silueta de la glándula hepática.

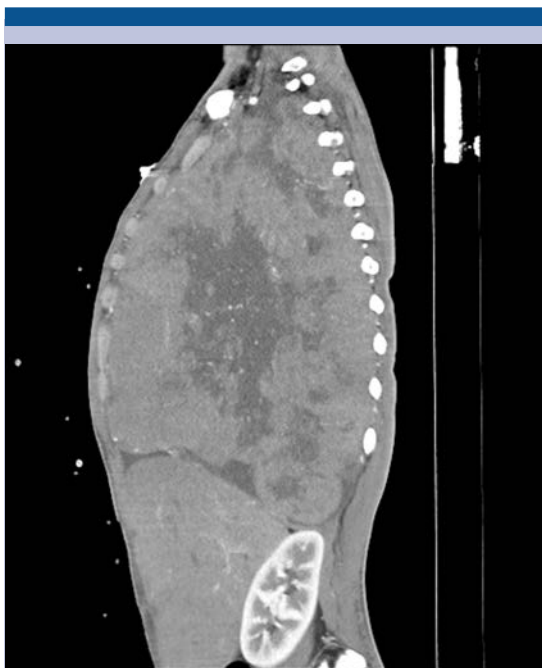


Figura 2. Reconstrucción de tomografía contrastada en proyección sagital: tumor con densidades heterogéneas con dimensión longitudinal de 29 cm y anteroposterior de 16.78 cm.

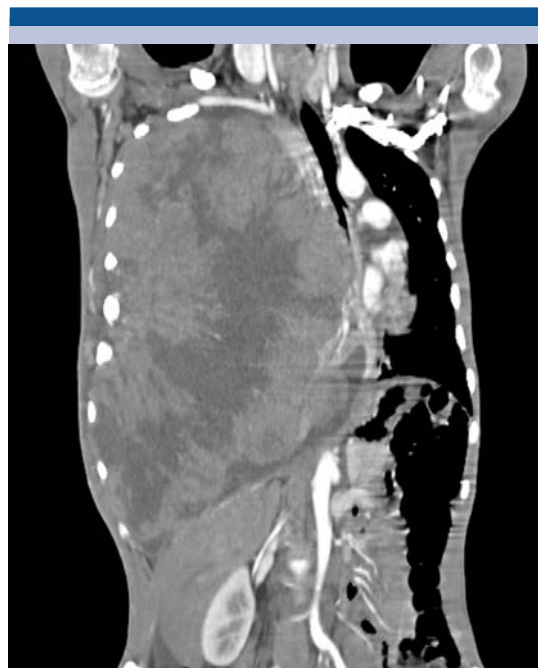

Figura 3. Reconstrucción de tomografía contrastada en proyección coronal: desplazamiento de las estructuras mediastinales contralateralmente; heterogeneidad de densidades dentro de la lesión y desplazamiento de estructuras abdominales.

DISCUSIÓN

La baja incidencia de los tumores malignos de la pared torácica en edad pediátrica hace difícil el diagnóstico de los tumores neuroectodérmicos primitivos desarrollados en esta topografía. Sin embargo, es de mucha importancia saber de su existencia y además realizar un abordaje diagnóstico adecuado para estos pacientes. El diagnóstico definitivo es sin duda la biopsia con reacciones de inmunohistoquímica pero se debe tener en cuenta la gran utilidad de los estudios anatómicos como la tomografía y los estudios fisiológicos como el gammagrama óseo para la orientación de las posibilidades diagnósticas y, por último, ofrecer al paciente el mejor tratamiento según el estadio clínico de la enfermedad.

CONCLUSIÓN

El abordaje multidisciplinario en los tumores torácicos es esencial para que el diagnóstico sea temprano, el tratamiento eficaz y el pronóstico lo más favorable posible. Se deben de tener en cuenta múltiples afecciones que pueden comprometer al tórax, las características de las lesiones, la edad de aparición, la diseminación y la fisiopatología que juega un papel de suma importancia en la imagen molecular. Aún existen grandes retos que superar en la imagen fisiológica molecular; no obstante, mientras más avanza el conocimiento de los procesos fisiológicos mucho mayores son las posibilidades de trazar las rutas metabólicas en los estudios de medicina nuclear.

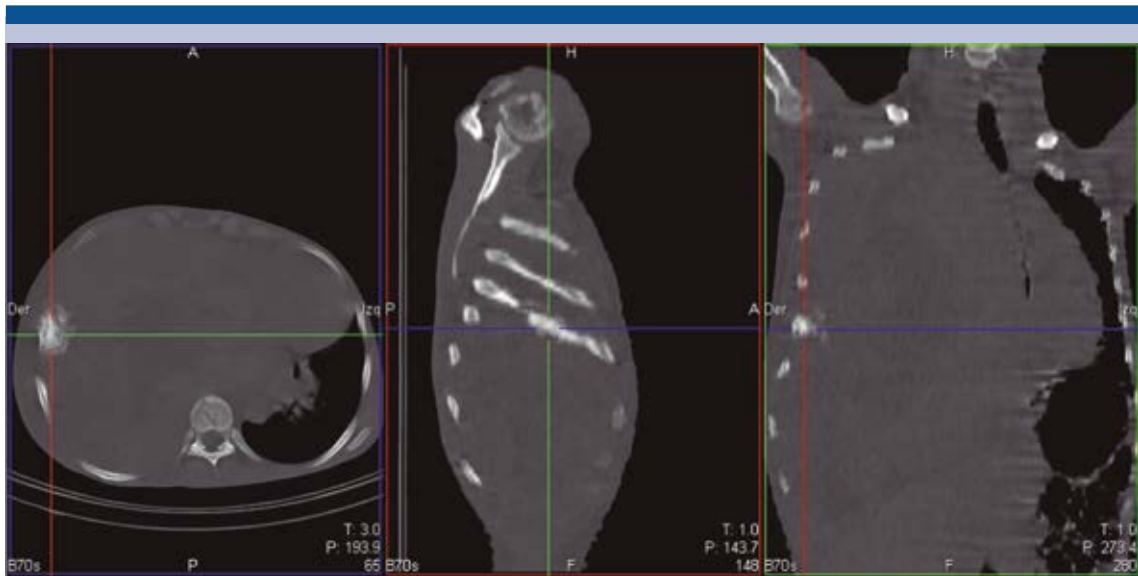


Figura 4. Tomografía helicoidal simple en proyecciones axial, sagital y coronal con ventana para hueso: aumento de volumen del sexto arco costal derecho en su porción lateral a expensas de una lesión de aspecto blástico y expansiva.

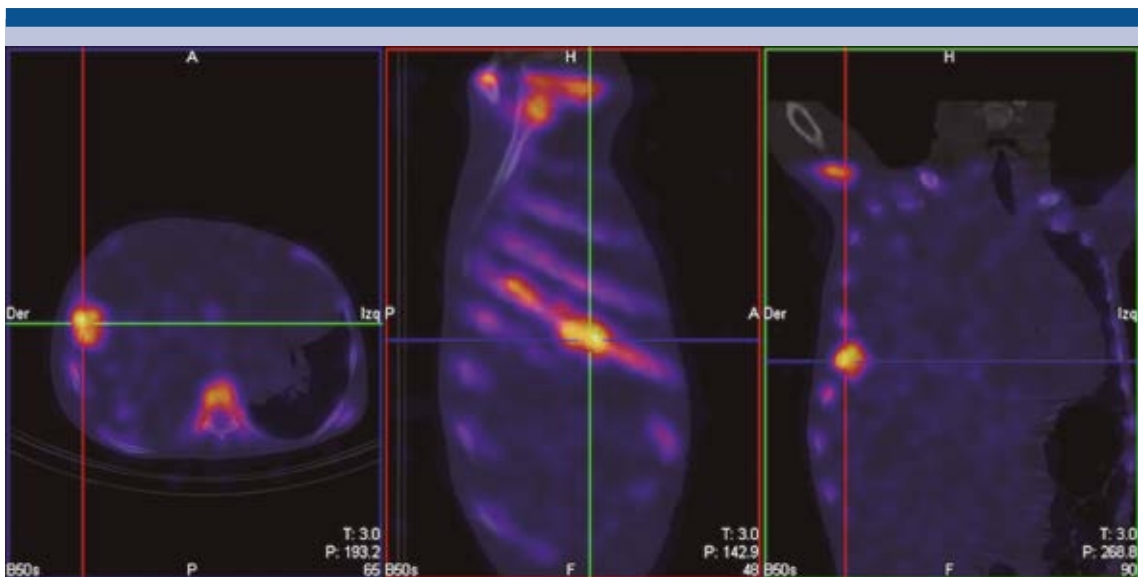


Figura 5. Imágenes de fusión de tomografía por emisión de fotón único y tomografía simple en proyección axial, sagital y coronal: incremento de actividad en el sexto arco costal (porción lateral) que corresponde con la gran zona de abombamiento de la cortical en el estudio anatómico.

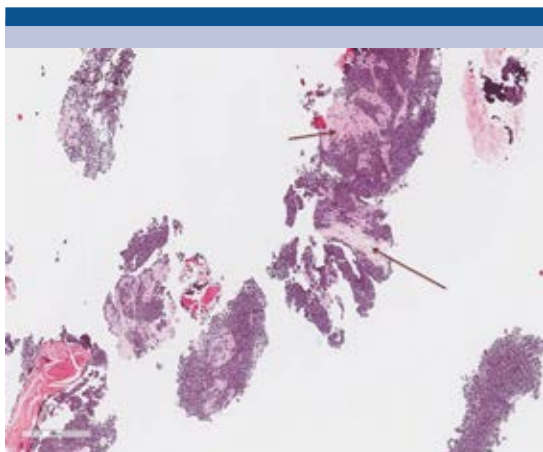


Figura 6. Producto de biopsia con aguja de corte guiada con ultrasonido, imagen histológica teñida con hematoxilina y eosina (aumento 2X): neoplasia maligna compuesta por sábanas de células hiper cromáticas inmersas en escaso tejido desmoplásico (flechas).

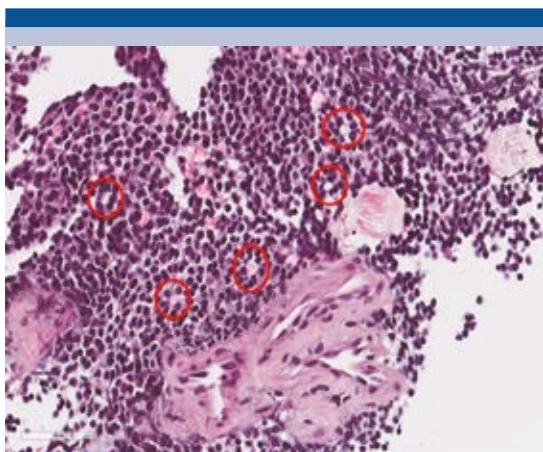


Figura 7. Imagen histológica teñida con hematoxilina y eosina (aumento 40X): población ya descrita de células primitivas redondas y azules, con formación de rosetas de Homer-Wright (círculos rojos). En comparación con las rosetas tipo Flexner las de Homer tienen en el centro un material fibrilar, eosinófilo (rosa).

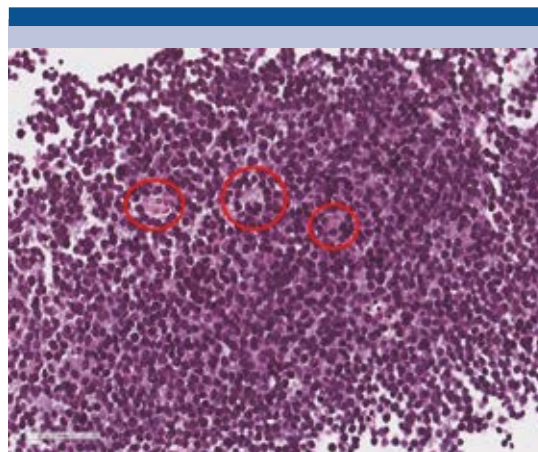


Figura 8. Imagen histológica teñida con hematoxilina y eosina (aumento 40X): población monótona, dispuestas en mantos de células pequeñas redondas y azules de escaso a nulo citoplasma. El núcleo es hiper cromático, se observan rosetas con lumen bien definido (Flexner-Wintersteiner) (círculos rojos, el centro de la roseta está vacío o blanco comparado con las de Homer-Wright).

REFERENCIAS

1. Khin T. Primitive Round Cell Neoplasm. *Surgical Pathology* 2011;4:799–818.
2. Suárez MA; Osorio VM. Tumor de Askin: Presentación de un caso y revisión de la literatura. *Anales de Radiología México* 2008;1:55-60.
3. Harvey A. Ziessman, Janis P O'Malley, James H Thrall. *Nuclear Medicine The Requisite*. 3ra edición. Elsevier Mosby. 2007.
4. Motta-Ramírez GA. La comunicación entre los médicos. Por qué los médicos seguimos haciendo cosas innecesarias o lo que el radiólogo desearía del clínico. *Anales de Radiología México* 2014;4:13.