



## Correlación de las concentraciones de colina, en espectroscopia por resonancia magnética, con los resultados de biopsias de mama

Millán-Sánchez CA<sup>1</sup>, Bocanegra-Kanagusico A<sup>2</sup>, Sánchez-Narváez F<sup>3</sup>

### Resumen

**INTRODUCCIÓN:** el cáncer de mama es un padecimiento cada vez más frecuente en las mujeres tanto de los países desarrollados como en vías de desarrollo; anualmente causa cientos de miles de muertes alrededor del mundo. Además de la mastografía y el ultrasonido, la resonancia magnética ha demostrado ser de utilidad para el estudio de afecciones mamarias malignas; sin embargo, en ocasiones puede ser todo un reto distinguir lesiones malignas de benignas. La medición de colina por resonancia magnética con espectroscopia ofrece la capacidad de incrementar las posibilidades de diferenciación.

**OBJETIVO:** conocer la correlación entre las concentraciones de colina y la estirpe histológica resultado de biopsias de mama.

**MATERIAL Y MÉTODOS:** estudio transversal, observacional y descriptivo en el periodo de octubre del 2015 a junio del 2016. Se analizaron los datos de 47 pacientes con BIRADS 4a, 4b, 4c y 5, relacionando las concentraciones de colina por resonancia magnética con espectroscopia con los resultados histopatológicos de las biopsias de mama en el Hospital General Naval de Alta Especialidad.

**RESULTADOS:** de los 47 pacientes que cumplieron con todos los criterios de inclusión 46 fueron mujeres (97.9%) y 1 hombre (2.1%). Respecto de a los resultados de patología (biopsia) 21 (44.7%) fueron benignos y 26 (55.3%) malignos. Obtuvimos una alta correlación entre las concentraciones de colina y las lesiones malignas.

**CONCLUSIONES:** utilizando un punto de corte en la concentración de colina de 59.5 mmol/L alcanzamos una sensibilidad de 92.3% y una especificidad de hasta 100%; valor predictivo positivo de 100% y negativo de 91.3%. Estos resultados son comparables con otros estudios realizados en los que reportan una sensibilidad de hasta 100% con especificidad también de 100%. Así como en otras investigaciones, en este estudio logramos demostrar que la resonancia magnética con espectroscopia puede utilizarse eficazmente en la evaluación no invasiva de tumores malignos, así como en la diferenciación entre afecciones benignas o malignas con alto grado de precisión.

**PALABRAS CLAVE:** resonancia magnética, espectroscopia, colina, cáncer de mama.

<sup>1</sup>Médico residente de Imagenología.

<sup>2</sup>Profesor titular del departamento de Imagenología.

<sup>3</sup>Asesor metodológico, Escuela Médico Naval.

Escuela Médico Naval. Departamento de Radiología e Imagenología del Hospital General Naval de Alta Especialidad. Eje 2 OTE. Tramo Heroica Escuela Naval Militar no. 701. Col. Presidentes ejidales primera sección, CP 04477, Ciudad de México.

**Recibido:** 26 de agosto 2016

**Aceptado:** 13 de septiembre 2016

### Correspondencia

César Augusto Millán Sánchez  
drmillan25@live.com

### Este artículo debe citarse como

Millán-Sánchez CA, Bocanegra-Kanagusico A, Sánchez-Narváez F. Correlación de las concentraciones de colina, en espectroscopia por resonancia magnética, con los resultados de biopsias de mama. Anales de Radiología México 2017;16(1):43-50.

Anales de Radiología México 2017 Jan;16(1):43-50.

## Correlation of choline concentrations, in magnetic resonance spectroscopy, with results of breast biopsies.

Millán-Sánchez CA<sup>1</sup>, Bocanegra-Kanagusico A<sup>2</sup>, Sánchez-Narváez F<sup>3</sup>

### Abstract

**INTRODUCTION:** breast cancer is an increasingly common condition among women in both developed and developing countries; annually, it causes hundreds of thousands of deaths worldwide. In addition to mammogram and ultrasound, magnetic resonance has proved useful in studying malignant breast disorders; however, at times it can be a formidable challenge to distinguish malignant from benign lesions. Measuring choline by magnetic resonance with spectroscopy offers the capacity to increase the possibility for differentiation.

**OBJECTIVE:** determine the correlation between concentrations of choline and the histological strain found in breast biopsies.

**MATERIAL AND METHODS:** a transverse, observational, and descriptive study in the period October 2015 to June 2016. We analyzed data from 47 patients with BIRADS 4a, 4b, 4c, and 5, associating concentrations of choline by magnetic resonance with spectroscopy with the histopathological results of breast biopsies at Hospital General Naval de Alta Especialidad.

**RESULTS:** of the 47 patients who satisfied all the inclusion criteria, there were 46 women (97.9%) and 1 man (2.1%). In the pathology (biopsy) results, 21 (44.7%) were benign and 26 (55.3%) malignant. We obtained a high correlation between concentrations of choline and malignant lesions.

**CONCLUSIONS:** using a cutoff point in choline concentration of 59.5 mmol/L, we achieved 92.3% sensitivity and up to 100% specificity; positive predictive value of 100% and negative of 91.3%. These results are comparable with other studies which report up to 100% sensitivity with specificity also at 100%. Like other investigations, in this study we succeeded in showing that magnetic resonance with spectroscopy can be used effectively in non-invasive evaluation of malignant tumors, and in differentiation between benign or malignant conditions with a high degree of precision.

**KEYWORDS:** magnetic resonance; spectroscopy; choline; breast cancer

<sup>1</sup>Médico residente de Imagenología.

<sup>2</sup>Profesor titular del departamento de Imagenología.

<sup>3</sup>Asesor metodológico, Escuela Médico Naval.

Escuela Médico Naval. Departamento de Radiología e Imagenología del Hospital General Naval de Alta Especialidad. Eje 2 OTE. Tramo Heroica Escuela Naval Militar no. 701. Col. Presidentes ejidales primera sección, CP 04477, Ciudad de México.

### Correspondence

César Augusto Millán Sánchez  
drmillan25@live.com

## INTRODUCCIÓN

El cáncer de mama es uno de los cánceres con mayor incidencia a escala mundial. Según la

Organización Mundial de la Salud (2013) cada año se detectan 1.38 millones de nuevos casos y fallecen 458 mil personas por esta causa. Actualmente, la incidencia de este tipo de cáncer



es similar en países desarrollados y en desarrollo, pero la mayoría de las muertes se dan en países de bajos ingresos, en donde el diagnóstico se realiza en etapas muy avanzadas de la enfermedad. En América Latina y el Caribe, el cáncer de mama es el más frecuente entre las mujeres, de acuerdo con la Organización Panamericana de la Salud (OPS) en 2012 se detectó esta neoplasia en más de 408 mil mujeres y se estima que para 2030 se elevará 46%. Nuestro país no es indiferente a esta problemática ya que, desde el 2006, el cáncer de mama comenzó a ocupar el primer lugar entre las causas de muerte en mujeres, es por eso que la Norma Oficial Mexicana NOM-041-SSA2-2011 para la Prevención, Diagnóstico, Tratamiento, Control y Vigilancia Epidemiológica del Cáncer de Mama, ha implementado tres medidas de detección, las cuales son la autoexploración, el examen clínico de las mamas y la mastografía.

La mastografía continúa siendo hoy día el estudio por excelencia en el diagnóstico mamario en la mayoría de los casos<sup>1</sup> ya que tiene alta sensibilidad para este fin; sin embargo, su especificidad disminuye en mamas con tejido glandular muy denso. Algunos estudios han reportado entre 60 y 80% de las biopsias con resultados negativos para malignidad. Por otra parte, con el avance de la tecnología se han ido sumando diversos métodos de diagnóstico, principalmente enfocados a la detección temprana; tan solo en la última década numerosos estudios han demostrado que el uso de la resonancia magnética ha mejorado la detección y evaluación de las lesiones mamarias,<sup>2,3</sup> al demostrar gran sensibilidad; no obstante, también posee una limitada especificidad. Más recientemente se han realizado estudios para aumentar la especificidad de la resonancia utilizando secuencias para evaluar, de manera dinámica, el patrón de reforzamiento de las lesiones encontrando patrones definidos para cierto tipo de lesiones.<sup>4</sup> Posteriormente se comenzó a utilizar la espectroscopia para la

cuantificación de la colina, que se ha demostrado que se eleva por el incremento en la síntesis de membrana; esto puede ser un signo de tumor maligno en comparación con lesiones de tipo benigno o tejido mamario normal.<sup>5,6</sup>

La resonancia con espectroscopia es una técnica no invasiva que puede aportar información metabólica de un tejido específico, la evaluación de las lesiones mamarias tanto en el diagnóstico como en la vigilancia de respuesta temprana han sido algunas de las aplicaciones más recientemente utilizadas. El valor diagnóstico de la resonancia con espectroscopia en los procesos tumorales malignos se basa en la detección de las concentraciones de componentes que contengan colina (Cho), un marcador de malignidad en este caso para tumores de mama.<sup>7</sup>

El uso de la resonancia magnética con espectroscopia en las lesiones de mama es reciente. El primer informe sobre su aplicación en mama fue publicado por Roebuck y sus colaboradores en 1998; encontraron una resonancia de colina a 3.2 ppm en los espectros de los tejidos cancerosos.<sup>8</sup> Varios autores han propuesto que las lesiones en las que se documentaban concentraciones elevadas de compuestos de colina tenían más probabilidad de ser malignas,<sup>9</sup> mientras que en los tejidos normales o en lesiones benignas las concentraciones de colina eran bajas. Incluso estudios más recientes han podido demostrar una forma de distinguir entre lesiones *in situ* y cáncer de mama invasivo debido a que los carcinomas *in situ* mostraban concentraciones bajas de compuestos de colina.<sup>9</sup>

Se han realizado diversos estudios, en países del primer mundo, sobre la utilidad de la colina como marcador tumoral en patología maligna de mama. Por la poca disponibilidad de la resonancia magnética en nuestro país no son muchos los estudios sobre este rubro, por eso decidimos emprender una investigación con el objetivo de

demostrar qué asociación existe entre los valores de colina y los resultados histopatológicos obtenidos de las biopsias de mama de nuestro hospital; con el objetivo a futuro de reducir el número de biopsias no necesarias, así como proveer de un estudio mucho menos invasivo pero con gran especificidad.

## MATERIAL Y MÉTODOS

Se incluyeron 47 pacientes con BI-RADS-4 y 5 en quienes se les efectuó resonancia magnética de mama con contraste con espectroscopia del tumor en cuestión o de la lesión de mayor tamaño en el caso de más de una lesión. Posteriormente, en otra cita, se practicó biopsia percutánea bajo guía ecográfica de la lesión estudiada por espectroscopia; las biopsias las realizaron médicos radiólogos especialistas en mama. El resultado histopatológico se recabó directamente del expediente electrónico de cada paciente. Después de detectar lesiones por mastografía y ultrasonido se programó a las pacientes y se les realizó, previa autorización y firma de consentimiento informado, resonancia de mama con contraste utilizando un resonador marca Siemens® modelo Magnetom Avanto de 1.5 teslas con antena de superficie, con adquisiciones en secuencias T1, T2, T2 con FATSAT y T1 FATSAT después de la administración de gadolinio. Además se realizó espectroscopia del tumor en cuestión y se obtuvo el valor de colina.

Las biopsias de mama fueron realizadas previa firma de consentimiento informado utilizando agujas automáticas de corte tipo "true-cut" de 18G x 6 cm. El apoyo ecográfico fue por medio de dos equipos de ultrasonido, uno marca Siemens® modelo Acuson Antares y otro marca Medison® modelo Sonoace X6. En ambos equipos se utilizó transductor lineal de 10-5 mHz.

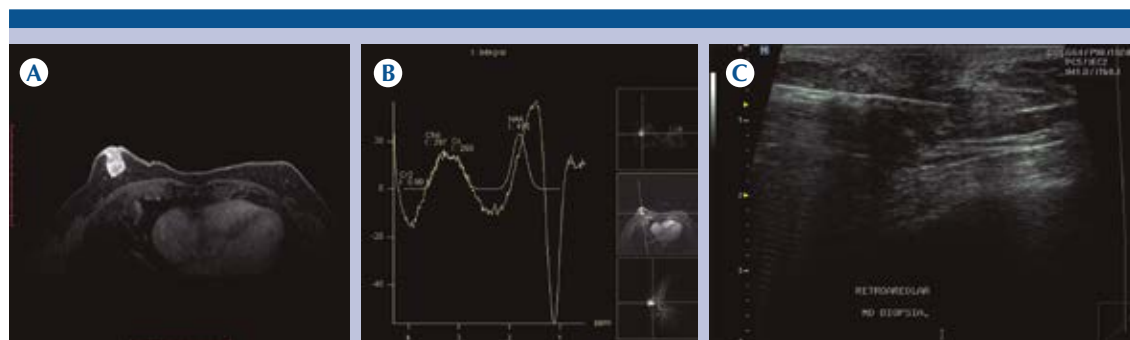
Los datos se conjuntaron en una base de datos y se analizaron para determinar la sensibilidad y especificidad de la espectroscopia con me-

dición de colina. Se empleó el programa SPSS para el análisis del mismo por parte de un asesor metodológico.

## RESULTADOS

Se reclutaron 55 pacientes con BI-RADS-4 y 5 en el servicio de mastografía y ultrasonido de mama del departamento de imagen del HOSGENAES. Se excluyeron 4 pacientes por tener al menos una contraindicación para realizarse el estudio de resonancia. También se eliminaron 3 pacientes que rechazaron participar en el estudio y una paciente que no toleró la posición durante dicho estudio. De los cuarenta y siete pacientes que cumplieron con todos los criterios de inclusión 46 fueron mujeres (97.9%) y uno fue hombre (2.1%) (**Figura 1**). Dentro de los grupos de edad (**Cuadro 1**) el que tuvo más participantes fue el de 45-50 años con 14 pacientes (29.8%) seguido del grupo > 57 con 12 pacientes (25.5%), después el grupo de 51-57 con 11 pacientes (23.4%) y, por último, el grupo de <45 años con 10 pacientes (21.3%).

Con respecto a la frecuencia por categorías, de acuerdo con la categoría BI-RADS (**Cuadro 2**) la categoría más frecuente fue la 4B con 26 pacientes (55.3%) seguida de la de 4A con 14 pacientes (29.8%), después la categoría de 4C con 4 pacientes (8.5%) y por último la categoría 5 con únicamente 3 pacientes (6.4%). En referencia a los resultados de patología 21 resultados de biopsia (44.7%) fueron benignos y 26 malignos (55.3%). Respecto al grado histológico tumoral (**Cuadro 3**), en el caso de las lesiones malignas, de los 26 casos malignos 11 tumores se clasificaron con grado I y 15 con grado II. Se observó que las lesiones malignas presentaban un nivel mucho más alto de colina en comparación con las lesiones benignas. En las lesiones benignas el nivel de colina medio fue de 8.6 mmol/kg, mientras que en las malignas la media fue de 150.1 mmol/kg (**Figura 2**) (**Cuadro 4**).



**Figura 1.** Hombre de 70 años de edad con tumoración de 6 meses de evolución. **A)** La resonancia magnética potenciada en T1 + FATSAT con aplicación de gadolinio muestra una lesión retroareolar bien circunscrita, con un realce ávido y heterogéneo. **B)** En secuencia de espectroscopia univoxel se observa un pico de colina de 297. **C)** Biopsia guiada por ultrasonido de la misma lesión a la que se le realizó espectroscopia.

**Cuadro 1.** Frecuencia por sexo y grupos de edad

Grupos de edad	Frecuencia	Porcentaje
<45	10	21.3
45-50	14	29.8
51-57	11	23.4
>57	12	25.5
Total	47	100.0

**Cuadro 2.** Frecuencia por categoría BI-RADS

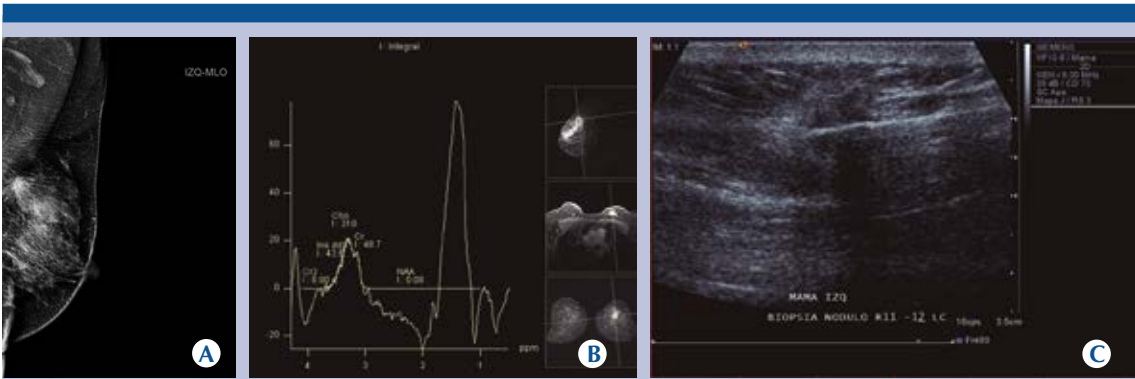
Categoría	Frecuencia	Porcentaje
4A	14	29.8
4B	26	55.3
4C	4	8.5
5	2	4.3
5	1	2.1
Total	47	100

**Cuadro 3.** Frecuencia por grado histológico tumoral (SBR)

Grado	Frecuencia	Porcentaje
I	11	44.7
II	15	23.4
Total	47	100

Inicialmente se tomó como punto de corte el valor de colina en 1.3 mmol/kg (**Cuadro 5**) como indicó la literatura revisada para la determinación de patología maligna; se observó un coeficiente de correlación entre las lesiones malignas y los niveles de colina elevados a dicho punto de corte de 0.918 y una significación estadística de 0.000. No obstante, utilizando dicho punto de corte se observaron concentraciones de colina superiores a este punto hasta en 11 lesiones benignas (21 lesiones benignas en total); por lo tanto establecimos un punto de corte de >59.53 mmol/kg (**Cuadro 6**) con una estimación de riesgo de 13 (IC 95%). Con estos resultados se observó un área bajo la curva con significación estadística (límite superior y límite inferior con un intervalo de confianza del 95%) como se describe en el **Cuadro 7**. Se analizó la concordancia entre medidas simétricas y fueron significativas (**Cuadro 8**).

Finalmente se observó que el uso de la espectroscopia por resonancia magnética, para la medición de colina en el estudio de la patología maligna de mama, alcanzó una sensibilidad de 92.6% y una especificidad de hasta 100% con IC 95%; el valor predictivo positivo fue de 100% y el valor predictivo ne-



**Figura 2.** Mujer de 65 años de edad con tumoración a nivel de cuadrante superointerno de mama izquierda. **A)** La mastografía demuestra un nódulo de bordes irregulares y espiculados, con calcificaciones internas asociadas localizado hacia cuadrantes superiores de la mama izquierda. **B)** En la espectroscopia univoxel por resonancia magnética de dicha lesión se observa un elevado pico de colina de 311. **C)** Biopsia guiada por ultrasonido de la misma lesión a la que se le realizó espectroscopia.

**Cuadro 4.** Nivel de colina promedio en las lesiones benignas y malignas

Estirpe	N	Media	Desviación típ.	Error típ. de la media
Benigno	21	8.610	15.4526	3.3720
Maligno	26	150.108	75.8336	14.8722

**Cuadro 5.** Correlación de las concentraciones elevadas de colina con las lesiones malignas

		Estirpe maligna	Colina >1.3 mmol/kg
Estirpe maligna	Coficiente de correlación	1	0.918
	Sig.		0.000
Colina >1.3 mmol/kg	Coficiente de correlación	0.918	1
	Sig.	0.000	

gativo de 91.3% con IC 95%. De igual forma, la razón de verosimilitud positiva se calculó de 0.92 y la razón de verosimilitud negativa de 0.08 (**Cuadro 9**).

**Cuadro 6.** Correlación entre los niveles de colina con punto de corte >59.53 mmol/kg y los resultados histopatológicos

		<59.5	>59.5	Total
Benigno	Recuento	21	0	21
	% del total	44.70%	0.00%	44.70%
	Residuo	10.7	-10.7	
	Residuos tipificados	3.3	-3.3	
	Residuos corregidos	6.3	-6.3	
Maligno	Recuento	2	24	26
	% del total	4.30%	51.10%	55.30%
	Residuo	-10.7	10.7	
	Residuos tipificados	-3	2,9	
	Residuos corregidos	-6.3	6.3	
Total	Recuento	23	24	47
	% del total	48.90%	51.10%	100.00%

DISCUSIÓN

La resonancia magnética ha demostrado ser una herramienta útil en el estudio del cáncer



**Cuadro 7.** Área bajo la curva

Área	Sig. asintótica	Intervalo de confianza al 95%	
		Límite inferior	Límite superior
0.992	0.000	0.974	1.000

**Cuadro 8.** Medidas simétricas

	Valor	Sig. aproximada
Phi	0.918	0.000
V de Cramen	0.918	0.000
Coefficiente de contingencia	0.676	0.000

**Cuadro 9.** Sensibilidad, especificidad y valores predictivos de la resonancia de mama con espectroscopia

	Valor	IC (95%)	
Sensibilidad (%)	92.31	80.14	100.00
Especificidad (%)	100.00	97.62	100.00
Índice de validez (%)	95.74	88.91	100.00
Valor predictivo + (%)	100.00	97.92	100.00
Valor predictivo - (%)	91.30	77.61	100.00
Prevalencia (%)	55.32	40.04	70.60
Razón de verosimilitud +	0.92	0.82	1.03
Razón de verosimilitud -	0.08	0.02	0.29

en mama, principalmente para descartar multifocalidad, multicentricidad y bilateralidad en las mujeres con diagnóstico de cáncer de mama, como por ejemplo para la estadificación, búsqueda de cáncer oculto, seguimiento terapéutico en la respuesta de quimioterapia neoadyuvante y para el tamizado de pacientes con predisposición genética.<sup>10</sup>

Desde que Roebuck y sus colaboradores, en 1998, propusieran a la colina como marcador tumoral se han hecho numerosos estudios para demostrar el aumento en la sensibilidad y especificidad de la resonancia magnética en

el estudio del cáncer de mama. En un estudio realizado por Katz-Brull y sus colaboradores, se hizo una combinación de datos demostrando sensibilidad de 83% y especificidad de 85%;<sup>11</sup> en nuestro caso, utilizando un punto de corte en el nivel de colina de 59.5 mmol/L, alcanzamos sensibilidad de 92.3% y especificidad de hasta 100%, valores predictivos positivo de 100% y negativo de 91.3%. Estos resultados son comparables con los de un estudio realizado por Kim J y su grupo (2003) en el que reportaron sensibilidad y especificidad de 100%, así como otro estudio llevado a cabo por Tse y sus colegas (2003) donde reportaron sensibilidad de 89% y especificidad de 100%.<sup>12</sup> Respecto de la relación entre los niveles de colina y el grado histológico tumoral no encontramos una relación directa, lo cual es comparable con los datos reportados por Serralde M (2013).<sup>13</sup>

## CONCLUSIÓN

Como en otras investigaciones se logró demostrar que la resonancia con espectroscopia puede utilizarse eficazmente en la evaluación no invasiva de tumores malignos y en la diferenciación entre patología benigna y malignidad con un alto nivel de precisión. Es necesario realizar estudios con una muestra mayor, así como un estudio multicéntrico para una mayor objetividad del resultado. No obstante, es poco probable que éste sustituya a la biopsia percutánea como procedimiento de elección para el diagnóstico del cáncer de mama; sin embargo, está claro que este método se debe considerar cuando exista el dilema sobre si la lesión es benigna o maligna.

## REFERENCIAS

1. Díaz-Faes J. & Ruibal A: Cáncer de mama: Avances en diagnóstico, tratamiento e investigación. Madrid: Fundación de Estudios Mastológicos. 2006.
2. Huang W, Fisher PR, Dulaimy K, Tudorica LA, O'Hea B & But-ton TM: Detection of breast malignancy: diagnostic MR protocol for improved specificity. Radiology. 2004;232:585-91.

3. Negedank W: Studies of human tumors by MRS: a review. Nucl Magn Reson Biomed. 1992;5:303–324.
4. Jacobs MA, Barker PB, Argani P y cols: Combined dynamic contrast enhanced breast MR and proton spectroscopic imaging: a feasibility study. J Magn Reson Imag. 2005;21:23-8.
5. Roebuck JR, Cecil KM, Schnall MD & Lenkinski RE: Human breast lesions: characterization with proton MR spectroscopy. Radiology, 1998;209:269–275.
6. Kousi E, Tsougos I, Vasiou K y cols: Magnetic resonance spectroscopy of the breast at 3T: pre-and post-contrast evaluation for breast lesion characterization. Scientific world J. 2012;6.
7. Monique DD, Rudolf MP, Marijke CJ, Liesbeth J y cols: Determination of Choline Concentration in Breast Lesions: Quantitative Multivoxel Proton MR Spectroscopy as a Promising Noninvasive Assessment Tool to Exclude Benign Lesions. Radiology. 2011;259:695-703.
8. Roebuck JR, Cecil KM, Schnall MD & Lenkinski RE: Human breast lesions: characterization with proton MR spectroscopy. Radiology. 1998;209:269–275.
9. Pascal AT & Matthias D: Breast Lesions: Diagnosis by Using Proton MR Spectroscopy at 1.5 and 3.0 T-Systematic Review and Meta-Analysis. Radiology. 2013;267(3):735-746.
10. Brandão A: Resonancia magnética de la mama. Rio de Janeiro, Brasil: Amolca, 2012.
11. Katz-Bral, R., Lavin, P, & Lenkinski, R: Clinical Utility of Proton Magnetic Resonance Spectroscopy in Characterizing Breast Lesions. Journal of the National Cancer Institute. 2002;94:1197-1203.
12. Tse, G., Cheung, H., Pang, L., Chu, W., Law, B., Kung, F., Yeung, D: Characterization of lesions of the breast with proton MR spectroscopy: comparison of carcinomas, benign lesions, and phyllodes tumors. Am J Roentgenol. 2003;181:1267-1272.
13. Serralde VM, Martín RJ, Redondo SF & Guerrero AG: Curvas dinámicas de perfusión y espectroscopia en correlación con el grado histológico tumoral (Scarff- Bloom-Richardson) en pacientes con carcinoma ductal invasivo. Anales de Radiología México. 2013;1:14-20.