



Prevalencia de hallazgos incidentales, toracoabdominales, en la evaluación tomográfica preoperatoria para implante valvular aórtico transcáteter

Fourzali-Sabbag A¹, Criales-Vera S², Castillo-Castrillón F³, Díaz-Zamudio M⁴

Resumen

Una gran cantidad de pacientes sintomáticos, con estenosis aórtica severa, son excluidos de intervenciones quirúrgicas debido a múltiples comorbilidades. En estos casos el implante valvular aórtico transcáteter (TAVI por sus siglas en inglés) es una alternativa menos invasiva. Para la selección de pacientes y su planeación preoperatoria se realiza un abordaje anatómico de la raíz aórtica y sus estructuras adyacentes; se observaron hallazgos incidentales no dependientes de la aorta. Una angiotomografía computada torácicoabdominal permite evaluar estos hallazgos cuya prevalencia e importancia no han sido bien demostrados en nuestra población.

MATERIALES Y MÉTODOS: estudio retrospectivo donde se examinaron hallazgos incidentales toracoabdominales en 30 pacientes consecutivos (21 hombres, 9 mujeres; edad promedio 78 años) con estenosis aórtica a los cuales se les realizó una evaluación tomográfica preoperatoria para implante valvular aórtico transcáteter durante un periodo de año y medio. Se reportaron los hallazgos incidentales y se revisaron las historias médicas para verificar el seguimiento.

RESULTADOS: hubo hallazgos incidentales significativos y no significativos en 100% de los pacientes (30/30). De los 115 hallazgos incidentales 20 fueron significativos (17.3%); 57 fueron abdominales (49.56%). Los divertículos colónicos fueron el hallazgo más encontrado en 15 de los 30 pacientes (50%). Los nódulos tiroideos y pulmonares fueron los hallazgos significativos más frecuentes, cada uno encontrado en 7 de los 30 pacientes (23.3%).

CONCLUSIONES: debido a la edad de los pacientes y sus comorbilidades los candidatos para implante valvular aórtico transcáteter tienen alta probabilidad de hallazgos incidentales, predominantemente abdominales. Algunos hallazgos requieren seguimiento, principalmente los pleuropulmonares y los extrapulmonares.

PALABRAS CLAVE: TAVI, hallazgos no cardiacos, prevalencia.

¹Residente de cuarto año en Imagenología diagnóstica y terapéutica del Instituto Nacional de Cardiología Ignacio Chávez.

²Jefe del Departamento de Radiología e Imagen del Instituto Nacional de Cardiología Ignacio Chávez.

³Jefe del Servicio de Tomografía Computada del Instituto Nacional de Cardiología Ignacio Chávez.

⁴Adscrita al Departamento de Radiología e Imagen del Instituto Nacional de Cardiología Ignacio Chávez.

Instituto Nacional de Cardiología Dr. Ignacio Chávez, Juan Badiano #1, Col. Sección XVI, CP 14080 Ciudad de México.

Recibido: 2 de diciembre 2016

Aceptado: 17 de enero 2017

Correspondencia

Andres Fourzali Sabbag
afourzali@gmail.com

Este artículo debe citarse como

Fourzali-Sabbag A, Criales-Vera S, Castillo-Castrillón F, Díaz-Zamudio M. Prevalencia de hallazgos incidentales, toracoabdominales, en la evaluación tomográfica preoperatoria para implante valvular aórtico transcáteter. Anales de Radiología México 2017;16(1):51-61.

Anales de Radiología México 2017 Jan;16(1):51-61.

Prevalence of incidental thoracoabdominal findings in preoperative tomographic evaluation for transcatheter aortic valve implantation.

Fourzali-Sabbag A¹, Criales-Vera S², Castillo-Castrillón F³, Díaz-Zamudio M⁴

Abstract

A large number of symptomatic patients, with severe aortic stenosis, are excluded from surgery due to multiple comorbidities. In such cases, transcatheter aortic valve implantation (TAVI) is a less invasive alternative. For screening of patients and preoperative planning, an anatomical approach to the aortic root and its adjacent structures is used; we observed incidental findings not dependent on the aorta. A thoracoabdominal computed angiotomography helps to evaluate such findings, the prevalence and relevance of which have not been well proven in our population.

MATERIALS AND METHODS: a retrospective study which examined incidental thoracoabdominal findings in 30 consecutive patients (21 men, 9 women; average age 78 years) with aortic stenosis who underwent a preoperative tomographic evaluation for transcatheter aortic valve implantation over a period of a year and a half. The incidental findings were reported and medical histories were reviewed to verify follow up.

RESULTS: there were significant and insignificant incidental findings in 100% of the patients (30/30). Of the 115 incidental findings, 20 were significant (17.3%); 57 were abdominal (49.56%). Colonic diverticula were the most commonly reported finding in 15 of the 30 patients (50%). Thyroidal and pulmonary nodules were the most common significant findings, each reported in 7 of the 30 patients (23.3%).

CONCLUSIONS: due to the patients' age and comorbidities, candidates for transcatheter aortic valve implantation have a high probability of incidental findings, predominantly abdominal. Some findings require follow up, mainly pleuropulmonary and extrapulmonary.

KEYWORDS: TAVI; non-cardiac findings; prevalence

¹Residente de cuarto año en Imagenología diagnóstica y terapéutica del Instituto Nacional de Cardiología Ignacio Chávez.

²Jefe del Departamento de Radiología e Imagen del Instituto Nacional de Cardiología Ignacio Chávez.

³Jefe del Servicio de Tomografía Computada del Instituto Nacional de Cardiología Ignacio Chávez.

⁴Adscrita al Departamento de Radiología e Imagen del Instituto Nacional de Cardiología Ignacio Chávez.

Instituto Nacional de Cardiología Dr. Ignacio Chávez, Juan Badiano #1, Col. Sección XVI, CP 14080 Ciudad de México.

Correspondence

Andres Fourzali Sabbag
afourzali@gmail.com

INTRODUCCIÓN

La enfermedad de la válvula aórtica es una de las causas de mayores morbilidad y mortalidad

en la población de edad avanzada. Está asociada con aumentos de presión y volumen del ventrículo izquierdo que causan hipertrofia y pueden llegar a provocar insuficiencia cardia-



ca. Entre ellas, la estenosis aortica severa no tratada tendría un mal pronóstico.¹ El remplazo quirúrgico está indicado en estos pacientes; sin embargo, muchos padecen comorbilidades que incrementan significativamente el riesgo intraoperatorio, lo cual no los hace candidatos a cirugía. Para estos pacientes el implante valvular aórtico transcáteter (TAVI) es una alternativa pertinente y la frecuencia del procedimiento ha aumentado significativamente en los últimos años. Tiene mejor pronóstico que el tratamiento conservador con manejo médico y corre con varias ventajas al no ser invasivo en comparación con su alternativa quirúrgica. Una desventaja de este procedimiento es que no hay visualización directa antes o durante el procedimiento, por lo tanto es necesaria una batería de estudios preoperatorios, entre ellos una angiotomografía aórtica toracoabdominal. Este estudio imagenológico, aunque evalúa la raíz aórtica y sus estructuras adyacentes, busca evaluar una vía de acceso mediante la visualización completa de la aorta antes de realizar el implante. En este caso, la utilización de un tomógrafo Dual-Source con alta resolución temporal y espacial, con capacidad de colimación submilimétrica, evalúa la raíz aórtica, las dimensiones de su anillo, el corazón, la extensión de las calcificaciones aórticas y coronarias. Al detallar la válvula se puede planear y orientar (en planos multidimensionales) la correcta visualización de ésta durante el procedimiento.² Se evalúa también una vía de acceso femoral, transapical, subclavia o transaórtica.³ Generalmente se utiliza la vía femoral como vía de entrada, en aproximadamente 80% de los casos, lo cual hace valioso el estudio de las arterias ilíacas y femorales. La evaluación de estos vasos diagnostica la presencia de enfermedad vascular periférica y permite decidir si es viable o no la vía femoral.

La adquisición de imágenes tomográficas del tórax y del abdomen permite reconstrucciones que estudian todas las estructuras no relacio-

nadas con el corazón y la aorta.⁴ Esto permite evaluar hallazgos no reportados previamente y sin sospecha previa de enfermedad, los cuales se consideran hallazgos incidentales.⁵ Estos hallazgos pueden encontrarse desde la base del cuello hasta la pelvis. Actualmente no hay muchos estudios dedicados a analizar la prevalencia e importancia clínica de los hallazgos incidentales en los pacientes candidatos para TAVI.

MATERIALES Y MÉTODO

Pacientes

Realizamos una revisión retrospectiva y secuencial de todas las angiotomografías toracoabdominales de los pacientes referidos para evaluación preimplante en el Instituto Nacional de Cardiología Ignacio Chávez (Ciudad de México) desde enero del 2015 hasta mayo del 2016, en 30 pacientes consecutivos (21 hombres y 9 mujeres; edad promedio de 78 años) con estenosis aórtica a los cuales se les iba a llevar a cabo una evaluación topográfica preoperatoria para implante valvular aórtico transcáteter. Se obtuvo aprobación del Departamento de Imagenología del instituto y todos los pacientes firmaron un consentimiento informado. Todos los pacientes en evaluación preimplante fueron revisados para la inclusión en el estudio.

Adquisición tomográfica

Los estudios angiotomográficos toracoabdominales fueron realizados en un tomógrafo Somatom® (128-slice dual-energy CT system definition Flash (DSCT, Siemens Healthcare, Forchheim, Germany) utilizando un protocolo estandarizado de imagen con un gatillo retrospectivo electrocardiográfico. Los parámetros para la evaluación DSCT fueron los siguientes: velocidad de rotación de 280 ms, colimación de 128 × 0.6. El voltaje del tubo utilizado dependía del hábito corporal del paciente. Si el índice

de masa corporal IMC era <30 se utilizaron 120 kv, si era >30 se utilizaron 140 kv. El medio de contraste endovenoso utilizado en las fase contrastada fue Iopromida (Ultravist 370; Bayer Schering Pharma, Berlin, Germany) y Iobitridol (Xenetix 350 Guerbet, México) por vía periférica antecubital en un acceso venoso de 18-20 gauge utilizando un protocolo de inyección monofásico con volúmenes y velocidad de inyección variable dependiendo del peso y tolerancia al caudal del paciente. El medio de contraste era seguido por un bolo de 40 mL de solución salina. Se realizaron reconstrucciones submilimétricas en campo de visión del corazón, así como angiogramas computarizados con *pitch* elevado desde los troncos supraaórticos hasta las arterias femorales. Las imágenes fueron evaluadas por separado en una estación de imágenes dedicada a la evaluación cardiovascular.

En cada estudio hubo dos métodos de reconstrucción. Para las imágenes cardíacas el *field of view* se limitó al corazón desde las cúpulas diafragmáticas hasta el cayado aórtico y se reconstruyeron todas las fases del ciclo cardíaco utilizando varios ciclos. El *field of view* de la segunda reconstrucción abarcó todo el tórax, al abdomen y a la pelvis.

Análisis de información

La información se obtuvo retrospectivamente buscando en el archivo (PACS, Syngo Siemens®, Germany) todas las angiogramas preimplante valvular aórtico transcatéter desde enero del 2015 hasta mayo del 2016. Durante este periodo 30 pacientes se realizaron la tomografía y fueron incluidos en el estudio. Todos los estudios fueron interpretados por al menos un radiólogo certificado y un especialista en cardioimagen. Todos los estudios se revisaron usando el PACS y su correspondiente *software* en cardioimagen. Estos estudios fueron también evaluados retrospectivamente por hallazgos incidentales por uno de los

autores y un residente de radiología de cuarto año. Este residente tenía conocimiento del reporte finalizado de cada paciente y pudo corroborar dichos hallazgos. Cualquier incongruencia en los hallazgos se discutía y ponía a prueba por el radiólogo jefe de servicio y el especialista en cardioimagen hasta llegar a un acuerdo.

Los hallazgos que incluían a la aorta no se consideraban incidentales, por ser el objetivo del estudio. Todos los hallazgos se reportaron y se colocaron en 4 categorías: pleuropulmonar, extrapulmonar (incluye pared torácica, columna, base del cuello, etcétera), cardiovascular (no aórtico) y abdominal. Posteriormente se clasificaron los hallazgos como significativos si se requería atención inmediata, evaluación posterior o tratamiento adicional. (ej. tromboembolia pulmonar). Se consideraban los hallazgos no significativos si no cumplían estos requisitos. No se consideraron a las calcificaciones coronarias o de las válvulas cardíacas como hallazgos incidentales. Se revisaron mediante el expediente electrónico del instituto todas las historias clínicas de los pacientes valorados después del estudio para observar la evolución o seguimiento del paciente. Se comparó con la historia clínica antes del estudio para evaluar la estabilidad de los hallazgos incidentales. La última revisión de las historias clínicas se hizo con el último paciente en mayo del 2016. No hubo necesidad de contactar directamente al paciente o al clínico correspondiente para mayor información. La información adquirida incluyó la fecha del estudio, edad al momento del estudio, sexo, hallazgos incidentales, comparación con reportes radiológicos previos e historia clínica si dicho hallazgo ya se había observado y valorado estabilidad, para observar si hubo necesidad de valoración diagnóstica posterior, si se habían realizado o sugerido estudios radiológicos subsecuentes, intervenciones y seguimiento médico. Se utilizaron estadísticas descriptivas. Toda la información se anotó como frecuencia y porcentajes.

RESULTADOS

Población

De los 30 pacientes con estenosis aórtica que se evaluaron tomográficamente antes del implante valvular aórtico transcáteter, durante el periodo de 17 meses, 21 fueron hombres (70%) y 9 mujeres (30%). El rango de edad durante la realización del estudio fue de entre 65 y 88 años (edad promedio de 78 años).

Hallazgos

Incidentales no cardíacos

Se observaron 115 hallazgos incidentales en todos los pacientes (**Cuadro 1**) con un promedio de 3.8 por paciente; todos los pacientes tuvieron al menos 1 hallazgo incidental (30/30). Veinte hallazgos fueron considerados significativos (17.3%) y 95 no significativos (82.7%). La mayoría de los hallazgos significativos fueron pleuropulmonares entre los que se encontraron 7 significativos de un total de 34 (20.5%) (**Figura 1**). Los nódulos pulmonares fueron el hallazgo significativo pleuropulmonar más frecuente: 4 nódulos mayores a 6 mm de 7 pacientes con nódulos pulmonares. Los nódulos tiroideos compartieron la misma frecuencia y de 7 pacientes con nódulos tiroideos 4 presentaban características tomográficas que requerían evaluación ultrasonográfica. Los hallazgos incidentales no significativos más comunes fueron abdomina-

Cuadro 1. Prevalencia y localización por región de los hallazgos incidentales (115) en pacientes antes de implante valvular aórtico transcáteter

Región	No. de hallazgos	(%)
Pleuropulmonar	34	29.56
Extrapulmonar	11	9.56
Cardiovascular	13	11.3
Abdominal	57	49.56

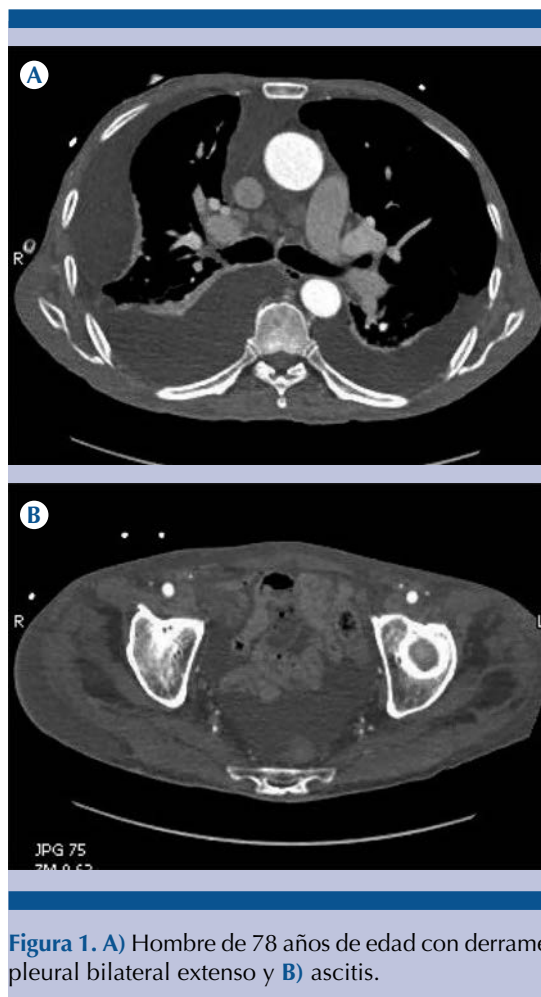


Figura 1. A) Hombre de 78 años de edad con derrame pleural bilateral extenso y B) ascitis.

les encontrándose 57 hallazgos (49%) de 115. La diverticulosis colónica fue el hallazgo más frecuente de todos encontrándose en 15 de 30 pacientes con una prevalencia de 50%.

Cardiovasculares

En esta región hubo 13 hallazgos (**Cuadro 2**), 4 fueron significativos, correspondientes con tromboembolia pulmonar crónica (**Figura 2**) que no había sido reportada previamente. Los pacientes requirieron seguimiento y valoración médica con especialista cardiovascular. Adicionalmente se pidieron estudios de medicina nuclear y

Cuadro 2. Naturaleza y prevalencia de los hallazgos incidentales cardiovasculares (113) en pacientes antes de implante valvular aórtico transcáteter

	No. de pacientes	Prevalencia
Tromboembolia pulmonar/ trombosis venosa profunda	4	13.3
Hipertensión pulmonar	3	10
Cardiomegalia	6	20

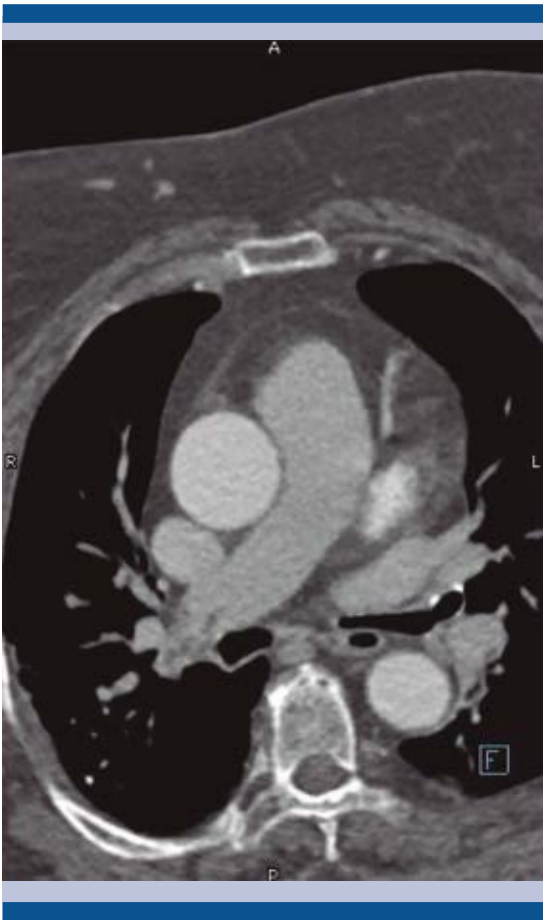

Figura 2. Mujer de 70 años de edad con tromboembolia pulmonar crónica.

ultrasonido Doppler para mejor valoración. El resto de los hallazgos cardiovasculares no fue significativo con cardiomegalias diagnosticadas

por aumento de las dimensiones de las cavidades cardiacas en 6 de los 30 pacientes. También se encontraron datos de hipertensión pulmonar crónica, diagnosticada por incremento de las dimensiones del tronco de la arteria pulmonar y sus ramas principales, en 3 de los 30 pacientes. Estos dos hallazgos no requirieron seguimiento o evaluación médica.

Pleuropulmonares

Se encontraron 34 hallazgos extrapulmonares en 30 pacientes (**Cuadro 3**) de los cuales 7 fueron significativos. Como ya fue mencionado, los hallazgos significativo en esta región fueron los nódulos pulmonares que se encontraron en 7 pacientes (**Figura 3**). De esos 7 pacientes cuatro presentaron nódulos mayores a 6 mm y requerían vigilancia radiológica. La frecuencia de vigilancia de los pacientes varía dependiendo de antecedentes de tabaquismo, del género y de la edad; 4 pacientes presentaron derrame pleural que en 2 condicionaban atelectasias bilaterales por lo que se recomendó seguimiento tomográfico y evaluación médica. Los otros dos pacientes con derrame pleural se consideraron significativos y no presentaban signos de colapso pulmonar, por lo que no se requirió seguimiento. Hubo un paciente con neumonitis intersticial no

Cuadro 3. Naturaleza y prevalencia de los hallazgos incidentales pleuropulmonares (34) en pacientes antes de implante valvular aórtico transcáteter

	No. de pacientes	Prevalencia
Nódulo pulmonar	7 (4 significativos)	23.3
Neumopatía intersticial no específica	1	3.3
Derrame pleural	4 (2 significativos)	13.3
Enfisema	6	20
Atelectasias	8	26.6
Granuloma pulmonar Ca+	8	26.6

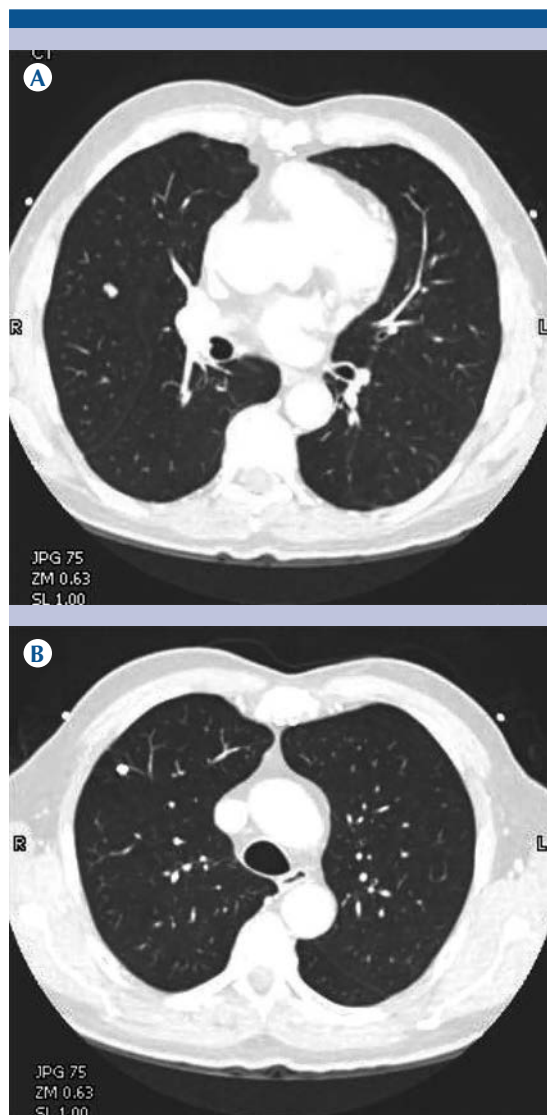


Figura 3. A) Hombre de 75 años de edad con nódulos pulmonares derechos de más de 6 mm. Se recomendó seguimiento tomográfico. **B)** Hombre de 75 años de edad con nódulos pulmonares derechos de más de 6 mm. Se recomendó seguimiento tomográfico.

específica (**Figura 4**) que fue de suma importancia referir a la consulta médica para decidir el tratamiento. El resto de los hallazgos fueron no significativos. Ocho pacientes tuvieron atelectasias de predominio basal y otros 8 granulomas

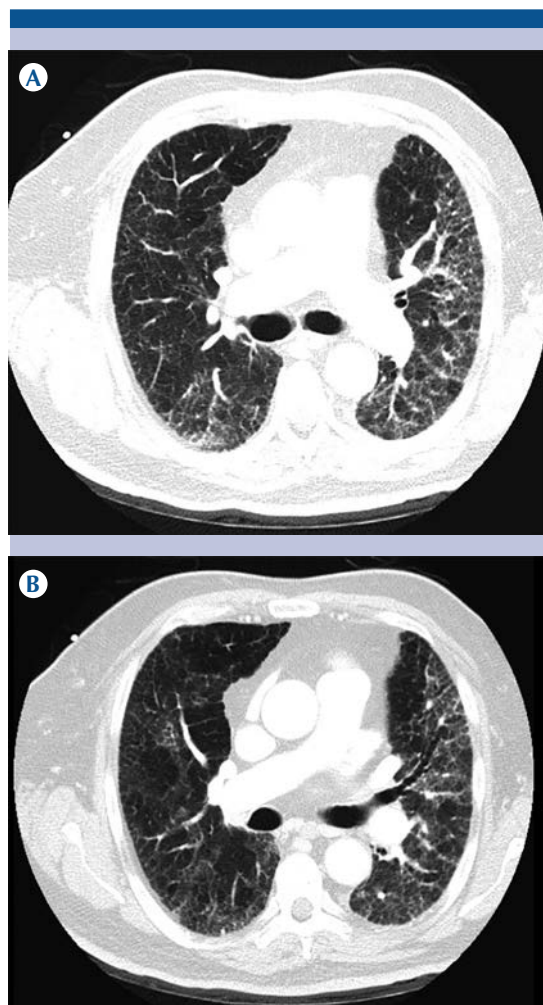


Figura 4. A) Hombre de 64 años de edad con neumonía intersticial no específica (NINE). Se pidió interconsulta con medicina interna y neumología. **B)** Hombre de 64 años de edad con neumonía intersticial no específica (NINE). Se pidió interconsulta con medicina interna y neumología.

calcificados que podrían estar relacionados con algún origen infeccioso. Ninguno de ambos hallazgos ameritó seguimiento o atención urgente. Seis pacientes padecieron enfisema, predominantemente centrilobulillar y hacia los ápices pulmonares. Este hallazgo tampoco requiere intervención alguna o seguimiento inmediato.

Extrapulmonares

Se encontraron 2 subgrupos de hallazgos extrapulmonares en los pacientes revisados. La más frecuente fueron los nódulos tiroideos (**Cuadro 4**), 4 de los 7 pacientes reportados con nódulos presentaron características tomográficas sospechosas de malignidad, por lo que se recomendó una evaluación más detallada por medio de ultrasonido. Un paciente tenía un tumor en el lóbulo derecho tiroideo del que no se pudo definir el origen exactamente (**Figura 5**). La masa era lo suficiente grande como para desplazar estructuras por lo cual se recomendó un ultrasonido y una biopsia. Los otros hallazgos no fueron significativos y se trató de pacientes que con ganglios mediastinales de características tomográficas inespecíficas y un paciente con una hernia hiatal por deslizamiento que no presentaba ningún tipo de complicaciones.

Abdominales

En el abdomen se encontraron 3 subgrupos de hallazgos incidentales significativos (**Cuadro 5**). El de mayor importancia fue una lesión hepática donde se sugirió seguimiento mediante resonancia magnética con medio de contraste hepatoespecífico. Se visualizaron también pólipos vesiculares en un caso en el cual se recomendó seguimiento ultrasonográfico e interconsulta con cirugía. Por último, fueron re-

Cuadro 4. Naturaleza y Prevalencia de los hallazgos incidentales extrapulmonares (11) en pacientes antes de implante valvular aórtico transcatheter

	No. de pacientes	Prevalencia
Tumor tiroideo	1	3.3
Nódulo tiroideo	7, 4	23.3
Hernia hiatal	1	3.3
Ganglios mediastinales	2	6.6

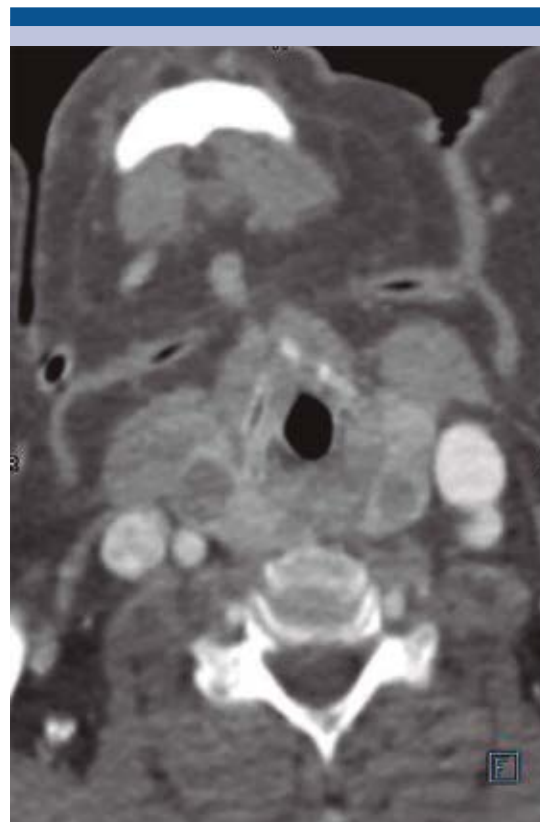


Figura 5. Mujer de 77 años con nódulo tiroideo sospechoso. Se recomendó seguimiento y mejor valoración con ultrasonido tiroideo.

portados 3 abscesos abdominales a los que se les dio valoración por medicina interna, seguimiento tomográfico y tratamiento conservador por no presentar inestabilidad. El resto de los hallazgos se consideraron no significativos siendo la diverticulosis colónica el más frecuente (presente en 15 de los 30 pacientes revisados). Otro hallazgo relativamente frecuente fue la hiperplasia prostática benigna, los quistes renales simples y la colelitiasis (**Figura 6**). Al ser incidentales y no provocar síntomas sólo fueron reportados pero no fue tomada ninguna acción. El resto de los hallazgos tuvieron menor prevalencia y de igual forma no tuvieron seguimiento.

Cuadro 5. Naturaleza y prevalencia de los hallazgos incidentales abdominales (57) en pacientes antes de implante valvular aórtico transcáteter

	No. de pacientes	Prevalencia
Lesión hepática	1	3.3
Pólipos vesiculares	1	3.3
Absceso abdominal	3	10
Daño hepático crónico	2	6.6
Daño renal crónico	1	3.3
Divertículos	15	50
Colelitiasis	4	13.3
Hernia inguinal	2	6.6
Esplenomegalia	3	10
Hiperplasia prostática benigna	7	23.3
Seroma	1	3.3
Ganglios mesentéricos	3	10
Hernia umbilical	1	3.3
Quistes renales simples	6	20
Quistes hepáticos simples	4	13.3
Granuloma calcificado (hepático, renal, suprarrenal)	3	10

DISCUSIÓN

En este estudio de pacientes con estenosis aórtica se encontraron una cantidad significativa de hallazgos incidentales. Se calculó que cada paciente presentó, en promedio, 3.8 hallazgos incidentales. Todos los pacientes presentaron al menos un hallazgo. La mayoría fueron no significativos (82.7%) y predominantemente abdominales. Fueron significativos 17.3% de los hallazgos y los más comunes fueron los nódulos tiroideos y pulmonares. Con el incremento del empleo del implante valvular aórtico transcáteter (TAVI) debido a su mayor aceptación como alternativa quirúrgica, una evaluación aórtica tomográfica prequirúrgica claramente es indispensable para la planeación quirúrgica.⁶

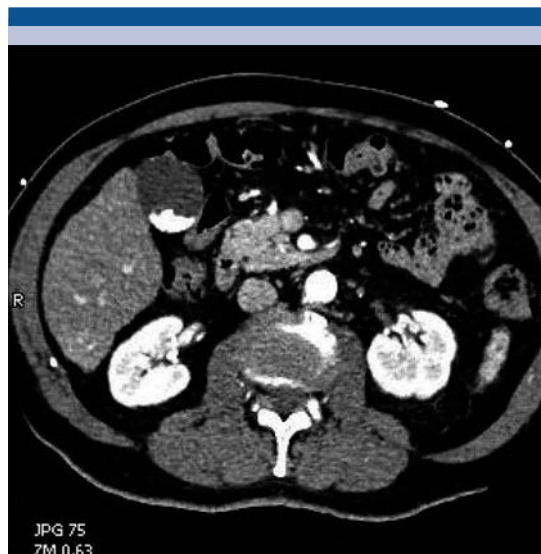

Figura 6. Hombre de 76 años de edad con hallazgo incidental de colelitiasis; este hallazgo no se considera significativo y no requiere intervención inmediata.

La evaluación de las estructuras no cardíacas visualizadas durante la angiotomografía es inevitable. Estos pacientes generalmente son de mayor edad y por lo tanto es muy probable un gran número de hallazgos incidentales. En este estudio 17.3% de los hallazgos fueron significativos. A diferencia de artículos enfocados en hallazgos incidentales en angiotomografía coronaria actualmente no existen muchos estudios reportados que se enfoquen específicamente los hallazgos en pacientes antes del implante valvular aórtico transcáteter; como se pudo corroborar en las historias clínicas y en los reportes radiológicos algunos hallazgos sí requirieron seguimiento e intervención inmediata por parte del grupo médico primario.⁷ Revisando otros artículos se puede corroborar que si existen muchos hallazgos incidentales en este grupo de pacientes. Ben-Dor y sus colaboradores⁸ reportaron hallazgos hasta en un 85% de los pacientes. Hussien y su grupo⁹ reportaron prevalencias parecidas, de 85%, siendo los nódulos pulmonares los hallazgos

más frecuentes. Gufler y su equipo¹⁰ publicaron al menos 1 hallazgo incidental cardiotorácico.

Nuestro estudio es el único realizado en México recientemente donde se involucra a la región abdominal ya que el protocolo de nuestra institución abarca las regiones de tórax, abdomen y pelvis en pacientes que están en el protocolo antes del implante valvular aórtico transcáteter. La inclusión del abdomen con el fin de hacer evaluación vascular como vía de entrada aumenta significativamente la prevalencia de los hallazgos incidentales; nuestros resultados tuvieron una prevalencia de 100% y tuvimos un promedio de 3.8 hallazgos por paciente. Cabe mencionar que la mayoría eran no significativos y, a pesar de estar reportados, no eran concluidos por no tener gran relevancia en el contexto del paciente.

Haciendo comparación con varios estudios de naturaleza similar los hallazgos incidentales de nuestro estudio concordaron con los de otras publicaciones. La tromboembolia pulmonar como hallazgo cardiovascular también fue reportado por Ben-Dor⁸ y por Apfalter¹¹ que es el único estudio que también incluyó al abdomen y tuvo como hallazgo incidental común la diverticulosis colónica y la colelitiasis.

Siendo los nódulos pulmonares nuestro hallazgo con más alta prevalencia se comparó el punto de corte de los nódulos que fue de 4 mm según los criterios de la sociedad Fleischner utilizados también en los demás estudios revisados. El país es endémico en muchas enfermedades infecciosas por lo cual es muy común este hallazgo es nuestra población.

Se reconocen algunas limitantes del estudio que se tienen que tener en cuenta al momento de su evaluación. La prevalencia de malignidades no pudo ser demostrada por no tener acceso a los estudios posteriores dado que se hicieron fuera del instituto o no se han realizado todavía. Mu-

chos de los estudios de seguimiento no fueron realizados dentro de nuestro instituto por varios motivos, desde el lugar de origen de los pacientes hasta su situación económica. Además varios de los estudios revisados fueron adquiridos recientemente y no contaban con ningún estudio o interconsulta realizados hasta la fecha. Siendo nuestro hallazgo más importante los nódulos pulmonares el seguimiento de estos requiere mucho tiempo que no se ha cumplido desde el momento del estudio.

CONCLUSIONES

La introducción del implante valvular aórtico transcáteter (TAVI) les ha dado un tratamiento

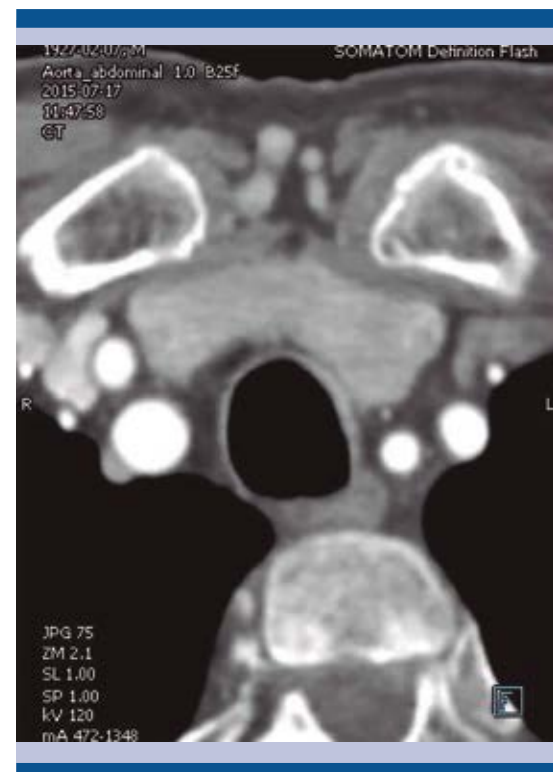


Figura 7. Mujer de 69 años de edad con nódulo tiroideo heterogéneo en el lóbulo izquierdo. Se recomendó seguimiento ultrasonográfico en el cual se decidió biopsia por aspiración de aguja fina (BAAF) guiada por ultrasonido.



viable a los pacientes con estenosis aórtica severa que no son candidatos a cirugía debido a un número alto de comorbilidades que aumentan significativamente el riesgo intraoperatorio. Debido a la edad de los pacientes y a sus comorbilidades, los candidatos a implante valvular aórtico transcáteter tienen alta frecuencia de hallazgos incidentales, predominantemente abdominales. Algunos de estos requieren seguimiento además de evaluación diagnóstica subsecuente. Los hallazgos más frecuentes son los pleuropulmonares y los extrapulmonares (Figura 7).

REFERENCIAS

1. Beyerbacht, H, Lamb H, Van der Laarse, A, et al. Aortic Valve Replacement in Patients with Aortic Valve Stenosis Improves Myocardial Metabolism and Diastolic Function. *Radiology* 2001;219:637-643.
2. Walther T, Simon P, Dewey T, et al. Transapical minimally invasive aortic valve implantation: multicenter experience. *Circulation* 2007;116(11 Suppl):240e245.
3. Noble S. Transapical aortic valve implantation: a reasonable therapeutic option, but not the only alternative to transfemoral approach. *J Thorac Dis.* 2013;5:360e361.
4. Lu TL, Huber CH, Rizzo E, Dehmeshki J, von Segesser LK, Qanadli SD. Ascending aorta measurements as assessed by ECG-gated multi-detector computed tomography: a pilot study to establish normative values for transcatheter therapies. *Eur Radiol.* 2009;19:664e669.
5. Wieland Staab MDa,b,* , Leonard Bergau MDb,c, Joachim Lotz MDa,b, Christian Sohns MDb,c,d Prevalence of non-cardiac findings in computed tomography angiography before transcatheter aortic valve replacement *Journal of Cardiovascular Computed Tomography* 8 (2014) 222 e 229.
6. Siontis GC, Praz F, Pilgrim T et al. Transcatheter aortic valve implantation vs. surgical aortic valve replacement for treatment of severe aortic stenosis: a meta-analysis of randomized trials. *Eur. Heart J* 2016;37:3503-3512.
7. Schoenhagen P, Hausleiter J, Achenbach S, et al. Computed tomography in the evaluation for transcatheter aortic valve implantation (TAVI). *Cardiovasc Diagn Ther.* 2011;1:44-46.
8. Ben-Dor I, Waksman R, Hanna N, et al. Utility of radiologic review for noncardiac findings on multislice computed tomography in patients with severe aortic stenosis evaluated for transcatheter aortic valve implantation. *Am J Cardiol.* 2010;105:1461-1464.
9. Amira F. Hussien, MD, Jean Jeudy, MD,w Seth J. Kligerman, MD,w and Charles S. White, MDw Thoracic Incidental Findings in Preoperative Computed Tomography Evaluation for Transcatheter Aortic Valve Implantation (TAVI) *J Thorac Imaging* 2016;31:183-188.
10. Gufler H, Schulze CG, Wagner S. Incidental findings in computed tomographic angiography for planning percutaneous aortic valve replacement: advanced age, increased cancer prevalence? *Acta radiol.* 2014;55:420-426.
11. Apfaltrer P, Schymik G, Reimer P, et al. Aortoiliac CT angiography for planning transcatheter aortic valve implantation: aortic root anatomy and frequency of clinically significant incidental findings. *Am J Roentgenol.* 2012;198:939-945.