



## Hallazgos, mediante ultrasonido y mastografía, en cáncer de mama triple negativo

Porcayo-Hernández T<sup>1</sup>, Ríos-Rodríguez N<sup>2</sup>, Tenorio-Flores E<sup>3</sup>

### Resumen

**INTRODUCCIÓN:** los tumores en la mama se clasificaron, durante mucho tiempo, con base en sus características morfológicas, tipo histológico y grado. La identificación de marcadores moleculares tiene un valor predictivo adicional para la evaluación de la terapia. El cáncer triple negativo es un subtipo de cáncer que tiene curso clínico agresivo con pobres resultados clínicos y alta tasa de metástasis.

**OBJETIVO:** analizar las características del cáncer triple negativo en estudios de mastografía y ultrasonido.

**MÉTODO:** se efectuó una revisión de los estudios de mastografía y ultrasonido de 53 pacientes con cáncer triple negativo, del Departamento de mastografía del Hospital General de México Dr. Eduardo Liceaga, de enero del 2013 a noviembre del 2016.

**RESULTADOS:** el cáncer de mama triple negativo ocurrió en pacientes de un rango de edad entre los 40 y los 49 años. La densidad mamaria observada fue la tipo C (54.7%). Por mastografía se observaron nódulos (64%), distorsión en la arquitectura (15%) y asimetrías (11%). Por ultrasonido se observaron nódulos ovoides (49%) con márgenes indefinidos (45%) seguidos por el margen microlobulado (29.4%), hipocogénicos (77%) y sin hallazgos acústicos posteriores (45%).

**CONCLUSIONES:** al observar un nódulo sospechoso con forma ovoide y microlobulado, o una distorsión en la arquitectura sin antecedentes previos, y por ultrasonido un nódulo de forma ovoide, márgenes indefinidos, hipocogénico y sin hallazgos acústicos, existe la posibilidad de que se trate de un cáncer agresivo.

**PALABRAS CLAVE:** cáncer de mama triple negativo.

Anales de Radiología México 2017 Oct;16(4):286-296.

## Findings, by ultrasound and mammogram, in triple-negative breast cancer.

Porcayo-Hernández T<sup>1</sup>, Ríos-Rodríguez N<sup>2</sup>, Tenorio-Flores E<sup>3</sup>

### Abstract

**INTRODUCTION:** Tumors in the breast for a long time have been classified based on their morphological characteristics, histological

<sup>1</sup>Médico Residente de Curso de Alta Especialidad de Mastografía.

<sup>2</sup>Médico Radiólogo especialista en Mastografía.

<sup>3</sup>Médico Radiólogo especialista en Mastografía.

Hospital General de México Dr. Eduardo Liceaga, Dr. Balmis No.148, Doctores, Cuauhtémoc, 06726, Ciudad de México.

**Recibido:** 7 de octubre 2016

**Aceptado:** 19 de enero 2017

### Correspondencia

Tania Montserrat Porcayo-Hernández  
taniaporcayo.tp@gmail.com

### Este artículo debe citarse como

Porcayo-Hernández T, Ríos-Rodríguez N, Tenorio-Flores E. Hallazgos, mediante ultrasonido y mastografía, en cáncer de mama triple negativo. Anales de Radiología México 2017;16(4):286-296.



type and grade. Identification of molecular markers has an added predictive value for evaluation of therapy. Triple-negative breast cancer is a subtype of cancer which has an aggressive clinical evolution with poor clinical results and a high rate of metastasis.

**OBJECTIVE:** Analyze the characteristics observed in mammogram and ultrasound studies of triple-negative breast cancer.

**METHOD:** We conducted a review of mammogram and ultrasound studies of 53 patients with triple-negative breast cancer, at the Hospital General de México Dr. Eduardo Liceaga mammography department from January 2013 to November 2016.

**RESULTS:** Triple-negative breast cancer was found in patients in an age range of 40 to 49 years. The mammary gland density observed was type C (54.7%). In mammograms, we observed nodules (64%), distortion in architecture (15%), and asymmetries (11%). In ultrasounds, we observed ovoid nodules (49%) with indefinite margins (45%), followed by microlobulated margin (29.4%), hypoechogenic (77%), and without further acoustic findings (45%).

**CONCLUSIONS:** On observing a suspect nodule of ovoid shape and microlobulated, or a distortion in the architecture without prior antecedents, and by ultrasound a nodule of ovoid shape, indefinite margins, hypoechogenic, and without acoustic findings, there is a possibility that it may be an aggressive cancer.

**KEYWORDS:** triple-negative breast cancer

<sup>1</sup>Médico Residente de Curso de Alta Especialidad de Mastografía.

<sup>2</sup>Médico Radiólogo especialista en Mastografía.

<sup>3</sup>Médico Radiólogo especialista en Mastografía.

Hospital General de México Dr. Eduardo Liceaga, Dr. Balmis No.148, Doctores, Cuauhtémoc, 06726, Ciudad de México.

#### Correspondence

Tania Montserrat Porcayo-Hernández  
taniaporcayo.tp@gmail.com

## INTRODUCCIÓN

El cáncer de mama triple negativo es un subtipo de cáncer que tiene curso clínico agresivo, pobres resultados clínicos y alta tasa de metástasis; siendo todo esto una limitante para su estudio y detección oportuna. Los tumores en la mama durante mucho tiempo han sido clasificados según sus características morfológicas, tipo histológico y grado. La identificación de marcadores moleculares tiene un carácter predictivo adicional para la evaluación de la terapia.

Este trabajo de investigación tuvo como objetivo analizar, en pacientes con diagnóstico de cáncer de mama triple negativo, las características referidas en la literatura observadas en estudios de mastografía y ultrasonido; además de resaltar su importancia para el diagnóstico oportuno.

Para la elaboración de la muestra se obtuvo información relevante en la literatura especializada acerca de las características observables. Se evaluaron 2,717 casos de pacientes con cáncer de mama en el Hospital General de México Dr. Eduardo Liceaga, de los cuales 53 cumplieron con los criterios de inclusión. De esta manera se pretende obtener información relevante en relación con la predominancia de características específicas, que pudieran ser determinantes en la detección del cáncer de mama triple negativo, como la densidad tipo C, nódulos irregulares y por ultrasonido, nódulos hipoecogénicos de forma irregular, con márgenes microlobulados y sin evidencia de realce posterior o sombra acústica posterior, así como el grupo de edad que se encuentra en mayor riesgo de sufrir este padecimiento. Lo anterior de acuerdo con las características radiológicas que marca la literatura como predictivas para este subtipo de cáncer.

### Cáncer de mama triple negativo

El cáncer de mama se define como un crecimiento anormal y desordenado de células del epitelio de los conductos o lobulillos mamarios. Los primeros conceptos de cáncer triple negativo se definieron alrededor del año 2006; se trata de un subtipo de cáncer que tiene un curso clínico más agresivo que se asocia con la histología agresiva y pobres resultados clínicos; tiene una mayor tasa de metástasis a distancia con un tiempo medio más corto en comparación con otros cánceres. Los tumores no responden a los tratamientos endocrinológicos habituales, lo que contribuye a una baja tasa de supervivencia. De acuerdo con lo mencionado se abordan las características por imagen (ecografía y mastografía) para su detección de forma temprana.<sup>1,2</sup>

El cáncer de mama triple negativo es un subgrupo distintivo de cánceres de mama que no expresan receptores de estrógenos (ER), receptores de progesterona (PR) y receptor del factor de crecimiento epidérmico humano 2 (HER2). Es el tumor maligno más frecuente en la mujer tanto en países desarrollados como en vías de desarrollo. Este fenotipo del cáncer de mama tiene mal pronóstico debido a la biología agresiva del tumor, debido a la mutación del gen TP53 y a un alto grado de correlación con la función de cáncer de mama tipo 1 (BRCA-1) suprimida. La falta de un factor oncogénico dominante que conduce a la proliferación limita las opciones terapéuticas al uso de quimioterapia. Se están llevando a cabo estudios para optimizar el uso de agentes citotóxicos comunes y nuevos agentes para mejorar las tasas de supervivencia libre de progresión.<sup>1</sup>

En los exámenes físicos como la mastografía es necesario el máximo rendimiento en los programas de cribado, ya que aproximadamente 35 a 50% de los cánceres de mama tempranos sólo pueden ser descubiertos por este método y otro 40% sólo pueden detectarse por palpación.

El cáncer de mama triple negativo es una entidad distinta; en imagen algunas características radiológicas son predictivas de este subtipo de cáncer y han sido descritas en un pequeño número de series de casos en la literatura. Los radiólogos deben ser conscientes de lo siguiente: la apariencia de los nódulos en mastografía y ultrasonido, una marcada hipoecogenicidad y refuerzo acústico posterior, entre otras.

### Características generales

Una de las definiciones más apropiadas para esta entidad es la señalada por Oakama y sus colaboradores: "es un estado inmunohistoquímico para cánceres con biología y conducta clínica heterogénea". El cáncer de mama triple negativo representa de 10 a 17% de los cánceres diagnosticados, se asocia con pacientes menores de 50 años; tal grupo está relacionado con la mutación germinal de BRCA-1 y con mal pronóstico; dada la agresividad de los fenotipos tumorales y la respuesta parcial a la quimioterapia presentan mayor tendencia a metástasis a distancia. El cáncer de mama triple negativo representa aproximadamente 21% de todos los cánceres de mama en la población afroamericana.

En México la frecuencia es de 23.1% con mayor afección en mujeres menores de 50 años, el índice de supervivencia puede ser menor de 4 años. La necrosis central y la fibrosis tienen interés práctico pues se asocian con un peor pronóstico y las existencias tempranas de metástasis pulmonar y cerebral. Los focos fibróticos se asocian con la hipoxia y neoangiogénesis, mientras que los infiltrados linfocitarios lo hacen con un mejor pronóstico.<sup>3-5</sup>

Es interesante resaltar que no hay una aparente correlación entre el tamaño y la afectación ganglionar axilar. Asimismo, se pueden manifestar como tumores de intervalo y son propensos a ser detectados clínicamente por su alta capacidad proliferativa; cursan con una mayor tendencia

a la diseminación a distancia independiente del estado axilar y aquella suele ser más temprana que en otros subtipos de carcinomas mamarios.

Los cánceres de mama triple negativo no son sensibles a la hormonoterapia y al trastuzumab (terapia anti-HER2) por lo que requieren del uso de quimioterapia; en relación con esta última podemos destacar que pueden ser más sensibles a ciertos agentes y que en muchos casos se logra una remisión completa de la afección tras dicha opción terapéutica, siendo el pronóstico, en estos, muy similar al de los otros subtipos.

### *Características por imagen*

En las series radiológicas se presentan como tumores palpables y la mastografía puede ser normal en un 15.9% de los casos.

### *Hallazgos por mastografía*

La literatura revisada revela que de 9 a 18% de los casos de cáncer de mama triple negativo no se visualizan por mastografía. La densidad mamaria fue categorizada con base en la clasificación BIRADS: tipo A en 13.7%, tipo B en 35.6%, tipo C en 43.8% y tipo D en 6.8% de los casos.

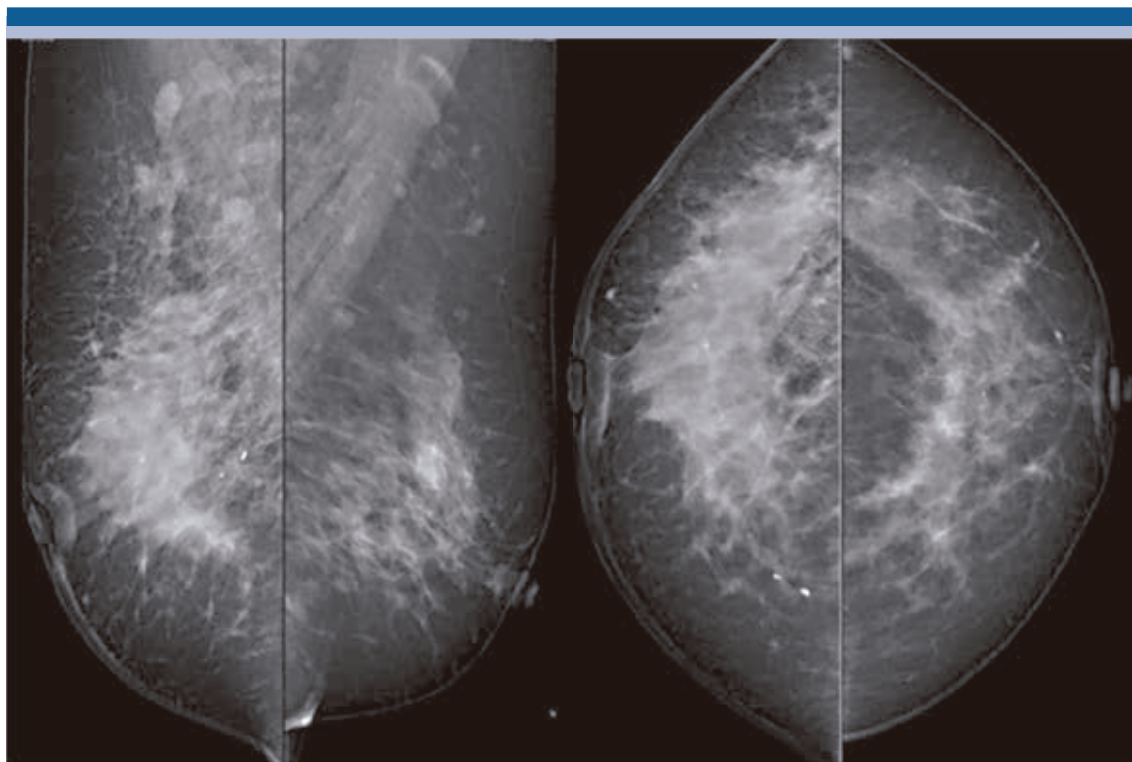
En diversos estudios se observaron nódulos (59.3% de los casos), calcificaciones (13.6%), nódulos asociados con las calcificaciones (10%) y apariencia del cáncer como una distorsión en la arquitectura o asimetría focal en 16.9% de los casos. También se ha encontrado que los nódulos tienen un rango de tamaño de 7 a 70 mm (con una media de 20 mm) y son redondeados en 17.5% de los casos, ovales en 37.5% e irregulares en 17.5% (**Figura 1**). Los márgenes fueron circunscritos en 15% de los casos, indistintos en 55%, lobulados en 12.5% y espiculados en 15% de los casos.

### *Hallazgos por ecografía*

El ultrasonido tiene una sensibilidad de alrededor de 92% para la detección del cáncer de mama. Las anomalías que se observan son nódulos en 92% de los casos: nódulos de forma oval en 49.2%, redondeados en 15.9% e irregulares en 34.9%. Los márgenes de los nódulos fueron circunscritos de 21 a 27%, microlobulados en 46.7%, márgenes indefinidos en 17.8%, espiculados en 4.8% y angulados en 19%; hipocogénico en 76% (**Figura 2**) o de componente mixto (zonas ecogénicas e hipocogénicas) en 18%, con realce acústico posterior 24 a 41% por el componente quístico y necrosis. De igual forma, en el estudio Doppler, estas lesiones muestran poca vasculatura intralesional central, pero con vasos aferentes y periféricos; por lo anterior es importante reconocer sus características ecográficas para no dejar de diagnosticarlo correctamente y sugerir su estudio histológico percutáneo.<sup>5-10</sup> La detección temprana de este subtipo de cáncer de mama por imagen permitirá identificar de forma oportuna las características de las lesiones para mejorar los métodos de prevención y vigilancia.

## **MATERIAL Y MÉTODOS**

El estudio realizado fue observacional, retrospectivo y transversal. Se incluyeron 53 pacientes del sexo femenino, edad y raza indistintas, que acudieron al Departamento de mastografía del Hospital General de México Eduardo Liceaga, en el período comprendido del 2013 al 2016, con cáncer de mama triple negativo. Todas las pacientes contaban con ultrasonido y mastografía con proyecciones habituales y adicionales (que se individualizaban de acuerdo con el caso), dichos estudios se realizaron con mastografía digital Lorad Selenia (Hologic®); los ultrasonidos se realizaron con equipos Toshiba® y Siemens Antares® con transductores de 10 y 13 MHz. Se tomó la base de datos de los pacientes que contaban con estudio de mastografía y ecografía.



**Figura 1.** En los tercios medio y posterior de la mama derecha se observa un nódulo de alta densidad, de forma irregular y márgenes indistintos, asociado con engrosamiento trabecular.

Los estudios fueron interpretados en monitores de lectura según lo indica la Norma Oficial Mexicana 229-SSA2-2011, utilizando el sistema de archivo y transmisión de imágenes (PAC-RIS) Carestream®. Las mastografías fueron evaluadas por radiólogos calificados en la materia. Para el análisis se usó estadística descriptiva, se realizó un análisis univariado aplicando las medidas de tendencia central (media y mediana).

## RESULTADOS

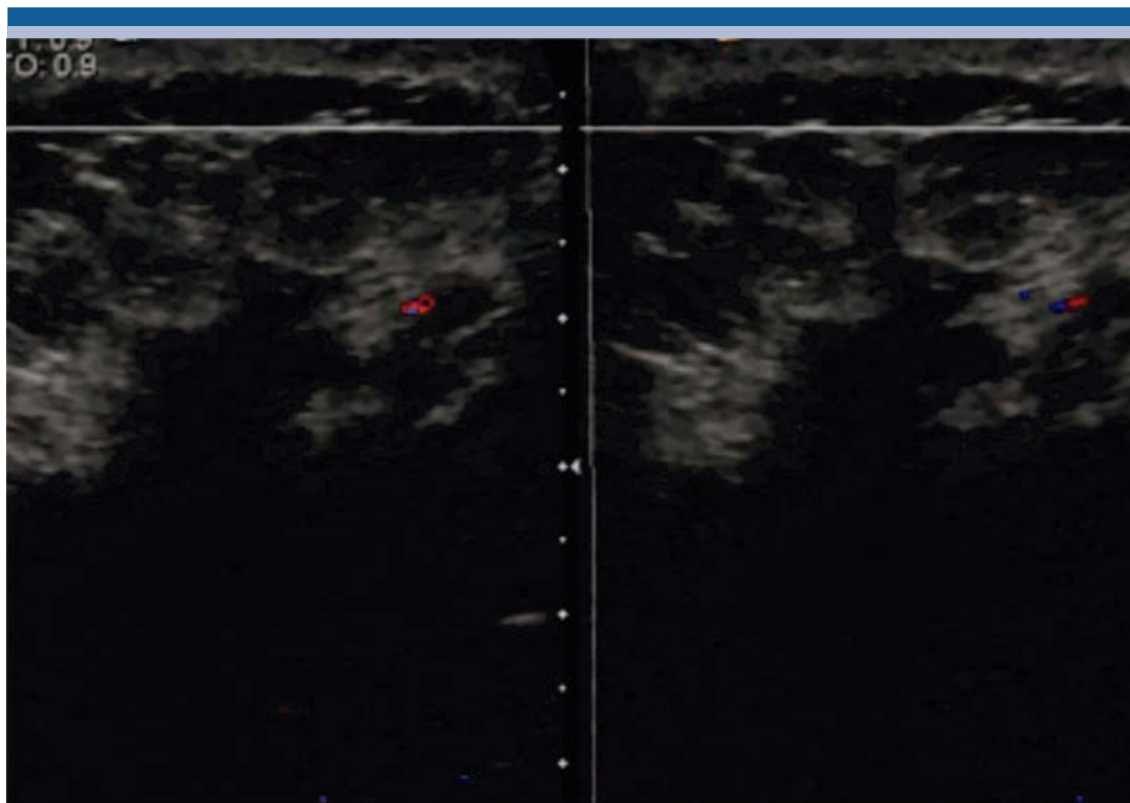
La mayor parte de los pacientes que asistieron al Hospital General de México Dr. Eduardo Liceaga en el período de 2013 al 2016, con cáncer de mama triple negativo, tenían entre 30 y 49 años de edad (**Cuadro 1**). En la mayoría se observó

**Cuadro 1.** Edad de las pacientes con cáncer de mama triple negativo del Hospital General de México Dr. Eduardo Liceaga en el período 2013-2016

Grupos de edad (años)	Frecuencia	Porcentaje
30-39	15	28.3
40-49	16	30.2
50-59	11	20.8
60-69	9	17.0
70-79	1	1.9
80-89	1	1.9
Total	53	100.0

una densidad del tipo C con 54.7% de los casos, seguida de una densidad tipo B en 32.1%. El hallazgo mastográfico que con mayor frecuencia se reportó fueron nódulos en 64% de los casos,





**Figura 2.** Imagen de ultrasonido de mama: nódulo de forma irregular de margen espiculado, hipoecogénico y con vascularidad intranodular.

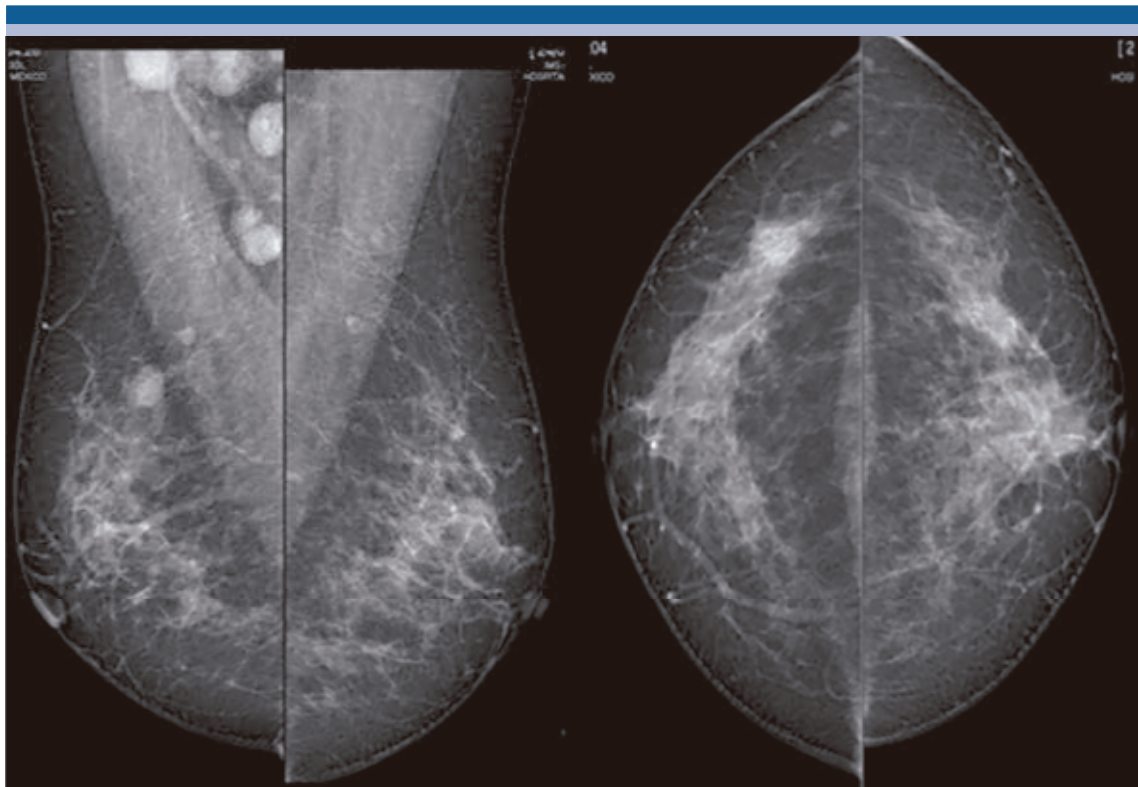
**Cuadro 2.** Hallazgos por mastografía, en pacientes del Hospital General de México Dr. Eduardo Liceaga, en el período 2013-2016

Hallazgos	Número de pacientes	Porcentaje
Nódulo	34	64
Calcificaciones	2	4
Distorsión en la arquitectura	8	15
Asimetría	6	11
Sin hallazgos	3	6

seguidos de distorsión en la arquitectura (15% de los casos). Además, sólo 4% de las mastografías no mostraron hallazgos (**Cuadro 2**).

Los nódulos asociados con cáncer de mama triple negativo tenían forma ovoide en 57.7%

de los casos (**Figura 3**) y con menor frecuencia forma redondeada; de igual manera, otras características a evaluar fueron los márgenes: el más frecuente fue el microlobulado, con 49%, seguido del margen espiculado con 27%; con menor frecuencia el circunscrito en 9% de los casos. Por ultrasonido la forma ovoide fue la característica más frecuente observada en 49% de los casos (**Figura 4**) y, tomando en cuenta los márgenes, el indefinido se presentó con una frecuencia de 45% de los pacientes seguido del microlobulado en 29.4% y, con menor frecuencia, el margen angulado en 1.7%. La ecogenicidad que se presentó de forma más frecuente fue la hipoecogénica en 78.4% de los casos y con menor frecuencia isoecogénica en 5.8% de los pacientes con cáncer de mama triple negativo (**Cuadro 3**).



**Figura 3.** En el tercio posterior de la mama derecha se observa nódulo de forma ovoide con márgenes irregulares y de alta densidad que se asocia con múltiples ganglios linfáticos y engrosamiento de la cortical en región axilar ipsilateral.

**Cuadro 3.** Ecogenicidad de los nódulos observados por ultrasonido en pacientes del Hospital General de México Dr. Eduardo Liceaga en el período 2013-2016

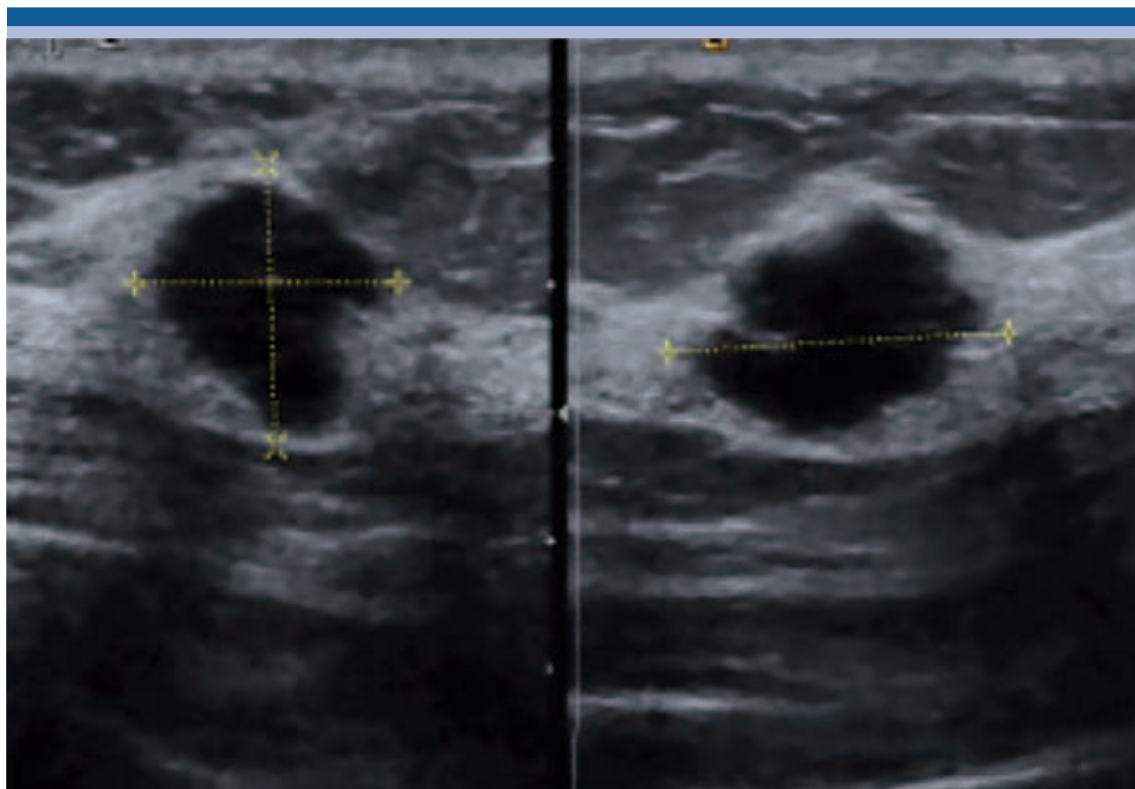
Ecogenicidad	Frecuencia	Porcentaje
Hipoecogénico	40	78.4
Compleja	9	17.6
Isoecogénica	3	5.8

En la mayoría de los nódulos no hubo hallazgos acústicos (45% de los casos); sin embargo, 29.4% que los llegaron a presentar fue con refuerzo acústico posterior. Otro aspecto a mencionar es la dimensión: la más frecuentemente observada fue de 7 a 25 mm (47% de los casos); asimismo, cabe señalar que las menos frecuentes fueron las dimensiones de más de 101 mm

junto con la dimensión de 76 a 100 mm, con un porcentaje de 2%.

## ANÁLISIS

De la población femenina mexicana 23% se ve afectada por el cáncer de mama triple negativo. La investigación recabada en el Hospital General de México, Dr. Eduardo Liceaga, permitió observar que el grupo etario más afectado fue el de 40 a 49 años de edad, lo que se correlaciona con la bibliografía anglosajona donde los pacientes con este diagnóstico son menores de 50 años. La mama más afectada fue la derecha en 53% de los casos. La densidad mamaria asociada con el cáncer de mama triple negativo con mayor frecuencia, de acuerdo con lo reportado en la



**Figura 4.** Ultrasonido en escala de grises: nódulo de forma irregular, de margen indistinto, hipoecogénico y antiparalelo.

literatura, es la tipo C en 43.8% de los casos; y en el Hospital General de México Dr. Eduardo Liceaga observamos al tipo C en 54.7% de los casos.

La literatura especializada cita que por mastografía los nódulos son más frecuente en 59.3%; en esta investigación se observaron nódulos en 64% de los pacientes. La forma ovoide se presentó en 57.5% (**Figura 5**), seguida por la forma irregular en 39.3% (**Figura 6**), a diferencia de lo reportado por otros, donde la primera se presenta en 37.5% y la segunda en 35.1%. Por ultrasonido se observó que la forma ovoide se presentó en 49% de los casos, la ecogenicidad hipoecogénica en 77% (**Figuras 7 y 8**), seguida por la ecogenicidad mixta en 17% y refuerzo

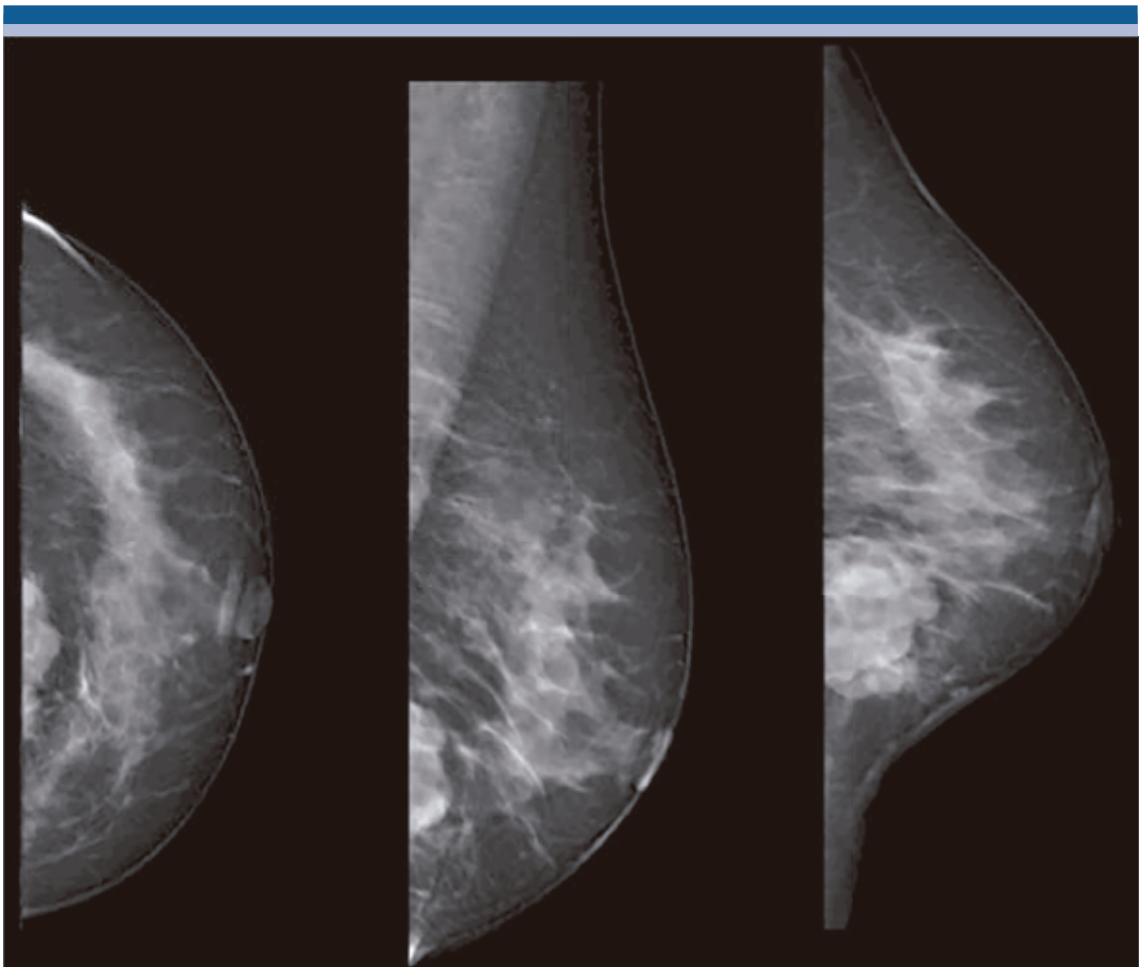
acústico posterior en 29.4% de los casos; dichos resultados se correlacionan con lo indicado en la literatura.

Por último, el rango de tamaño de acuerdo con lo reportado en la bibliografía varía de 7 a 70 mm con una media de 20 mm; sin embargo, en esta investigación los rangos de tamaño variaron de 7 a 101 mm e incluso la totalidad de la mama con una media de 30 mm.

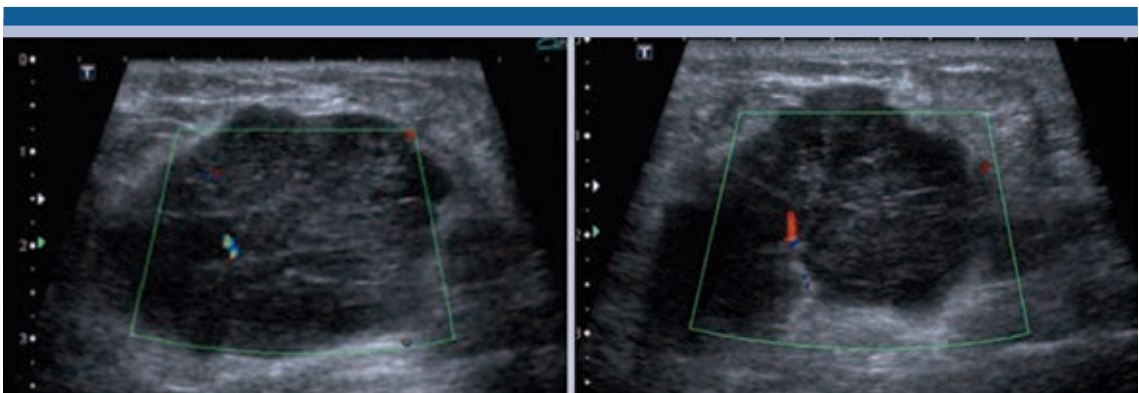
## CONCLUSIÓN

El grupo etario más afectado fue el de las pacientes entre 40 y 49 años de edad. La densidad mamaria más asociada fue la tipo C. Por mastografía no se observó un patrón específico; sin

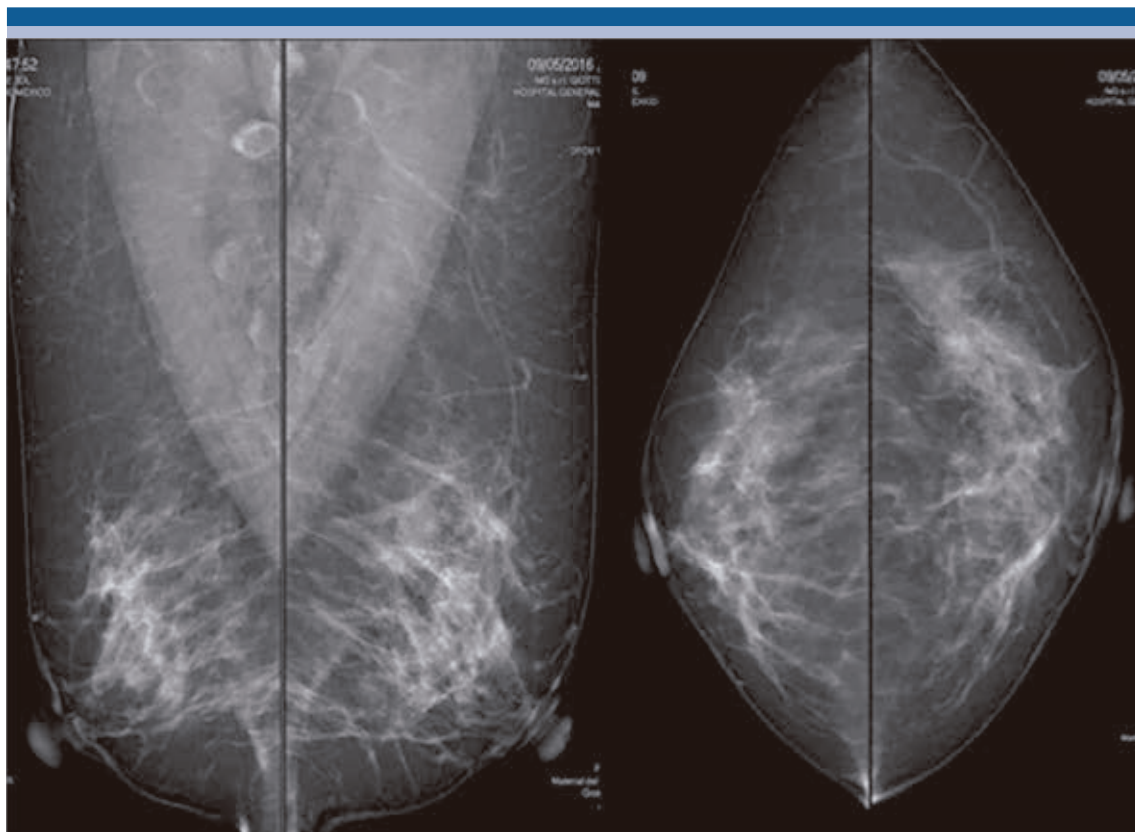




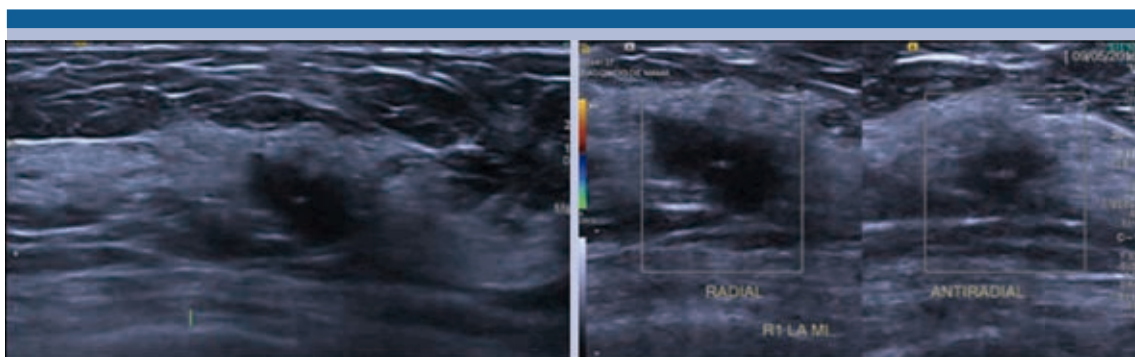
**Figura 5.** Nódulo mamario lobulado e isodenso ubicado en el cuadrante inferior interno, tercio posterior.



**Figura 6.** Ultrasonido con aplicación Doppler-color: nódulo de forma irregular y márgenes angulados, con vascularidad intranodular.



**Figura 7.** Cuadrante superior externo y tercio posterior de la mama izquierda: asimetría focal sin otros hallazgos asociados.



**Figura 8.** Ultrasonido en escala de grises y aplicación Doppler-color: nódulo hipoecogénico, de forma irregular y margen indistinto, con refuerzo acústico posterior y avascular.

embargo, al observar un nódulo sospechoso con forma ovoide y microlobulado, o una distorsión

en la arquitectura sin antecedentes previos; y por ultrasonido un nódulo de forma ovoide, microlo-

bulado, hipoecogénico y sin hallazgos acústicos o refuerzo acústico, con edad dentro del grupo ya mencionado, existe la posibilidad de que sea un cáncer agresivo entre los pacientes del Hospital General de México Dr. Eduardo Liceaga.

## REFERENCIAS

1. Páez G. M., Salas G. E., Ojeda B. J, et al. Características clínicas y epidemiológicas de pacientes con cáncer de mama e histología triple negativo. *Cir. Gen* 2014;3(1):20-27.
2. Reddy K. B. Triple-negative breast cancers: an updated review on treatment options, *Current Oncologic* 2011;18(1).
3. Kristin Krizmanich-C, Chintana P., M.D., Patterson S., et al., Triple Negative Breast Cancer: Imaging and Clinical Characteristics 2012;199(2).
4. Mayer Z., Gómez G. Cáncer de mama triple negativo: una enfermedad de difícil diagnóstico y tratamiento. *Rev. Perú Med Exp Salud Publica* 2013;30(4).
5. Reis- Filbo, Tutt N. A, Triple negative tumors: a critical review; *Histopathology*, 2008;52:08-118.
6. Sentis C. M., Tortajada G. L. Características de imagen del carcinoma triple negativo. *Rev. Senol Patol Mamar.* 2012;25(1):22-31.
7. Kojimo Y., Tsunoda H. Mammography and ultrasound features of triple-negative breast; cancer H. *Breast Cancer* 2011;18:146.
8. Horvath E., Bañuelos O., Silva F. C., Mondaca J., et al. Cáncer triple negativo ¿Cómo se ve en imágenes? *Rev Chil Radiol*, 2012;18(3):97-106.
9. Boissarie-Lacroth, M., Mac Grogan, G., Debled, M, et al. Radiological features on triple-negative breast cancers (73 cases). *Dianostic and Interventional Imaging* 2012;93:183-190.
10. Y. Kojima, T. Hiroko, H. Satoshi et al, Radiographic features for triple negative ductal carcinoma in situ of the breast. *Breas Cancer* 2011;18:213-220.