

Jaime Munayer Calderón, * Gerardo Maza Juárez, ** Tomas Aldana Pérez, ** Raúl San Luis Miranda, **
Homero Ramírez Reyes, ** José L Lázaro Castillo, ** Laura Arias Monroy***

RESUMEN

Se valoraron resultados y seguimiento del cierre de conducto arterioso con dispositivo de Rashkind. Se colocaron 66 dispositivos en 63 pacientes: 41 mujeres y 22 hombres, con edad promedio de 8.2 ± 7.5 años. Se determinó el diámetro del conducto, la presencia o ausencia de fuga residual inmediata y evolución mínimo a 1 año bajo control ecocardiográfico. Las determinaciones hemodinámicas mostraron: morfología tipo A en 49, C en 7 y E en 7 pacientes, con diámetro de 4.2 ± 1.4 mm (extremos de 2.3 y 8.7 mm) y un Qp/Qs de 2.2 ± 1.5 (extremos de 0.7 y 8.6). Se colocaron 45 dispositivos n° 17 y 18 del n° 12. La fuga residual inmediata fue del 65% (n-41); a las 24 hrs. del 31.7% (n-20) y al año del 7.9% (n-5). A 3 pacientes, con fuga persistente, se les colocó una 2a. sombrilla, en otro se instaló además del dispositivo de Rashkind una espiral endovascular (coil) y un paciente se encuentra en espera de un segundo oclisor. Las complicaciones menores se presentaron en el 15.8% (n-10). Los resultados indican un índice de oclusión a las 24 hrs. del 68.3% y al año del 92.0%; ningún paciente presentó embolia del dispositivo, hemólisis, ni obstrucción de las ramas pulmonares. Por lo anterior consideramos que la oclusión del conducto arterioso con dispositivo de Rashkind es una opción segura y efectiva para su tratamiento.

SUMMARY

PERCUTANEOUS OCLUSION OF PATENT DUCTUS ARTERIOSUS WITH RASHKIND DEVICE

We present the results and follow up of ductus arteriosus closure with the Rashkind device. Sixty six devices were implanted in 63 patients, 41 women and 22 men, with a mean age of 8.2 years. We determined the diameter of the duct, the presence or absence of immediate residual leak at 3 months, 6 months, 1 year, and every year of follow-up by ecocardiography. The hemodynamic determinations showed: type A morphology in 49, type C in 7 and type E in 7; with a mean diameter of 4.2 ± 1.4 mm (range of 2.3 to 8.7mm) and a Qp/Qs 2.2 ± 1.5 (range 0.7 to 8.6). Fourty five 17 mm devices and 18 of 12 mm were used. The incidence of immediate residual leak was 65% (n-41); at 24 hrs. Post-procedure was 31.7% (n-20) and at one year 7.9% (n-5). Three patients with persistent leak had implantation of a second Rashkind device and one more patient an endovascular coil, the other patient is waiting for a second oclisor. Minor complications occurred in 15.8% (n-10). Results show an occlusion rate at 24 hrs of 68% and at one year of 92%; no patient presented migration of the device, hemolysis or obstruction of the pulmonary artery branches. We consider that occlusion of the ductus arteriosus with the Rashkind device is a safe and effective option for the treatment of this pathology.

RESUME

OCLUSION PERCUTANEE DU CANAL ARTERIEL PERMEABLE AVEC LE DISPOSITIF DE RASHKIND

On a évalué les résultats et le suivi de la fermeture du canal artériel avec le dispositif de Rashkind. On a colloqué 66 dispositifs chez 63 sujets: 41 femmes et 22 hommes, dont l'âge moyen était de 8.2 ± 7.5 ans. On a déterminé le diamètre du canal, la présence ou l'absence d'une fuite résiduelle immédiate et l'évolution au cours d'un an sous contrôle échocardiographique. Les études hémodynamiques ont montré: morphologie du type A chez 49 sujets, C chez

Hospital General CMN La Raza. Sur 69B N° 109, Col. Prado Ermita, 09480 México, D.F. Tel. 5 539 14 21

* Jefe del Departamento de Hemodinamia.

** Médico Adscrito al Servicio de Hemodinamia.

*** Médico Adscrito al Depto. de Cardiopediatría.

Aceptado: 17 de marzo del 2000

7 et E chez 7, avec le diamètre de 4.2 ± 1.4 mm (extrêmes de 2.3 et 8.7 mm) et la relation Qp/Qs de 2.2 ± 1.5 (extrêmes de 0.7 et 8.6). On a colloqué 45 dispositifs No. 17 et 18 No. 12. La fuite résiduelle immédiate a été de 65% (n-41), à 24 hs de 31.7% (n-20) et à l'an de 7.9% (n-5). Chez 3 sujets présentant une fuite persistante, on a colloqué un deuxième dispositif, chez un autre on a placé, en plus du dispositif de Rashkind, une spirale endovasculaire (coil) et un autre sujet est dans l'attente d'un deuxième dispositif. Des complications mineures se sont présentées dans 15.8% des cas (n-10). Les résultats indiquent un index d'occlusion, à 24 heures, de 68.3% et à 1'an de 92.0%. Aucun sujet n'a présenté d'embolie du dispositif, ni d'hémolyse ni d'obstruction des branches de l'artère pulmonaire. De ce fait on peut considérer que l'occlusion du canal artériel avec le dispositif de Rashkind constitue une option thérapeutique sûre et efficace.

Palabras clave: Dispositivo de Rashkind. Conducto arterioso permeable. Seguimiento.

Key words: Rashkind device. Patent ductus arterious (PDA). Follow-up.

INTRODUCCIÓN

El conducto arterioso representa una de las patologías congénitas más frecuentes en el mundo, predominando en lugares con gran altitud sobre el nivel del mar. En el año de 1938 se realiza el primer cierre exitoso de persistencia de conducto arterioso (PCA) en forma quirúrgica por Gross y Hubbard,¹ considerándose el procedimiento de elección, con una mortalidad de 0% y morbilidad del 4.4% en algunos grupos. Sin embargo, el desarrollo paulatino de diferentes dispositivos para la oclusión del conducto arterioso con menor invasión ha presentado una nueva opción al manejo de esta patología, con las ventajas que representa el realizarlo por vía percutánea, sin herida quirúrgica torácica, transfusiones, estancia hospitalaria etc. Uno de los primeros dispositivos utilizados con este fin fue la doble sombrilla creada por el Dr. W. Rashkind.²⁻⁴

Los reportes obtenidos de éxito en la fase inicial fueron del 64% y en la segunda fase de investigación llegaron al 78% de oclusión total. Sin embargo, las complicaciones que se presentaron fueron variadas destacando la embolización reportada hasta en un 15%, obstrucción de la rama izquierda de la pulmonar y hemólisis,⁴ lo que ha limitado su empleo en los diferentes centros hospitalarios del mundo.

Por lo anterior, presentamos nuestra serie en la oclusión de PCA con dispositivo de doble sombrilla o de Rashkind después de 4 años de experiencia.

MATERIAL Y MÉTODOS

Se incluyeron 63 pacientes enviados al servicio de hemodinamia Pediátrica del Hospital Gene-

ral del CMN La Raza con el diagnóstico clínico, electrocardiográfico y ecocardiográfico de PCA, sin evidencia de hipertensión arterial pulmonar o hipertensión leve a moderada con respuesta adecuada a la administración de oxígeno (descartando enfermedad vascular pulmonar irreversible).

Se practicó cateterismo cardíaco diagnóstico por vía venosa con técnica de Seldinger y medición del diámetro del conducto con un catéter Cournand 8-F a través del mismo, y determinando la morfología del mismo en base a la clasificación de Krickenko.⁵ Fueron candidatos ideales para este dispositivo las variedades A y B, incluyéndose en este estudio las variedades C y E. Se consideraron candidatos a oclusión con este dispositivo los conductos con las variedades mencionadas y con diámetro de 1-7 mm en su segmento más estrecho.

Los pacientes fueron divididos en 2 grupos, de acuerdo a la medición ecocardiográfica y hemodinámica del conducto. Aquellos conductos con diámetro menor de 3 mm fueron ocluidos con dispositivo de Rashkind n° 12 y los conductos con diámetro de 3.1 o más se aplicó dispositivo n° 17.

A todos los pacientes se les practicó angiograma de control inmediato a la liberación del dispositivo, así como control ecocardiográfico a las 24 hrs, con la finalidad de determinar la oclusión total o presencia de fuga residual. Tras el implante, el paciente se manejó con antibióticos por 3 días. En el seguimiento se practicó ecocardiograma de control al mes, 3 meses, 6 meses y al año postimplante, seguido de ecocardiografía cada año hasta los 5 años. Se realiza un análisis descriptivo expresando el valor promedio \pm desviación estándar.

RESULTADOS

El estudio se inició en el mes de febrero de 1995 hasta el mes de enero de 1999, incluyéndose 63 pacientes, 41 del sexo femenino y 22 del masculino, con edad promedio de 8.2 ± 7.5 (extremos 1.2 y 44 años). La determinación de la morfología ecocardiográfica fue de la siguiente manera: A=48, C=8 y E=7 con diámetros de 4.6 ± 1.3 mm (extremos de 2.3 y 7.2 mm) con un Qp/Qs de 1.7 ± 0.7 (extremos de 1.1 y 5), reportando Hipertensión Arterial Pulmonar (HAP) en 6 pacientes, 5 con HAP leve y 1 con HAP moderada. Los defectos asociados fueron 4: estenosis pulmonar (n-1), comunicación interauricular (n-1), estenosis subaórtica (n-2).

Las determinaciones hemodinámicas fueron de la siguiente manera: morfología tipo A=49, C=7 y E=7 con diámetro de 4.2 ± 1.4 mm (extremos 2.3 y 8.7) y un Qp/Qs de 2.2 ± 1.5 (extremos 0.7 y 8.6). Se presentó fuga residual inmediata al angiograma en 41 pacientes con oclusión total sólo en 22 (34.9%). Sin embargo, todos los pacientes con fuga residual mostraron patrón disperso, siendo en 31 en forma leve, 9 en forma moderada y sólo 1 paciente con fuga severa.

El seguimiento a las 24 hrs. con control ecocardiográfico mostró fuga en 20 pacientes (31.7%) y oclusión total en 43 (68.2%) con relación de flujos de 1.1 ± 0.2 (extremos 1 y 1.19).

De los 20 pacientes con fuga residual después de las primeras 24 hrs. se observó oclusión total en 7 al primer mes, 4 al tercer mes, 4 a los 6 meses y 5 persistieron con fuga al plazo de un año postimplante, de los cuales a 3 se les aplicó un se-

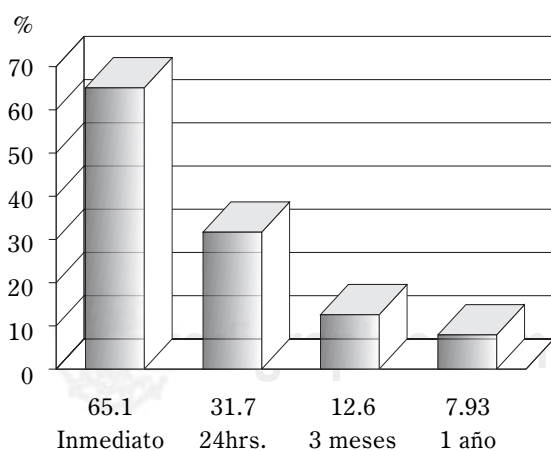


FIG. 1: Porcentaje de fuga con dispositivo de Rashkind.

gundo ocluidor de Rashkind y a otro una espiral endovascular (coil) obteniéndose oclusión total en los 4 pacientes en forma inmediata. El otro paciente con fuga se encuentra en espera de un segundo ocluidor (Figura 1). Los 5 pacientes con fuga residual después de un año de seguimiento mostraron un diámetro del conducto en su sitio más estrecho, mayor de 7 mm en el estudio angiográfico.

COMENTARIO

A partir de cuando el Dr. Rashkind en 1979² presentó su primer caso exitoso de oclusión del conducto arterioso permeable, se inició una nueva expectativa para el tratamiento de esta patología tan frecuente en ciudades a grandes alturas como lo es la ciudad de México.^{5,6} Es por ello que nuestro hospital inició el estudio de este dispositivo y sus resultados. Al momento actual, los resultados obtenidos han sido satisfactorios considerando que la oclusión total inmediata fue del 57.7% tomando en cuenta que a nuestros pacientes se les administró heparina i.v., lo que probablemente sea un factor que impida que la oclusión total inmediata sea mayor; sin embargo, durante el seguimiento en el plazo de 1 año el 91.5% se encuentran totalmente ocluidos.

Sin lugar a dudas, la técnica no es sencilla dado que la preparación del dispositivo requiere de cierto adiestramiento para su instalación y la decisión del tamaño de la sombrilla a utilizar son dos de los factores que pueden influir en el éxito del procedimiento. En nuestra experiencia, las variedades de conducto a tratar ideales son el tipo A y B y con menor indicación, aunque tratables, las variedades C y E. Con respecto al diámetro, consideramos que los conductos que midan de 1 a 3 mm son candidatos a sombrilla N° 12 y los que midan entre 3.1 y 7 mm son candidatos a sombrilla N° 17. Los pacientes que requirieron de una doble sombrilla y/o de coil fueron aquellos que presentaron diámetro mayor de 7 mm, por lo que en ellos debe de considerarse otra variedad de ocluidores o el tratamiento quirúrgico.

La experiencia de nuestro hospital en un lapso de 4 años ha sido favorable, dado que el éxito es alto con respecto a otros grupos⁷⁻¹² y no tenemos hasta el momento complicaciones graves como las reportadas por otros autores: embolización, disección, hemólisis etc.^{4,13} Por lo anterior creemos que es una excelente opción

para la oclusión del conducto arterioso permeable siempre y cuando la morfología del conducto sea cónica y con diámetro no superior a los 6 mm.

En conclusión, podemos afirmar que el dispositivo de Rashkind es una buena alternativa para el tratamiento del PCA y que el riesgo/beneficio es favorable al ocluser comparado con el tratamiento quirúrgico. Se requiere de adiestramiento espe-

cial para su manejo con la finalidad de disminuir las complicaciones. Algunas de las desventajas del ocluser son el hecho de que aún no ha sido aceptado por la FDA y el costo comercial del producto, el cual es elevado y que sin embargo, ya se ha demostrado en estudios anteriores que continúa siendo más económico que el costo total del acto quirúrgico.⁶

REFERENCIAS

- GROSS RE, HUBBARD JP: *Surgical ligation of a patent ductus arteriosus; a report of first successful case*. JAMA 1989; 112: 729-731.
- RASHKIND WJ, CUASSO CC: *Transcatheter closure of a patent ductus arteriosus: Successful use in a 3.5 kg infant*. Pediatr Cardiol 1979; 1: 3-7.
- RASHKIND WJ: *Transcatheter treatment of congenital heart disease*. Circulation 1983; 67: 711-716.
- RASHKIND WJ, MULLINS CE, HELLENBRAND WE, TAIT MA: *Nonsurgical closure of patent ductus arteriosus. Clinical applications of the Rashkind PDA occluder system*. Circulation 1987; 75: 583-592.
- KRICKENKO A, BENSON L, BURROWS P, MOES C, McLAUGHLIN P, FREEDOM R: *Angiographic classification of the isolated persistently patent ductus arteriosus and implications for percutaneous catheter occlusion*. Am J Cardiol 1989; 63 (1): 877-880.
- GRAY DT, FYLER DC, WALKER AM, WEINSTEIN MC: *Clinical outcome and cost of transcatheter as compared with surgical closure of patent ductus arteriosus*. N Engl J Med 1993; 329(21): 1517-23.
- VÁZQUEZ ANTONA CA, RIJLAARSDAM M, GASPAR J, GIL MORENO M, BUENDÍA HERNÁNDEZ A, MARTÍNEZ RÍOS MA, ET AL: *Cierre de conducto arterioso persistente transcatereterismo. Experiencia inicial*. Arch Inst Cardiol Mex 1993; 63(6): 493-9.
- GALAL O, SCHMALT AA, FADELY F, FAWZY ME, WILSON N, MIMISH L: *Transcatheter obliteration of patent ductus arteriosus in a young adult with the Rashkind occluder*. Z Kardiol 1993; 82(7): 432-5.
- VERIN V, FREDLI B, OBERHANSLI I, URBAN P, MEIER B: *Closure of patent ductus arteriosus using interventional catheterization*. Schweiz Med Wochenschr 1993; 123(12): 530-2.
- SC JR. SOUSA JE: *Cierre percutáneo del conducto arterioso con la técnica de Rashkind. Experiencia inicial del Instituto Dante Pazzanese de Cardiología, Sao Paulo, Brasil*. Arch Inst Cardiol Mex 1996; 66(2): 129-37.
- ZABALA-ARGUELLES JL; GARCÍA FERNÁNDEZ J, ZUNZUNEGUI-MARTÍNEZ JL, CAMINO-LÓPEZ M, MAROTO ÁLVARO E, MAROTO-MONADERO C: *Evolución a mediano plazo en el cierre percutáneo del conducto arterioso con prótesis de Rashkind*. An Esp Pediatr 1996; 44(4): 332-6.
- SIEVERT H, ENNSIEN R, FACH A, MERIE H, SCHERER D, SCHRANDER R, ET AL: *Transcatheter closure of patent ductus arteriosus with the Rashkind occluder. Acute results and angiographic follow-up in adults*. Eur Heart J 1996; 18(6): 1014-8.
- DE MOOR M, ABBAG F, AL FRADLY F, GALAL O: *Thrombosis on the Rashkind double umbrella device: a complication of PDA occlusion*. Cathet Cardiovasc Diagn 1996; 38(2): 182-8.
- HUGGON IC, TABATABAEI AH, QURESHI SA, BAKER EJ, TYNAN M: *Use of a second transcatheter Rashkind arterial duct occluder for persistent flow after implantation of the first device: Indications and results*. Br Heart J 1993; 69(6): 544-50.