

## Archivos de Cardiología de México

Volumen  
Volume 73

Número  
Number 2

Abril-Junio  
April-June 2003

*Artículo:*

Ablación segmentaria del ostium de la vena pulmonar superior izquierda para eliminar actividad eléctrica anormal generadora de fibrilación atrial paroxística idiopática

Derechos reservados, Copyright

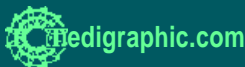© Propiedad del Instituto Nacional de Cardiología Ignacio Chávez, AC

Otras secciones de  
este sitio:

- 👉 Índice de este número
- 👉 Más revistas
- 👉 Búsqueda

*Others sections in  
this web site:*

- 👉 *Contents of this number*
- 👉 *More journals*
- 👉 *Search*



## COMUNICACIONES BREVES

### *Ablación segmentaria del ostium de la vena pulmonar superior izquierda para eliminar actividad eléctrica anormal generadora de fibrilación atrial paroxística idiopática*

Manlio F Márquez, Luis Colín, Milton E Guevara-Valdivia, Pedro Iturralde, Roberto Castañeda, Ramón Villavicencio, J Antonio González Hermosillo, Marco A Martínez-Ríos, Robert Frank,\* Manuel Cárdenas

#### Resumen

El conocimiento de que la génesis y el mantenimiento de la fibrilación atrial idiopática se debe en ciertos casos a actividad eléctrica anormal en las venas pulmonares, ha constituido un avance fundamental y ha permitido utilizar la ablación por radiofrecuencia como un procedimiento terapéutico exitoso. Se informa el resultado de la ablación segmentaria del ostium de la vena pulmonar superior izquierda en un paciente con fibrilación atrial paroxística idiopática. Para el mapeo de actividad eléctrica en las venas pulmonares se realizó un abordaje transeptal y se utilizó un catéter decapolar 4F. Sólo se registraron potenciales eléctricos en la vena pulmonar superior izquierda. La aplicación secuencial de radiofrecuencia en el ostium se acompañó de eliminación gradual de la actividad eléctrica anormal de la vena pulmonar hasta conseguir su completa desaparición. No hubo complicaciones. En un seguimiento a 9 meses no hubo recurrencia de los paroxismos de fibrilación atrial, lo que implica que esta arritmia era generada por la actividad eléctrica de la vena pulmonar tratada. El presente caso ilustra varios aspectos de la ablación con catéter de la actividad generada en las venas pulmonares en el tratamiento de la fibrilación atrial paroxística y demuestra la eficacia del procedimiento.

#### Summary

SEGMENTAL OSTIAL ABLATION TO INTERRUPT ELECTRICAL CONDUCTION IN A SINGLE PULMONARY VEIN FOR THE PREVENTION OF IDIOPATHIC PAROXYSMAL ATRIAL FIBRILLATION

Several studies have shown the role of focal triggers in the pulmonary veins initiating episodes of atrial fibrillation. Radiofrequency catheter ablation of this foci is a curative therapy for paroxysmal atrial fibrillation. We report a case of idiopathic paroxysmal atrial fibrillation triggered by abnormal electrical activity in a single pulmonary vein. Mapping was performed during sinus rhythm with a 4F decapolar catheter (Spiral Supreme, Daig, St. Jude Medical) positioned near the ostium by a transseptal approach. Pulmonary vein potentials were only identified in the left superior pulmonary vein. Segmental ostial ablation (30 W) performed during left atrial pacing resulted in complete cessation of conduction in the pulmonary vein. There were no complications. The clinical response (suppression of the paroxysms of atrial fibrillation in a 9-month follow-up) observed in this patient imply that atrial fibrillation was triggered by this pulmonary vein. This case report illustrates several aspects of catheter-based ablation of pulmonary vein foci for the treatment of paroxysmal atrial fibrillation and demonstrates its efficacy. (Arch Cardiol Mex 2003; 73:124-128).

**Palabras clave:** Fibrilación atrial. Ablación por radiofrecuencia. Cateterismo transeptal.

**Key words:** Atrial fibrillation. Radiofrequency catheter ablation. Transseptal left atrial catheterization.

Instituto Nacional de Cardiología "Ignacio Chávez", Juan Badiano 1, Col. Sección XVI, Tlalpan 14080. México, D.F.

\* Institut du Cardiologie. Unité de Rythmologie. Hôpital de la Salpêtrière, 47 Bld de l'Hôpital, 75013. París, Francia.

Correspondencia:

Dr. Manlio F. Márquez. Departamento de Electrocardiografía y Electrofisiología, Instituto Nacional de Cardiología "Ignacio Chávez". (INCICH, Juan Badiano 1, Col. Sección XVI, Tlalpan 14080. México, D.F. Tel. (5255) 5513 3740 Fax: (5255) 5573 0994 Correo-e: manliomarquez@yahoo.com

Recibido: 13 de noviembre de 2002

Aceptado: 17 de marzo de 2003

## Introducción

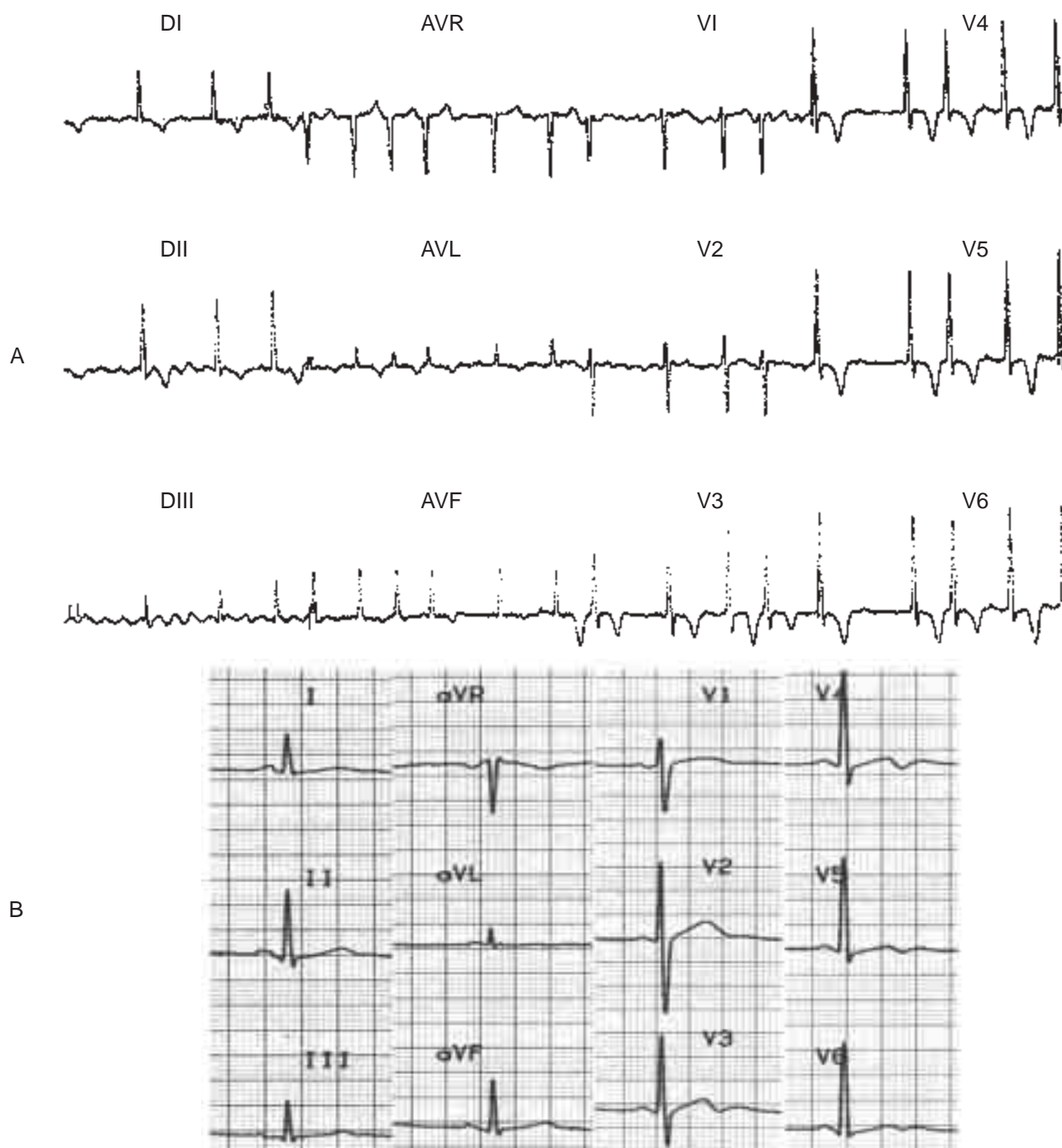
**A**unque desde hace mucho tiempo se conoce que las extrasístoles,<sup>1</sup> específicamente las auriculares, son generadoras de fibrilación atrial,<sup>2,3</sup> fue apenas en la década pasada cuando quedó bien establecido que la génesis y el mantenimiento de algunas formas de fibrilación atrial idiopática son debidas a un foco de actividad eléctrica anormal situado en las venas pulmonares y susceptible de ablación con catéter.<sup>4</sup> Esto ha constituido un avance fundamental en el tratamiento de estos pacientes. A continuación se informa el primer caso de ablación segmentaria del ostium de la vena pulmonar superior izquierda realizado en el Instituto Nacional de Cardiología "Ignacio Chávez" y que ilustra estos avances.

## Caso clínico

Hombre de 44 años con historia de palpitaciones rápidas e irregulares de 5 años de evolución. En varios electrocardiogramas de superficie de 12 derivaciones había fibrilación atrial (*Fig. 1A*). En todos los episodios la arritmia revertía en forma espontánea después de lapsos variables (desde minutos a horas). El paciente refería episodios diarios a pesar de múltiples prescripciones de antiarrítmicos como amiodarona, flecainida y propafenona. El ECG de 12 derivaciones fuera de los episodios tenía ritmo sinusal sin otras alteraciones, la duración de la onda P era de 120 ms. La telerradiografía de tórax era normal. En el ecocardiograma transtorácico se encontró buena función sistólica y diastólica, sin crecimiento de cavidades u otras alteraciones. El atrio izquierdo midió 39 mm y no hubo evidencia de trombos intracavitarios. En resumen, se trata de un hombre con fibrilación atrial paroxística idiopática muy sintomático y refractario a manejo médico. Se hizo un estudio electrofisiológico por la sospecha de un origen focal en venas pulmonares de la actividad eléctrica ectópica condicionante de la fibrilación atrial.

Por punción de arteria femoral izquierda se situó catéter "pigtail" a nivel del plano valvular aórtico como referencia para ubicar el sitio anatómico más adecuado para realizar la punción transeptal. Por vena femoral derecha, utilizando vaina de Mullins 8 French (Medtronic AVE), se efectuó punción transeptal con aguja de Brockenbrough (DAIG, St. Jude Medical, EUA), guiada por tinción del septum interatrial con medio de contraste. Una vez interiorizada la vaina de Mullins hacia la aurícula izquierda (con corroboración

angiográfica y por tensiometría), se pasó guía de teflón 0.035" (260 cm) a través de la cual se retiró la vaina y se introdujo catéter multipropósito 6F para realizar angiografía selectiva de las cuatro venas pulmonares y así identificar su posición anatómica y el diámetro vascular a nivel de su desembocadura hacia la aurícula izquierda. En la *Figura 2A* se muestra el venograma correspondiente a la vena pulmonar superior izquierda, se ha sobrepuesto un óvalo a nivel del ostium de dicha vena (Os VPSI). Se intercambió el catéter multipropósito por un catéter diagnóstico decapolar 4 French (Spiral Supreme, DAIG, St. Jude Medical, EUA) a través de la vaina de Mullins. Éste se colocó dentro de la vena pulmonar superior izquierda (*Fig. 2B*), sitio donde se detectaron dobles potenciales con la cartografía en ritmo sinusal y que luego se observaron claramente separados al estimular el atrio izquierdo a partir de un catéter decapolar 7 French (Marinr CS, Medtronic EUA) introducido por vena femoral derecha y colocado en el seno coronario (señalado como SC en la *Figura 2B*). Este potencial correspondía a la actividad eléctrica de dicha vena pulmonar. Por un tercer introductor en vena femoral derecha, se avanzó catéter de ablación 7 French (Marinr MC, Medtronic, EUA) a través del orificio transeptal creado y se hizo ablación segmentaria del ostium de la vena pulmonar superior izquierda. La ablación se realizó bajo estimulación auricular izquierda a través del catéter situado en el seno coronario. Se aplicó radiofrecuencia a nivel de los electrodos donde se documentó actividad eléctrica de vena pulmonar, en forma secuencial, iniciando cerca del dipolo 5-6, por períodos de 20 a 90 segundos, controlada por potencia (30 Watt; se vigiló que la temperatura no sobrepasará los 50°C). Con la aplicación de radiofrecuencia la actividad eléctrica proveniente de la vena pulmonar se observó cada vez en un menor número de canales de registro hasta su completa desaparición (*Fig. 2*). La duración total del procedimiento fue de 4 horas, con un tiempo de fluoroscopia total, incluyendo la punción transeptal y la angiografía de las cuatro venas pulmonares, de 120 minutos. Se descartó la presencia de actividad eléctrica anormal en otros sitios (las otras venas pulmonares, venas cavas) así como de actividad ectópica auricular antes de dar por terminado el procedimiento. El ECG de superficie de 12 derivaciones en reposo posterior a la ablación se muestra en la *Figura 1B*.



**Fig. 1. A,** ECG de superficie de 12 derivaciones tomado durante uno de los paroxismos de fibrilación atrial. **B,** ECG de superficie de 12 derivaciones tomado después de la ablación segmentaria del ostium de la vena pulmonar superior izquierda.

Al día siguiente, un ecocardiograma transesofágico confirmó la presencia de buen flujo a través de la vena pulmonar superior izquierda, con lo que se descartó estenosis residual. El paciente se egresó del Instituto sin tratamiento antiarrítmico y permanece asintomático, sin recu-

rencia de la fibrilación, después de tres meses de seguimiento.

### Discusión

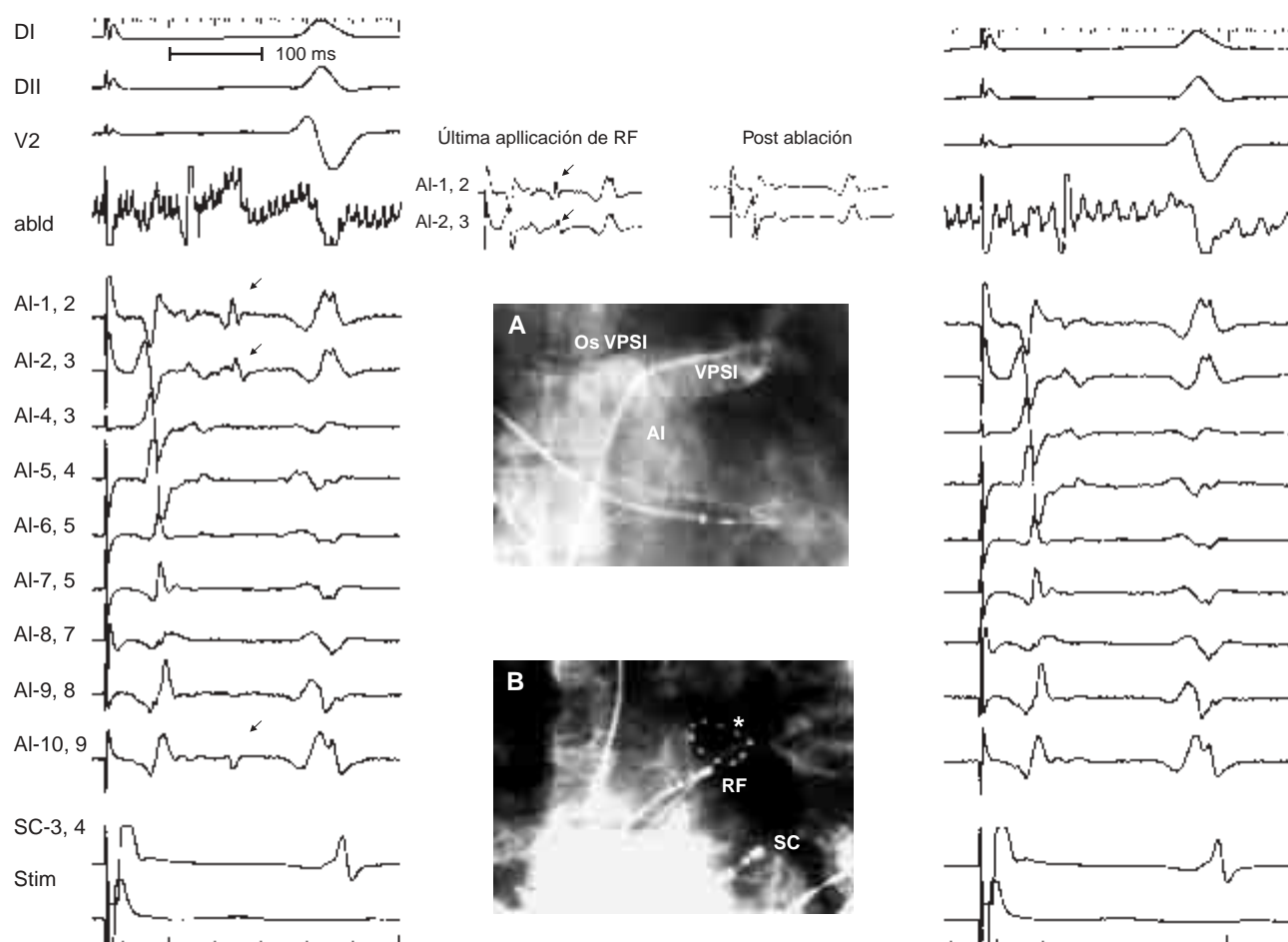
El presente caso ilustra varios aspectos de la ablación con catéter de la actividad generada en las

venas pulmonares en el tratamiento de la fibrilación atrial. El paciente tenía las características clínicas necesarias para indicar la ablación ya que no padecía una enfermedad cardíaca que favoreciera la generación de la fibrilación atrial y que continuaba con crisis de fibrilación atrial a pesar del tratamiento antiarrítmico.

Para el acceso al atrio izquierdo se realizó punción transeptal ya que no se encontró un foramen oval permeable. La visualización de los ostia de las venas pulmonares se puede realizar mediante angiografía o ecocardiografía intracavitaria. Esta última permite localizar más fácilmente los ostia, lo que facilita la colocación de los catéteres. Ade-

más permite diagnosticar la estenosis, complicación potencial del procedimiento.

En cuanto al diagnóstico de actividad eléctrica anormal en venas pulmonares, ésta pudo documentarse claramente al introducir en la vena pulmonar superior izquierda, un catéter decapolar diseñado especialmente para tal fin. La presencia de dobles electrogramas en el catéter decapolar al estimular el atrio izquierdo, demuestra la existencia de actividad eléctrica anormal dentro de la vena pulmonar, conducida desde la aurícula izquierda. A esta actividad se le ha denominado "potenciales de la vena pulmonar", fenómeno claramente demostrado por el grupo de



**Fig. 2. A,** Imagen fluoroscópica que muestra la localización de la vena pulmonar superior izquierda (VPSI), su ostium (representado por el trazado oblicuo sobreimpuesto; Os VPSI), y la cavidad del atrio izquierdo (AI). **B,** Imagen fluoroscópica que muestra la localización del catéter decapolar (marcado con un asterisco) en el Os VPSI, el catéter de ablación (con las siglas "RF") situado a nivel del electrodo 3 del catéter decapolar, y el catéter situado en el seno coronario (con las siglas "SC"). Los electrogramas de la porción izquierda representan los registros intracavitarios previos a la última aplicación de radiofrecuencia. Los electrogramas a la derecha los mismos registros después de dicha aplicación. De arriba abajo aparecen: derivaciones DI, DII y V2, electrogramas del dipolo distal del catéter de ablación ("abld"), electrogramas del catéter decapolar en el Os VPSI ("AI-1,2" a "AI-10,9"), electrogramas del dipolo proximal del catéter en seno coronario ("SC-3,4") y el canal de estimulación ("Stim").

Burdeos,<sup>5</sup> y que sugiere que se trate de una vena pro-fibrilatoria. Para ello, se requiere que ésta tenga actividad espontánea generadora de extrasístoles que a su vez desencadenen la fibrilación. El hecho de que los episodios de fibrilación hayan desaparecido en este enfermo después de eliminar dicha actividad local, confirma esta hipótesis. En el 68% de los casos se encuentra actividad eléctrica anormal en más de una vena pulmonar.<sup>5</sup> En algunos casos dicha actividad puede situarse en alguna de las venas cava o en otros sitios de ambas aurículas.<sup>6</sup> En este enfermo sólo se encontró actividad eléctrica anormal en una vena pulmonar, la superior izquierda. La ablación puede incluir todo el ostium (“circunferencial”) o sólo los segmentos (“segmentaria”) en los que se identifique conducción hacia la vena pulmonar. Al hecho de interrumpir la conducción hacia la vena pulmonar se le ha denominado “aislamiento ostial”. Debido a la posible naturaleza pro-fibrilatoria de la actividad eléctrica local en las venas pulmonares, el tratamiento actual consiste en realizar ablación en todas las venas en las que se demuestre dicha

actividad. La probabilidad de éxito del procedimiento aumenta conforme menos venas pulmonares contengan actividad eléctrica.

En cuanto a las complicaciones, debemos señalar la posibilidad de eventos embólicos por lo que el paciente debe estar bien anticoagulado durante todo el procedimiento.<sup>7</sup> La estenosis post-procedimiento se ha encontrado en porcentajes variables según los protocolos utilizados en diferentes estudios, y va desde un 2.5 hasta un 12%.<sup>5</sup> El ecocardiograma transesofágico permitió descartar la presencia en forma temprana de tal complicación en este enfermo.

La cura de la fibrilación atrial paroxística idiopática es ahora posible gracias a los avances en la terapéutica por medio de ablación por radiofrecuencia a través de catéter en los pacientes en que se demuestre actividad eléctrica anormal en las venas pulmonares.

### Agradecimientos

El presente trabajo se realizó gracias al apoyo de la Fundación Mexicana para la Salud (FUNSALUD).

### Referencias

1. MACKENZIE J: *Diseases of the heart*. 3a ed. 1914, p. 211-6. Tomado de: Willius FA, Keys TE: *Classics of Cardiology*. Vol. 2. Nueva York. Henry Schuman Inc., 1941, p. 769-800.
2. SCHWARTZ SP: *The effects of digitalis on premature auricular contractions associated with attacks of paroxysmal auricular fibrillation. The use of the drug in the treatment and prevention of certain forms of these arrhythmias*. Am Heart J 1931; 6: 458-71.
3. LANGERON L: *Troubles électriques de la contraction auriculaire précédant la fibrillation de l'oreillette; existence d'un stade pré-fibrillatoire*. Arch Mal Coeur Vaiss Sang 1932; 1: 34-9.
4. HAÏSSAGUERRE M, JAÏS P, SHAH DC, TAKAHASHI A, HOCINI M, QUINIOU G, GARRIGUE S, LE MOURoux A, LE MÉTAYER P, CLÉMENTY J: *Spontaneous initiation of atrial fibrillation by ectopic beats originating in the pulmonary veins*. N Engl J Med 1998; 339: 659-66.
5. HAÏSSAGUERRE M, JAÏS P, SHAH DC, LAVERGNE T, HOCINI M, TAKAHASHI A, BAROLD SS, CLÉMENTY J: *Catheter ablation of paroxysmal atrial fibrillation: results in 234 patients*. En: Huang SKS, Wilber DJ (eds). *Radiofrequency catheter ablation of cardiac arrhythmias: Basic concepts and clinical applications*. 2a ed. Armonk, NY: Futura Publishing Co, Inc. 2000; p. 305-25.
6. ITURRALDE P, MEDEIROS A, GUEVARA M, KERSHENOVICH S, VARELA S, COLÍN L: *Fibrilación auricular focal tratada mediante radiofrecuencia*. Arch Inst Cardiol Méx 2000; 70: 167-72.
7. ROBBINS IM, COLVIN EV, DOYLE TP, KEMP E, LOYD JE, McMAHON WS, KAY GN: *Pulmonary vein stenosis after catheter ablation of atrial fibrillation*. Circulation 1998; 98: 1769-75.

