

## Archivos de Cardiología de México

Volumen **73**  
Volume

Número **2**  
Number




Abril-Junio **2003**  
April-June

*Artículo:*




### Miocardiopatía hipertrófica apical sin aneurisma apical: Diagnóstico por gammagrafía miocárdica y resonancia magnética

Derechos reservados, Copyright  
© Propiedad del Instituto Nacional de Cardiología Ignacio Chávez, AC

**Otras secciones de  
este sitio:**

-  **Índice de este número**
-  **Más revistas**
-  **Búsqueda**

***Others sections in  
this web site:***

-  ***Contents of this number***
-  ***More journals***
-  ***Search***



**Medigraphic.com**

## *Miocardiopatía hipertrófica apical sin aneurisma apical: Diagnóstico por gammagrafía miocárdica y resonancia magnética*

Miguel Ángel Ulecia Martínez,\* Juan Miguel Torres Ruiz,\*\* José Luis Gómez Reyes\*\*\*

### Resumen

Presentamos tres pacientes con miocardiopatía hipertrófica apical, cuyo diagnóstico se efectuó mediante el uso de varias técnicas de imagen con el objetivo de determinar la morfología, severidad, configuración, complicaciones y distribución de la hipertrofia en el ventrículo. Mediante Doppler pulsado y codificado en color se detectó flujo protosistólico en región medioventricular, la cual pensamos que corresponde con la obstrucción por coaptación de las paredes al inicio de la sístole ventricular, y que dicho gradiente es independiente del identificado como paradójico en los pacientes que presentan aneurisma apical. Las exploraciones mediante resonancia magnética y gammagrafía miocárdica con "Gated-Spect" demostraron la localización apexiana de la hipertrofia con imagen en "... de picas" y confirmaron la ausencia de aneurisma apical.

### Summary

APICAL HYPERTROPHIC MYOCARDIOPATHY WITHOUT ANEURYSM: DIAGNOSIS THROUGH MYOCARDIAL GAMMAGRAPHY AND MAGNETIC RESONANCE

We present three patients with apical hypertrophic cardiomyopathy, their diagnosis was performed by means of imaging techniques to determine morphology, severity, configuration, complications, and distribution of the ventricular hypertrophy. Through color-flow and pulsed Doppler, the protosystolic flow in the midventricular region was detected, which we believe corresponds to the obstruction due to coarctation of the walls during early ventricular systole and that this gradient is independent from the one identified as paradoxical in patients with apical aneurysm. Explorations by means of magnetic resonance and Gated-Spect myocardial gammagraphy revealed the apical location of the hypertrophy confirming the "spadelike" configuration of the left ventricle and the absence of apical aneurysm. (Arch Cardiol Mex 2003; 73:129-134).

**Palabras clave:** Miocardiopatía hipertrófica apical. Gammagrafía miocárdica. Resonancia magnética. Ecocardiografía Doppler.

**Key words:** Apical hypertrophic cardiomyopathy. Myocardial scintigraphic magnetic resonance. Echocardiographic Doppler.

### Introducción

**L**a miocardiopatía hipertrófica apical (MHA) es una variante sin obstrucción al tracto de salida del ventrículo izquierdo (VI) de la

miocardiopatía hipertrófica con muy baja incidencia en Europa, y que puede presentar un amplio espectro clínico, pronóstico y morfológico cuya afectación ventricular apical puede tener una dis-

\* Servicio de Cardiología.

\*\* Servicio de Cuidados Críticos y Urgencias, del Hospital Clínico Universitario San Cecilio. Granada.

\*\*\* Unidad de Cardiología del Hospital Infanta Elena. Huelva.

Correspondencia:

Miguel Ángel Ulecia Martínez. Avda. de Andalucía No. 34, casa 27. 18014 Granada. Hospital Clínico Universitario San Cecilio.  
E-mail: muleciam@hotmail.com

Recibido: 20 de septiembre de 2002

Aceptado: 28 de marzo de 2003

tribución simétrica o asimétrica presentando o no imagen en “as de pica” según qué técnica diagnóstica de imagen se utilice.<sup>1,2</sup> Mediante ecocardiografía-Doppler, gammagrafía miocárdica y resonancia magnética, podemos localizar la región afectada, su extensión, la severidad de la obstrucción, las alteraciones de la función diastólica y la presencia de complicaciones como el aneurisma apical y/o isquemia miocárdica.<sup>3-7</sup>

Presentamos tres casos de pacientes con MHA severa de la mitad apical del ventrículo izquierdo, que presentaron fundamentalmente clínica de angina y palpitaciones y mostraban disfunción diastólica y obstrucción medioventricular ocasionada por la propia obliteración anatómica de las paredes y aparato subvalvular sin evidencia de aneurisma apical.

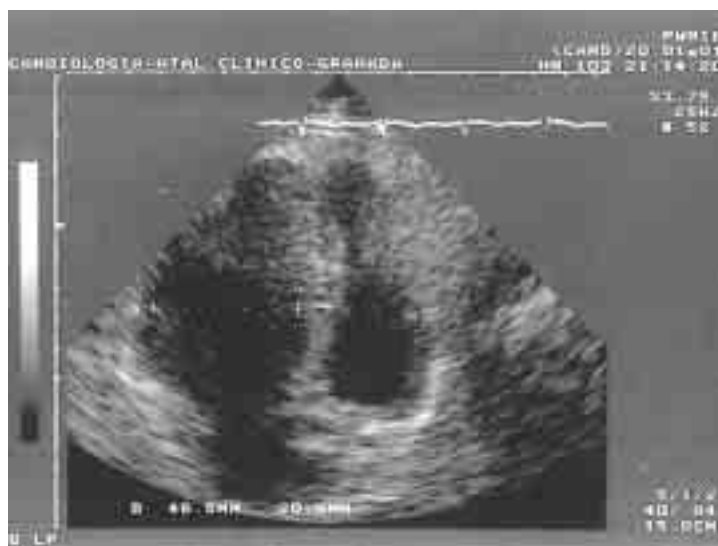
### Caso 1

Mujer de 68 años de edad que acude a urgencias externas del hospital por presentar angor de reposo de corta duración acompañado de sensación de palpitaciones. A la exploración física presentaba un soplo sistólico 2/6 en Borde Externo Izquierdo (BEI) sin claras características de eyección, la presión arterial era de 130/65, estando el resto de la misma dentro de la normalidad. Se llevaron a cabo determinaciones seriadas de enzimas cardíacas que fueron normales. El electrocardiograma basal mostraba ritmo sinusal con criterios de voltaje de crecimiento VI y ondas T negativas simétricas de 8 mm de profundidad

desde V2 a V6. La radiografía de tórax presentaba un índice cardiotorácico de 0.55 con leve crecimiento de ventrículo izquierdo. Un Holter de 24 horas demostró la existencia de episodios recortados de taquicardias supraventriculares así como extrasístoles ventriculares monomórficas aisladas. Mediante ecocardiografía transtorácica (ETT) se puso de manifiesto la presencia de una marcada hipertrofia concéntrica que afectaba al VI desde su tercio medio hasta el ápex con obliteración de la cavidad en sístole (*Fig. 1*). El estudio con Doppler pulsado puso de manifiesto la alteración de la relajación del VI con una relación E/A disminuida así como un alargamiento del tiempo de desaceleración de la onda E (TDE) y del tiempo de relajación isovolumétrica (TRI). Igualmente detectó la presencia de un flujo protosistólico de 0.58 m/s, que en el Doppler color se manifestó como una pequeña aceleración del flujo en la zona de obstrucción. Se llevó a cabo un estudio isotópico con Gated-Spect de esfuerzo-reposo, utilizando como radiofármaco el Tc-99 m sestamibi. Para la adquisición de imágenes se empleó una gammacámara Picker dotada de un colimador Legap-par, con lo cual valoramos la presencia de necrosis y/o isquemia inducible que mostró distribución homogénea sin evidencia de defectos de perfusión, así como una ventriculografía en equilibrio con una fracción de eyección del 66%. La resonancia magnética (RM) localizó la hipertrofia simétrica en la región apical con obliteración telesistólica del VI e imagen en “as de pica”, confirmando la hipoquinesia apical y descartando la presencia de aneurisma en el ápex. La paciente permanece en la actualidad asintomática con 240 mg/día de propranolol.

### Caso 2

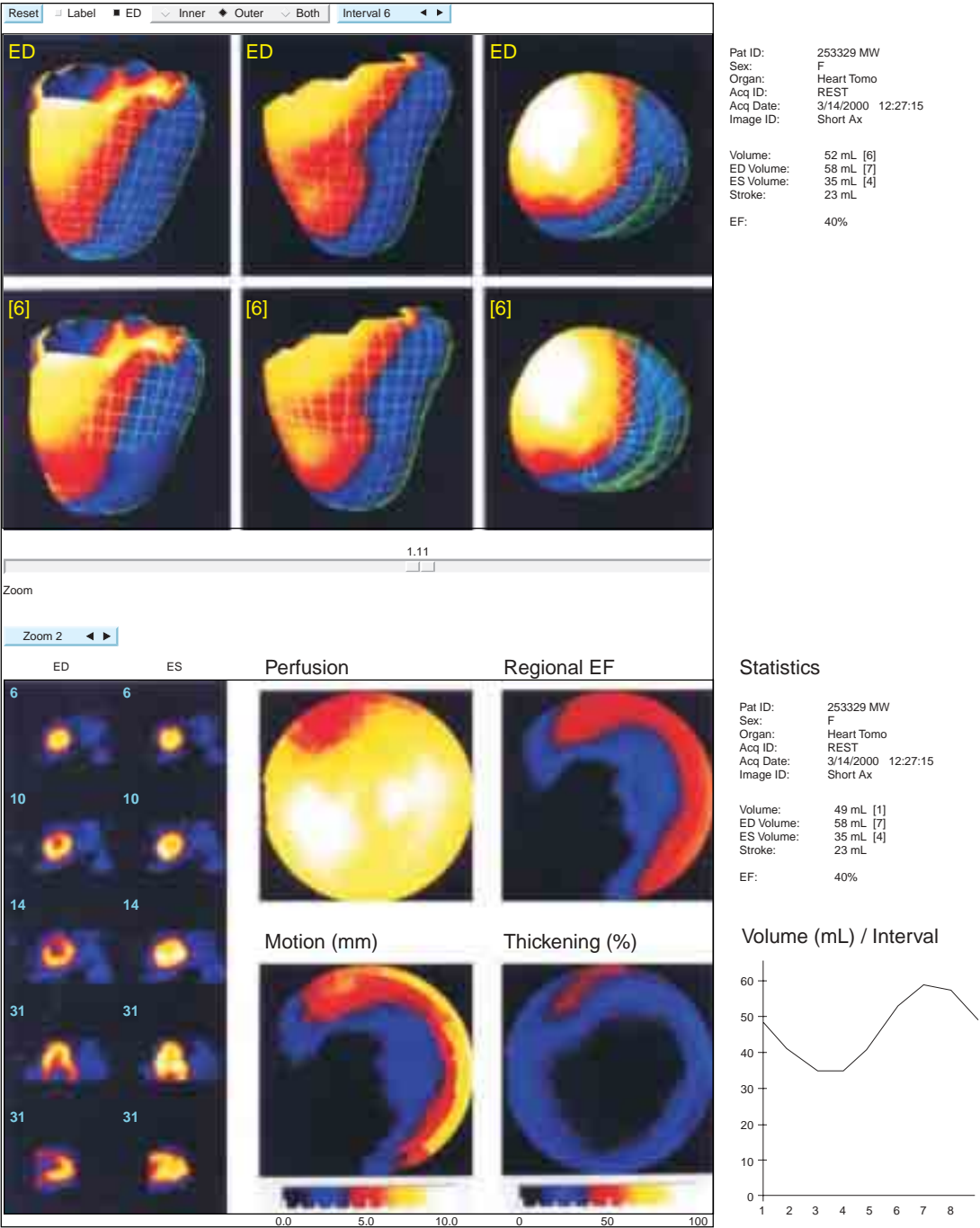
Varón de 56 años de edad sin factores de riesgo coronario conocidos que acude a urgencias por presentar angor de corta duración desencadenado con los esfuerzos moderados. A la exploración física el único dato reseñable era un soplo sistólico 2/6 en ápex y cuya presión arterial era de 135/70. El ECG basal en ritmo sinusal presentaba hipertrofia ventricular izquierda y ondas T negativas (10 mm) desde V<sub>3</sub> a V<sub>6</sub>. Las determinaciones seriadas de biomarcadores de lesión cardíaca fueron normales. La radiografía de tórax, el hemograma y la bioquímica fueron normales. Un Holter de 24 horas sólo detectó la presencia de extrasístoles supraventriculares aisla-



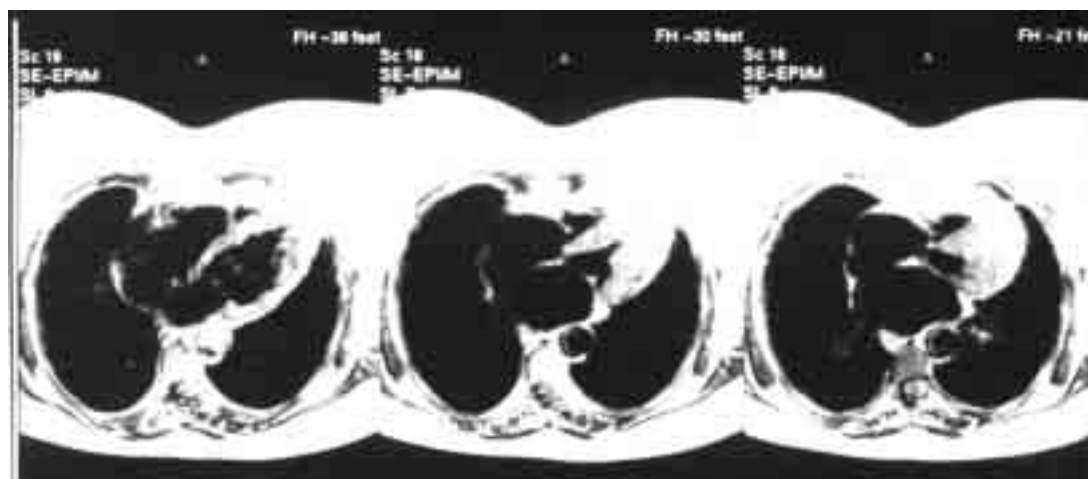**Fig. 1.** Ecocardiografía 2D en apical de 4-cámaras donde se aprecia la hipertrofia del ápex ventricular izquierdo y la obstrucción medioventricular.

das y una ergometría con protocolo de Bruce fue negativa al 95% de la frecuencia calculada para su edad. El ETT no totalmente concluyente por dificultosa ventana desde paraesternal, sugería desde apical 4C obliteración del ápex por hipertrofia simétrica a dicho nivel. El análisis Doppler

además de mostrar un patrón típico de alteración de la relajación ventricular, demostró un flujo protosistólico de 1,1 m/s que igualmente fue detectado por color como una aceleración del flujo a nivel de la obstrucción. Una ventriculografía isotópica en equilibrio presentó una fracción de



**Fig. 2.** Imágenes del estudio de Gated-Spect donde se aprecia incremento de la densidad a nivel del ápex del VI y una pequeña zona de hipoquiesia a nivel apico-septal sin presencia de aneurisma reflejada igualmente en el mapa polar de motilidad.



**Fig. 3.** Resonancia magnética cardíaca en eje largo del VI que representa tres fases de la sístole con morfología de “as de picas” y obliteración telesistólica sin aneurisma apical en el VI.

eyección del 69,5%; mientras que el estudio de perfusión miocárdica con Tc99 m sestamibi no mostró isquemia inducible con distribución homogénea del radiotrazador y en el análisis con Gated-Spect para descartar aneurisma apical sólo se detectó una pequeña zona hipoquinética a nivel apical. El estudio de las secuencias morfológicas y de CINE-RNM mostraron tanto en eje corto como largo la presencia de una hipertrofia simétrica desde la mitad hasta el ápex del VI que configuraba una imagen típica en “as de picas” con obliteración de la cavidad ventricular y sin zonas disquinéticas ni dilataciones apicales (Fig. 2). Al paciente se le instauró tratamiento con diltiazem a dosis crecientes, encontrándose en la actualidad asintomático con 240 mg/día.

### Caso 3

Varón de 75 años de edad estudiado de forma ambulatoria por presentar antecedentes de larga evolución de palpitations, disnea y dolor torácico con moderados esfuerzos. En la exploración física destacaba un soplo sistólico 1/6 en ápex y presión arterial de 140/80. El ECG mostraba ritmo sinusal con signos de hipertrofia ventricular izquierda severa ( $RV_5$ - $SV_1$  superior a 55 mm) y ondas T negativas profundas desde  $V_4$  a  $V_6$  con máxima negatividad en  $V_4$  de 18 mm. El estudio bioquímico se encontraba dentro de parámetros normales. En la radiografía de tórax existía una cardiomegalia leve a expensas de VI sin signos de hipertensión venocapilar. El Holter de 24 horas detectó un episodio de taquicardia ventricular no sostenida y extrasístoles ventriculares mo-

nomórficas de moderada densidad. El ETT igual que en el caso No. 2 no fue diagnóstico por inadecuada visualización, sospechándose sólo la hipertrofia del VI. El análisis Doppler desde apical 4C mostró una curva de flujo transmitral con alteración de la relajación y detectó igualmente un flujo protosistólico de 1.2 m/s que el color puso de manifiesto como una aceleración a nivel del ápex. La gammagrafía de perfusión miocárdica con igual técnica que en los casos previos, evidenció una distribución homogénea del radiotrazador en todo el VI sin defectos de la perfusión sugerentes de isquemia inducible. El Gated-Spect demostró una pequeña zona de hipoquinesia a nivel apico-septal que igualmente se manifiesta en el mapa polar de motilidad pero sin detección de zonas aneurismáticas (Fig. 3). Al igual que en los dos casos anteriores la CINE-RM precisó la localización, grado de severidad y morfología en “as de picas”, típicas de la hipertrofia apical en el VI descartando así mismo la existencia de un aneurisma en el ápex. El paciente se encuentra estable en la actualidad con 360 mg/día de verapamil.

### Discusión

Los pacientes con MHA pueden presentar un espectro clínico y morfológico variable dependiendo del estadio evolutivo en que se estudien, así como de las técnicas diagnósticas utilizadas. En este sentido diferentes autores han comunicado patrones en el ECG desde el patrón típico de hipertrofia ventricular izquierda con ondas T negativas gigantes hasta elevaciones del segmen-

to ST con ondas T bifásicas; distinta distribución de la hipertrofia apical tanto simétrica como asimétrica y con o sin imagen en “as de picas” tanto por ETT como por RNM y/o ventriculografía izquierda; obstrucción medioventricular con gradiente paradójico por Doppler; necrosis y/o defectos de la perfusión inducibles por gammagrafía miocárdica y existencia de aneurisma apical.<sup>5-9</sup>

Presentamos tres casos de pacientes diagnosticados de MHA y que ante la sospecha clínica (angor, palpitaciones, arritmias, etc.) de que pudieran tener un aneurisma en la región apical del VI realizamos un eco-Doppler color, mostrando la presencia de un flujo protosistólico coincidente con una aceleración del flujo-color a nivel del ápex. La presencia de flujos de alta velocidad en telesístole, la aceleración del flujo-color a nivel apical y la aparición de gradientes paradójicos en diástole hacia el ápex, han sido relacionados directamente con la presencia de aneurisma en dicha zona en pacientes con MHA.<sup>6,7,11</sup> En ninguno de los tres casos que presentamos existía flujo diastólico paradójico intraventricular como el descrito en los casos con aneurisma apical, si bien detectamos en todos la presencia de un flujo durante la protosístole coincidente con la aceleración del flujo-color que pensamos se debe sólo al gradiente ocasionado por la coaptación dinámica de las paredes ventriculares y/o del aparato subvalvular mitral (*Fig. 1*).

Dada la clínica anginosa de los pacientes, realizamos una gammagrafía de perfusión miocárdica tanto de estrés farmacológico con adenosina, como de reperfusión, al objeto de establecer si los pacientes tenían enfermedad coronaria, mostrando una normal distribución del radiotrazador para necrosis y/o isquemia inducible en los tres pacientes. Los casos segundo y tercero presentaron hipoquinesia leve a nivel apical y apico-septal respectivamente con las imágenes del Gated-Spect (*Fig. 2*) sin obtener confirmación de aneurisma en región apical en ninguno de los pacientes estudiados como sí han demostrado otros autores.<sup>10</sup> Estos hallazgos junto con la ausencia de alteraciones en las curvas de los diferentes biomarcadores de lesión/necrosis miocárdica (mioglobina, troponinas, CK-MB) nos permitió no considerar indicada una coronariografía. Como siguiente paso nos planteamos realizar una RM, ya que comparada con la ETT permite una mejor valoración de la localización, morfología y

severidad de la hipertrofia apical y de sus complicaciones.<sup>1,2,5,10</sup> Los tres pacientes presentaron morfología típica en “as de picas” de la MHA y en todos ellos se descartó la presencia de un aneurisma en la región del ápex mediante RM y Gated-Spect.

Pensamos que el eco-Doppler y el Doppler codificado en color pueden diferenciar tres tipos de patrones en la MHA. Uno sería la presencia de un flujo paradójico o invertido hacia el ápex en diástole, que al igual que otros autores han descrito, sería indicativo de la presencia de un aneurisma en la región apical en el seno de una MHA y ocasionado por la diferencia de presiones entre ambas cámaras.<sup>6,7,9,11</sup> Otro sería el descrito en los pacientes con obstrucción medioventricular sin verdadero aneurisma en el ápex pero sí con disquinesia y que consistiría en una aceleración meso-telestólica. Mientras que un tercer patrón se presentaría como un flujo limitado a la protosístole y el cual podría estar relacionado directamente con la propia hiperdinamia y acercamiento de las paredes del VI sin presentar aneurisma ni disquinesia en la zona del ápex.<sup>12,13</sup> Probablemente estos patrones estén relacionados con la historia natural de la MHA y aparezcan de forma progresiva a lo largo del tiempo como consecuencia de un deterioro evolutivo en la perfusión y contractilidad de la región apical (hipoquinesia, necrosis con aquinesia y/o disquinesia y aneurisma), por lo que evidentemente el estudio de estos tres pacientes deberá ser repetido pasado un determinado tiempo o bien ante el empeoramiento de los síntomas para confirmar lo anteriormente expuesto. En conclusión, creemos que en pacientes con MHA deberíamos utilizar, siempre que no exista indicación de coronariografía, la combinación de técnicas de imagen como las que nos muestran los estudios isotópicos miocárdicos junto a la ETT, y sobre todo las que aportan el Gated-Spect y la RNM. Esto por el alto beneficio que representan por la gran resolución de sus imágenes junto a la baja inocuidad de ambos métodos poco o nada invasivos, ya que en estos pacientes es necesario detectar las complicaciones que en la MHA pueden presentarse como isquemias locales o aneurisma apical, que ocasionan con mayor frecuencia taquicardias ventriculares, embolias y/o muerte súbita y que no son tan fácilmente diagnosticadas por ETT o ventriculografía.



## Referencias

1. SUZUKI J, SHIMAMOTO R, NISHIKAWA J, YAMAZAKI T, TSUJI T, NAKAMURA F, ET AL: *Morphological onset and early diagnosis in apical hypertrophic cardiomyopathy: a long-term analysis with nuclear magnetic resonance imaging*. J Am Coll Cardiol 1999; 33: 146-151.
2. IBRAHIM T, SCHWAIGER M: *Diagnosis of apical hypertrophic cardiomyopathy using resonance imaging*. Heart 2000; 83: e1-4.
3. THANIGARAJ S, PEREZ JE: *Apical hypertrophic cardiomyopathy: echocardiographic diagnosis with the use of intravenous contrast image enhancement*. J Am Soc Echocardiogr 2000; 13: 146-149.
4. TABATA T, OKI T, YAMADA H, ABE M, ONOSE Y, THOMAS JD: *Subendocardial motion in hypertrophic cardiomyopathy: assessment frontal and short-axis views by pulsed tissue Doppler imaging*. J Am Soc Echocardiogr 2000; 13: 108-115.
5. SOLER R, RODRÍGUEZ E, RODRÍGUEZ JA, PÉREZ ML, PENAS M: *Magnetic resonance imaging of apical hypertrophic cardiomyopathy*. J Torca Imaging 1997; 12: 221-225.
6. INOUE T, SUNAGAWA O, TOHMA T, SHINZATO Y, FUKIYAMA K: *Apical hypertrophic cardiomyopathy followed by midventricular obstruction and apical aneurysm: a case report*. J Cardiol 1999; 33: 217-222.
7. PENAS LM, FREIRE E, GARCÍA CA, VÁZQUEZ N, CASTRO BA: *Gradiente intraventricular paradójico en un paciente con miocardiopatía hipertrófica apical*. Rev Esp Cardiol 1995; 48: 686-689.
8. PENAS LM, MOSQUERA PÉREZ I, BOUZAS ZUBELDIA B, VÁZQUEZ RODRÍGUEZ JM, CASTRO BA: *El electrocardiograma en la miocardiopatía hipertrófica apical. Presentación de un caso con manifestaciones únicas*. Rev Esp Cardiol 1999; 52: 1148-1150.
9. WIGLE ED, RAKOWSKI H: *Hypertrophic cardiomyopathy: when do you diagnose midventricular obstruction versus apical cavity obliteration with small nonobliterated area at the apex of the left ventricle?* J Am Coll Cardiol 1992; 19: 525-526.
10. AKUTSU Y, SHINOZUKA A, HUANG TY, WATANABE T, YAMADA T, YAMANAKA H, ET AL: *Hypertrophic cardiomyopathy with apical left ventricular aneurysm*. Jpn Circ J 1998; 62: 127-131.
11. KELLER H, KAGENECK V, BUSS J, STEGARU B: *Dias-tolic intraventricular gradient in hypertrophic cardiomyopathy with apical hypertrophy*. Eur Heart J 1993; 14: 425-427.
12. SLAMA MA, TRIBOUILLOY C, BICKERT P, JOBIC Y, DARRAS B, LESBRE JP: *Myocardiopathie hypertrophique apicale avec obstruction médio-ventriculaire et nécrose apicale*. Arch Mal Coeur 1989; 82: 1623-1627.
13. YAMANARI H, MORITA H, MOUTA S, SAKURAGI S, OHE T: *Uniquely abnormal intracavitary flow during late systole and relaxation in hypertrophic obstructive cardiomyopathy with midventricular obstruction*. Clin Cardiol 1996; 19:913-915.

