

Archivos de Cardiología de México

Volumen **73**
Volume

Número **2**
Number

Abril-Junio **2003**
April-June




Artículo:

Taquicardia por reentrada nodal atrioventricular: Ablación con radiofrecuencia




Derechos reservados, Copyright

© Propiedad del Instituto Nacional de Cardiología Ignacio Chávez, AC

**Otras secciones de
este sitio:**

-  **Índice de este número**
-  **Más revistas**
-  **Búsqueda**

***Others sections in
this web site:***

-  ***Contents of this number***
-  ***More journals***
-  ***Search***



Medigraphic.com

Taquicardia por reentrada nodal atrioventricular: Ablación con radiofrecuencia

Luis Colín Lizalde,* Milton E Guevara-Valdivia*

Resumen

La taquicardia por reentrada nodal atrioventricular, es una de las causas más frecuentes de taquicardia supraventricular. Es generalmente una arritmia benigna y usualmente no está asociado a cardiopatía estructural, se presenta más frecuentemente en mujeres de media edad, pero no es infrecuente encontrarlo en personas jóvenes y en ancianos. El desarrollo de la ablación con radiofrecuencia a través de un catéter facilita la cura definitiva de la arritmia y permite una mejor comprensión del sustrato anatómico electrofisiológico.

Summary

ATRIOVENTRICULAR NODAL REENTRANT
TACHYCARDIA; RADIOFREQUENCY ABLATION

Atrioventricular nodal reentrant tachycardia is the most frequent regular supraventricular tachycardia. It is generally a benign arrhythmia and usually it is not associated with heart disease. It is more often seen in middle-aged women but it is not infrequent in younger and older patients. The development of radiofrequency with catheter ablation has provided the possibility to definitely cure the arrhythmia and moreover permit a better comprehension of the underlying electrophysiologic and anatomic substrate.
(Arch Cardiol Mex 2003; 73:143-154).

Palabras clave: Taquicardia por reentrada nodal atrioventricular. Ablación con radiofrecuencia. Sustrato anatómico electrofisiológico.

Key words: Atrioventricular nodal reentrant tachycardia. Radiofrequency ablation. Electrophysiology and anatomic substrate.

Introducción

La taquicardia por reentrada nodal atrioventricular (TRNAV) es una de las causas más comunes de taquicardia supraventricular, de hecho es la segunda en frecuencia, después de aquellas ocasionadas por vías accesorias tipo Kent.¹⁻³ Típicamente consiste en la conducción anterógrada a través de una vía lenta y la retrógrada por una vía rápida. Anteriormente sólo se contaba con el tratamiento farmacológico para el control de la TRNAV, como la única posibilidad terapéutica.^{4,5} Sabemos que este tipo de manejo tiene diversas limitaciones que incluyen el abandono del tratamiento a largo plazo, falta de control de la arritmia e intolerancia por efectos

colaterales o secundarios, por lo que han surgido modalidades terapéuticas no farmacológicas actuales.²

Con la introducción de la modificación quirúrgica del nodo AV, surgió la posibilidad de curar permanentemente a estos pacientes.⁶⁻⁸ Durante la última década, las técnicas de ablación con catéter han progresado enormemente y se han convertido en la modalidad alternativa para alcanzar la curación definitiva.^{1-3,9-26} Inicialmente se usó el choque eléctrico de alta energía para abolir la conducción del haz de His y lograr un bloqueo AV (BAV) completo en pacientes con diversos tipos de taquiarritmias supraventriculares.^{9,27} Posteriormente se pudo mejorar esta técnica para poder modificar selectiva-

* Departamento de Electrofisiología Cardíaca. Instituto Nacional de Cardiología "Ignacio Chávez".

Correspondencia:

Milton E Guevara-Valdivia. Departamento de Electrofisiología Cardíaca. Instituto Nacional de Cardiología "Ignacio Chávez". (INCICH, Juan Badiano No. 1, Col. Sección XVI, Tlalpan 14080 México D.F.). Teléfono: 55133740 Fax: 5530904 E-mail: mylton@yahoo.com

Recibido: 5 de diciembre de 2001

Aceptado: 25 de Julio de 2002

mente la conducción por la vía rápida del nodo AV y eliminar el circuito de la TRNAV con un éxito razonablemente elevado. Sin embargo, la corriente de radiofrecuencia (RF) ha proporcionado una forma más segura y efectiva para realizar la ablación transcáteter y ha desplazado el choque con corriente directa de alta energía.

Ablación con radiofrecuencia

La fisiología nodal anterógrada doble, estudiada por Moe²⁸ y Denes²⁹ sugiere una disociación funcional y no anatómica en las vías dobles, con un bloqueo unidireccional en una de las vías con lo que se puede iniciar la propagación retrógrada y dar lugar al mecanismo de reentrada de la taquicardia. Esto es lo que se ha considerado el sustrato de la reentrada nodal AV. A pesar de la ablación, hasta el 40% de los pacientes puede conservar la doble fisiología a pesar de haber tenido una modificación exitosa del nodo AV y la eliminación de la taquicardia.

Anatomía del nodo atrioventricular

Se describen varias regiones: la porción compacta es una estructura superficial que mide de 5 a 7 mm de longitud y de 2 a 5 mm de ancho, está situada inmediatamente por debajo del endocardio del atrio derecho delante del orificio del seno coronario y directamente por encima de la válvula septal de la tricúspide, se sitúa en el vértice de un triángulo (triángulo de Koch) formado por el anillo tricuspídeo, el os del seno coronario en la base y en el lado posterior el tendón de Todaro, que se origina en el cuerpo fibroso central y pasa hacia atrás a través del tabique interatrial para continuarse con la válvula de Eustaquio (*Fig.1*). Aunque el nodo AV ha sido estudiado por más de un siglo, los conocimientos continúan su evolución.³⁰⁻³⁷ Durante la década de los 70, la mayoría de los electrofisiólogos clínicos adoptaron el modelo simple de la reentrada nodal AV circular para explicar la anatomía y los mecanismos de la TRNAV. Recientemente^{6,8} los datos acumulados de la experimentación animal, cartografía intraoperatoria y las observaciones hechas a partir de las experiencias de la ablación con catéter han cambiado nuestra idea simplista de un nodo AV circular, para hacernos comprender que la unión AV es una estructura compleja que incluye vías lentas y vías rápidas extranodales. Los estudios para evaluar la anatomía del nodo AV en pacientes con fisiología nodal dual y TRNAV son limitados.^{6-8,35-37}

El nodo AV está compuesto por 3 regiones: 1) zona transicional, que está entre el miocardio atrial y la zona compacta del nodo AV; 2) la zona compacta del nodo AV, que consta de 3 porciones, la posterior que se encuentra en la vecindad del seno coronario, las células transicionales profundas que conectan al atrio izquierdo con el nodo AV compacto y la superficial que se localiza anterior e inferiormente al nodo AV; 3) la zona penetrante donde la porción compacta del nodo AV se divide y se transforma en la porción penetrante en el sitio donde atraviesa el cuerpo fibroso central.^{35,37} Por la composición celular de la región del nodo AV y de acuerdo con las características electrofisiológicas se divide en las regiones AN, NN y NH. La región AN corresponde al grupo de fibras transicionales de la porción posterior del nodo AV, la región NN corresponde a la porción del nodo AV en el que las fibras de transición se continúan con las del nodo y la región NH que es aquella anterior al haz de His, formada por fibras nodales inferiores.^{36,37}

Entre el 85 y el 90% de los corazones humanos el aporte sanguíneo proviene de una rama de la coronaria derecha, la cual se origina en la intersección posterior del surco AV y el surco interventricular (cruz del corazón), en el resto esta rama se origina de la coronaria circunfleja. La innervación del nodo AV y del haz de His está compuesta por numerosas fibras colinérgicas y adrenérgicas con una densidad superior a la que se encuentra en el miocardio ventricular. En el nodo AV hay abundantes fibras nerviosas con inmunorreactividad similar a la de la sustancia P, ganglios y una red de fibras nerviosas que ahí se distribuyen. Los nervios parasimpáticos de la región del nodo AV llegan al corazón en la unión entre la vena cava inferior y el atrio izquierdo, en su parte inferior adyacente al seno coronario. En términos generales la innervación del corazón presenta cierta lateralización, ya que los nervios simpáticos y vagales del lado derecho innervan el nodo sinusal más que el nodo AV, mientras que los nervios simpáticos y vagales del lado izquierdo innervan el nodo AV principalmente y en menor grado el nodo sinusal. La distribución de la innervación a los nodos es compleja, debido a una gran superposición de la innervación, a pesar de ello hay ramas específicas de los nervios vago y simpático que llegan a ciertas regiones de manera preferente, los nervios simpáticos o vagales hacia el nodo sinusal se interrumpen de manera precisa sin afectar el nodo AV, así mismo, la in-

vación vagal o simpática del nodo AV no afecta el nodo sinusal.^{36,37}

Estudio electrofisiológico diagnóstico

En nuestro laboratorio de electrofisiología, cada paciente se somete a un estudio electrofisiológico completo, que se lleva en condiciones de ayuno y después de haber firmado el formato de consentimiento correspondiente. Toda medicación antiarrítmica se debe suspender por lo menos cinco vidas medias antes del procedimiento.¹⁻⁴ Para los pacientes pediátricos^{38,39} se emplea sedación vigilada por anestesiología; y en adultos se usa midazolam en caso necesario. Mediante la técnica de Seldinger se introducen dos electrodos tetrapolares, para la ablación se incluye un catéter Mariner 7 French (Medtronic CardioRhythm®). Se registran los intervalos basales, se registran y estimulan el atrio y el ventrículo derechos en forma programada. Los electrocardiogramas de superficie I, II, aVF, V₁ y V₆ son desplegados simultáneamente en un osciloscopio multicanal (CardioLab®Prucka Engineering, Inc) y los trazos se registran en una impresora láser. Los datos son almacenados en discos ópticos para su análisis y subsiguiente reproducción. Para la estimulación eléctrica se utiliza un estimulador manual programable (Medtronic®). Es importante el mapeo del seno coronario para clasificar las diferentes formas de reentrada nodal, el cual es muy fácil de realizar con el catéter direccional de ablación. El protocolo de estimulación se inicia con la aplicación de estímulos S1-S1 progresivamente más cortos hasta determinar el punto de Wenckebach retrógrado y con extraestimulación decremental hasta el período refractario efectivo del ventrículo derecho, para la construcción de la curva de conducción VA. El catéter del ventrículo derecho es retirado para registrar los electrogramas A, His y V (al nivel de la unión AV). Posteriormente se procede a la estimulación del atrio derecho con estímulos S1-S1 progresivamente más cortos para alcanzar el punto de Wenckebach anterógrado, seguido del protocolo de extraestimulación. Se obtienen los parámetros basales y se busca inducir la taquicardia de manera confiable y reproducible, como control previo para saber si la ablación fue eficaz. En los casos en los que no se logra iniciar la reentrada nodal AV, o ésta no se sostiene se administra atropina o isoproterenol. Después de la ablación se repite el protocolo también con isoproterenol. La heparina se utiliza en los casos de riesgo de problema trombotico venoso.

Registros eléctricos de la región del nodo AV

En estudios experimentales²⁸⁻³⁶ se ha demostrado mediante el empleo de electrodos extracelulares, que se pueden registrar potenciales de la región del nodo AV. Durante los estudios electrofisiológicos, éstos pueden ser documentados en la región del nodo AV. Hay diferentes tipos de potenciales, los cuales difieren en cuanto a la amplitud y frecuencia, es posible que muchos de estos potenciales sean originados en varias regiones fisiológicas o anatómicas del nodo AV. Los potenciales de alta frecuencia han sido referidos por Jackman,¹⁸ los cuales corresponden a la vía lenta y se registran en la región cercana al ostium del seno coronario o en la zona que corresponde a la región posterior de las células transicionales. Los potenciales de baja frecuencia descritos por Haissaguerre¹⁹ parecen ser más comunes y son registrados en el borde de la zona entre las células transicionales y la zona compacta del nodo AV o en el borde de la misma zona que se extiende posteriormente cerca del seno coronario.

Técnica de ablación transcatéter

La ablación por medio de catéter en cualquier tipo de arritmia, se deben tomar en cuenta tres aspectos fundamentales: establecer el mecanismo de la arritmia, localizar el área arritmogénica, y por último destruir el área focal sin dañar el miocardio subyacente.

El éxito en un procedimiento de ablación involucra la selección de una porción crítica del circuito en la TRNAV, la energía ideal que debe destruir un área del miocardio y dicha energía, con un cuidado extremo, debe ser titulada de manera controlada. Inicialmente la modificación por medio de catéter fue realizada con energía de corriente directa (CD) o electrofulguración.^{27,40} Aunque algunos éxitos han sido demostrados con esta técnica, existe un potencial de barotrauma y se requiere de anestesia general, además se debe tener cuidado con la energía liberada, por lo anterior, la CD se ha suplido con la corriente de RF. Estudios experimentales han evaluado el uso de microondas, láser, ultrasonido y otras energías con las cuales se trata de crear lesiones que puedan modificar el nodo AV.^{41,42}

Selección del objetivo para la modificación selectiva del nodo AV

Basadas en parte en la comprensión de la fisiología nodal y de la evolución tecnológica.^{9,17} Se

han usado cuatro técnicas, dos en aspectos anatómicos y dos en criterios electrofisiológicos:

- 1) *Técnica anterior (ablación de la vía rápida).*^{14,15}
- 2) *Técnica posterior (ablación en la zona posterior del nodo AV).*¹⁸
- 3) *Modificación de la vía lenta usando potenciales de alta frecuencia.*¹²
- 4) *Modificación de la vía lenta usando potenciales de baja frecuencia.*¹⁹

La técnica de ablación de la vía lenta generalmente logra eliminar la taquicardia y se preserva la conducción atrioventricular normal.

Técnica anterior (anatómica)

Ésta se desarrolló primero, basada en hechos anecdóticos y ostensibles durante la ablación de haz de His. Esta técnica^{10,40} originalmente se usó tanto con CD como con RF, subsecuentemente se modificó para usarse con RF, para ello se requiere la colocación del catéter de ablación en el haz de His, el cual es retirado con giro horario para mantenerlo en contacto con el septum interventricular, (Fig. 2) el registro ideal debe mostrar que la amplitud de la deflexión atrial sea grande y una deflexión del His pequeña ($A > H$). En todos los casos, la relación A/V debe ser mayor de 1, la deflexión del haz de His debe de ser pequeña antes de aplicar la RF, así la radiofrecuencia es titulada desde niveles bajos de energía, a pesar de esto hay que tener precaución, ya que existe el riesgo de bloqueo AV con la técnica anterior. El bloqueo generalmente es precedido de ritmo nodal acelerado, o bien si se observan las primeras ondas P bloqueadas, debe suspenderse la administración de la energía.

En los casos en que se desarrolla taquicardia de la unión durante la ablación, debe tenerse mucho cuidado en la conducción VA, con esta precaución se puede modificar el nodo AV sin desarrollar un BAV completo.⁴³ La técnica tiene limitaciones, ya que a pesar de titular la energía, el riesgo de BAV existe. Y actualmente prácticamente ha caído en el desuso.

Técnica de ablación de la vía lenta (anatómica)

La técnica es considerada como anatómica porque no es guiada por los registros de potenciales de la punta del catéter de ablación. Jazayeri¹² y Wathen²⁰ en estudios separados lo han utilizado con lesiones desarrolladas primero cerca del ostium del seno coronario y desplazando el catéter

anteriormente hasta obtener una modificación del nodo AV; múltiples sesiones son desarrolladas en cada nivel. Otra técnica anatómica se desarrolló a partir de la localización de la zona craneal del ostium del seno coronario²¹ en la cual se ubica una relación AV adecuada, sin la presencia del haz de His, para poder liberar la energía de RF (Fig. 3). Una técnica diferente ha sido desarrollada por Moulton y colaboradores²² basada en que la vía lenta cursa en algún punto entre el anillo tricuspídeo y la vena cava inferior. Ésta consiste en colocar el catéter a través del anillo tricuspídeo en posición caudal, se retira gradualmente con giro horario para mantenerlo en contacto con el septum y dirigirlo hacia la vena cava inferior. La energía es aplicada durante el retiro; si se desarrolla un ritmo de la unión rápido, debe pararse la aplicación de RF y recolocar el catéter para repetir el procedimiento. Moulton y colaboradores han demostrado buen porcentaje de éxito.

Técnica de la vía lenta con los potenciales de alta frecuencia

Jackman y colaboradores¹⁸ desarrollaron una técnica efectiva para la modificación del nodo AV, basada en la obtención de potenciales de alta frecuencia localizados en la región posteromedial del atrio derecho. El origen de estos potenciales que se asemejan al electrograma del haz de His, no está claro; tal vez ellos representan la conducción en el miocardio atrial justo en la unión del atrio derecho con la vía lenta. Un estudio histológico por inmunofluorescencia ha demostrado que los bordes entre el nodo AV y el músculo atrial no son continuos sino que estas uniones parecen ser interdigitales. Los potenciales de alta frecuencia pueden ser causados por una conducción local discontinua en el músculo atrial y producidos por estas interdigitaciones, además, podrían deberse a fibras de tejido graso que separan a los potenciales de la activación atrial.

Estos potenciales representan una guía objetiva del sitio apropiado para realizar una ablación del nodo AV. Descritos por Jackman,¹⁸ caracterizados por ser discretos y puntiagudos a diferencia de los electrogramas atriales (Fig. 4) la identificación de dichos potenciales es parte del éxito para la ablación, además, éstos han ampliado el conocimiento de la anatomía y fisiología del nodo AV. Se ha demostrado un marcado éxito con su uso como sitio de ablación; sin embargo, su localización no es fácil y puede requerir mucho

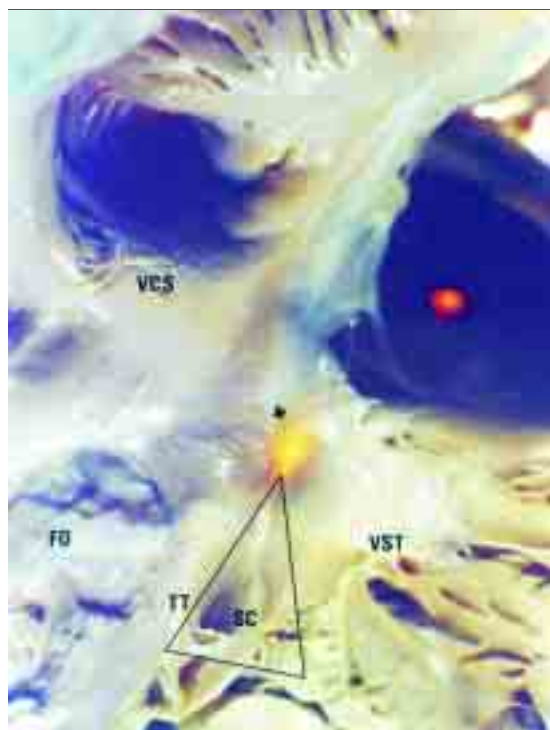


Fig. 1. Pieza anatomopatológica de un corazón en la que se observa el triángulo de Koch con líneas continuas y sus relaciones anatómicas. La parte transluminada (Flecha) corresponde al septum membranoso sitio donde se localiza el nodo AV. Abreviaturas: **VCS** = Vena cava superior, **FO** = Fosa oval, **TT** = Tendón de Todaro, **SC** = Seno coronario, **VST** = Valva septal tricuspídea, **H** = Haz de His.

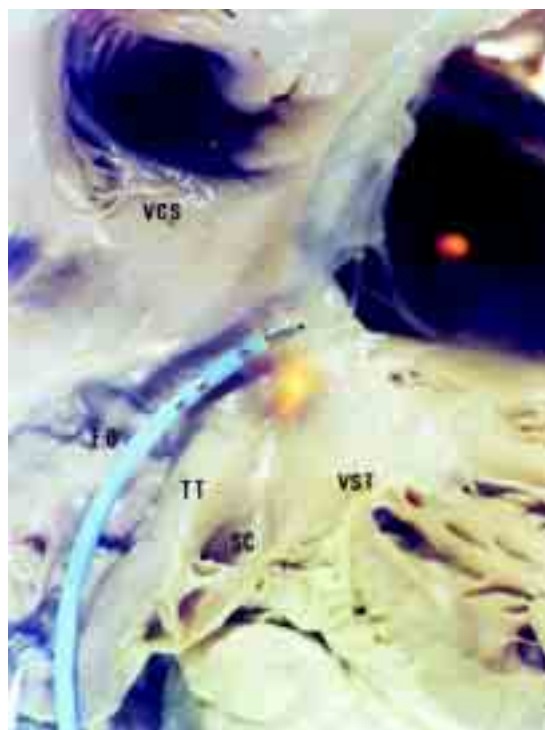


Fig. 2. Pieza anatomopatológica de un corazón donde se observa un catéter de ablación Marinr 7F (Medtronic®) situado para ablación de la vía rápida del nodo AV (*). Abreviaturas, como en la figura anterior.

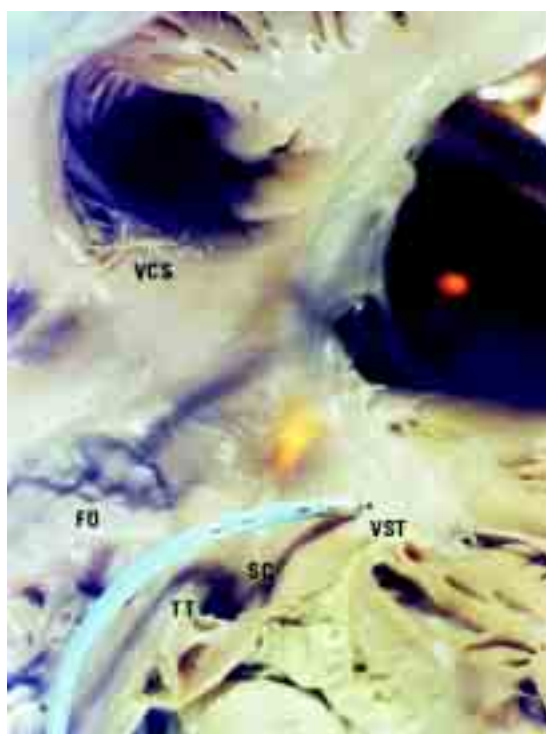


Fig. 3. Igual que en la figura anterior, pero ahora el catéter está situado a nivel del techo del os del seno coronario, para aplicar ablación con radiofrecuencia sobre la vía lenta del nodo AV. Abreviaturas igual que la figura anterior.

tiempo. Los potenciales de alta frecuencia se continúan con los electrogramas atriales y pueden representar una variedad de algún fenómeno electrofisiológico. Estos potenciales también se han encontrado al nivel de la aurícula derecha inferomedial.

Técnica de potenciales de baja amplitud

Fueron descritos por Haissaguerre,¹⁹ aunque su composición en frecuencia absoluta no ha sido rigurosamente comparada con los potenciales descritos por Jackman.¹⁸ Está claro que la magnitud de los potenciales de Haissaguerre y su frecuencia son bajas. Estos potenciales se localizan entre el atrio y el ventrículo, son registrados típicamente en la región anterior y craneal del ostium del seno coronario, ocasionalmente atrás y más raramente al nivel del ostium del seno coronario y pueden servir como un sitio para la modificación nodal, su origen no está claro, aunque se cree que son debidos a zonas de conducción lenta (Fig. 4).

Aporte de energía

La energía de la RF pasa a través del electrodo distal del catéter, al mantenerse en contacto con el miocardio y alcanzar temperaturas superiores a 50°C, se produce la necrosis tisular. Los generadores de RF disponibles ahora en forma comercial pueden producir una energía apropiada

para la destrucción tisular. Se ha desarrollado una gran variedad de catéteres con electrodos de punta larga (4 mm o más) para ser usados en los procedimientos de ablación con RF.

Las características individuales de los catéteres incluyen el diámetro interno, la longitud de punta, la amplitud de la curva distal, el tipo control mecánico para la curva, la distancia ínter electrodo y los materiales de los catéteres, ahora se cuenta con una variedad de electro catéteres muy amplia. También se han desarrollado introductores largos, que facilitan el apoyo del catéter para producir una lesión lineal. La selección de un catéter particular depende en parte de la preferencia personal y también de las características anatómicas y de la región determinada. Una de las dificultades técnicas, durante el procedimiento de ablación, consiste en mantener un buen contacto entre la interfase catéter-tejido miocárdico para producir una necrosis tisular adecuada. El contacto adecuado puede ser valorado por una variedad de métodos, en los que se incluyen estabilidad latido-latido con registros de los electrogramas, vista fluoroscópica, vigilancia de la temperatura y de la impedancia durante la liberación de energía.⁴²⁻⁴⁸ Si el catéter no está en contacto con el tejido o éste no se mantiene, la lesión es inefectiva. El aumento de la resistencia es generado por la formación de un coágulo en la punta del electrodo del catéter, además de poder vigilar la temperatura, los equipos de RF cuentan con una pantalla que muestra la impedancia, que generalmente oscila entre 100 y 125 Ω . La resistencia se observa desde el inicio del aporte de la energía, una disminución rápida de la misma, precede a un incremento rápido y puede ocurrir en cualquier momento.⁴⁴

Las unidades comerciales mas comúnmente usadas tienen control de poder, tales sistemas de RF proporcionan energía desde 1W hasta 100W y la temperatura entre 40°C y 95°C, son seguros para la aplicación de la energía sobre los sitios "blancos". La indicación de titular la energía es quizá la técnica más adecuada para la ablación de la vía rápida, la evidencia electrofisiológica de la afectación del nodo AV es manifestada por la aparición del ritmo de la unión o taquicardia nodal; si no se observa la taquicardia, la energía puede incrementarse o se procede a buscar otro sitio blanco.

Thakur y colaboradores⁴⁷ caracterizaron los tipos de taquicardia de la unión, que ocurre durante la modificación del nodo AV: el "tipo I"

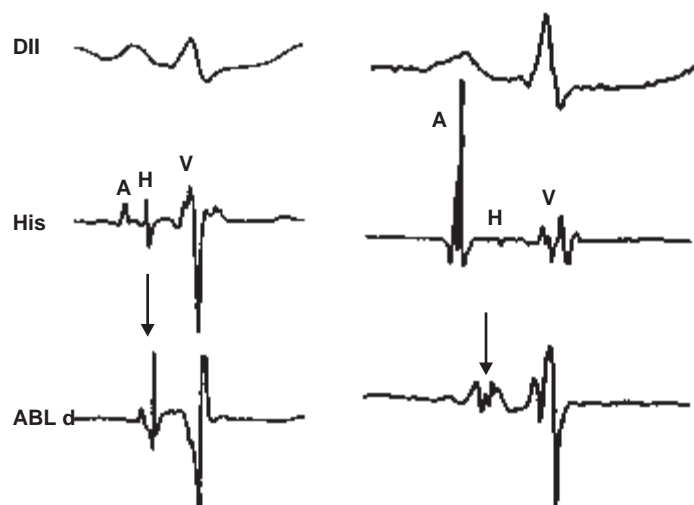

Fig. 4. Electrogramas donde se observa una derivación de superficie DII, con dos registros intracavitarios. En el panel de la izquierda se observa los potenciales de alta frecuencia descritos por Jackman (Flecha), y en el panel de la derecha los potenciales de baja amplitud descrito por Haissaguerre (Flecha). Modificado de la referencia.³⁷ Abreviaturas: **His** = Haz de His, **ABL d** = Catéter de ablación en su porción distal **A** = Actividad auricular, **H** = Potencial de His, **V** = Actividad ventricular.

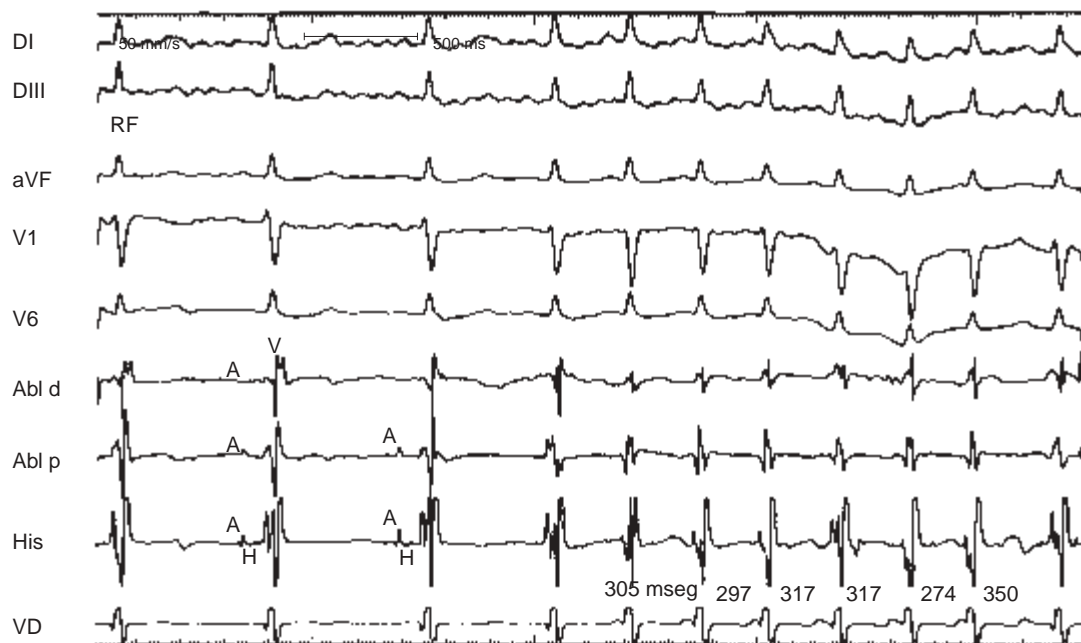


Fig. 5. Registro de un estudio electrofisiológico donde al aplicar radiofrecuencia se observa ritmo nodal acelerado que puede anteceder al bloqueo AV completo (*Takur I*). Abreviaturas: **ABL d** = Ablación distal, **ABL p** = Ablación proximal, **His** = Haz de His, **VD** = Ventrículo derecho, resto de abreviaturas como en la figura anterior.

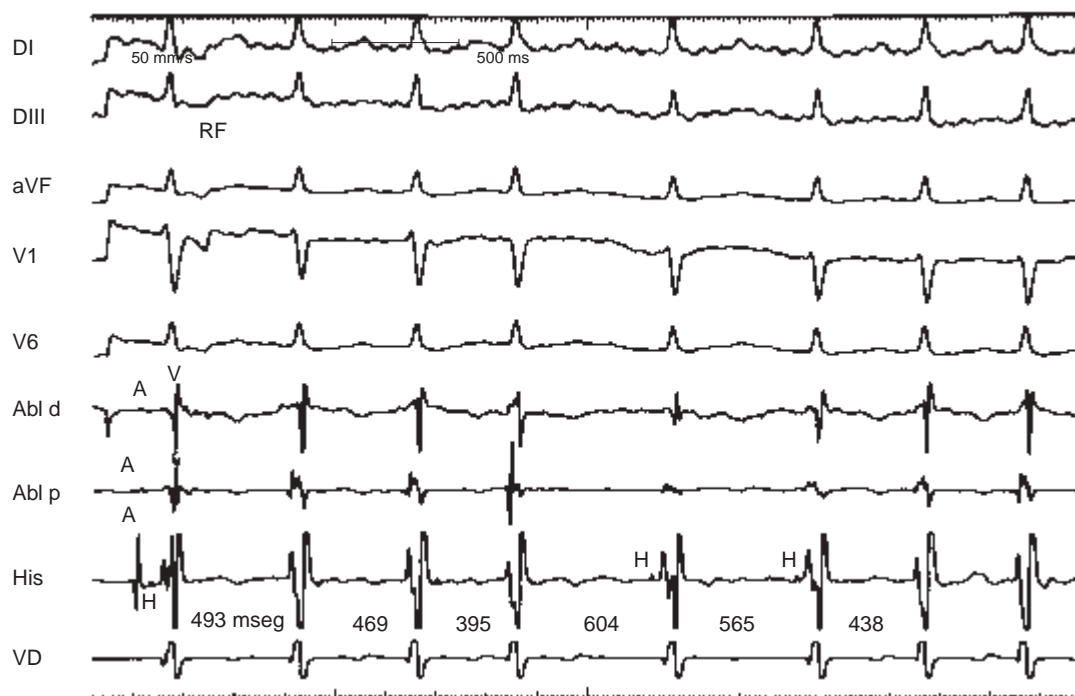


Fig. 6. Registro de un estudio electrofisiológico donde al aplicar radiofrecuencia (RF) se observa ritmo nodal lento sin bloqueo AV (*Takur II*). Abreviaturas como en la figura anterior.

ocurre más frecuentemente durante el abordaje anterior de la modificación del nodo AV, tiene una longitud de ciclo de 363 msec y puede ser asociado con bloqueo VA (Fig. 5) y el “tipo II” que tiene una longitud de ciclo de 558 msec y usualmente no se asocia con BAV (Fig. 6).

Aunque el bloqueo cardíaco completo es poco común durante la modificación de la vía lenta del nodo AV, éste puede ocurrir por una posición inadecuada del catéter o por su desplazamiento durante la aplicación de la energía, o bien por alguna variedad anatómica o fisiológica del nodo AV. Para minimizar la posibilidad del bloqueo cardíaco, el ritmo nodal debe observarse cuidadosamente para evidenciar la conducción VA, la pérdida de la conducción VA, obliga a discontinuar el aporte de energía. Por otro lado, durante la modificación de la vía lenta, la evidencia de un alargamiento del PR o un BAV de primer grado debe ser una señal de alarma para suspender la aplicación de energía, lo anterior indica que se está afectando la vía rápida y no la lenta, finalmente el catéter debe ser observado fluoroscópicamente, y si el catéter se ha desplazado, deberá interrumpirse la RF y el catéter será recolocado. Si se selecciona el área medioseptal para la modificación del nodo AV, deberá de usarse la técnica de titulación que ya se explicó con anterioridad.^{13,24}

El objetivo de la ablación de la vía rápida es la eliminación de la taquicardia y se evidencia por la desaparición de la conducción anterógrada y retrógrada de la vía rápida.¹⁰ Esto se manifiesta por un incremento en el intervalo PR, que indica la eliminación de la conducción por la vía rápida. El punto final de esta terapéutica con respecto a la vía lenta es: la eliminación de la taquicardia, con la eliminación de la conducción a través de la vía lenta y de los “ecos” atriales, además de que con la estimulación programada no haya taquicardia. Con la modificación selectiva de la vía lenta, el intervalo PR no sufre alteraciones.

Ablación de la TRNAV atípica

El 90% de las TRNAV muestra la conducción anterógrada a través de una vía anatómica o electrofisiológica lenta, con conducción retrógrada por una vía rápida. Se han descrito las TRNAV de tipo rápida-lenta y lenta-lenta,^{2,49} estas taquicardias pueden distinguirse por los intervalos AV y VA y con la secuencia de activación retrógrada durante la taquicardia. El tratamiento por medio de catéter con RF es similar al de la vía lenta

para modificar la TRNAV.^{25,26} En el paciente con múltiples vías lentas, puede requerirse la aplicación de energía en distintas regiones. Además de las técnicas descritas para abolir la conducción durante la TRNAV típica, se puede tomar como blanco el sitio de activación retrógrada más precoz durante la taquicardia.

Resultados de la modificación selectiva del nodo AV

El éxito primario oscila entre el 90% y el 99% en un solo procedimiento y desde 95% hasta un 100%, cuando se efectúan varios intentos. Con base en estudios observacionales, no parece haber diferencia significativa en el éxito primario dependiente de la técnica usada para la modificación del nodo AV. La recurrencia tardía va del 1% al 10%.

Aunque el éxito primario es del 95% en muchos centros, la TRNAV puede ocurrir nuevamente en 1 al 10% de las veces. El mecanismo de la recurrencia temprana y tardía no es claro; es posible que en algunos casos el sustrato electrofisiológico de la taquicardia esté presente y que haya modificado temporalmente por alguna variación del estado autonómico, al igual que un examen incompleto tras la ablación. Existen datos que sugieren que el tejido cardíaco puede estar aturdido temporalmente después de aplicar la energía de RF. Estudios de electrofisiología celular e histológicos han indicado que las lesiones con RF son delimitadas, a diferencia de las lesiones producidas por otros métodos como la corriente directa, en las que los bordes son irregulares y tienen células parcialmente despolarizadas y otros autores han demostrado que las zonas aturdidas, corresponden a una región que se calentó a menos de 40°C. Estudios electrofisiológicos, han revelado que estas zonas, de 2 a 3 mm de profundidad, están despolarizadas parcialmente y que es posible que algunas de las células sean las responsables de las recurrencias.^{44,45,48}

Complicaciones

Se pueden dividir en dos categorías: las relacionadas con el procedimiento del cateterismo y otras relacionadas con la modificación de la unión AV. Aunque el estudio electrofisiológico generalmente es un procedimiento seguro, el cateterismo se puede complicar con trombosis venosa profunda y taponamiento cardíaco. La tasa de complicaciones por la modificación del nodo AV es menor al 1 ó 2%.⁵⁰⁻⁵⁶

La complicación más común es la necesidad de colocar un marcapaso permanente por el desa-

rollo de bloqueo AV cardiaco. En pequeñas series de modificación de la vía rápida,⁵⁰⁻⁵⁶ se reportó en el 46% de los casos. La frecuencia de BAV completo es menor con la modificación de la vía lenta oscila entre el 1% y 3% comparado con el abordaje anterior.^{10-16,18,25,40,54} La amplia diferencia en las tasas de complicaciones puede estar relacionada con la diferencia de la técnica empleada y con la experiencia del grupo de trabajo. Otra complicación pero menor, es la presencia de taquicardia sinusal específicamente relacionada con el procedimiento de ablación. Hay casos anecdóticos taquicardia sinusal inapropiada desarrollada después del tratamiento quirúrgico de diferentes arritmias supraventriculares. En algunos casos tiene corta duración, pero algunos pacientes pueden requerir betabloqueantes a más largo plazo. El mecanismo de taquicardia sinusal inapropiada, al parecer, está relacionado con la técnica anterior, se ha demostrado disminución del tono vagal del nodo sinusal en pacientes que se habían sometido a ablación con RF. Esto sugiere que la modificación del nodo AV puede interferir con la salida neural de la región del nodo AV, lo que resultaría en una alteración del mecanismo de retroalimentación del nodo sinusal.⁵²

Dos estudios no controlados han comparado las técnicas de modificación nodal AV lenta y rápida. Mitrani¹⁴ estudiaron 42 pacientes, a 13 de ellos se les realizó la modificación de la vía rápida y 29 de la vía lenta. La frecuencia de bloqueo AV completo fue de 46% en los pacientes con ablación de la vía rápida. Jazayeri y colaboradores¹² estudiaron 49 pacientes, 6 de los cuales se sometieron a la ablación de la vía rápida y 33 de la vía lenta. Se observó bloqueo AV completo en 4 de 19 pacientes (20%). Ninguno de los estudios fue controlado y los casos de ablación fueron efectuados en la experiencia inicial de los investigadores. La alta tasa de bloqueo AV completo durante la ablación de la vía rápida, en comparación con otros estudios, sugiere que se tuvieron grandes limitaciones en el desarrollo de la técnica utilizada para la ablación de la vía rápida. Sin embargo, la ablación posterior de la vía lenta fue altamente exitosa en manos de los mismos investigadores. La preocupación acerca del BAV completo, con la utilización de la técnica anterior, ha hecho que se adopte alguna de las diferentes técnicas de abordaje posterior para la modificación del nodo AV. Investigadores de la Universidad de Michigan realizaron dos estudios prospectivos, aleatorios y controla-

dos para examinar los diferentes métodos de la modificación nodal.⁵² El primer estudio comparó las técnicas rápida y lenta de modificación nodal. El tiempo de ablación con cada técnica se limitó a una hora o 10 lesiones, seguido del cruce a la otra técnica. En el estudio se incluyó un total de 50 pacientes, no hubo diferencia estadísticamente significativa entre ambas técnicas. Es interesante señalar que un paciente (2%) tuvo BAV completo con el abordaje posterior. Diecisiete pacientes cruzados a la otra técnica, fueron tratados exitosamente sin haberse observado bloqueo AV. Aunque los resultados de los abordajes anterior y posterior fueron similares, los investigadores han adoptado la técnica de la vía lenta como el método primario de terapia, debido a la mayor posibilidad de bloqueo con la técnica anterior. En un segundo estudio, los investigadores compararon solamente las diferentes técnicas de abordaje posterior para la modificación nodal y compararon la técnica anatómica con la técnica basada en el registro de electrogramas. En la técnica anatómica, se aplicaron las lesiones en un sitio posterior, según la técnica de Wathen y colaboradores.²⁰ En el abordaje por electrogramas, los investigadores buscaron electrogramas con multicomponentes antes del inicio de la activación ventricular. Algunos de esos componentes representaron potenciales semejantes a los descritos como potenciales de vía lenta de alta frecuencia, ondas lentas o electrogramas atriales fraccionados. Pero los potenciales inicialmente buscados en su estudio, fueron los electrogramas atriales con multicomponentes. No hubo diferencia significativa entre la proporción de éxito ni los tiempos entre ambas técnicas; sin embargo casi todos los sitios que resultaron exitosos, tuvieron electrogramas atriales multicomponentes independientemente de la técnica empleada. Con base en este estudio los investigadores recomiendan un abordaje combinado anatómico/electrofisiológico para la modificación del nodo AV. Ellos sugirieron iniciar el procedimiento al nivel del seno coronario y rápidamente localizar los electrogramas atriales multicomponentes. En los sitios en donde no se localicen esos electrogramas posiblemente no tenga ningún objeto aplicar las lesiones. Si este abordaje no es exitoso, los investigadores recomiendan efectuar la búsqueda en el área posterior al seno coronario. En nuestra experiencia^{1-3,38,39} de más de 250 casos de ablación de reentrada nodal AV, hemos observado una frecuencia de BAV completo en el 4% del grupo. Desde el inicio del programa

de ablación hemos utilizando esta técnica mixta, con la combinación del abordaje anatómico inicialmente, seguido de la búsqueda de electrogramas apropiados.

Conclusiones

En la mayoría de los pacientes, la ablación con catéter con radiofrecuencia ha probado ser segura, eficaz y con excelente relación costo-beneficio. Es preferible realizarla como tratamiento de primera elección, antes de plantear un control farmacológico, que en algunos casos no evita la recurrencia, tiene el riesgo de arritmogénia y el tratamiento a largo plazo resulta costoso, sobre todo en los pacientes jóvenes. En pacientes mayores o en aquellos que no desean ser sometidos a procedimientos invasivos, estaría indicado el tratamiento antiarrítmico. La técnica preferida para la modificación del nodo AV, para curar tanto la forma típica como la atípica de la reentrada nodal AV, es la ablación de la

vía lenta. El método más efectivo para la ablación de la vía lenta parece ser la integración del abordaje anatómico y la guía mediante la localización de los electrogramas. Cuando se usa este abordaje integral, la energía de radiofrecuencia es proporcionada a lo largo del anillo tricuspídeo al nivel del ostium del seno coronario, en los sitios en los que se observan potenciales adecuados de la vía lenta. Si la taquicardia por reentrada nodal AV es aún inducible, los esfuerzos son dirigidos a la región posterior del seno coronario o a la porción proximal del mismo, en la búsqueda de nuevos electrogramas. Si es necesario, se pueden efectuar aplicaciones adicionales de la energía de radiofrecuencia hacia sitios progresivamente más cercanos al haz de His. Excepcionalmente se realiza la ablación de la vía rápida, este recurso se dejaría como la última posibilidad en los casos muy sintomáticos, en los que ha fallado la ablación de la vía lenta.

Referencias

1. ITURRALDE TP, COLÍN LL, GUEVARA VM, RODRÍGUEZ CL, KERSHENOVICH SS: *Experiencia en 1,500 pacientes sometido a ablación con radiofrecuencia en el tratamiento de las taquicardias*. Arch Inst Cardiol Mex 2000; 70: 349-66.
2. COLÍN LLJ, GUEVARA VM: *Las taquicardias supraventriculares por reentrada nodal auriculoventricular*. PAC EFC-1-C1 México DF. Intersistemas SA de CV. 2000.
3. GONZÁLEZ MF, GUEVARA VM: *Taquicardias por reentrada atrioventricular que utiliza una vía accesorio en su circuito. La experiencia Mexicana*. PAC EFC-1-B-4. México DF. Intersistemas SA de CV. 1999.
4. AKHTAR M, JAZAYERI MR, SRA J, BLANCK Z, DESHPANDE S, DHALA A: *Atrioventricular nodal reentry: clinical electrophysiological, an therapeutic considerations*. Circulation 1993; 88: 282-295.
5. AKHTAR M: *Supraventricular tachycardias. Electrophysiologic mechanisms, diagnosis, and pharmacology therapy*. ME Josephson, HJJ Wellens. Tachycardias: Mechanisms, Diagnosis, Treatment. Philadelphia. Lea & Febiger, 1984; 137.
6. HOLMAN WL, IKESHITA M, LEASE JG, FERGUSON TB, LOFLAND GK, COX JL: *Alternation of antegrade atrioventricular conduction by cryoablation of peri-atrioventricular nodal tissue*. J Thorac Cardiovasc Surg 1984; 54: 555-560.
7. COX JL, HOLMAN WL, CAIN ME: *Cryosurgical treatment of atrioventricular node reentrant tachycardia*. Circulation 1987; 76: 1329-1336.
8. FUJIMURA O, GUIRAUDON GM, YEE R, SHARMA AD, KLEIN GJ: *Operative therapy of atrioventricular node reentry and results of an anatomically guided procedure*. Am J Cardiol 1989; 64: 1327-1332.
9. ITURRALDE P, ROMERO L, COLÍN L, MÉNDEZ A, GUTIÉRREZ A, HERNÁNDEZ D, ET AL: *Electrofulguración de una zona de preexcitación por haz de Kent*. Arch Inst Cardiol Mex 1989; 59: 455-461.
10. GOY JJ, FROMER M, SCHLAEPER J, KAPPENBERGER L: *Clinical efficacy of radiofrequency current in the treatment of patients with atrioventricular node reentrant tachycardia*. J Am Coll Cardiol 1990; 16: 418-423.
11. LEE MA, MORADY F, KADISH A, SCHAMP DJ, CHIN MC, SCHEINMAN MM, ET AL: *Catheter modification of the atrioventricular junction with radiofrequency energy for control of atrioventricular nodal reentry tachycardia*. Circulation 1991; 83: 827-835.
12. JAZAYERI MR, HEMPE SL, SRA JS, DHALA AA, BLANCK Z, DESHPANDE SS, ET AL: *Selective transcatheter ablation of the slow pathway for the treatment of atrioventricular nodal reentrant tachycardia*. Circulation 1992; 85: 1318-1328.
13. LANGBERG JJ, HARVEY M, CALKINS H, EL-ATASSI R, KALBFLEISCH SJ, MORADY F: *Titration of power*

- during radiofrequency catheter ablation of atrioventricular nodal reentrant tachycardia. *PACE* 1993; 16: 465-470.
14. MITRANI RD, KLEIN LS, HACKETT FK, ZIPES DP, MILES WM: Radiofrequency ablation for atrioventricular nodal reentrant tachycardia.: comparison between fast (anterior) and slow (posterior). *J Am Coll Cardiol* 1993; 21: 432-441.
 15. CHEN SA, CHIANG CE, TSANG WP, HSIA CP, WANG DC, YEH HI, ET AL: Selective radiofrequency ablation of fast and slow pathways in 100 patients with atrioventricular nodal reentrant tachycardia. *Am Heart J* 1993; 125: 1-10.
 16. ITURRALDE P, CARRILLO J, KERSHENOVICH S, COLIN L, GONZÁLEZ-HERMOSILLO JA: Ablación con radiofrecuencia una nueva técnica para las taquiarritmias. *Arch Inst Cardiol Mex* 1993; 63: 7-9.
 17. KOTTKAMP H, HINDRICKS G, WILLEMS S, CHEN X, REINHARDT L, HAVERKAMP W, ET AL: An anatomically and electrogram-guided setwise approach for effective and safe catheter ablation of the fast pathway for elimination of atrioventricular node reentrant tachycardia. *J Am Coll Cardiol* 1995; 22: 974-981.
 18. JACKMAN WM, BECKMAN KJ, MCCLELLAND JH, WANG X, FRIDAY KJ, ROMAN CA, ET AL: Treatment of supraventricular tachycardia due to atrioventricular nodal reentry by radiofrequency catheter ablation of slow-pathway conduction. *N Engl J Med* 1992; 327: 313-318.
 19. HAISSAGUERRE M, GAITA F, FISCHER B, COMMENGES D, MONTSERRAT P, D'IVERNIS C, ET AL: Elimination of atrioventricular nodal reentrant tachycardia using discrete slow potentials to guide application of radiofrequency energy. *Circulation* 1992; 85: 2162-2175.
 20. WATHEN M, NATALE A, WOLFE K, NEWMAN D, KLEIN G: An anatomically guided approach to atrioventricular node slow pathway ablation. *Am J Cardiol* 1992; 70: 886-889.
 21. WU D, YEH SJ, WANG CC, WEN MS, LIN FC: A simple technic for selective radiofrequency ablation of the slow pathway in atrioventricular node reentrant tachycardia. *J Am Coll Cardiol* 1993; 21: 1612-1621.
 22. MOULTON K, MILLER B, SCOTT J, WOODS WT, JR: Radiofrequency catheter ablation for AV nodal reentry: a technic for rapid transection of slow AV nodal pathway. *PACE* 1993; 16: 760-768.
 23. TROHMAN RG, PINSKI SL, STERBA R, SCHUTZMAN JJ, KLEMAN JM, KIDWELL GA ET AL: Evolving concepts in radiofrequency catheter ablation of atrioventricular nodal reentry tachycardia. *Am Heart J* 1994; 128: 586-595.
 24. EPSTEIN LM, LESH MD, GRIFFIN JC, LEE RJ, SCHEINMAN MM: A direct midseptal approach to slow atrioventricular nodal pathway ablation. *PACE* 1995; 18: 57-64.
 25. KAY G, EPSTEIN A, DAILEY S, PLUMB V: Selective radiofrequency ablation of the slow pathway for the treatment of atrioventricular nodal reentrant tachycardia. *Circulation* 1992; 85: 1675-1688.
 26. STRICKBERGER SA, KALBFLEISCH SJ, WILLIAMSON B, MAN KC, VORPERIAN V, HUMMEL JD, ET AL: Radiofrequency catheter ablation of atypical atrioventricular nodal reentrant tachycardia. *J Cardiovasc Electrophysiol* 1993; 4: 526-532.
 27. VEDEL J, FRANK R, FONTAINE G, FOURNAIL JF, GROSGEAT Y: Bloc auriculo ventriculaire intra hisien définitif induit au cours d'une exploration endoventriculaire droite. *Arch Mal Coeur*, 1979; 72: 107-112.
 28. MOE GK, PRESTON JB: Physiologic evidence for a dual A-V transmission system. *Cir Res* 1956; 4: 357-375.
 29. DENES P, WU D, DHINGRA RC, CHUQUIMIA R, ROSEN KM: Demonstrations of dual A-V nodal pathways in patients with paroxysmal supraventricular tachycardia. *Circulation* 1973; 48: 549-555.
 30. WIDIAN J, LEV M: Morphology of the sinus and the atrioventricular node, bundle and bundle branches in the human heart. *Circulation* 1951; 4: 863-867.
 31. SODI PALLARES D, MEDRANO GA, BISTENI A, DE MICHELI A: The electrograms of the conductive tissue in the normal dog's heart. *Am J Cardiol* 1959; 4: 459-463.
 32. MEDRANO GA, SODI PALLARES D, DE MICHELI A, BISTENI A, POLANSKY B, HERTAULT B: A study of the potentials of the Purkinje tissue. *Am Heart J* 1960; 60: 562-580.
 33. MEDRANO GA, DE MICHELI A, SODI PALLARES D: Les potentiels des structures spécifiques du cœur et leurs relations chronologiques avec l'électrocardiogramme périphérique chez le chien. *Acta Cardiol* 1962; 17: 731-760.
 34. DE MICHELI A, MEDRANO GA, TESTELLI M, SODI PALLARES D: L'action de certaines substances chimiques sur l'électrogramme, l'électrocardiogramme et la courbe de tension artérielle chez le chien. *Malattie Cardiovascolari* 1963; 2: 607-649.
 35. EPSTEIN L, SPEAR J, MOORE N: High density extracellular mapping of the AV node in a superfused rabbit model. (Abstr) *Circulation* 1991; 84: II-12.
 36. HO SW, Mc COMB JM, SCOTT CD, ANDERSON RH: Morphology of the cardiac conduction system in patients with electrophysiologically proven dual atrioventricular nodal pathway. *J Cardiovasc Electrophysiol* 1993; 4: 504-512.
 37. ZHU DWX: Modification of the atrioventricular node for management of atrioventricular nodal reentrant tachycardia. En Singer Igor: "Interventional Electrophysiology". Philadelphia, Lippincott Williams & Wilkins. 2001; 255-287.
 38. ITURRALDE TORRES P, GARRIDO GARCÍA LM, CORDERO A, LLAMAS ESPERON G, COLIN LIZALDE L, KERSHENOVICH S, ET AL: Ablación con radiofrecuencia en el tratamiento de las arritmias supraventriculares en pediatría. *Experiencia en 203 pacientes consecutivos*. *Arch Inst Cardiol Mex* 1998; 68: 27-36.

39. ITURRALDE P, COLIN L, KERSHENOVICH S, GUEVARA ME, MEDEIROS A, BUENDIA A, ET AL: *Radiofrequency catheter ablation for the treatment of supraventricular tachycardias in children and adolescents*. *Cardiol Young* 2000; 10: 376-83.
40. HAISSAGUERRE M, WARIN JF, LEMETAYER P, SAOUDI N, GUILLEM JP, BLANCHOT P: *Closed chest ablation of retrograde conduction in patients with atrioventricular nodal reentrant tachycardia*. *N Engl J Med* 1989; 320: 426-433.
41. HE ZIMMER J: *The effect of acoustic power sophistication time and transducer of myocardial lesion size in vitro* (Abstr). *Circulation* 1993; 88: I-399.
42. WANG P, CONNOR J, SCHOEN F: *Left ventricular thrombus formation after high power microwave ablation: implications for temperature and power regulation?* (Abstr). *Circulation* 1993; I: 354.
43. LANGBERG JJ: *Radiofrequency catheter ablation of AV nodal reentry: the anterior approach*. *PACE* 1993; 16: 615-622.
44. STRICKBERGER A, HUMMEL JD, KALBFLEISCH SJ, WILLIAMSON B, MAN KC, VORPERIAN V, ET AL: *A randomized comparison of impedance and temperature monitoring during accessory pathway ablation* (Abstr). *Circulation* 1993; 88: I-295.
45. HAINES DE, VERROW AF: *Observations on electrode-tissue interface temperature and effect on electrical impedance during radiofrequency ablation of ventricular myocardium*. *Circulation* 1990; 82: 1034-1038.
46. GE Y, SHAO P, GOLDBERGER J: *Comparison of cellular electrophysiologic changes induced by radiofrequency and high energy electrical ablation* (Abstr). *J Am Coll Cardiol* 1992; 19: I-85 A.
47. THAKUR R, KLEIN G, YEE R, STITES H: *Junctional tachycardia: a useful marker during radiofrequency ablation for atrioventricular node reentrant tachycardia*. *J Am Coll Cardiol* 1993; 22: 1706-1710.
48. MCGUIRE MA, BOURKE JP, ROBOTIN MC, JOHNSON DC, MELDRUM-HANNA W, NUNN GR, ET AL: *High resolution mapping of Koch's triangle using sixty electrodes in humans with atrioventricular junctional (AV nodal) reentrant tachycardia*. *Circulation* 1993; 88: 2315-2328.
49. SUNG RJ, STYPEREK JL, MYERBURG RJ, CASTELLANOS A: *Initiation of two distinct forms of atrioventricular nodal reentrant tachycardia during programmed ventricular stimulation in man*. *Am J Cardiol* 1978; 42: 404-415.
50. HOROWITZ L: *Safety of electrophysiologic studies*. *Circulation* 1986; 73:28-31, (suppl II).
51. KALBFLEISCH SJ, STRICKBERGER S, WILLIAMSON B: *Randomized comparison of anatomic and electrogram mapping approaches to ablation of the slow pathway of atrioventricular node reentrant tachycardia*. *J Am Coll Cardiol* 1994; 23: 716-723.
52. JAZAYERI M, AKHTAR M: *Electrophysiologic behavior of atrioventricular node after selective fast or slow pathway ablation in patients with atrioventricular nodal reentrant tachycardia* (Part II). *PACE* 1993; 16: 623-628.
53. HINDRICKS G: *On behalf of the Multicenter European Radiofrequency Survey (MERFS) Investigators: complications of radiofrequency catheter ablation of arrhythmias*. *Eur Heart J* 1993; 14: 1644-1653.
54. LANGBERG JJ, LEON A, BORGANELLI M, KALBFLEISCH SJ, EL-ATASSI R, CALKINS H, ET AL: *A randomized comparison of anterior and posterior approaches to radiofrequency ablation of atrioventricular nodal reentrant tachycardia*. *Circulation* 1993; 87: 1551-1556.
55. Committee on Clinical Intracardiac Electrophysiological and catheter ablation procedures: *A report of the American College of Cardiology/American Heart Association Task Force on Practice Guidelines*. *Circulation* 1995; 92: 673-691.
56. HEIDBUCHEL H: *How to ablate typical "Slow/fast" AV nodal reentry tachycardia*. *Europace* 2000; 2: 15-19.

