

Archivos de Cardiología de México

Volumen 73
Volume

Número 3
Number

Julio-Septiembre 2003
July-September

Artículo:

Alteraciones electrocardiográficas
infrecuentes durante la prueba de
tolerancia al ejercicio en un paciente
con síndrome de Brugada

Derechos reservados, Copyright © 2003
Instituto Nacional de Cardiología Ignacio Chávez

Otras secciones de
este sitio:

- 👉 [Índice de este número](#)
- 👉 [Más revistas](#)
- 👉 [Búsqueda](#)

*Others sections in
this web site:*

- 👉 [Contents of this number](#)
- 👉 [More journals](#)
- 👉 [Search](#)



[Medigraphic.com](http://www.Medigraphic.com)

Alteraciones electrocardiográficas infrecuentes durante la prueba de tolerancia al ejercicio en un paciente con síndrome de Brugada

Milton E Guevara-Valdivia,* Alfredo de Micheli,** Pedro Iturralde,** Luis Colín,** Manlio F Márquez,** Jesús A González-Hermosillo**

Resumen

Presentamos el caso de un hombre de 38 años de edad con antecedente de síncope e historia familiar de muerte súbita, que tenía un electrocardiograma compatible con el "síndrome de Brugada", variedad electrocardiográfica "silla de montar." Se le realizó una prueba de tolerancia al ejercicio presentando durante el esfuerzo elevación del segmento ST y, durante la fase de desaceleración, se observó normalización del segmento ST.

El presente caso revela alteraciones electrocardiográficas no habituales durante el ejercicio en el "síndrome de Brugada"

Summary

PARADOXICAL ELECTROCARDIOGRAPHIC ALTERATIONS DURING EXERCISE STRESS TESTING IN THE "BRUGADA SYNDROME"

38 year old patient with a syncope history and family background of sudden death had an electrocardiogram compatible with the "Brugada Syndrome". When an exercise stress testing with Bruce protocol was done, we found that during the effort phase and at maximum effort, contrary to a ST segment normalization, a discreet increase of the ST segment elevation of 2 mm in V_1 and V_2 occurred. During recovery phase a decrease in the ST segment elevation was observed, at a normal level as before the test. (Arch Cardiol Mex 2003; 73:212-217).

Palabras clave: Síndrome de Brugada. Prueba de tolerancia al ejercicio. Imagen en silla de montar. Elevación del segmento ST en el ejercicio.

Key words: Brugada syndrome. Exercise stress testing. Electrocardiographic "saddleback" variety. ST segment elevation during exercise.

Introducción

El "síndrome de Brugada", como una entidad electrocardiográfica clínica, se puede reconocer fácilmente con un electrocardiograma de 12 derivaciones.^{1,2} Sin embargo, la forma oculta o intermitente hace difícil sospecharlo.³ La prueba de tolerancia al ejercicio puede ser útil para desenmascarar ciertos casos y hacer más evidentes estas alteraciones electrocardiográficas, aunque no se han estudiado con detenimiento los

cambios electrocardiográficos en la prueba de tolerancia al ejercicio en los pacientes portadores del "síndrome de Brugada". Lo habitual es que, durante el esfuerzo, exista una normalización del segmento ST de V_1 a V_3 , a la respuesta adrenérgica.²⁻⁴ No obstante, existe una respuesta infrecuente donde puede aumentar el desnivel del segmento ST al ejercicio.² El presente caso ilustra una respuesta no habitual durante el esfuerzo en la prueba de tolerancia al ejercicio.

* Clínica de Arritmias. Hospital de Especialidades del CMN "La Raza". IMSS.

** Departamento de Electrofisiología Cardíaca. Instituto Nacional de Cardiología "Ignacio Chávez".

Correspondencia:

Milton E Guevara-Valdivia. Clínica de Arritmias. Hospital de Especialidades del CMN "La Raza" IMSS. Seris y Zaachila S/N Col. La Raza Azcapotzalco C.P. 02990 México D.F. Teléfono y Fax: 57245900 extensión: 1715. E-mail: mylton@yahoo.com

Recibido: 18 de junio de 2003

Aceptado: 7 de julio de 2003

Presentación del caso

Se trata de un hombre de 38 años con historia de síncope y antecedente familiar de muerte súbita. Su ingreso se debió al presentar él historia de mareos y palpitaciones. Su electrocardiograma de 12 derivaciones, a su ingreso, mostraba ritmo sinusal con frecuencia de 60 lpm. El intervalo PR era de 280 mseg y el $\hat{A}QRS_F$ situado a $+120^\circ$, rS en DI y aVL, qR en DIII y aVF. Había desnivel positivo del segmento RS-T, de más de 3 mm, en DIII y aVF y de V_1 a V_3 , los complejos ventriculares eran rS con desnivel positivo del segmento ST tipo silla de montar (Saddleback), de 2 mm, evidente en V_1 y V_2 (Fig. 1). Un monitoreo Holter de 24 horas mostraba bradicardia sinusal de 40 lpm, y no se documentaron episodios de taquiarritmia. El ecocardiograma y una coronariografía bilateral selectiva resultaron normales. Al realizarse la prueba de esfuerzo con protocolo de Bruce, encontramos que durante la fase del ejercicio y en el esfuerzo

máximo, en vez de normalizarse el segmento ST ocurría lo contrario. Se observaba un incremento discreto de la elevación del segmento ST de 2 mm en V_1 y V_2 (Fig. 2). Un acercamiento de esta derivación, comparando la etapa I con la IV, se observa más detalladamente en la Figura 3. Durante la fase de recuperación, se puede apreciar la disminución de la elevación del segmento ST hasta prácticamente normalizarse como antes de la prueba (Fig. 4). Un acercamiento de la derivación V_1 de igual manera permite apreciar más evidente la disminución del desnivel del segmento ST (Fig. 5).

Posteriormente se realizó un estudio electrofisiológico sin inducir arritmias ventriculares con la estimulación rápida en el ápex y en el tracto de salida del ventrículo derecho, ni hasta con tres extra-estímulos ventriculares hasta 200 mseg. El paciente actualmente permanece asintomático con vigilancia periódica.

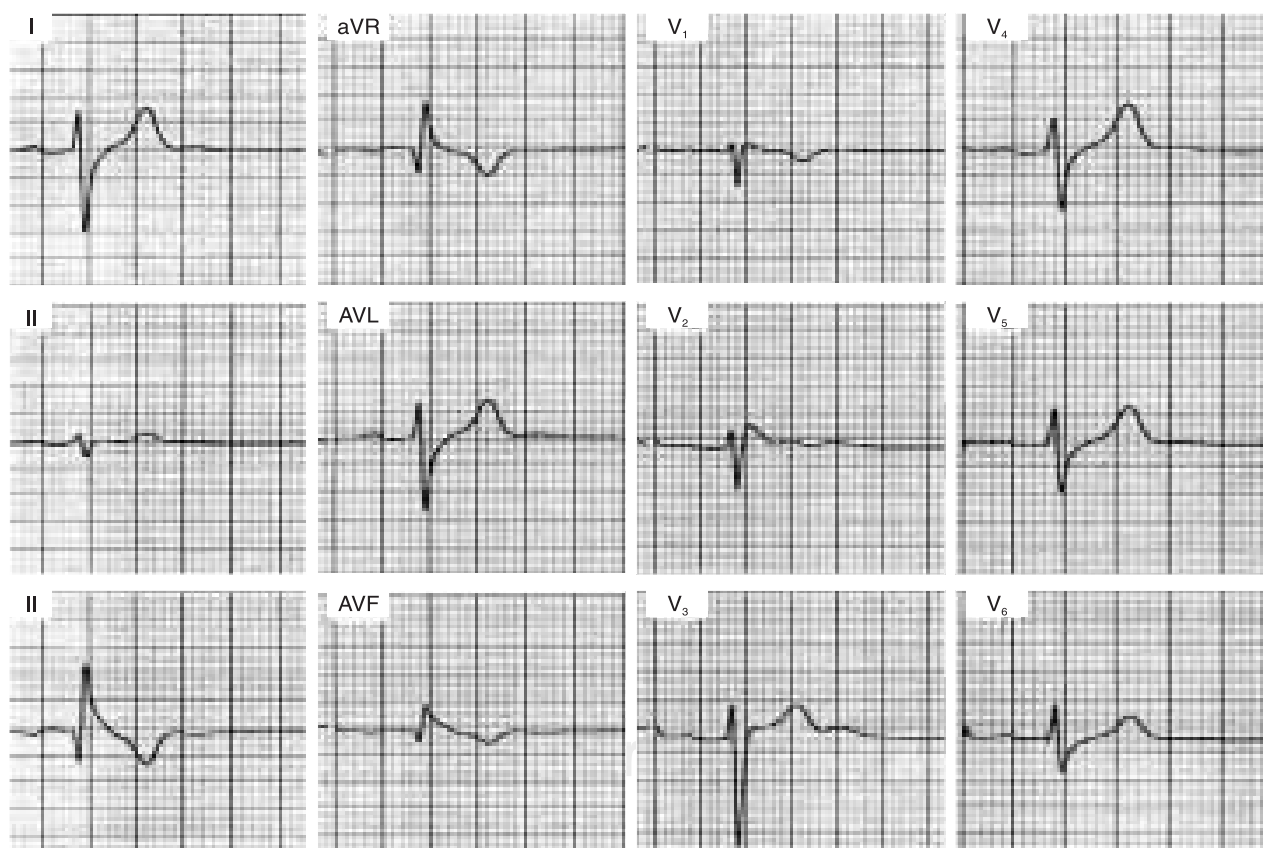


Fig. 1. Electrocardiograma de 12 derivaciones, donde se observa un cuadro electrocardiográfico del “síndrome de Brugada” con la variedad “saddleback”.

Discusión

Aunque las alteraciones electrocardiográficas en el “síndrome de Brugada” pueden tener el cuadro clásico de esta entidad (imagen de BRDHH con elevación del segmento ST en precordiales derechas), estas alteraciones se han visto en otras patologías, incluso pueden simular un cuadro electrocardiográfico de pseudo-Brugada. De hecho, la displasia arritmogénica del ventrículo derecho (DAVD) es una entidad que se debe de excluir siempre. No obstante los criterios para pensar en una DAVD están bien definidos, deben hacerse estudios para descartar esta entidad.⁵ En nuestro reporte queda claro el “síndrome de Brugada” con un aspecto electrocardiográfico típico e historia familiar de muerte súbita. Sin embargo, no se han estudiado con detenimiento los cambios electrocardiográficos durante la prueba de tolerancia al ejercicio en los pacien-

tes portadores del “síndrome de Brugada”. Existen pocos reportes con referencia a este método de diagnóstico. Es importante considerar que los cambios producidos durante el esfuerzo son dinámicos y se consideran como resultado de una aceleración de la frecuencia ventricular por supresión vagal, aumento de la ventilación alveolar y aumento del retorno venoso, debido a vasoconstricción simpática. Durante las primeras fases del ejercicio en posición erecta el gasto cardíaco aumenta al elevarse el volumen latido, mediado por el mecanismo de Frank-Starling y la frecuencia cardíaca; el incremento del gasto cardíaco en las últimas fases se debe básicamente a una aceleración de la frecuencia ventricular. Durante el ejercicio extenuante, la descarga simpática es máxima y se suprime la estimulación parasimpática, lo que tiene como resultado vasoconstricción en la mayor parte de los sis-

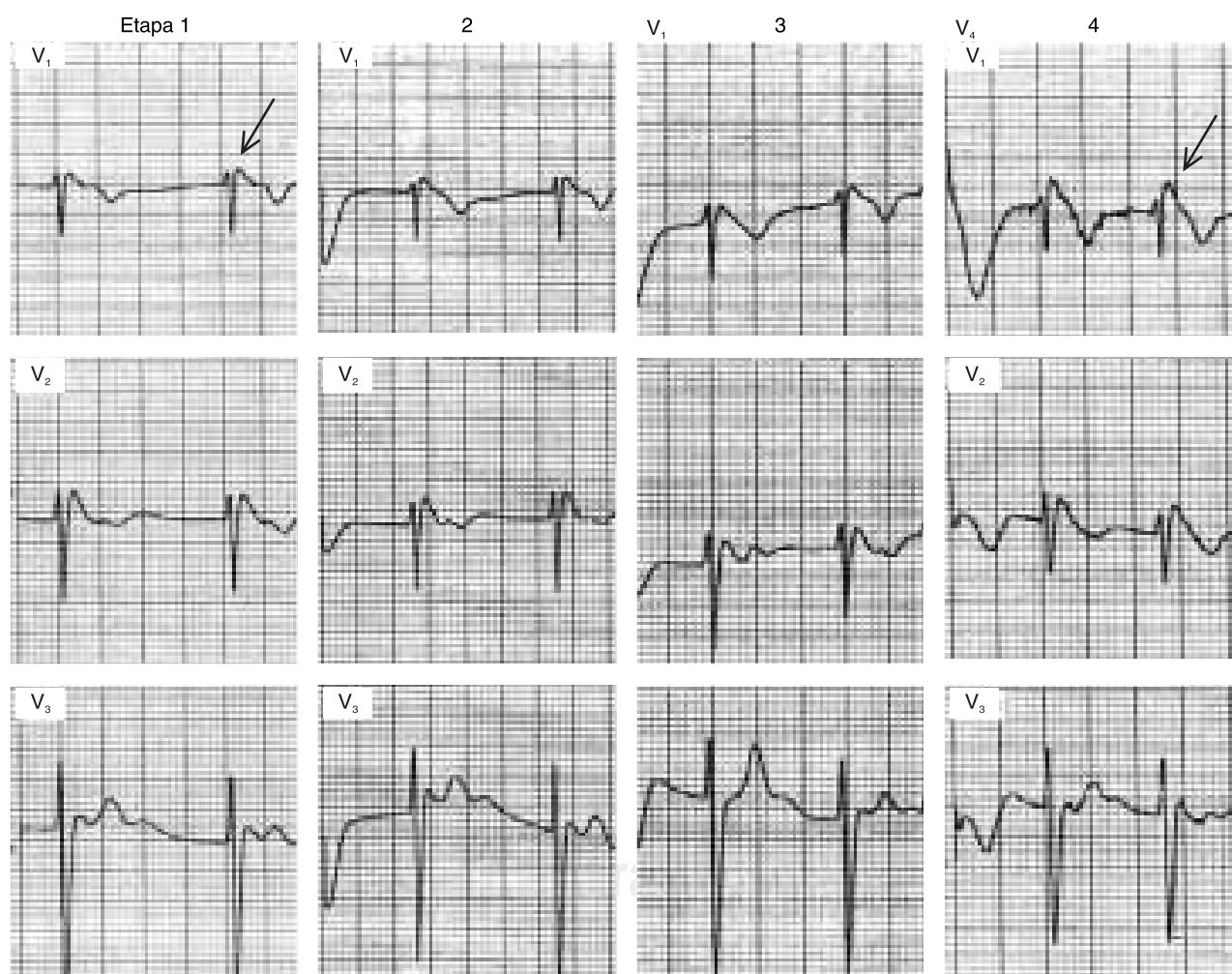


Fig. 2. Se observa durante la fase de ejercicio, en las etapas 1, 2, 3 y 4, cómo aumenta discretamente el desnivel del segmento ST en V_1 (Flechas).

temas circulatorios, con excepción de los músculos activos, y en la circulación cerebral y coronaria. Aumenta la liberación de noradrenalina venosa y arterial a partir de las terminaciones nerviosas simpáticas posganglionares y la cifra de adrenalina se eleva cuando el ejercicio llega a su máximo; esto mejora la contractilidad ventricular. Durante la fase postejercicio la hemodinámica retorna a sus condiciones basales en unos cuantos minutos.⁶

En el “síndrome de Brugada” las alteraciones electrocardiográficas que se presentan imponen considerar la influencia del tono autonómico como mediador en la génesis de dichas alteraciones.^{4,6} De hecho, un incremento en la frecuencia cardíaca causa una disminución de la elevación del segmento ST prácticamente hasta normalizarse, mientras que al disminuir la frecuencia cardíaca se incrementa la elevación del segmento ST. Estos datos concuerdan con una reducción de la disponibilidad de la corriente transitoria I_{to} y la pérdida del domo del potencial de acción a nivel del epicardio ventricular, así como reduciendo el grado de elevación del segmento ST. Una reducción ligera del I_{to} puede

generar una elevación del segmento ST y, además, convertir una forma electrocardiográfica del tipo convexa (coved) a la de silla de montar (saddle-back). Inclusive una reducción más prominente del I_{to} puede normalizar el segmento ST hasta casi la línea isoeletrica. Tales datos concuerdan también con las observaciones clínicas, donde se ha documentado una bradicardia exagerada asociada a una alta incidencia de muerte súbita durante el sueño.⁸⁻¹¹

La mayoría de los autores concuerdan en afirmar que existe una normalización del segmento ST al ejercicio, esto facilitado por un aumento de la frecuencia cardíaca y por mayor estimulación adrenérgica, con lo que se reduce el desnivel del segmento ST. De hecho, también se ha observado que durante un episodio de fibrilación auricular pueden estar presentes estos cambios, pero son más evidentes cuando existe la forma convexa (coved).¹¹ En el caso que aquí se presenta, hay una respuesta infrecuente durante la prueba de tolerancia al ejercicio porque aumenta el desnivel del segmento ST en el ejercicio máximo. Cabe pensar, sin poder afirmarlo, que la reducción

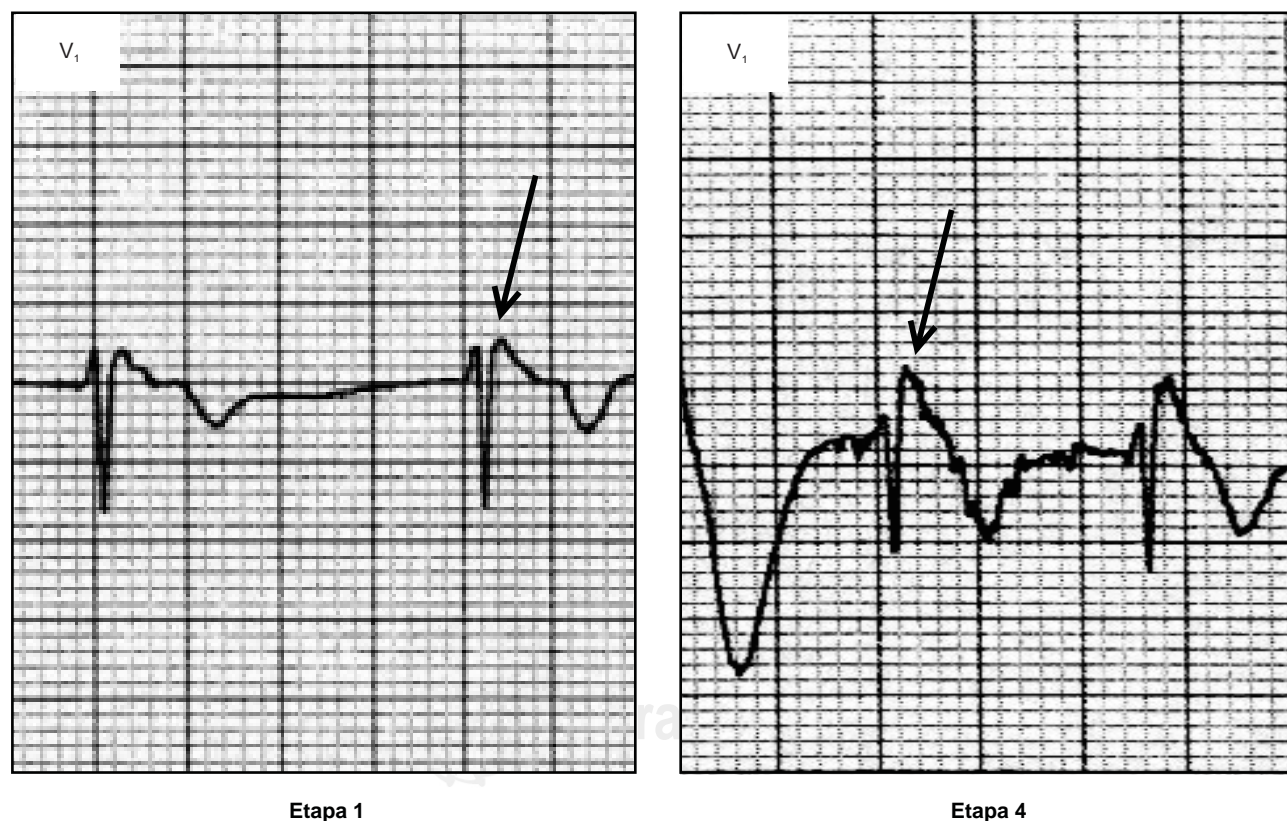


Fig. 3. Un acercamiento de la derivación V_1 en las etapas 1 y 4, donde se aprecia mejor el aumento del desnivel del segmento ST. (Flechas).

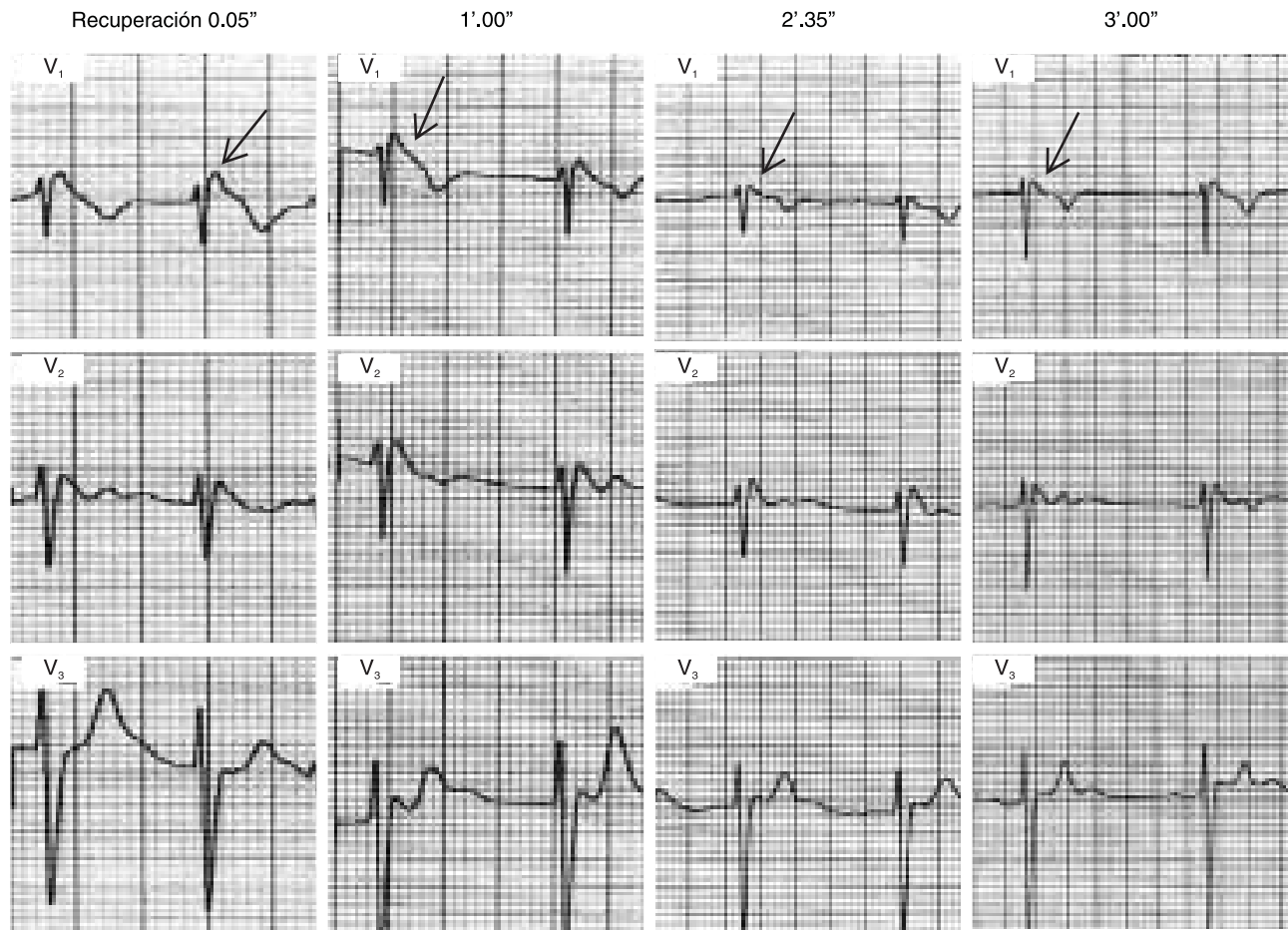


Fig. 4. Durante la etapa de recuperación, se puede observar cómo el desnivel positivo del segmento ST se normaliza hasta el minuto tres. (Flechas).

del I_{to} podría estar mediando estas alteraciones.

Conclusiones

Como hemos visto, los cambios electrocardiográficos de los pacientes portadores del “síndrome de Brugada” son dinámicos. Si bien es cierto que es más frecuente la normalización del segmento ST durante el ejercicio, puede existir también la forma infrecuente donde se incrementa el desnivel del segmento ST durante el esfuerzo. Hasta ahora lo hemos observado en un solo paciente, con un cuadro electrocardiográfico del tipo silla de montar (Saddleback). Debe considerarse también que los cambios pueden ser exacerbados cuando el efecto del tono vagal es más predominante (etapa de post esfuerzo) donde es más fácil observar estos cambios. De todas maneras tales alteraciones, aunque sean propias del “síndrome de Brugada”, no excluyen la coexis-

tencia de otras enfermedades que se han reportado con anterioridad y pueden estar presentes.

Queda claro que en este paciente, su edad, las alteraciones electrocardiográficas y algunos síntomas clínicos como síncope e historia familiar de muerte súbita, favorecen al diagnóstico de “síndrome de Brugada”. De hecho, en el estudio electrofisiológico no mencionado en detalle por no ser motivo de la publicación, se encontró que el bloqueo AV de primer grado era por un intervalo HV de 63 mseg concordante con los datos bibliográficos. No se le hicieron pruebas farmacológicas porque durante el estudio electrofisiológico, realizado meses después, se presentó un cuadro electrocardiográfico tipo “coved”. Pero un ecocardiograma de búsqueda intencional, al igual que las ventriculografías derecha e izquierda permitieron descartar la displasia arritmogénica del ventrículo derecho (DAVD).

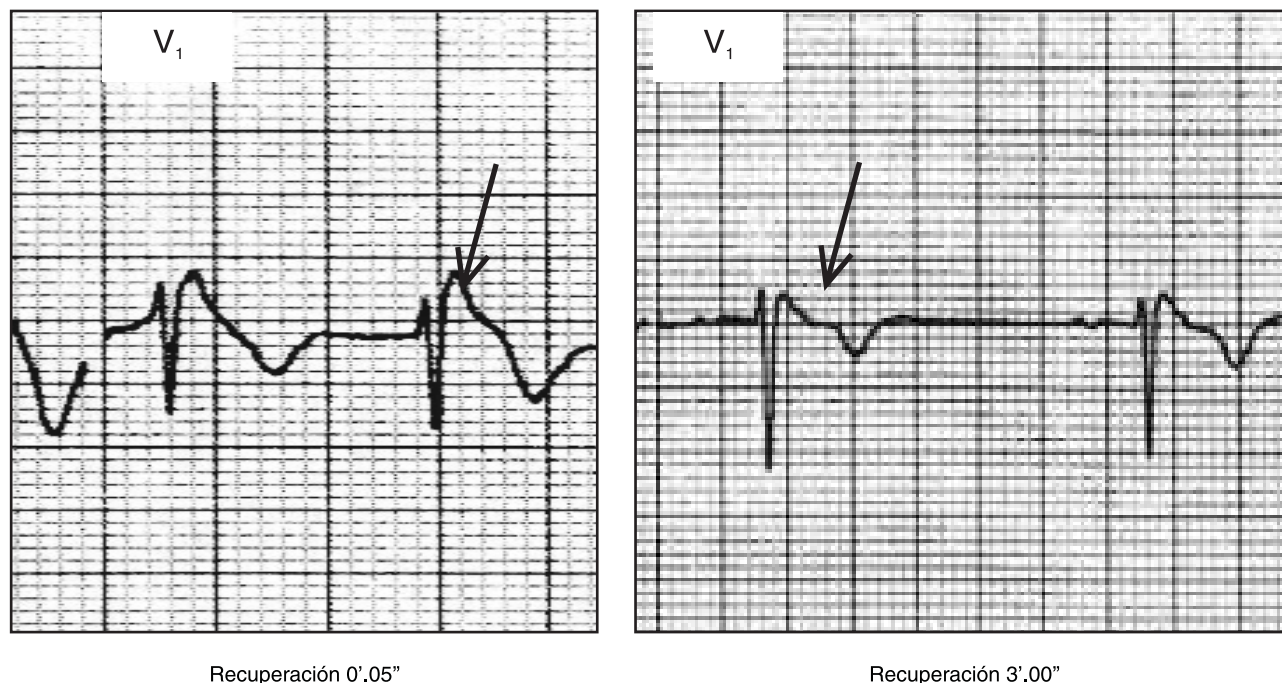


Fig. 5. Un acercamiento de la derivación V_1 al minuto 0'.05" de la recuperación y al minuto 3'.00". Se observa la normalización del segmento ST. (Flechas).

Referencias

1. BRUGADA P, BRUGADA J: *Right bundle branch block, persistent ST segment elevation and sudden cardiac death: A distinct clinical and electrocardiographic syndrome*. J Am Coll Cardiol 1992; 20: 1391-1396.
2. BRUGADA J, BRUGADA P, BRUGADA R: *El síndrome de Brugada y las miocardiopatías derechas como causa de muerte súbita. Diferencias y similitudes*. Rev Esp Cardiol 2000; 53: 275-285.
3. GUEVARA-VALDIVIA ME, ITURRALDE P, DE MICHELI A, COLIN L, MEDEIROS A, GONZALEZ JA: *Alteraciones electrocardiográficas durante el esfuerzo en un paciente con "síndrome de Brugada"*. Arch Cardiol Mex 2001; 71: 66-72.
4. MIYAZAKI T, MITAMURA H, MIYOSHI S, SOEJIMA K, AIZAWA Y, OGAWA S: *Autonomic and antiarrhythmic modulation of ST segment elevation in patients with Brugada syndrome*. J Am Coll Cardiol 1996; 27: 1061-1070.
5. WILDE AA, ANTZELEVICH C, BORGGREFE M, BRUGADA J, BRUGADA R, BRUGADA P, ET AL: *Proposed Diagnostic Criteria for the Brugada Syndrome Consensus Report*. Eur Heart J 2002; 23: 1648-54.
6. GUEVARA-VALDIVIA ME, ITURRALDE P, DE MICHELI A, COLIN L, GONZALEZ JA: *Electrocardiographic alterations during exercise stress testing in the "Brugada Syndrome"* en <http://www.brugada-symposium.org>
7. NOMURA M, NADA T, ENDO J, KONDO Y, YUKINAKA M, SAITO K, ET AL: *Brugada syndrome associated with an autonomic disorder*. Heart 1998; 80: 194-196.
8. MATSUI K, SHIMIZU W, KURITA T, INAGAKI M, AIHARA N, KAMAKURA S: *Dynamic changes of 12-lead electrocardiograms in a patient with Brugada syndrome*. J Cardiovasc Electrophysiol 1998; 9: 508-512.
9. ANTZELEVITCH C: *The Brugada syndrome: ionic basis and arrhythmia mechanisms*. J Cardiovasc Electrophysiol 2001; 12: 268-72.
10. ANTZELEVITCH C, BRUGADA R: *Expert's opinion*. J Electrocardiol 2003; 36: 165.
11. MARQUEZ MF, MEDRANO G, FRANK R, FONTAINE G, HERMOSILLO AG, CARDENAS M: *Cycle Length-Dependent Repolarization Changes during Atrial Fibrillation in the Brugada Syndrome*. J Electrocardiol 2003; 36: 161-164.