

## Archivos de Cardiología de México

Volumen  
Volume 73

Número  
Number 4

Octubre-Diciembre  
October-December 2003

### Artículo:

Evaluación de la perfusión miocárdica  
mediante tomografía por emisión de  
positrones (PET) con  $^{13}\text{N}$ -amonia:  
Experiencia inicial en México

Derechos reservados, Copyright © 2003  
Instituto Nacional de Cardiología Ignacio Chávez

Otras secciones de  
este sitio:

- 👉 [Índice de este número](#)
- 👉 [Más revistas](#)
- 👉 [Búsqueda](#)

*Others sections in  
this web site:*

- 👉 [Contents of this number](#)
- 👉 [More journals](#)
- 👉 [Search](#)



[Medigraphic.com](http://www.Medigraphic.com)

## IMÁGENES EN CARDIOLOGÍA

### *Evaluación de la perfusión miocárdica mediante Tomografía por emisión de positrones (PET) con <sup>13</sup>N-amonia: Experiencia inicial en México*

Erick Alexanderson,<sup>\*\*\*</sup> Ariel Graff-Guerrero,<sup>\*</sup> Javier Altamirano,<sup>\*</sup> Gisela Estrada,<sup>\*</sup> Diana Gómez-Martín,<sup>\*</sup> Aloha Meave<sup>\*\*</sup>

**Palabras clave:** Perfusión miocárdica. Amonia. Tomografía por emisión de positrones.

**Key words:** Myocardial perfusion. Ammonia. Positron emission tomography.

(Arch Cardiol Mex 2003; 73:301-302).

La tomografía por emisión de positrones (PET) es considerada como la técnica de mayor precisión para el estudio no invasivo del flujo sanguíneo miocárdico. La perfusión miocárdica puede cuantificarse en mililitros por minuto por gramo de tejido. Dentro de los radio-trazadores empleados en imagen PET, <sup>13</sup>N-amonia es considerado como el mejor, debido a su vida media larga (10 minutos), elevada fracción de extracción y características energéticas (1.19Mev). Para su empleo se requiere la presencia de un ciclotrón cercano al área de la cámara PET.

La cuantificación del flujo sanguíneo miocárdico puede explicarse mediante el modelo de 3 compartimentos (vascular, extravascular, metabólico), en el cual el paso del trazador del espacio vascular al extravascular nos proporciona una medida aproximada del flujo sanguíneo miocárdico. La perfusión miocárdica se evalúa tanto en reposo como en esfuerzo (farmacológico, preferentemente).

Las imágenes de perfusión miocárdica mediante PET con <sup>13</sup>N-amonia han mostrado ser un método altamente sensible (94-98%) y específico (95%-100%) para la detección de enfermedad arterial coronaria, superior a la tomografía por

emisión de fotón único (SPECT) tanto en precisión diagnóstica como en calidad de imagen.<sup>1</sup> Así mismo, la elevada fracción de extracción de la <sup>13</sup>N-amonia permite identificar isquemia leve de manera más precisa que con el empleo de trazadores SPECT como el Tc-99m, cuya fracción de extracción es menor.

La evaluación de la perfusión miocárdica es de gran relevancia en pacientes con cardiopatía isquémica, en los cuales nos permite determinar no sólo el grado de isquemia miocárdica, sino también la medición cuantitativa del flujo sanguíneo regional y de la reserva de flujo coronario, pudiendo establecer el impacto funcional de las lesiones coronarias y del flujo colateral, con lo cual podemos realizar una estratificación pronóstica precisa en estos pacientes.

La medición de la reserva de flujo es de gran relevancia aun en pacientes con coronarias angiográficamente normales, en los cuales puede existir disminución de la reserva de flujo asociada a la presencia de factores de riesgo coronario, tales como tabaquismo, dislipidemia, diabetes mellitus e hipertensión arterial o patologías como miocardiopatía hipertrófica y miocardiopatía dilata-


\* Unidad PET-Ciclotrón, Facultad de Medicina, UNAM, México, D.F.

\*\* Departamento de Medicina Nuclear y Resonancia Magnética, Instituto Nacional de Cardiología "Ignacio Chávez", México D.F.

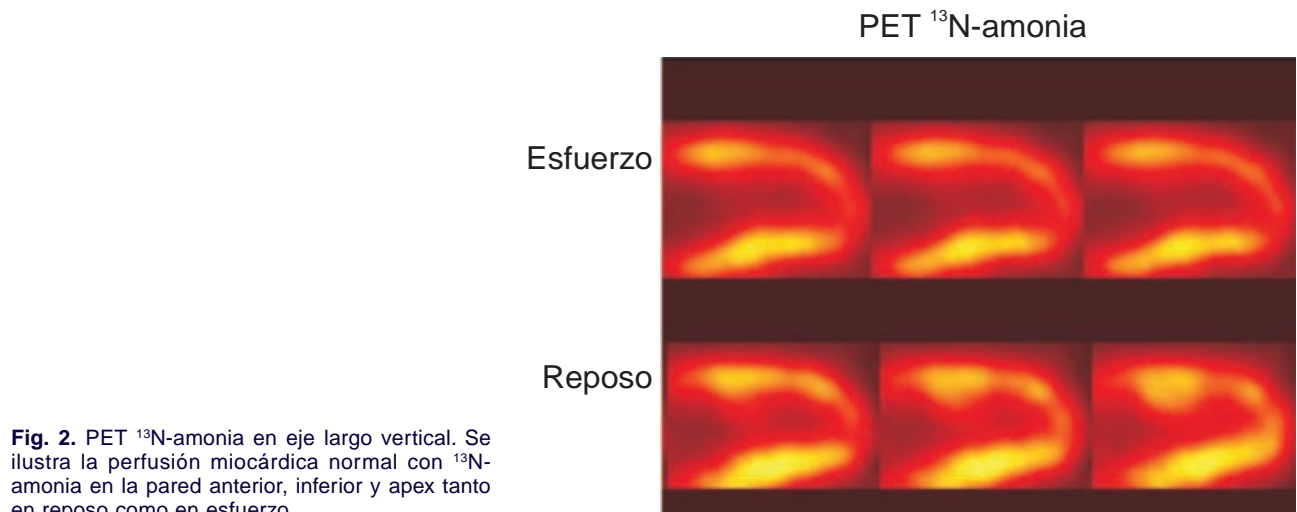
Correspondencia: Dr. Erick Alexanderson Rosas. Unidad PET-Ciclotrón, Facultad de Medicina, UNAM. Planta Baja del Edificio de Investigación, Circuito Interior, Ciudad Universitaria, 04510, México, D.F. Tel 56-23-22-99 Fax 56-23-21-15. E-mail: alexanderick@yahoo.com

Recibido: 24 de junio de 2003

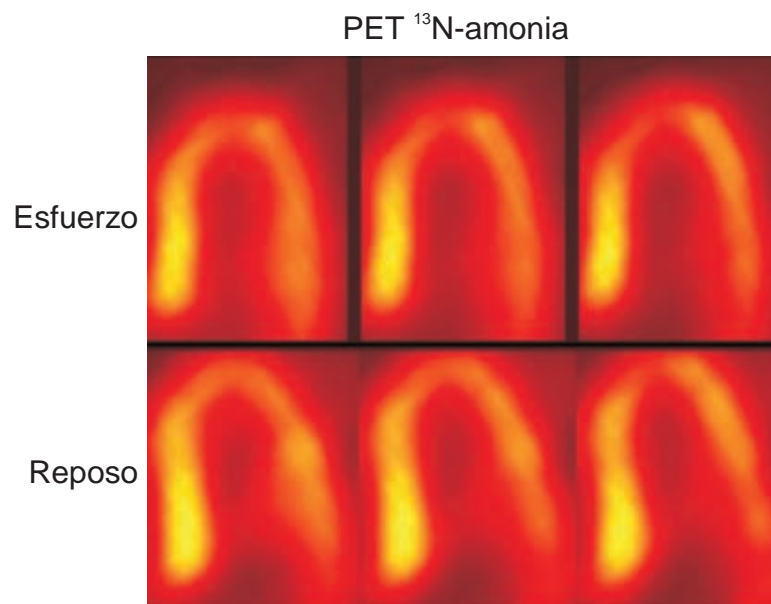
Aceptado: 2 de julio de 2003.



**Fig. 1.** PET  $^{13}\text{N}$ -amonia en eje corto. Se observa una distribución adecuada de la  $^{13}\text{N}$ -amonia en todas las paredes miocárdicas, tanto en las imágenes de reposo como en las de estrés farmacológico.



**Fig. 2.** PET  $^{13}\text{N}$ -amonia en eje largo vertical. Se ilustra la perfusión miocárdica normal con  $^{13}\text{N}$ -amonia en la pared anterior, inferior y apex tanto en reposo como en esfuerzo.



**Fig. 3.** PET  $^{13}\text{N}$ -amonia en eje largo horizontal. Se muestra una captación normal de  $^{13}\text{N}$ -amonia basal y en esfuerzo a nivel del septum, pared lateral y apex del ventrículo izquierdo.

da. Se ha descrito que la reserva de flujo coronario se altera en etapas muy tempranas dentro de la historia natural de la cardiopatía isquémica.

Recientemente, el estudio de perfusión miocárdica mediante PET con  $^{13}\text{N}$ -amonía se ha empleado para la evaluación de diversas estrategias terapéuticas encaminadas a mejorar la perfusión miocárdica que requieren una medición no invasiva y precisa del flujo sanguíneo miocárdico.

Patterson y cols. demostraron que el empleo de las imágenes de perfusión miocárdica con PET es la estrategia de mayor costo-beneficio en pacientes con probabilidad intermedia de enfermedad arterial coronaria, por lo que su uso no debe limitarse dentro de la práctica clínica.<sup>2</sup>

Actualmente, en nuestro país contamos con la presencia de la Unidad PET-Ciclotrón de la Facultad de Medicina, UNAM, en donde se realizó por primera vez un estudio de perfusión miocárdica mediante PET con  $^{13}\text{N}$ -amonía a un voluntario sano, de 30 años de edad, sin factores de riesgo cardiovascular.

Se estudió con un protocolo reposo-estrés con dipiridamol. Se administraron 20mCi de  $^{13}\text{N}$ -amonía para la fase de reposo con el paciente ya posicionado bajo la cámara PET, iniciando la adquisición de la imagen en forma inmediata durante 19 minutos. Posteriormente se administró dipiridamol a dosis de 0.56 mg/kg/min por cuatro minutos, inyectando 30mCi de  $^{13}\text{N}$ -amonía al séptimo minuto, con un tiempo de adquisición de 19 minutos.

Se observa una distribución homogénea del radiotrazador en los diferentes segmentos del ventrículo izquierdo en el eje corto, eje largo vertical y eje largo horizontal.

### Agradecimientos

Agradecemos la valiosa colaboración de los físicos: Adolfo Zárate y Armando Flores, los químicos: Leonel Ruíz, Fred López y Blanca Flores y los técnicos en medicina nuclear: Antonio Manzo, René Vásquez, y Ma. Isabel Porras.

### Referencias

1. TAMAKI N, RUDDY T, DEKEMP R, BEANLANDS R: Myocardial Perfusion. En: Wahl R, Buchanan J: *Principles and Practice of Positron Emission tomography*. Philadelphia, Lippincott Williams & Wilkins, 2002; 320-33.
2. PATTERSON RP, EISNER RL, HOROWITZ SF: *Comparison of cost-effectiveness and utility of exercise ECG, single photon emission computed tomography, positron emission tomography, and coronary angiography for diagnosis of coronary artery disease*. Circulation 1995; 91: 54-65.

