

Archivos de Cardiología de México

Volumen **74**
Volume

Número **2**
Number

Abril-Junio **2004**
April-June

Artículo:

Ecocardiografía intracardíaca (EIC) en sala de operaciones como método de apoyo en la evaluación de resultados quirúrgicos inmediatos en cardiopatías congénitas

Derechos reservados, Copyright © 2004
Instituto Nacional de Cardiología Ignacio Chávez

Otras secciones de
este sitio:

-  [Índice de este número](#)
-  [Más revistas](#)
-  [Búsqueda](#)

*Others sections in
this web site:*

-  [Contents of this number](#)
-  [More journals](#)
-  [Search](#)

COMUNICACIONES BREVES

Ecocardiografía intracardíaca (EIC) en sala de operaciones como método de apoyo en la evaluación de resultados quirúrgicos inmediatos en cardiopatías congénitas

Julio Erdmenger Orellana,* Clara Vázquez-Antona,* Rosario Becerra Becerra,* Samuel Ramírez Marroquín,** Mauricio Soulé,** Ángel Romero-Cárdenas,* Francisco Javier Roldán,* Alfonso Buendía Hernández,*** Jesús Vargas-Barrón*

Resumen

La utilización de ecocardiografía intracardíaca es una alternativa reciente en el control de procedimientos en la sala de hemodinámica. Presentamos el resultado de un estudio piloto, en 10 pacientes sometidos a corrección total de su cardiopatía, en quienes la valoración inmediata de los resultados quirúrgicos se realizó en base a la aplicación de ecocardiografía intracardíaca (EIC) en sala de operaciones. En todos los pacientes fue posible obtener imágenes adecuadas con EIC, sólo se presentó un caso falso negativo, postoperado de corrección de conexión anómala de venas pulmonares, en el que no se identificó obstrucción de venas pulmonares derechas. Concluimos que EIC es una alternativa en la evaluación de resultados quirúrgicos inmediatos.

Summary

INTRACARDIAC ECHOCARDIOGRAPHY (ICE) IN THE OPERATING ROOM AS A SUPPORT MEASURE IN THE EVALUATION OF IMMEDIATE SURGICAL RESULTS IN CONGENITAL CARDIOPATHIES

The utilization of intracardiac echocardiography (ICE) is a recent alternative in the control of procedures in the Cath Lab. In this paper we presents the results of a pilot study, in 10 patients submitted to total correction of its congenital heart disease, in who the analysis of the surgical results was done in base to the application of intracardiac echocardiography in operations room. In all the patients it was possible to obtain adequate images with ICE, there was a case false negative, a Total anomalous return Pulmonary Veins, in whom there not identified a obstruction in right pulmonary veins flow. We conclude that ICE is a good alternative in the evaluation of surgical results.
(Arch Cardiol Mex 2004; 74:126-130).

Palabras clave: Ecocardiografía. Ecocardiografía intracardíaca. Cardiopatías congénitas. Cirugía cardiovascular.
Key words: Echocardiography. Intracardiac echocardiography. Congenital heart disease. Cardiovascular surgery.

* Departamento de Ecocardiografía, INCICH.

** Departamento de Cirugía Cardiovascular, INCICH.

*** Departamento de Cardiología Pediátrica, INCICH.

Correspondencia:

Dr. Julio Erdmenger. Departamento de Ecocardiografía Instituto Nacional de Cardiología "Ignacio Chávez". (INCICH, Juan Badiano No. 1 Col. Sección XVI, Tlalpan 14080. México, D.F.). Tel: 55 73 29 11 ext. 1212.

Recibido: 4 de diciembre de 2003

Aceptado: 18 de febrero de 2004

La ecocardiografía intracardíaca (EIC) definida por Bruce¹ como una navegación ultrasonográfica dentro de cavidades llenas de sangre que permite la visualización del sistema cardiovascular ha tenido recientemente un avance importante, es ya un método utilizado en varios centros hospitalarios en el apoyo de procedimientos intervencionistas. Como ablación en arritmias,² cierre de defectos septales intraatriales,³ valvuloplastia mitral con balón⁴ y a nivel experimental en sala de operaciones.⁵ En estos reportes la visualización de las diferentes estructuras cardíacas varió de acuerdo al sitio de colocación del catéter-transductor siendo catalogada como satisfactoria y sin complicaciones.

En nuestra institución, desde hace más de un año, se inició sin complicaciones la aplicación de ecocardiografía intracardíaca como método de apoyo en el cierre de defectos septales atriales y ventriculares. Por otro lado la ecocardiografía transesofágica (ETE) se utiliza de manera rutinaria en la evaluación de resultados quirúrgicos inmediatos en sala de operaciones. Si bien el tamaño de transductores transesofágicos permite la aplicación de este método cada vez en pacientes con menor peso, la ETE es aún un procedimiento limitado a pacientes mayores de 5-8 kg, por lo que hay un grupo de pacientes recién nacidos, con cardiopatías complejas en que la ETE no es siempre aplicable y en quienes la evaluación inmediata de los resultados quirúrgicos en sala de operaciones es de gran importancia, haciéndose necesario el desarrollo de un método que permita dicha evaluación.

El propósito de este estudio fue determinar la utilidad clínica y aplicabilidad de la EIC en la

evaluación de resultados quirúrgicos inmediatos en la sala de operaciones.

Material y métodos

Se estudiaron 12 pacientes sometidos a cirugía con circulación extracorpórea por cardiopatía congénita, en el período de febrero a octubre de 2003.

Utilizando una máquina ACUSON con un catéter AcuNAV r 10 F (5-8 MHz), el cual se colocó intracavitario a través de la atriotomía en la aurícula derecha utilizada para la cánula de la circulación extracorpórea (*Fig. 1*). Se obtuvieron imágenes de las diferentes estructuras cardíacas. Se registró todo el estudio en cinta de video VHS, para análisis posterior. La edad promedio de los 10 pacientes analizados fue de 6.6 meses con un rango de (18 días a 26 meses), siendo todos a excepción de un paciente (paciente 10), menores de 6 meses, dos pacientes fueron menores de un mes de vida. El peso corporal promedio, en los 10 pacientes fue de 5.96 kg con un rango de (2.8 a 15.6 kg).

Resultados

En el análisis de resultados se eliminaron dos pacientes debido a que por problemas técnicos no se registró, el estudio en VHS.

El EIC se realizó introduciendo el catéter transductor a través de la atriotomía derecha utilizada para la cánula de circulación extracorpórea, una vez terminada la cirugía y recuperada la temperatura del paciente, previo al retiro de cánulas y cierre de planos superficiales.

En la *Tabla I*, se muestran los diagnósticos, el procedimiento quirúrgico realizado y el aspecto anatómico de mayor interés a visualizar en cada paciente.

Tabla I.

Edad	Peso (kg)	Diagnóstico	Procedimiento	Evaluar en EIC
3 meses	4.8	CATVP	Corrección	Venas pulmonares
4 meses	5.6	CATVP	Corrección	Venas pulmonares
5 meses	5.4	CATVP	Corrección	Venas pulmonares
2 meses	4.6	CATVP	Corrección	Venas pulmonares
14 días	3.3	dTGA	JATENE	Insuficiencia/anastomosis
18 días	2.8	dTGA	JATENE	Insuficiencia/anastomosis
2 meses	4.7	T. Fallot	Corrección	TSVD
3 meses	6.7	T. Fallot	Corrección	TSVD
4 meses	6.1	canal A-V	Corrección	Cortocircuito
26 meses	15.6	Canal A-V + T. Fallot	Corrección	Cortocircuito + TSVD

CATVP = Conexión anómala de venas pulmonares. Canal A-V = Canal atrioventricular completo
Qx = Cirugía total. TSVD = Tracto de salida de ventrículo derecho

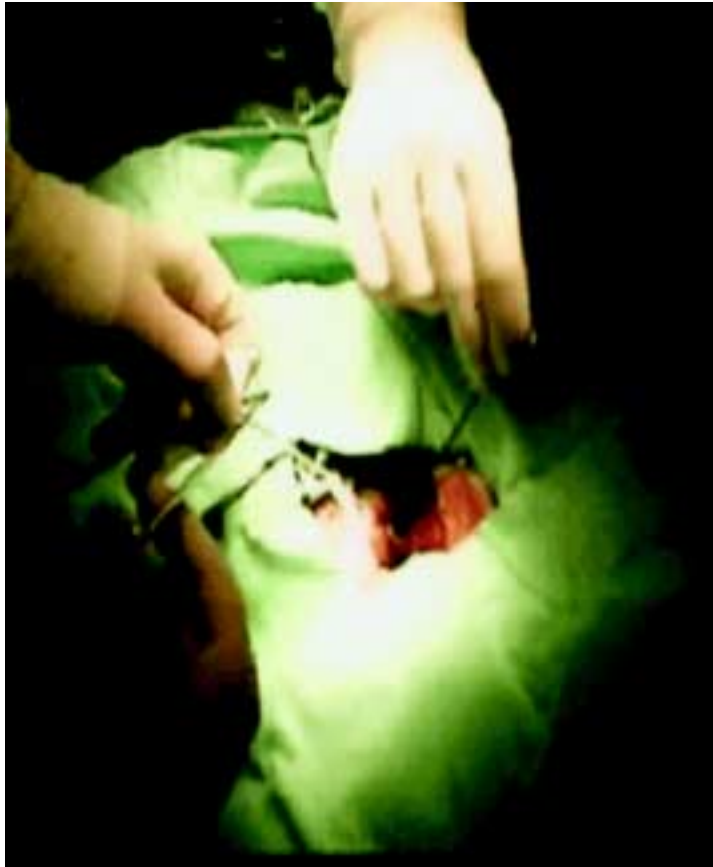

Fig. 1. Introducción de catéter por atriotomía, apéndice auricular derecho.

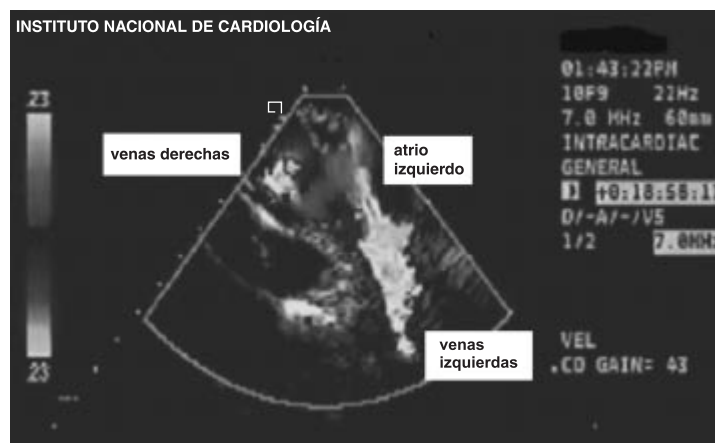


Fig. 2. Ecocardiograma intracardíaco con Doppler color en venas pulmonares derechas en un paciente con diagnóstico prequirúrgico de conexión anómala de venas pulmonares, el cual muestra sin datos de obstrucción el sitio de anastomosis del seno venoso pulmonar a la aurícula izquierda.

En cuatro pacientes el diagnóstico fue de conexión anómala total de venas pulmonares, todos con variante anatómica supracardíaca a vena vertical; el propósito del EIC fue el de evaluar el resultado de la anastomosis entre la confluencia de las venas pulmonares y la aurícula izquierda. En los cuatro pacientes fue posible obtener imágenes adecuadas y suficientes para analizar el aspecto anatómico deseado, considerando, la morfología de las venas pulmonares en ecocardiografía bidimensional y el comportamiento del Doppler color y pulsado, la interpretación en sala de operaciones y en la revisión retrospectiva de la grabación en VHS fue de resultados satisfactorios, en tres pacientes (pacientes 1, 2, 3). Considerando como satisfactorio, al estado en el que no hubo datos sugestivos de obstrucción en el sitio quirúrgico. La evolución clínica en el postoperatorio de estos tres pacientes fue satisfactoria. En el cuarto paciente de este grupo (paciente 4), con el EIC se registró aceleración al Doppler color en el retorno de las venas pulmonares derechas (Fig. 2), el análisis con Doppler pulsado registró un patrón pulsátil con velocidad menor a 1 m/seg. La interpretación en sala de operaciones de este hallazgo fue de que no existía obstrucción, terminándose la cirugía y siendo trasladado el paciente a terapia intensiva.

La evolución inmediata del paciente fue mala, se realizó ETE encontrando los hallazgos del EIC con un incremento de la velocidad en venas pulmonares derechas a 2.4 m/seg, el paciente fue sometido nuevamente a cirugía con el propósito de revisar este aspecto, el hallazgo quirúrgico fue de obstrucción en venas pulmonares derechas, la evolución fue desfavorable y falleció en las siguientes 24 horas.

En dos pacientes (pacientes 5 y 6) con transposición simple de grandes arterias (dTGA), sometidos a corrección anatómica, el EIC estuvo dirigido a evaluar la magnitud de insuficiencia de la válvula neo-aorta, detalle que fue posible analizar en los dos pacientes estando presente en sólo uno de ellos y siendo calificada como de magnitud leve (ancho del jet menor a 0.3 cm/m²/SC). En ambos pacientes se visualizó la anastomosis en el tronco pulmonar y en ambos pacientes la evolución postoperatoria fue satisfactoria, los hallazgos del EIC fueron corroborados por ecocardiografía transtorácica en terapia intensiva.

En los pacientes 7 y 8 el diagnóstico clínico y ecocardiográfico fue de tetralogía de Fallot y fueron sometidos a corrección total, la evaluación con EIC estuvo dirigida a determinar obstrucción residual en la ampliación del tracto de salida del ventrículo derecho (TSVD), en ambos pacientes el resultado quirúrgico fue satisfactorio.

Los pacientes 9 y 10 fueron sometidos a corrección total de canal atrioventricular común, en uno de ellos asociado a tetralogía de Fallot (paciente 10).

El análisis del EIC estuvo dirigido a la evaluación de cortocircuito residual e insuficiencia de la válvula atrioventricular común en ambos pacientes y en el paciente 10 además se puso interés especial en descartar obstrucción en la zona subaórtica residual secundaria a la derivación del flujo de ventrículo izquierdo hacia la aorta con el parche que cerró la comunicación interventricular. Las imágenes obtenidas en ambos casos fueron satisfactorias y se detectó un defecto residual pequeño en el borde superior del parche que cerró la comunicación interatrial tipo ostium primum en el paciente número 9. En el paciente 10 la zona subaórtica se visualizó con gran precisión no encontrando criterios de restricción en base al aspecto en ecocardiografía bidimensional y Doppler color y pulsado. Ambos pacientes tuvieron una evolución clínica satisfactoria.

En el análisis de los estudios de los 10 pacientes, fue posible una adecuada visualización de otros aspectos anatómicos no relacionados con la cirugía, especialmente en venas pulmonares, tractos de salida de ambos ventrículos y competencia valvular.

Discusión

Este estudio demuestra la aplicabilidad de la EIC en la evaluación de resultados quirúrgicos inmediatos, en sala de operaciones, en pacientes sometidos a corrección de cardiopatía congénita grave. En la literatura no encontramos publicado un estudio similar.

Con el catéter transductor ubicado en las cavidades derechas fue posible visualizar adecuadamente, en todos los pacientes, las diferentes estructuras cardíacas. Debido a la posición dentro de la aurícula derecha en que se coloca el transductor, las venas pulmonares se visualizan claramente. En nuestra opinión la visualización por EIC de las venas pulmonares es superior a la obtenida por otras aplicaciones ecocardiográficas, ETE y epicárdico.

En este estudio, en los 4 pacientes con diagnóstico de CATVP, fue posible visualizar adecuadamente el retorno venoso pulmonar y analizar los resultados quirúrgicos. En este grupo de pacientes, estuvo el caso falso negativo (paciente 4). El estudio transoperatorio con EIC evidenció aceleración al Doppler color en las venas pulmonares derechas, sin embargo con Doppler pulsado la velocidad mostró un gradiente menor a 3 mm Hg. La interpretación en sala de operaciones fue de no, sin embargo, la ETE en terapia postquirúrgica mostró un incremento en el gradiente registrado a 12 mm Hg, obstrucción que se confirmó en la reoperación. El análisis retrospectivo del estudio de EIC mostró que el diámetro de las venas pulmonares derechas eran menor al de las venas izquierdas y en ese sitio se producía la aceleración al flujo. El gradiente encontrado por EIC, estuvo subestimado y al estabilizarse el gasto cardíaco, en terapia intensiva el grado de obstrucción se hizo más evidente.

En los otros 6 pacientes estudiados, fue posible por EIC evaluar adecuadamente los aspectos anatómicos requeridos para catalogar como satisfactorios los resultados quirúrgicos, la evolución clínica fue buena en todos ellos.

En los casos estudiados no hubo complicaciones atribuibles al uso del catéter transductor de EIC, sin embargo hay que mencionar que en cualquier procedimiento intracardíaco existe el riesgo potencial de perforación cardíaca con resultado de derrame pericárdico y taponamiento cardíaco, otros riesgos potenciales que podemos mencionar son arritmias por manipulación del catéter y sangrado. En todos los pacientes hubo evaluación con ecocardiografía transtorácica o ETE en el postoperatorio inmediato, confirmando los hallazgos de EIC, a excepción del paciente no. 4, comentado previamente.

El estudio tiene la limitación del número de casos para determinar valores estadísticos, sensibilidad y especificidad y morbilidad del procedimiento, sin embargo puede servir de base para investigaciones futuras.

En base a los resultados del presente estudio, concluimos que el EIC es un método aplicable y seguro en la evaluación transoperatoria de resultados quirúrgicos en pacientes pediátricos, en que la ETE no es aplicable y permite identificar estructuras cardíacas difíciles de visualizar por medio de otras técnicas, por ejemplo, venas pulmonar, coronaria, etc.

Referencias

1. BRUCE CJ, PACKER DL, BELOHLAVEK M, SEWARD JB: *Intracardiac Echocardiography: newest technology*. J Am Soc Echocardiography 2000; 13(8): 788-95.
2. CHU E, KALMAN JM, KWASMAN MA, JUE JC, FITZGERALD PJ, EPSTEIN LM, ET AL: *Intracardiac echocardiography during radiofrequency catheter ablation of cardiac arrhythmias in humans*. J Am Coll Cardiol 1994; 24: 1351-7.
3. MULLEN MJ, DIAS BF, WALKER F, SIU SC, BENSON LN, McLAUGHLIN PR: *Intracardiac echocardiography guided device closure of atria septal defects*. J Am Coll Cardiol 2003; 41: 285-92.
4. SALEM MI, MAKARYUS AN, KORT S, CHUNG E, MARCHANT D, ONG L, MANGION J: *Intracardiac echocardiography using the AcuNav ultrasound catheter during percutaneous balloon mitral valvuloplasty*. J Am Soc Echocardiogr 2002; 15: 1533-7.
5. SCHWARTZ SL, GILLAM LD, WEINTRAUB AR, SANZOBIRINO BW, HIRST JA, FISHER JP, ET AL: *Intracardiac echocardiography in humans using a small-sized low Frequency (12.5 MHz) ultrasound catheter. Methods, imagin planes and clinical experience*. J Am Coll Cardiol 1993; 21(1): 19-98.

