

Archivos de Cardiología de México

Volumen **74**
Volume

Número **4**
Number




Octubre-Diciembre **2004**
October-December

Artículo:

Mixoma intraventricular izquierdo

Derechos reservados, Copyright © 2004
Instituto Nacional de Cardiología Ignacio Chávez

**Otras secciones de
este sitio:**

-  **Índice de este número**
-  **Más revistas**
-  **Búsqueda**

***Others sections in
this web site:***

-  ***Contents of this number***
-  ***More journals***
-  ***Search***



Medigraphic.com

COMUNICACIONES BREVES

Mixoma intraventricular izquierdo

Felipe Santibáñez Escobar,* Fause Attié,** Jesús Vargas Barrón,*** Samuel Ramírez Marroquín,**** José Antonio del Campo Abadiano*****

Resumen

Los tumores primarios del corazón son entidades poco frecuentes. Se reporta el caso de una mujer joven con un mixoma del ventrículo izquierdo, el cual se manifestó como enfermedad coronaria, y cuyo diagnóstico se hizo mediante ecocardiografía. Se realiza tratamiento quirúrgico por vía transeptal, con resección extensa del tumor, su pedículo, el músculo papilar al cual se encuentra adherido, y la valva anterior de la válvula mitral por encontrarse ésta deformada por la presencia misma de la tumoración. Simultáneamente se realiza cambio valvular mitral. Se hace una revisión acerca de esta patología.

Summary

LEFT VENTRICULAR MYXOMA

Primary tumors of the heart are rare entities. We report a unique case of a young woman presenting a left ventricular myxoma, which manifested itself as coronary artery disease and was diagnosed by echocardiography. Emergency surgical treatment was indicated, done through a transeptal approach with extensive resection of the tumor, its pedicle and the papilar muscle to which it was attached as well as the anterior mitral leaflet, which was thinned and deformed by the presence of the mass. Mitral valve replacement was mandatory. A complete retrospective review of the literature is presented.

(Arch Cardiol Mex 2004; 74:290-294).

Palabras clave: Tumores cardíacos primarios. Mixoma intraventricular. Cirugía transeptal.

Key words: Primary tumors of the heart. Myxoma in left ventricle. Transeptal approach.

Introducción

Los mixomas intracardíacos son los tumores primarios más frecuentes, constituyendo hasta el 50% de los de origen primario. Su incidencia se estima entre 0.0017 y 0.19% en pacientes no seleccionados durante autopsia.¹ La apariencia histológica es benigna, de origen endocárdico,¹ de células uniformes, pequeñas y poligonales, con núcleo redondo y moderada cantidad de citoplasma.² Generalmente se en-

cuentran envueltas en un estroma mixomatoso, e histológicamente se les distingue de trombos organizados por estar recubiertos por un endotelio² y frecuentemente se presentan con síntomas obstructivos,³ embólicos o constitucionales.^{4,5} El 75% de los mixomas tiene origen en el atrio izquierdo, 20% en el atrio derecho y solamente el 5% en uno de los ventrículos.^{1,4,6} Los mixomas ventriculares generalmente son pediculados, a diferencia de los atriales, que son sésiles (de base

* Médico Adscrito, Departamento de Cirugía Cardiovascular.

** Director General del Instituto Nacional de Cardiología "Ignacio Chávez".

*** Jefe del Departamento de Ecocardiografía.

**** Jefe del Servicio de Cirugía Cardíaca Pediátrica, Departamento de Cirugía Cardiovascular.

***** Médico Residente de Cirugía Cardiorráctica, Departamento de Cirugía Cardiovascular.

Correspondencia: Felipe Santibáñez Escobar. Departamento de Cirugía Cardiovascular. Instituto Nacional de Cardiología "Ignacio Chávez". (INCICH, Juan Badiano No. 1 Col. Sección XVI, Tlalpan 14080 México, D.F.). Tel. 55735255 ext. 1352 Fax. 55730994 Correo electrónico: santi_f@yahoo.com

Recibido: 6 de mayo de 2003

Aceptado: 21 de junio de 2004

ancha).^{1,7} Se ha reportado en la literatura que los tumores intraventriculares más frecuentes son los sarcomas, la ocurrencia de un mixoma en esta localización es rara.⁸ Dichas tumoraciones en posición ventricular son más frecuentes en mujeres jóvenes.⁹ De los mixomas ventriculares izquierdos reportados, el 55% involucraba el tracto de salida del VI produciendo datos clínicos de obstrucción, 55% se presentaron por fenómenos embólicos, y un 10% dieron manifestaciones sistémicas.^{7,9}

Presentación del caso

Mujer de 33 años de edad, sin antecedentes de importancia, quien inicia el padecimiento siete días previos a su internamiento, en el que posterior a esfuerzo físico presenta dolor precordial opresivo irradiado a cuello y ambos brazos con una intensidad 8/10, y una duración de 15 minutos, acompañándose de náusea y vómito en un inicio, para después agregarse al cuadro clínico la presencia de mareo, diaforesis y lipotimia, recuperándose del mismo en forma espontánea, cediendo el dolor paulatinamente hasta alcanzar una intensidad de 5/10. Acude a facultativo, quien ante la sospecha de cardiopatía isquémica realiza un electrocardiograma que demuestra trastornos de conducción intraventricular en V1, con QRS de 120 mseg (morfología de bloqueo avanzado de la rama izquierda del haz de His) e infradesnivel ST con T negativa asimétrica. El resto de las derivaciones precordiales muestran QRS de morfología normal, con S empastada hasta V6. La determinación de enzimas cardíacas estuvo dentro de límites normales. Se realiza ecocardiograma (*Fig. 1*), que muestra: diámetro de las cavidades cardíacas y espesor de las paredes normales, atrio izquierdo de 30 mm, en el ventrículo izquierdo se identifica una masa tumoral cuyos diámetros son aproximadamente 28 por 34.6 mm, la cual tiene forma ovoidea y está adherida al músculo papilar derecho (posteromedial) así como a una porción del endocardio ventricular. Es llevada a cirugía de urgencia para resección de probable mixoma del ventrículo izquierdo. Dadas las dimensiones prácticamente normales del atrio izquierdo, se realiza apertura del atrio derecho y se alcanza el atrio izquierdo por incisión transeptal, encontrando una masa pediculada intraventricular izquierda, implantada en el músculo papilar posteromedial, involucrando la masa tumoral parte de la valva posterior de la válvula mitral. Se realiza resección completa del

músculo papilar posteromedial, junto con el pedículo de la masa tumoral, así como la tumoración en su totalidad, con una dimensión aproximada de 4 por 3 cm, y que ocupaba prácticamente la totalidad de la cavidad ventricular izquierda, siendo necesario resecar la valva posterior de la mitral por encontrarse íntimamente involucrada dentro de la masa, y se realiza cambio valvular mitral por prótesis bivalva tipo St. Jude de 29 mm. El informe del estudio anatómo-patológico es el de una tumoración (*Fig. 2*) que corresponde a una porción semi-esférica de tejido blanco grisáceo con aspecto gelatinoso y superficie discretamente papilar que mide 3.5 por 2.5 por 1 cm. Hay un pedículo delgado blanco rojizo con un aspecto fibroso (*Fig. 3*) que mide 1 cm de largo y en su base hay tejido rojizo con aspecto muscular. Asimismo se recibe velo de válvula mitral de forma irregular, rectangular, de color blanco flexible, con cuerdas tendinosas cortas y adelgazadas.

El examen microscópico de la pieza muestra gran número de vasos sanguíneos, éstos simulan capilares primitivos de neoformación, con matriz mixoide cubierta por una capa de células endoteliales planas que dan aspecto brillante a la superficie, en forma de papilas que ocasionan irregularidades de la misma. Pedículo correspondiente a tejido fibroso con gruesas fibras de colágena que recuerdan cuerdas tendinosas, la base del músculo papilar con bordes libres de tumoración. La valva mitral presenta degeneración mixoide.

Discusión

La incidencia de neoplasias cardíacas primarias es baja, la mayoría de ellas son mixomas del atrio izquierdo. El diagnóstico debe tenerse siempre presente, ya que su manifestación clínica es errática, como en el presente caso, en el cual podría establecerse una coincidencia de las alteraciones de la conducción intraventricular que se demostraron electrocardiográficamente con el cuadro clínico de isquemia de la enferma. No existe en la literatura un reporte semejante. Antes de 1951 el diagnóstico de tumores intracardíacos sólo se hacía mediante autopsia.¹ El primer diagnóstico pre-mortem de un mixoma atrial izquierdo fue hecho por angiografía en 1952, y el primer diagnóstico por medio de ecocardiograma modo M fue hecho en 1959.⁴ La presentación de dichas tumoraciones en las cavidades ventriculares es rara. Hasta 1977 solamente se habían descrito 15 en ventrículo izquierdo, de los cuales 5 fueron

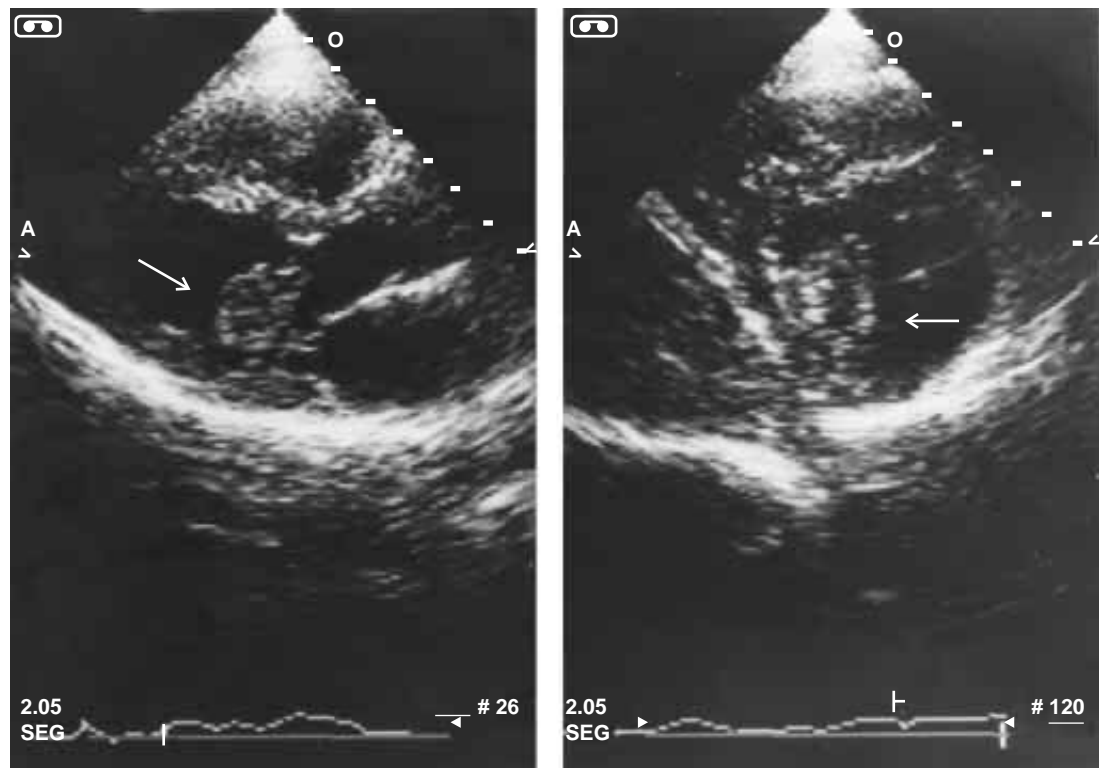


Fig. 1. Ecocardiograma. A la izquierda un eje largo paraesternal en donde se aprecia una masa dentro de la cavidad ventricular izquierda en relación con el aparato subvalvular mitral (flecha). A la derecha un eje corto del ventrículo izquierdo apreciándose la inserción del mixoma a través de un pedículo en el músculo papilar posteromedial (flecha).




Fig. 2. Aspecto inferior del tumor resecado, observándose la superficie nacarada, polipoide del mixoma. En la porción superior se aprecia el músculo papilar seccionado en su cuerpo.

diagnosticados mediante autopsia, 3 durante una cirugía programada para enfermedad valvular, y 7 por angiocardiógrafa.⁵ En los años 90 se habían reportado 37 casos de mixoma ventricular derecho y 22 casos de mixoma ventricular izquierdo.⁷ El método diagnóstico de elección de un mixoma intracardiaco en la actualidad, dado el amplio empleo de las técnicas bidimensionales desde la década de los 70, y el análisis especializado de esta patología lo constituye la ecocardiografía,^{4,10,11} procedimiento preciso de diagnóstico en nuestro caso, coincidiendo el reporte ecocardiográfico exactamente con los hallazgos quirúrgicos. Existen algunos reportes de hallazgos ecocardiográficos de mixoma intraventricular derecho,^{8,12} pero son escasos los reportes de hallazgos ecocardiográficos de mixomas intraventriculares izquierdos,^{6,9} dada la rareza de esta localización. La primera resección quirúrgica de un mixoma atrial izquierdo fue descrita por Crafoord en 1954, y desde entonces se estableció la naturaleza quirúrgica obligada del padecimiento. En México la primera resección de




Fig. 3. Aspecto macroscópico de la masa tumoral. Se observa el pedículo de la misma insertándose en el músculo papilar posteromedial de la válvula mitral.

un mixoma intracardíaco fue realizada en el Instituto Nacional de Cardiología "Ignacio Chávez" por el doctor Quijano Pitman en 1967,¹³ por toracotomía derecha. A nivel mundial, la primera descripción de una resección quirúrgica de mixoma ventricular izquierdo fue realizada por Kay y colaboradores en 1959,⁷ dicho autor realizó la resección del tumor por ventriculotomía izquierda. Hasta la época de los años 80 la vía de acceso preferida para la resección de un mixoma ventricular izquierdo era la ventriculotomía izquierda, con las consecuentes implicaciones hemodinámicas de la misma. Existen reportes aislados de otras vías de abordaje quirúrgico, como la vía transaórtica,¹⁴ así como también por alguna de las distintas vías de abordaje transeptal,^{7,15} misma que ha sido ampliamente descrita para el abordaje de la válvula mitral, y nos parece la más adecuada para la resección de la tumoración cuando ésta se presenta en el ventrículo izquierdo. La posibilidad de recurrencia de los mixomas extirpados qui-

rúrgicamente varía entre el 5% y el 14%, siendo que la mayoría de dichas recurrencias se originan en el sitio original del tumor extirpado, sin embargo existen reportes en la literatura de recurrencias en sitios remotos del original,⁴ aun cuando éstos son escasos. La frecuencia en el intervalo para la recurrencia varía de 1 a más de 10 años, con un promedio de 2 años post-resección.⁴ La primera recurrencia de un mixoma fue publicada en 1967,¹⁶ reconociéndose desde entonces esa posibilidad. Los mecanismos que se han implicado para la recurrencia incluyen la resección inadecuada del tumor (recidiva), implantación embólica del tumor primario, origen multicéntrico no diagnosticado, y crecimiento de células pre-tumorales ya implantadas.^{4,17} Se recomienda, a manera de evitar la recidiva, la excisión amplia de la base del tumor, en ocasiones con resección amplia del tejido involucrado en la base de implantación del mismo, y reconstrucción mediante reparación con materiales protésicos^{4,16} cuando se trate de septum interatrial, de los cuales el preferido por los autores es el pericardio bovino tratado con glutaraldehído. En el caso de mixomas ventriculares, nos queda claro que la excisión debe ser amplia, con todos los elementos involucrados, aún a expensas de sacrificar la válvula mitral,¹⁷ a fin de disminuir al máximo la posibilidad de recidivas. Asimismo deberá diferenciarse en lo posible preoperatoriamente la dependencia del pedículo tumoral de la válvula mitral misma, ya que existen casos poco frecuentes reportados en la literatura de mixoma de la válvula mitral.^{17,18} El método diagnóstico para lograr esta diferenciación continúa siendo el ecocardiograma, sin embargo no siempre es posible diferenciarlos en forma preoperatoria, por lo que al momento de la cirugía siempre deberá tenerse en cuenta la posibilidad de reemplazo valvular mitral asociado al procedimiento de exéresis.

Los mixomas ventriculares izquierdos tienen tendencia a las embolias periféricas por su misma localización anatómica⁷ por lo que se les debe considerar una urgencia quirúrgica.

Referencias

1. REYNEN K: *Cardiac Mixomas, review article*. N Engl J Med 1995; 333(24): 1610-17.
2. KIRKLIN JW, BARRAT-BOYES BG: *Cardiac Surgery* 2nd ed. Vol 2. New York: Churchill Livingstone, 1993; 1635-42.
3. DE PAIVA EC, MACIEIRA-COELHO E, AMRAM SS, DUARTE CS, COELHO E: *Intracavitary left ventricular mixoma*. Am J Cardiol 1967; 20: 260-2.
4. PAVLIDES GS, LEVIN RN, HAUSER AM: *Left ventricular recurrence of a resected left atrial myxoma*. Am Heart J 1989; 117(6): 1390-2.
5. PALAZZUOLI V, MONDILLO S, ANGELINI GD, BRECKENRIDGE IM, KRISTODHULLU A, CANIGGIA A: *Myxoma of the left ventricle*. Thorac Cardiovasc Surg 1986; 34: 271-2.
6. ROSENZWEIG A, HARRIGAN P, POPVIC AD: *Left ventricular myxoma simulating aortic stenosis*. Am Heart J 1989; 117: 962-3.
7. PANDAY S, KUBAL G, DESAI B, DAVE A, ARSIWALA S: *Successful surgical management of left ventricular myxoma: a case report and review of the literature*. J Thorac Cardiovasc Surg 1990; 100(1): 146-8.
8. VISWANATHAN B, LUBER JM, BELL-THOMSON J: *Right ventricular mixoma*. Ann Thorac Surg 1985; 39(3): 280-1.
9. MELLER J, TEICHHOLZ LE, PICHARD AD, MATTA R, LITWAK R, HERMAN MV: *Left Ventricular Myxoma, echocardiographic diagnosis and review of the literature*. Am J Medicine 1977; 63: 816-23.
10. ST JOHN SUTTON MG, MERCIER LA, GIULIANI ER, LIE JT: *Atrial myxomas: a review of clinical experience in 40 patients*. Mayo Clin Proc 1980; 55: 371-6.
11. VARGAS BARRÓN J, LACY NIEBLA MC, GONZALEZ MEDINA AR, BASSA KURY R, DUBACH P: *Pulsed Doppler echocardiographic analysis of atrioventricular flow changes in patients with atrial myxomas*. Am Heart J 1986; 112(4): 850-4.
12. CHIA BL, CHIN-HOCK L, SHEARES JH, CHOO MH: *Echocardiographic findings in right ventricular myxoma*. Am J Cardiol 1986; 58: 663-4.
13. QUIJANO PITMAN F, ODILÓN CARRILLO J, MENDOZA F, AGUILLÓN A, CORREA R, GARCÍA CORNEJO M, DE LA CRUZ VELAZCO P: *Mixoma de Aurícula Izquierda*. Arch Inst Cardio Mex 1967; 37(5): 541-548.
14. BJÖRK VO, BJÖRK L: *Left ventricular myxoma*. Thorax 1965; 20: 534-36.
15. SANTIBÁÑEZ F, SERRANO G, RAMIREZ S, LOPEZ SORIANO F, BARRAGÁN R: *The transeptal approach for mitral valve replacement revisited*. Tex Heart Inst J 1997; 24: 209-14.
16. GERBODE F, KERTH WJ, HILL JD: *Surgical management of tumors of the heart*. Surgery 1967; 61: 94-101.
17. SANDRASAGRA FA, OLIVER WA, ENGLISH AH: *Myxoma of the mitral valve*. Br Heart J 1979; 42: 221-3.
18. GOSSE P, HERPIN D, ROUDAUT R, MALERGUE ML, BAUDET E, DALLOCHIO M: *Myxoma of the mitral valve diagnosed by echocardiography*. Am Heart J 1986; 111: 803-805.

