Artículo Original Internacional

Procedimiento de Escisión Electroquirurgica con Asa (LEEP) en el tratamiento del SIL de Alto Grado.

*Perrotta Myriam; Velazco Andrea; *Lugones Leonor; *Domenech Maria; Paván Lucía*.

*Sección Patología Cervical. Servicio de Ginecología. Hospital Italiano de Buenos Aires, Argentina.
Contacto: myriam.perrotta@hospitalitaliano.org.ar

Nivel de evidencia III

RESUMEN:

Introducción. El manejo adecuado de la neoplasia intraepitelial cervical busca proteger a las mujeres del riesgo de desarrollar carcinoma de cuello uterino, y al mismo tiempo evitar el sobre tratamiento como así también las complicaciones obstétricas producidas en aquellas pacientes que reciben terapéuticas invasivas.

Objetivo. Actualizar nuestra estadística utilizando Escisión Electroquirúrgica con Asa Diatérmica (LEEP) en las Lesiones SIL AG de cuello uterino.

Material y Métodos. Presentamos un estudio retrospectivo de 231 pacientes con SIL AG tratadas con LEEP en el periodo Marzo de 2001 a Marzo de 2010. En las 231 pacientes con SIL AG exocervical la escisión se realizó con asas de diferente tamaño y forma, en base las dimensiones del cuello, de la lesión y del tipo de zona de transformación (ZT) presente.

Resultados. La edad promedio fue de 32,45 años. Las lesiones se localizaron en 204 pacientes en el exocervix (88%).Presentaron lesiones de alto grado 173 pacientes (74.89%), lesiones de bajo grado 35 pacientes (15.15%), 4 pacientes presentaron carcinoma microinvasor (1.73%) y en 20 no se observó lesión en la pieza quirurgica (8.66%).*Hubo una correlación entre la biopsia exocervical y la pieza de leep en un 78% de los casos.* Se controlaron 199 pacientes (86.15%), con un seguimiento medio de 52 meses (rango 6-108 meses). Se perdieron en el seguimiento 32 pacientes (13.85%). La unión escamocilíndrica fue visible en los controles colposcópicos posteriores en el 89% de las pacientes.La tasa de curación con LEEP fue del 94.8% (219 de 231). La tasa de persistencia fue de 3.46% (8 de 231). La tasa de recurrencia fue de 1.29% (3 de 231). Los márgenes de resección fueron libres de lesión en 178 pacientes (77,06%) y comprometidos en 53 pacientes (22,94%).

Conclusiones. La escisión electroquirúrgica con asa es el tratamiento de elección en las lesiones intraepiteliales de alto grado exocervicales o con mínima propagación al canal endocervical, y unión escamocolumne visible.

ABSTRACT:

Introduction. Proper management of cervical intraepithelial neoplasia seeks to protect women from the risk of developing cervical carcinoma , and at the same time avoid over treatment as well as obstetric complications produced in those patients receiving invasive therapeutic .

Target. update our statistics using Escición LEEP Loop Electro Electrosurgical Injuries in cervical SIL AG .

Material and Methods . A retrospective study of 231 patients treated with LEEP SIL AG in the period March 2001 to March 2010 . In the 231 patients with SIL AG ectocervical excision was performed with handles of varying size and shape, based on the size of the cervix, of the lesion and the transformation zone type (ZT) present.

Results. The average age was 32.45 years. The lesions were located in the exocervix 204 patients (88%). Presented high-grade lesions 173 patients (74.89%), low-grade lesions 35 patients (15.15%), 4 patients had microinvasive carcinoma (1.73%) and in 20 no lesion was observed in the surgical specimen (8.66%). There was a correlation between the biopsy and the surgical specimen(LEEP) in 78% of cases. Were monitored 199 patients (86.15%), with a mean of 52 months (range 6-108 months). Were lost to follow up 32 patients (13.85%). Squamocolumnar junction was visible in the controls in 89% of patients. The LEEP cure rate was 94.8% (219 of 231). Persistence rate was 3.46% (8 out of 231). The recurrence rate was 1.29% (3 of 231). The resection margins were free of injury in 178 patients (77.06%) and engaged in 53 patients (22.94%).

Conclusions. The loop electrosurgical excision is the treatment of choice in high-grade intraepithelial lesions ectocervical or with minimum involvent of endocervical canal with junction visible.

INTRODUCCIÓN

Los medios y protocolos de tratamiento utilizados en pacientes portadoras de lesiones intraepiteliales de cuello uterino han cambiado a lo largo de los años, paralelamente a los cambios en el conocimiento de la biología de la enfermedad y los avances en las técnicas diagnósticas y terapéuticas.

El manejo adecuado de la neoplasia intraepitelial cervical busca proteger a las mujeres del riesgo de desarrollar carcinoma de cuello uterino, y al mismo tiempo evitar el sobre tratamiento como así también las complicaciones obstétricas producidas en aquellas pacientes que reciben terapéuticas invasivas.

Actualmente, los métodos aceptados para el tratamiento de lesiones de alto grado (SIL AG) consisten en métodos ablativos que destruyen el tejido cervical afectado in vivo (láser, electrofulguración y criocirugía) y los métodos escisionales. Estos últimos son de elección, ya que proveen una muestra de tejido para el estudio histopatológico e incluyen: la conización con bisturí frío, conización con láser, conización con micro aguja y Escición Electroquirúrgica con asa diatérmica (LEEP)[1]. La evidencia actual sugiere que no existe una técnica quirúrgica claramente superior para el tratamiento de la neolplasia intraepitelial cervical (CIN) en cuanto a resultados obtenidos para curación, persistencia o recurrencia, cuando el caso es correctamente seleccionado, aunque sí existen diferencias respecto a los costos, complicaciones y disponibilidad de las técnicas[2]

La escisión del epitelio cervical anormal con asa diatérmica se inició en Europa con Cartier y Coupez (1981), quienes utilizaban asas pequeñas para remover en sucesivos pasajes el tejido cervical anormal para su estudio histológico. Luego fueron desarrollados nuevos diseños de mayor tamaño en Inglaterra por Prendeville, Cullimore y Norman (1986) usando modernos generadores de electrocirugía permitiendo así la remoción de toda la zona de transformación cervical en una sola pieza (LLETZ). Si bien los resultados obtenidos fueron muy buenos, presentaban el inconveniente de la extirpación innecesaria de grandes áreas de tejido sano en especial de estroma cervical. Con posterioridad se diseñaron en Estados Unidos asas de pequeño tamaño, de tal forma que las resecciones cervicales pudieran adecuarse en cada caso en particular, luego de un examen colposcópico adecuado. Este procedimiento ha demostrado ser una excelente alternativa terapéutica de la Neoplasia intraepitelial cervical, presentando las ventajas de los métodos destructivos locales, tales como su realización de forma ambulatoria con anestesia local, la buena preservación anatómica del cuello y la menor tasa de complicaciones, sumado a la posibilidad del estudio histológico de la pieza quirúrgica.

En nuestro centro, en la sección de patología del tracto genital inferior, utilizamos esta modalidad terapéutica desde el año 1994. Los resultados iniciales fueron publicados respecto a los primeros 198 casos [3]

El procedimiento LEEP, utiliza como generador de energía, una unidad de alto poder y voltaje que provee una corriente de *Radiofrecuencia* de alta frecuencia y baja intensidad. La aplicación de esta corriente eléctrica

a través de un electrodo fino, produce vaporización del tejido con efecto de corte y coagulación simultanea, con mínimo daño térmico.
Existen dos modalidades de uso:

- La escisión amplia de la zona de transformación (LLETZ)
- La escisión cónica o conización con LEEP

El objetivo de este trabajo es actualizar nuestra estadística utilizando el LEEP en las Lesiones SIL AG de cuello uterino.

MATERIAL Y METODOS:

Presentamos un estudio retrospectivo de 231 pacientes con SIL AG tratadas con LEEP en el periodo Marzo de 2001 a Marzo de 2010, en la sección Patología Cervical del Servicio de Ginecología del Hospital Italiano de Buenos Aires (HIBA).

El diagnostico se realizó con citología exocervical y endocervical con citobrush, colposcopía, biopsia exocervical dirigida y legrado endocervical con cureta de Kevorkian.

A todas las pacientes se les solicitó estudios de laboratorio de rutina, coagulograma y serología para HIV, además se les realizó un examen ginecológico completo. Se utilizó un equipo de radiofrecuencia "Cooper surgical LEEP 6000", con aspiración, realizándose el procedimiento bajo control colposcópico.

En las 231 pacientes con SIL AG exocervical la escisión se realizo con asas de diferente tamaño y forma, en base las dimensiones del cuello, de la lesión y del tipo de zona de transformación (ZT) presente. En todos los casos, el procedimiento se llevó a cabo en consultorios externos con anestesia local (xylocaína al 2% con epinefrina).

En ambas modalidades (LLEZT o CONO), la cicatrización ocurre entre 2 a 3 semanas advirtiendo a la paciente sobre la posibilidad de pequeñas pérdidas hemáticas y con indicación de no mantener relaciones sexuales ni realizar duchas vaginales ni el uso de tampones por dicho periodo.

El primer control posterior al tratamiento se realizó a las 3 semanas del postoperatorio. Luego a los 6 meses con estudio citológico (exo y endocervical) y colposcópico más tipificación viral, con captura hibrida. El control citológico y colposcopico se realizó cada 6 meses durante el primer y segundo año, para luego continuar con controles anuales. En el caso de la captura hibrida, se repitó a los 12 meses en caso de ser positiva para virus de alto riesgo en el primer control. Ante persistencia de lesión cervical citológica y/o colposcópica, se realizó biopsia exocervical y/o LEC. Definimos como persistencia a la presencia histológica de lesión intraepitelial de alto grado dentro del año de realizado el tratamiento, y recurrencia cuando la lesión se presenta luego de 12 meses del tratamiento

RESULTADOS

Se evaluaron la citologia previa al tratamiento, la extensión colposcópica de las lesiones según la cantidad de cuadrantes involucrados, el resultado histopatológico de la pieza de Leep, las complicaciones del procedimiento, el seguimiento de las pacientes y los resultados terapéuticos.

La edad promedio de las pacientes al diagnostico fue de 32,45 años.

Las lesiones se localizaron en 204 pacientes en el exocervix (88%), en 25 pacientes presentaron lesión exocervical con compromiso del canal endocervical y exocervical (11%), y solo 2 de ellas lesión endocervical sin compromiso del exocervix (1%).

El gráfico muestra la citología previamente obtenidas a la realización del procedimiento en las 231 pacientes presentadas.

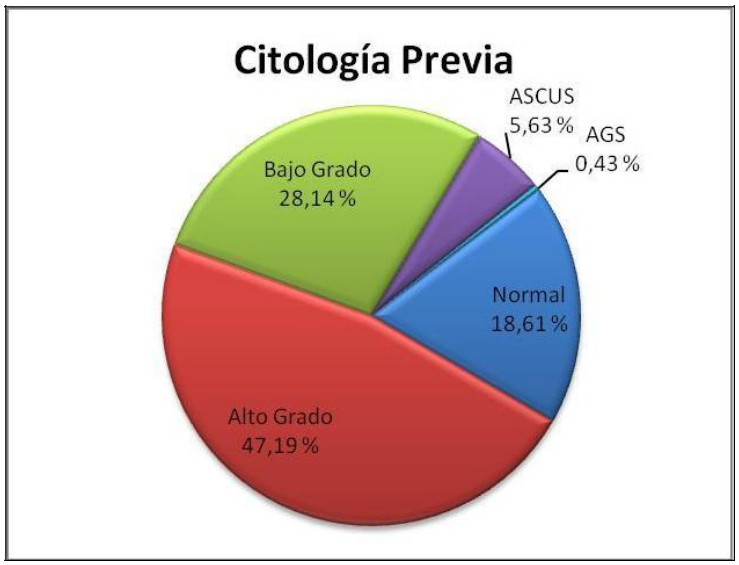

Presentaron citologías anormales el 81,39% de los casos. Con un 18.61% de citologías normales.

La extensión colposcópica de la lesión fue la siguiente:

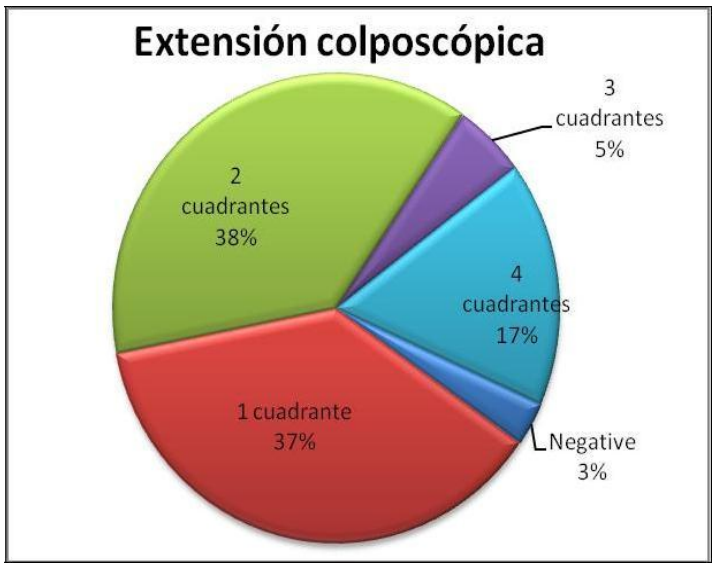

Los diagnósticos histopatológicos de los LEEP presentados en grafico, fueron los siguientes:

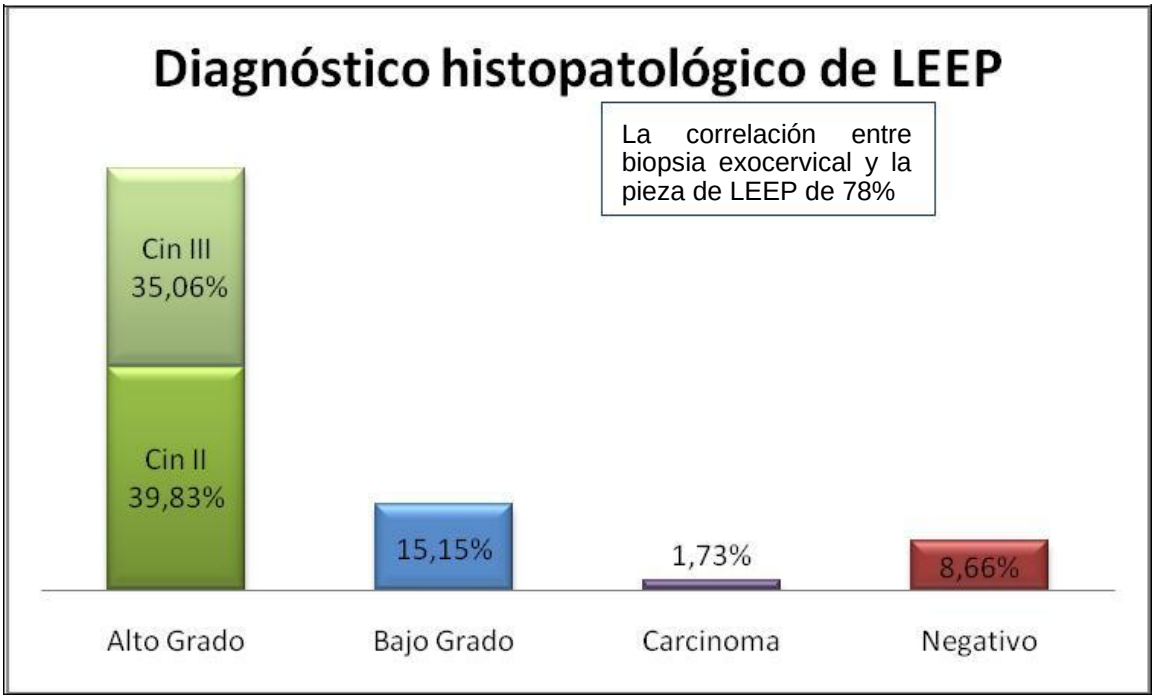

Presentaron lesiones de alto grado 173 pacientes (74.89%), lesiones de bajo grado 35 pacientes (15.15%), 4 pacientes presentaron carcinoma microinvasor en el estudio histopatologico de la pieza de LEEP (1.73%) y en 20 no se observó lesión en la pieza quirurgica (8.66%).

Se presentaron 225 pacientes con biopsia exocervical de alto grado (CIN 2 o CIN 3), de ellas 173 presentaron en la pieza de LEEP lesiones de alto grado. *Por lo tanto hubo una correlación entre la biopsia exocervical y la pieza de leep en un 78% de los casos.* Hubo mayor lesión en 4 casos, en los cuales se realizó diagnostico de carcinoma. Destacamos que existieron 6 casos donde se realizo LEEP por PAP positivo para SIL AG y falta de correlación cito-colpo-histológica.

Seguimiento

Se controlaron 199 pacientes (86.15%), con un seguimiento medio de 52 meses (rango 6-108 meses). Se perdieron en el seguimiento 32 pacientes (13.85%).

La unión escamocilíndrica fue visible en los controles colposcópicos posteriores en el 89% de las pacientes.

El índice de curación en las pacientes evaluadas, luego del primer tratamiento fue del 94.8% (219 de 231).

Presentaron persistencia de SIL AG 8 pacientes, de las cuales 4 fueron retratadas con LEEP. De ellas, el segundo tratamiento LEEP, mostró en la pieza quirúrgica, SIL BG en dos casos y CIN 2 en las otras dos. Otra paciente fue diagnosticada como cáncer. Las últimas tres pacientes con persistencia de SIL AG fueron conizadas con bisturí frio. Todas ellas presentaron en la pieza quirúrgica SIL AG residual. Una de ellas era una paciente inmunosuprimida por ser trasplantada renal.

Solo 3 pacientes presentaron recurrencia de SIL AG. Una de ellas presento un CIN 2 luego de 13 meses de tratada. Se realizó nuevo LEEP que informó en la pieza SIL de bajo grado (SIL BG). Otra paciente presento recurrencia a los 16 meses del tratamiento, pero quedó embarazada y continuó sus controles en otro centro. La última paciente recurrió 24meses post tratamiento con un CIN 2 y fue tratada nuevamente con LEEP, presentando un SIL BG en el estudio de la pieza de resección.

La tasa de curación con LEEP fue del 94.8% (219 de 231)
La tasa de persistencia fue de 3.46% (8 de 231)
La tasa de recurrencia fue de 1.29% (3 de 231)

Análisis de los márgenes

Los márgenes de resección fueron libres de lesión en 178 pacientes (77,06%) y comprometidos en 53 pacientes (22,94%). De ellos 26 pacientes tenían compromiso exocervical unicamente, 18 endocervical puro y 9 pacientes ambos márgenes comprometidos, exo y endocervical.

• Margen exocervical puro positivo: 26 pacientes (Evaluables: 20 pacientes)
– 19 controles negativos
– 1 persistencia CIN II. Leep CIN II
• Margen ENDOCERVICAL puro positivo: 18 pacientes (evaluables 17 pacientes)
– 17 controles negativos
• Margen exo y endocervicales positivos: 9 pacientes (evaluables 8 pacientes)
– 2 controles negativos
– 7 retratamientos inmediato : 2 HSIL, 3 sin lesión, 2 microcarcinoma

Complicaciones

Se presentaron complicaciones en 16 pacientes de las 231 tratadas, lo que representa un 6,93%. Las mismas fueron hemorragia en 10 casos (4.33%), solo una de ellas requirió anestesia general para realizar un punto hemostático en quirófano central. Otras complicaciones fueron sinequia del orificio exocervical (OCE) en 4 pacientes (1.73%) y dolor post procedimiento solo en 2 pacientes (0.87%).

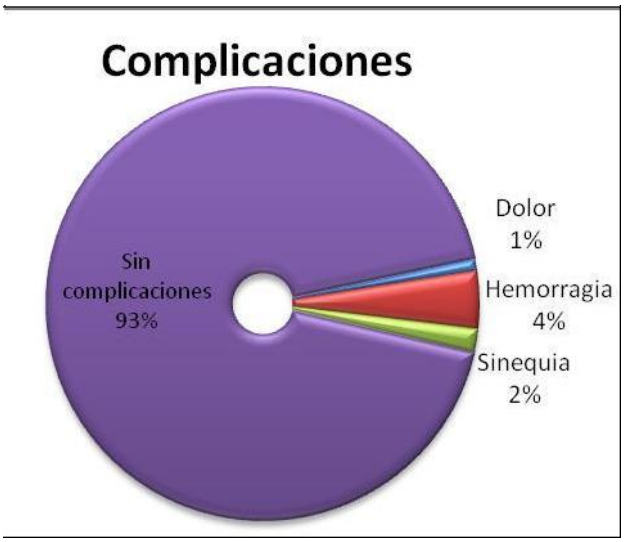

DISCUSIÓN

Los resultados terapéuticos logrados, demuestran el gran valor del procedimiento LEEP para el tratamiento de las Lesiones Intraepiteliales de alto grado del cuello uterino. Nuestros datos actuales coinciden con nuestra publicación inicial referente a este tema[3]

Sus múltiples ventajas, referidas a su realización de forma ambulatoria, con anestesia local, la buena preservación anatómica del cuello, con colposcopías satisfactorias en casi el 90% de los casos, y el bajo índice de complicaciones reportadas por diferentes autores, como las presentadas en nuestro material, que se encuentra muy por debajo de las cifras históricas referidas con el uso de la conización quirúrgica o con láser, lo hacen un procedimiento de elección. Así múltiples trabajos revelan que el LEEP es el método que provee la más adecuada pieza para el estudio histopatológico con la menor tasa de morbilidad. La evidencia sugiere que no existe una técnica superior a otra en lo que se refiere tasa de curación o morbilidad post tratamiento[2].

A estas ventajas debe agregarse la posibilidad de diagnosticar lesiones invasoras iniciales y lesiones glandulares, no detectadas con la evaluación diagnóstica clásica. En nuestro material, hemos encontrado mayor patología que SIL AG en 4 pacientes (1.17%). En diferentes publicaciones nacionales e internacionales, la cifra de microinvasión hallada oscila entre un 1% al 3% [17, 18]

Sin embargo, la desventaja del LEEP es posiblemente su utilización excesiva, ya que es una técnica simple que puede ser utilizada como "protección", ante una metodología diagnóstica no confiable, para asegurarse la ausencia de lesión invasora. Es importante destacar que la utilización del asa diatérmica no reemplaza a una correcta colposcopía y debe ser usada luego de una completa evaluación diagnóstica preterapéutica, que a su vez disminuirá el índice de

sobretratamiento que ascienden en los reportes de la literatura a un 10-16% [5][6]

En nuestro material, tuvimos 18 piezas histologicamente negativas en pacientes con diagnostico inicial de SIL AG y hallamos menor patología, es decir SIL BG en el 15.5% de los casos, posiblemente por efecto curativo de la biopsia en lesiones no muy extensas.

Otro hecho importante es la presencia de márgenes comprometidos en las piezas de LEEP, en las pacientes tratadas por SIL AG. La incidencia de márgenes comprometidos, oscila en la literatura entre un 10-50%[7, 8, 9, 10], y el índice de persistencia de lesión entre 5 a 25%. En nuestro material, 53 pacientes con SIL AG, presentaron márgenes comprometidos es decir un 22.94% de los casos. De las 39 pacientes en quienes se decidió seguimiento estricto, en vez de retratamiento, 36 están libres de enfermedad con un seguimiento medio de 52 meses. Dos de ellas presentaron recurrencia de la lesión luego de 12 meses y solo 1 persistencia de la misma.

Diferentes publicaciones [11,12] han enfatizado el hecho de que la existencia de un margen comprometido, no significa necesariamente persistencia lesional, y aunque la enfermedad residual es más frecuente cuando la escisión es incompleta, se podría adoptar una conducta expectante con estricto seguimiento. Esto se aplica a las pacientes con márgenes exocervicales positivos ya que el exocérvix es fácilmente controlable con colposcopia. En los casos con márgenes endocervicales comprometidos y dada la mayor posibilidad de lesión residual, la conducta debe individualizarse según edad y deseos de fertilidad de la paciente, habiendo una clara tendencia a la conducta conservadora

Por último, las complicaciones como hemorragia, infección o estenosis, son poco frecuentes [13]; en nuestras pacientes, sólo 10 presentaron hemorragia, una intraoperatoria y requirió sutura hemostática, en las 9 restantes la hemorragia cedió con medidas ambulatorias. Solo 4 pacientes se complicaron con estenosis del OCE.

Con respecto a las complicaciones a largo plazo como la incompetencia ítsmico cervical y aumento de la tasa de parto prematuro muy frecuente en las pacientes con conización, los trabajos actuales sugieren que el tratamiento con LEEP presenta un riesgo aumentado de forma significativa de riesgo de parto prematuro o bajo peso al nacer en comparación con controles excepto cuando el tamaño del asa es relativamente pequeña [14, 15, 16]

Los trabajos iniciales realizados posteriormente al inicio del LEEP como método de escisional mostraban poco impacto en el futuro obstétrico de las pacientes tratadas. Sin embarco la literatura actual sugiere que las pacientes tratadas con LEEP pueden verse afectadas en algún grado sus futuros embarazaos, por lo cual la indicación de dicho tratamietno debe ser adecuada a la patología y a cada paciente en particular.

CONCLUSIONES

La escisión electroquirúrgica con asa es el tratamiento de elección en las lesiones intraepiteliales de alto grado exocervicales o con mínima propagación al canal endocervical y unión escamo cilíndrica visible. Aquellas lesiones con compromiso profundo del endocervix, deben ser tratadas con conización, siendo la conización LEEP con micro aguja, o con asas triangulares una alternativa válida en algunos casos, lográndose excelentes resultados terapéuticos y una buena conservación anatómica del cuello que permite o facilita el seguimiento posterapéutico.

Destacamos de nuestra serie:

Calidad adecuada del material para estudio histopatológico.

Tasa de curación en el SIL de Alto Grado del 94.8%

Buena tasa de seguimiento (86,15%)

Diagnóstico de mayor lesión (microcarcinoma Ia1) en 1,17% de los casos.

Baja tasa de complicaciones en el 6.93% de los casos (16 de 231 pacientes).

BIBLIOGRAFIA

1. Wright TC Jr, Massad LS, Dunton CJ, Spitzer M, Wilkinson EJ, Solomon D. 2006 Consensus guidelines for the management of women with cervical intraepithelial neoplasia or adenocarcinoma in situ. J Low Genit Tract Dis. 2007 Oct;11(4):223-39.

2. Martin-Hirsch PPL, Paraskevaidis E, Bryant A, Dickinson HO, Keep SL. Surgery for cervical intraepithelial neoplasia. Cochrane Database of Systematic Reviews 2010, Issue 6. Art. No.: CD001318. DOI: 10.1002/14651858.CD001318.pub2

3. "Procedimiento de escision electroquirurgica con asa (LEEP) en el tratamiento del SIL de alto grado" Autores: M Perrotta, A Velazco, M Domenech, N Jacob. Revista Colposcopia, vol 19,Nª1, pag 18-23, 2008

4. Ferris et al. "See and treat" electerosurgical loop excision of the cervical transformacion zone. J fam Pract, 42 (3) 253-7, 1996

5. Ferenczy A et al. " Management of patients with High Grade Squamous Intraepithelial Lesions. Cancer Supplement, Vol 76 N° 10 Nov 15,1995.

6. Guglielminetti A, y col. " Nuestra experiencia en 10 años de resección electroquirúrgica de la Neoplasia Intraepitelial de Alto Grado de cuello uterino. 174 casos". Revista de la Sociedad de Obstetricia y Ginecología de Buenos Aires, Vol 77, N° 993, 250-7 Septiembre. 1998.

7. Tyler LN, Andrews N, Parrish RS, Hazlett LJ, Korourian S. Significance of margin and extent of dysplasia in loop electrosurgery excision procedure biopsies performed for high grade squamous intraepithelial lesion in predicting persistient disease. Arch Pathol Lab Med 2007 Apr; 131 (4): 622-4.

8. Kim HJ, Kim KR, Mok JE, Nam JH, Kim YT, Kim YM, Kim JH, Yun SC. Pathologic risk factors for predicting residual disease in subsequent hysterectomy following LEEP conization. : Gynecol Oncol. 2007 May;105(2):434-8

9. Crimi G. y Col. "LLETZ en Lesiones Intraepiteliales de Alto Grado. Márgenes comprometidos o hallazgos de mayor patología" Colposcopía, Vol 9 N° 3, 1998

10. Tatti S y col. It is necessary to carry out a second Leep to patients treated with HG SIL with compromised borders. Abstract book. 10 Congreso Mundial de Patologia Cervical y Colposcopia. Nov 1999

11. Value of second pass in loop electrosurgical excisional procedure. Kim K, Kang SB, Chung HH, Lee TS, Kim JW, Park NH, Song YS.J Korean Med Sci. 2009 Feb;24(1):110-3. Epub 2009 Feb 28.

12. Predictors of recurrence in high-grade cervical lesions and a plan of management. Leguevaque P, Motton S, Decharme A, Soulé-Tholy M, Escourrou G, Hoff J.Eur J Surg Oncol. 2010 Nov;36(11):1073-9. Epub 2010 Sep 27.

13. Kietpeerakool C, Srisomboon J, Khobjai A, Chandacham A, Tucksinsook U. Complications of loop electrosurgical excision procedure for cervical neoplasia: a prospective study. J Med Assoc Thai. 2006 May;89(5):583-7

14. After conisation of the cervix, the perinatal mortality as a result of preterm delivery increases in subsequent pregnancy.Ortoft G, Henriksen T, Hansen E, Petersen L.BJOG. 2010 Feb;117(3):258-67. Epub 2009 Nov 26

15. Pregnancy outcome after treatment for cervical intraepithelial neoplasia. - Shanbhag S – Obstet Gynecol – 01 OCT – 2009; 114(4): 727-35

16. Pregnancy outcome after treatment of cervical intraepithelial neoplasia by the loop electrosurgical excision procedure and cold knife conization. - Michelin MA – Clin Exp Obstet Gynecol – 01 JAN – 2009; 36(1): 17-9

17. Our experience with the LEEP/LLETZ technique in the diagnostics and treatment of the precancer lesions of the uterine cervix. Zlatkov V, Mikhova A, Kostova P. Akush Ginekol (Sofiia).Ginekologiia, 2004;43 Suppl 4:55-8.

18. Loop electrosurgical excision procedure: a valuable method for the treatment of cervical intraepithelial neoplasia. Fan Q, Tay SK, Shen K, Zhonghua Fu, Chan Ke, Za Zhi. Chinese Journal of Obst and Gynecology.eng.2001 May;36(5):271-4.