

# Necrosis tumoral demostrada por RM posterior a la embolización de meningiomas intracraneales

Angel Martínez-Ponce de León, Román Garza-Mercado, Dagoberto Tamez-Montes, Guillermo Elizondo-Riojas, Víctor Daniel Morales-García

## RESUMEN

**Objetivo:** demostrar necrosis tumoral por RM en pacientes con meningiomas intracraneales posterior a la embolización preoperatoria. **Material y métodos:** reportamos 4 pacientes con meningiomas intracraneales: tres supratentoriales y uno infratentorial, a quienes se les realizó angioembolización con partículas de alcohol polivinílico y N-butil-cianocrylate supra-selectivo de ramas de carótida externa. Debido al retraso en la cirugía, se les realizó RM a los 7 días de la angioembolización total. Se les dió seguimiento clínico preoperatorio, se verificarón los registros quirúrgicos y se dio seguimiento posoperatorio a 6 meses. **Resultados:** se observó que a los 7 días de la angioembolización total, hubo evidencia por RM de necrosis tumoral y confirmación transoperatoria. No hubo incremento del edema cerebral peritumoral y ninguno de los pacientes presentó signos o síntomas agregados y en 2 de ellos la cefalea disminuyó considerablemente. Se facilitó la resección quirúrgica de los meningiomas secundarios a la necrosis, debido a que estos mismos se pudieron aspirar con facilidad, disminuyendo así el tiempo y sangrado operatorio. Todos los pacientes tuvieron excelente evolución clínica. Se confirmó la necrosis tumoral por anatomía patológica. **Conclusión:** la angioembolización preoperatoria es efectiva para producir necrosis tumoral en meningiomas

intracraneales cuando se realiza al 100%, evidenciado por RM a partir del séptimo día.

**Palabras clave:** meningioma, embolización, necrosis tumoral, resección quirúrgica.

## DEMONSTRATION IN MRI OF TUMORAL NECROSIS OF INTRACRANIAL MENINGIOMAS POST EMBOLIZATION

### ABSTRACT

**Objective:** to demonstrate postembolization tumoral necrosis in patients with intracraial meningiomas before operation. **Material and methods:** The report includes 4 patients with intracranial meningiomas: 3 supratentorial and 1 infratentorial. They all underwent angioembolization with AVP and N-butyl-cianocrylate supraseductive in branches of external carotid. Seven days later they all had MRI which demonstrated total embolization. A follow up was carried out on all these patients, starting from clinical preparation to 6 months postoperative surgical registrations for verification. **Results:** Seven days postembolization there was tumoral necrosis, demonstrated by MRI and transoperative confirmation. There was no increment of peritumoral cerebral edema neither neurological deterioration related to angioembolization. There was facility to resection of meningioma secondary to necrosis, better aspiration, diminishing operator time and hemorrhage. All patients had excellent clinical evolution. There was confirmation for pathology of tumoral necrosis. **Conclusion:** The preoperative angioembolization is effective to produce tumoral necrosis in intracranial meningiomas when it carried out at 100%, evidenced on the seventh day.

Recibido: 29 marzo 2005. Aceptado: 16 abril 2005.

Servicio de Neurocirugía y Terapia Endovascular Neurológica, Hospital Universitario "Dr. José Eleuterio González", Facultad de Medicina, Universidad Autónoma de Nuevo León, Monterrey, Nuevo León, México. Correspondencia: Angel Martínez-Ponce de León. Servicio de Neurocirugía y Terapia Endovascular Neurológica, Hospital Universitario "Dr. José Eleuterio González". Ave. Madero y Gonzalitos S/N, 64460, Nuevo León, México.

**Key words:** meningioma, embolization, tumoral necrosis.

Los meningiomas son tumores intracraneales extra-axiales derivados de las células aracnoideas originadas de la cresta neural. Estas células abundan a lo largo de la unión de la duramadre a los senos venosos del cerebro y base de cráneo. Así, los meningiomas son con frecuencia encontrados en la convexidad cerebral, borde petroso, anillo esfenoideal, tentorio, agujero magno, ángulo pontocerebeloso y seno cavernoso. Estos tumores benignos comprenden el 20% de tumores intracraneales y son identificados más comúnmente en pacientes adultos mayores y en mujeres<sup>1</sup>. El cuadro clínico de presentación depende del tamaño de la lesión y su localización, e incluyen cefalea, convulsiones y déficit neurológico asociado a efecto de masa local. Con el incremento en el uso de estudios de imagen seccional, son descubiertos meningiomas pequeños e incidentales durante de evaluación de pacientes con síntomas no relacionados.

Durante varias décadas pasadas, ha habido un rápido desarrollo tecnológico en microcatéteres y materiales embólicos en la neurorradiología intervencionista<sup>2</sup>. Combinada con la experiencia, estos recursos han permitido la adopción de técnicas de embolización segura y efectiva para el tratamiento preoperatorio de meningiomas, facilitando la resección quirúrgica.

En el presente documento, se expone la experiencia de pacientes con necrosis tumoral en meningiomas posembolización demostrada por resonancia magnética (RM) preoperatoria, confirmada transoperatoriamente y por anatomía patológica.

## MATERIAL Y MÉTODOS

Desde 1998, la embolización preoperatoria de tumores intracraneales ha sido una práctica de rutina como parte del tratamiento de pacientes ingresados en el servicio de neurocirugía y terapia endovascular neurológica. Desde entonces, 113 tumores intracraneales han sido embolizados, de los cuales 78 fueron meningiomas. En cuatro de ellos se ha demostrando necrosis tumoral en la RM al séptimo día posembolización. Las características de los pacientes se muestran en la tabla 1.

Por lo general, la angiografía cerebral diagnóstica no es indicada con frecuencia en estos pacientes a menos que la embolización sea planeada. En este estudio se demostró la apariencia clásica de tinción tumoral en la fase arterial dependiente de arterias

**Tabla 1.** Características de los pacientes.

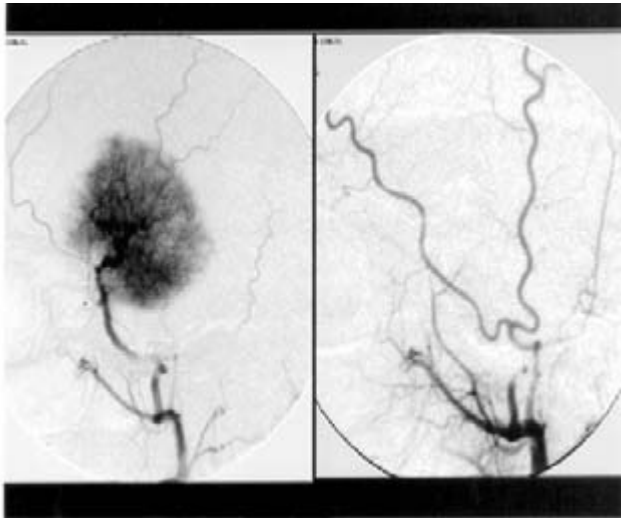
Sexo	Edad	Estado neurológico	Localización	Resección	Sagrado	Histopatología	GOS
F	54	GCS 15, Hemianopsia der	Temporal izq.	Completa	50	Transicional	5
F	40	GCS 15, Hemiparesia leve izq.	Frontal der.	Completa	100	Meningotelial	5
M	69	GCS 14, Sx cerebeloso izquierdo Hemiparesia derecha leve, parálisis de IX, X y XI par izquierdo	Cerebeloso Izquierdo	Completa	75	Meningotelial	4
F	49	GCS 15, crisis convulsivas	Parietal der.	Completa	150	Transicional	5

durales. Tales arterias pueden incluir la arteria meníngea media, meníngea accesoria, faríngea ascendente o ramas perforantes transmastoides occipitales de la arteria carótida externa (dependiendo de la localización del tumor). Las arterias durales también pueden ser ramas del tronco inferolateral y tentoriales de la arteria carótida interna, así como rama meníngea posterior de la arteria vertebral. La irrigación secundaria a los meningiomas pueden ser derivadas a partir de ramas piales (ramas de la arteria cerebral anterior, cerebral media y/o posterior) que irrigan también al cerebro.

El objetivo de la embolización fue la devascularización total de la irrigación tumoral a través de la aplicación de agentes embólicos (partículas de alcohol polivinílico de 150 a 250 micrones más N-butil-cianoacrilato). Se utilizaron microguías trasend 0.014 (Target, Boston SCI) y agility (Cordis, Johnson y Johnson), microcatéteres flexibles *tacker excell o excelsior* (Target, Boston SCI), *rapid transit* (Cordis, Johnson y Johnson) y *concourse* (Micrus), navegados a través de un catéter guía *guider Soft tip* (Target, Boston SCI) por vía arterial transfemoral. Se dirigió el microcatéter y microguía a la arteria aferente tumoral utilizando fluoroscopia por sustracción digital en tiempo real *road-mapping*, confirmando la adecuada posición. El material embolizante fue inyectado bajo fluoroscopia constante para tener control de las partículas y evitar embolización indeseada de territorios normales.

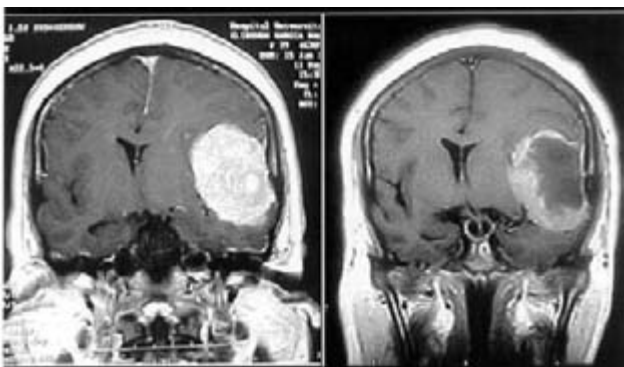En los 4 pacientes que se reportan, había irrigación exclusiva de ramas durales de la arteria carótida externa sin aferentes piales. Se utilizó tratamiento combinado de partículas de alcohol polivinílico de 150 a 250 micrones inicialmente y oclusión permanente con N-butil-cianoacrilato. Tres meningiomas fueron supratentoriales y uno infratentorial, todos ellos

embolizados al 100%. En los pacientes con meningiomas supratentoriales, se ocluyó la arteria meníngica media proximal a la tumoración y en el meningioma infratentorial se ocluyó la arteria occipital izquierda proximal al tumor (figura 1).



**Figura 1.** Angiografía cerebral por sustracción digital selectiva de arteria carótida externa izquierda pre y posembolización. Se demuestra importante tinción tumoral característico de meningioma por aferencia de la arteria meníngica media. Se embolizó totalmente con partículas de alcohol polivinílico y con N-butil-cianoacrilato.

Debido al retraso de la operación, se realizó RM al séptimo día de la embolización observando datos de necrosis tumoral por imagen. Clásicamente, son imágenes irregulares en el interior de los meningiomas, hipointensas en secuencias de T1 e hiperintensas en T2 sugestivas de necrosis, sin aumento en el edema de sustancia blanca peritumoral, ni evidencia de nuevo déficit neurológico (figura 2).



**Figura 2.** RM coronal en secuencia en T1 con gadolinio pre y posembolización, con 7 días de diferencia mostrando importante necrosis tumoral.

En todos los pacientes, el sangrado transoperatorio fue menor a 150 ml sin hemostransfusión, con

evidencia de necrosis tumoral de consistencia blanda y/o licuada que facilitó de manera importante la resección por aspiración simple y técnica de microdissección habitual. Se les dió de alta a domicilio a partir del quinto día posoperatorio, con seguimiento clínico y por imagen a los 6 meses con escala del resultado de Glasgow (GOS) de 4 y 5.

## DISCUSIÓN

El papel de la embolización preoperatoria para meningiomas es un tópico controversial de gran interés. La práctica de la embolización de meningiomas varía significativamente en diferentes centros neuroquirúrgicos. En algunos hospitales, se realiza la embolización en cada meningioma que técnicamente sea posible, en otros lugares, la embolización se usa muy poco. Recientes estudios han demostrado los beneficios de la embolización preoperatoria en la reducción de la pérdida sanguínea<sup>3,4</sup>. Por desgracia, hay pocos estudios donde se demuestre el tiempo óptimo de resección quirúrgica después de la embolización. Algunos sugieren esperar de 7 a 10 días para la operación<sup>5</sup>.

Algunos autores como Ossama Al-Mefty, se declaran escépticos del beneficio de la embolización de meningiomas y no es de su uso rutinario. El motivo ha sido que los meningiomas que reciben su irrigación de la arteria carótida externa, puede ser con facilidad interrumpida durante la cirugía, sin exponer al paciente a un riesgo por la embolización. Además, los meningiomas que reciben irrigación de la arteria carótida externa e interna, la embolización de ramas de carótida externa promueve irrigación compensatoria de vasos de difícil alcance de carótida interna, haciendo más difícil el control del sangrado transoperatorio<sup>4</sup>.

En el presente reporte de pacientes, se observó que una vez que el meningioma se ha embolizado en su totalidad de ramas exclusivas de carótida externa y en espera de operación, se evidencia necrosis tumoral a partir del séptimo día en los estudios seccionales de RM, haciendo del tumor más factible para su remoción con menos sangrado transoperatorio y por consiguiente mejor resultado.

Se han documentado raras complicaciones resultado de la angioembolización preoperatoria de meningiomas e incluyen déficit de nervios craneales, hemorragia intratumoral, hemorragia subaracnoidea, edema tumoral, necrosis de la piel, entre otras<sup>6,7</sup>. En nuestra serie de 113 pacientes, no hubo complicaciones asociadas a la embolización ni con la resección quirúrgica tardía.

Con el resultado de este reporte, sugiere que para un subtipo de pacientes con meningiomas intracraneales con vasos aferentes accesibles exclusivos de la arteria carótida externa, la embolización preoperatoria con la combinación de partículas de alcohol polivinílico inicialmente y con la oclusión permanente del vaso con N-butil-cianoacrilato, puede ser benéfica en producir necrosis tumoral a partir del séptimo día.

Este reporte contribuye a la evidencia acumulada del beneficio de la embolización preoperatoria como parte integral del tratamiento de los meningiomas intracraneales.

### CONCLUSIÓN

La angioembolización preoperatoria es efectiva para producir necrosis tumoral en meningiomas intracraneales cuando se realiza al 100%, evidenciado a partir del séptimo día.

### REFERENCIAS

1. Mc Dermott M, Wilson B. Meningiomas, in Youmans JR (ed): *Neurological surgery*. 4. Philadelphia: WB Saunders, 1996.
2. Ahuja A, Gibbons KJ, Hopkins LN. Endovascular techniques to treat brain tumors, in Youmans JR (ed): *Neurological surgery*, Ed 4. Philadelphia: WB Saunders 1996;2826-40.
3. Chun J, McDermott M, Lamborn K, Wilson C, Higashida R. Delayed surgical resection reduces intraoperative blood loss for embolized meningiomas. *Neurosurgery* 2002;50:1231-37.
4. Bendszus M, Rao G, Burger R, Schaller C, Scheinman K. Is there a benefit of preoperative meningioma embolization?. *Neurosurgery* 2000;47:1306-11.
5. Kai Y, Hamada J, Morioka M. Appropriate interval between embolization and surgery in patients with meningioma. *AJNR* 2002;23:139-42.
6. Hayashi T, Shojima K, Utsunomiya H. Subarachnoid hemorrhage after preoperative embolization of a cyst meningioma. *Surg Neurol* 1974; 27:295-398.
7. Adler J, Upton J, Wallman J. Management and prevention of necrosis of the scalp after embolization and surgery for meningioma. *Surg Neurol* 1986;25:357-60.