

Granuloma eosinófilo en el hueso occipital y la silla turca del mismo paciente

Arnulfo Gómez-Sánchez, Pedro Cortes-González, Oscar de la Garza-Castro,
Verónica Garza-Rodríguez, Jesús Muraira-González,
Santos Guzmán-López

RESUMEN

Se reporta el caso de un granuloma eosinófilo localizado en el hueso occipital del lado derecho que fue resecado quirúrgicamente en forma total, con una evolución satisfactoria. Después aparece otra lesión situada en la silla turca de la que se toma una biopsia la cual reporta granuloma eosinófilo. Tratándolo con esteroides en el posquirúrgico resolviéndose por completo.

Palabras clave: granuloma eosinófilo, *clivus*, base de cráneo, histiocitosis.

EOSINOPHILIC GRANULOMA OF THE OCCIPITAL BONE AND IN THE SELLAR REGION OF THE SAME PATIENT

ABSTRACT

A case of a Eosinophilic Granuloma localized in the occipital bone was diagnosed and operated in a radical way. At postoperative stage the evolution was satisfactory. Another lesion appeared later at the sellar area where a biopsy was taken, reporting Eosinophilic Granuloma treated with steroid drugs resolving the case completely, the case.

Key words: eosinophilic granuloma, clivus, skull base, hitiocytosis, treatment.

Schüller-Christian y enfermedad de Letterer-Siwe^{1,2}. El granuloma eosinófilo es una enfermedad benigna que ataca por lo general los huesos y está constituido por células mononucleares y eosinófilas. Los huesos del cráneo son los que con más facilidad se afectan³. La forma aislada o solitaria es la presentación más común y en el 75% de los casos ocurre antes de los 20 años de edad. Clínicamente se manifiesta como un tumor subcutáneo adherido al hueso, con dolor e hiperestesia. Puede ser descubierto en forma incidental en radiografías de cráneo indicadas por otro motivo.

Presentación del caso

Se reporta un paciente masculino de 28 años de edad con dolor en región occipital, posterior a un traumatismo de cráneo, sin ninguna otra sintomatología de importancia. El examen neurológico fue normal. Se indicó una radiografía simple de cráneo anteroposterior y lateral observándose una lesión radiolúcida en la región occipital, motivo por el cual se practicó una cirugía para resección biopsia, reportando un granuloma eosinófilo, su evolución posoperatoria fue satisfactoria (figura 1).

Seis meses después presenta un cuadro de cefalea intensa, progresiva en la región frontal, con paresia del VI par craneal derecho manifestada por

Recibido: 3 agosto 2005. Aceptado: 12 agosto 2005

Departamento de Anatomía Humana, Facultad de Medicina, Universidad Autónoma de Nuevo León. Correspondencia: Arnulfo Gómez-Sánchez Facultad de Medicina, U.A.N.L. Departamento de Anatomía Humana. Ave. Fco. I. Madero y Dr. Eduardo Aguirre Pequeño. Col. Mitras Centro. Monterrey, Nuevo León. México.

La histiocitosis de las células de Langerhans (HCL) es el término actual que sustituye al de histiocitosis X, que incluía los conceptos de granuloma eosinófilo, enfermedad de Hans-

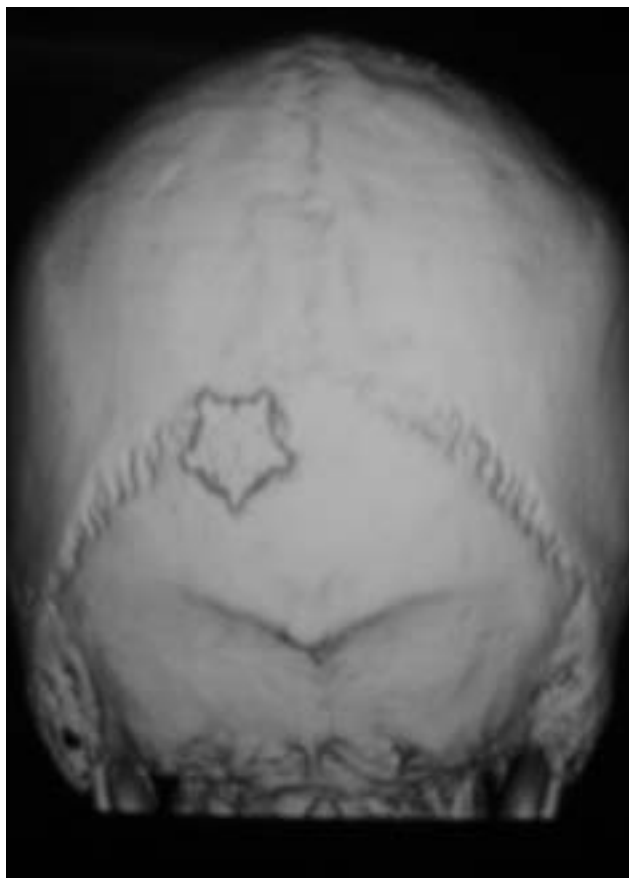


Figura 1. Lesión en la región occipital resecada y colocación de placa.

diplopía, motivo por el cual se indica una RM de cráneo en la que se aprecia una lesión de aspecto homogéneo que ocupa toda la silla turca, rechazando a la hipófisis hacia abajo y atrás. A la administración de medio de contraste toma una apariencia homogénea (figura 2). Se practica un examen de reserva hipofisiaria resultando dentro de los límites normales. Se interviene quirúrgicamente practicándose una endoscopia endonasal transesfenoidal (técnica habitual), realizando una resección subtotal de la lesión con reporte histopatológico de granuloma eosinófilo. La evolución posoperatoria fue satisfactoria manejándose con dexametasona por los primeros diez días a dosis de 8 mg cada 12 horas. Después se le administró deflazacort de 30 mg cada 12 horas por espacio de un mes, después se le indicó una dosis de 15 mg cada 24 horas también por un mes por último a dosis de 6 mg cada 24 horas por un mes. Se practicó una RM que demostró resolución completa de la lesión observando el infundíbulo, hipófisis y el quiasma óptico de características normales (figura 3). El paciente se

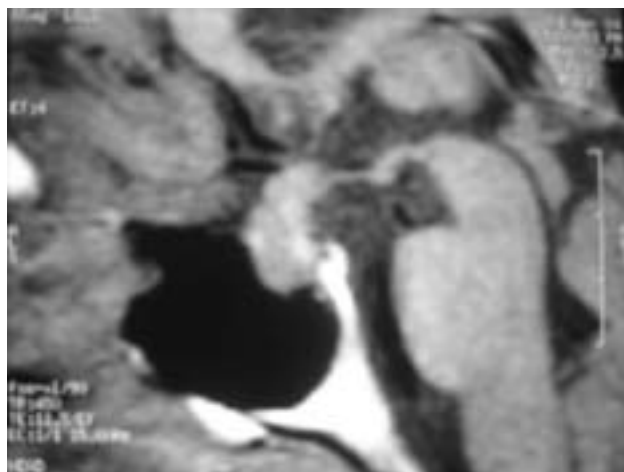


Figura 2. RM que demuestra tumoración homogénea que ocupa toda la silla turca.

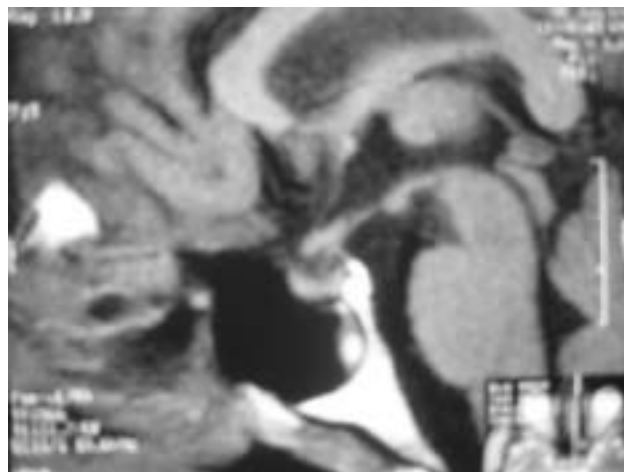


Figura 3. RM donde se observa la resección subtotal de la tumoración.

recupero en su totalidad, encontrándose asintomático.

DISCUSIÓN

El granuloma eosinófilo se considera la forma más benigna de la histiocitosis de células de Langerhans, aproximadamente el 70% de los casos se localizan en los huesos de la bóveda craneal, mandíbula, costillas y pelvis. También se han reportado en piel, hígado, bazo, y sistema reticuloendotelial. En forma no usual el tejido del sistema nervioso central puede estar involucrado durante el curso de la enfermedad. No se conoce la diferencia significativa entre la presentación en los huesos de la bóveda y los de la base del cráneo. Los huesos de la bóveda del cráneo se originan del tejido mesenquimatoso, su osificación es intramembranosa. El *clivus* está formado

por la porción basilar del occipital y el dorso de la silla turca del esfenoides, está limitada lateralmente por la porción petrosa del hueso temporal. La osificación es endocondral, así como el resto de los huesos de la base del cráneo. Las causas más comunes de afección del *clivus* son el cordoma, meningioma, quiste epide-moide, displasia fibrosa, osteomielitis, enfermedades metastásicas, sarcoma primario de Ewing, plasmaci-toma, hemangioblastoma, condroma, condrosarcoma y las extensiones del carcinoma nasofaríngeo y de los tumores de la hipófisis. Este reporte describe un pa-ciente con una lesión que fue extirpada primero de un hueso de la bóveda del cráneo, y después de 6 me-ses presenta otra en la base del cráneo. La CT y MRI son métodos muy útiles para el diagnóstico y se-guimiento de esta enfermedad para evidenciar neuroimagenes anormales incluyendo del tejido del sistema nervioso central. Existe una variación de opi-niones en cuanto al tratamiento, pero la mayoría de los reportes coinciden con la resección quirúrgica de la lesión con tratamiento de radiación en el posopera-torio¹. Nuestro paciente fue sometido quirúrgicamente a resección biopsia del granuloma occipital y biopsia de la región sellar. El segundo fue tratado con Dexa-metasona y Deflazacort por espacio de tres meses

demonstrando en las imágenes de control la resolución completa de la lesión.

REFERENCIAS

1. Greenberg MS. Eosinophilic Granuloma. Handbook of Neurosurgery, 5a ed. Lakelond Florida, 2001.
2. Crespo-Rodríguez AM, Franco C, Lidón MC, Izquierdo B, Angulo E, Mazas-Artasona LV. Histiocitosis hipotálamo-infundibular: hallazgos en resonancia magnética. *Rev de Neurol* 2004; 39 (2): 125-9.
3. Rawlings CE III, Wilkins RH: Solitary eosinophilic granuloma of the skull. *Neurosurgery* 15:155-161, 1984.
4. Brisman JL, Feldstein NA, Tarbell NJ, Cohen D, Cargan AL, Hadad J, Bruce JN. Eosinophilic granuloma of the clivus: Case report, follow-up of two previously reported cases, and review of the literature on cranial base eosinophilic granuloma. *Neurosurgery* 1997; 41: 273-9.
5. Sampson JH, Rossitch E, Young JN, Lane KL, Friedman AH. Solitary eosinophilic granuloma invading the clivus of an adult: Case Report. *Neurosurgery* 1992; 31: 755-7.
6. Itoh H, Waga S, Kojima T, Hocino T. Solitary Eosinophilic Granuloma in the Frontal Lobe: Case Report. *Neurosurgery* 1992; 30: 295-8.
7. Miller C, Lloyd TV, Johnson JC, Hunt WE. Eosinophilic granuloma of the base of the skull. Case report. *J Neurosurg* 1978; 49 (3): 464-6.
8. Colak A. Hypothalamic Langerhans' cell histiocytosis. *J Neurosurg* 1998; 89 (2): 344-5.