

Encefalocele esfeno-etmoidal gigante asociado a hamartoma sinonasal mucinoso

Ricardo Ramírez-Aguilar¹, Victor Hugo Escobar de la Garma², Arturo Ayala-Arcipreste³,
Leonardo Padilla⁴, Rafael Mendizabal-Guerra⁵

RESUMEN

El encefalocele congénito es el resultado de la herniación de tejido neural a través de un defecto del cráneo. Los encefaloceles basales se clasifican en: esfeno-etmoidal, trans-esfenoidal, esfeno-orbitario, trans-etmoidal y esfeno-maxilar. El hamartoma seromucinoso fue descrito por primera vez en 1974; por Baillie y Batsakis. Se han reportado alrededor de 22 casos hasta la fecha, se refiere en la literatura una predilección por el *septum* nasal posterior y nasofaringe en el 80% de los casos, en ocasiones extensión a la base de cráneo. *Caso clínico*: mujer de 35 años, con amaurosis izquierda, amenorrea primaria, sinusitis crónica, cefalea y dificultad para la respiración nasal, con test de Fustemberg positivo. En la resonancia magnética de encéfalo se aprecia defecto de piso selar con hipointensidad gigante que protruye a través de esfenoides y etmoides hasta la cavidad nasal posterior, y lesión redondeada hiperintensa con medio de contraste. Se realizó abordaje combinado craneofacial, reparación de piso y resección de la lesión polipoide adherida a encefalocele. Después se envió en conjunto a patología, reportando hamartoma sinusal mucinoso. Evolucionó de forma satisfactoria, se encuentra sin cefalea, obstrucción nasal; sin embargo, el déficit visual y hormonal no mejoró debido a cronicidad de la patología. *Discusión y conclusiones*: el encefalocele se refiere como alteración del desarrollo durante la vida intrauterina; asimismo se cree que el hamartoma es una alteración en la migración de algunas células, por lo tanto la etiología de ambas entidades pudiera estar relacionada, por lo que debería estudiarse de forma dirigida en pacientes que presenten encefalocele basal.

Palabras clave: congénito, encefalocele basal, esfeno-etmoidal, hamartoma sinusal mucinoso.

Giant sphenoid-ethmoidal encephalocele associated with mucinous sinonasal hamartoma

ABSTRACT

Congenital encephalocele appears as the result of neural tissue herniation through a cranial defect. Basal encephaloceles can be classified as follows: sphenoid-ethmoidal, trans-sphenoidal sphenoid-orbital, trans-ethmoidal, sphenoid-maxillary. The seromucinous hamartoma was first described in 1974 by Baillie and Batsakis. 22 cases have been previously described, with a predominance of cases in the posterior nasal septum and nasopharynx in 80% of cases and occasional extension to the skull base. *Case report*: a 35 year old female with left amaurosis, primary amenorrhea, chronic sinusitis, headache, limitation for nasal breathing and positive Fustemberg Test was admitted in our institution. Magnetic resonance imaging revealed a sellar floor defect with giant hypointense image herniating through the sphenoid and ethmoid bones to the posterior nasal cavity, and a hyperintense rounded image with homogenic enhancement with contrast. A combined craniofacial approach was done, repairing middle fossa floor and excision of polypoid lesion adjacent to the encephalocele, which was classified by histopathologic examination as a mucinous sinonasal hamartoma. The patient had a good outcome with absence of headaches and nasal obstruction, however there was no visual and hormonal improvement due to the chronicity of the disease. *Discussion and conclusions*: encephalocele is a rare entity described as a structural anomaly during intrauterine life, and

hamartoma is a disturbance in neuronal cell migration, therefore the etiology of both entities may be related. The study of these patients should address both entities initially.

Key words: congenital, basal encephalocele, spheno-ethmoidal, mucinous sinonasal hamartoma.

El encefalocele congénito es el resultado de la herniación del tejido neural a través de un defecto del cráneo. Se estima una incidencia de 1 por cada 35,000 nacidos vivos. Se dividen en encefaloceles occipitales 75%, frontales 25%. A su vez los encefaloceles frontales se dividen en fronto-etmoidales 60% y en menor frecuencia basales 40% siendo el más raro, se estima en 1.5 a 10% de todos los encefaloceles¹⁻³.

Los encefaloceles basales se clasifican de acuerdo a la localización anatómica en:

- Esfeno-etmoidal, herniación de tejido neural a través de hueso esfenoidal y etmoidal a la cavidad nasal posterior.
- Transesfenoidal, herniación de tejido neural a través de hueso esfenoidal hacia el seno esfenoidal y epifaringe.
- Esfeno-orbitario, herniación a través de la fisura orbitaria superior o defecto óseo a la órbita.
- Trans-etmoidal, herniación a través de la lámina cribosa a la cavidad nasal anterior.
- Esfeno-maxilar, herniación a través de la fisura orbitaria inferior hacia la fosa pterigopalatina⁴⁻⁵.

El hamartoma seromucinoso llamado también hamartoma seroso, hamartoma glandular o adenosis microglandular; fue descrito por primera vez en 1974; por Baillie y Batsakis. Se han reportado pocos casos hasta la fecha, se refiere en la literatura una predilección por el septum nasal posterior y nasofaringe en el 80% de los casos, en ocasiones con extensión a la base de cráneo. No existe predilección por algún sexo. La presentación clínica con sintomatología obstructiva nasal y a la exploración es una masa polipoide. Se debe realizar diferencial con hamartoma adenomatoide del epitelio respiratorio con quien comparte características histopatológicas⁶⁻¹⁰.

Presentamos el primer caso de encefalocele gigante esfeno-etmoidal asociado a hamartoma sinusal mucinoso, en una paciente de 35 años.

Caso clínico

Mujer de 35 años; antecedente de amaurosis en ojo izquierdo desde la infancia, además de amenorrea primaria en tratamiento hormonal desde los 16 años, sinusitis crónica. Acude a este servicio por presentar desde hace 3 años cefalea, bifrontal, opresiva y dificultada para la respiración nasal, por sensación de obstrucción. A la exploración física presenta talla baja, hipertelorismo, nariz en silla de montar, anosmia bilateral, amaurosis izquierda con papila pálida, ojo derecho con hemianopsia temporal, reflejo fotomotor izquierdo ausente. En la cavidad nasal bajo visión endoscópica se aprecia protrusión de lesión redondeada mal delimitada, fija, coloración rosada, con test de Fustemberg positivo. Resonancia magnética en cortes sagitales en secuencia T1 reveló defecto de piso selar con herniación de un

tad para la respiración nasal, por sensación de obstrucción. A la exploración física presenta talla baja, hipertelorismo, nariz en silla de montar, anosmia bilateral, amaurosis izquierda con papila pálida, ojo derecho con hemianopsia temporal, reflejo fotomotor izquierdo ausente. En la cavidad nasal bajo visión endoscópica se aprecia protrusión de lesión redondeada mal delimitada, fija, coloración rosada, con test de Fustemberg positivo. Resonancia magnética en cortes sagitales en secuencia T1 reveló defecto de piso selar con herniación de un

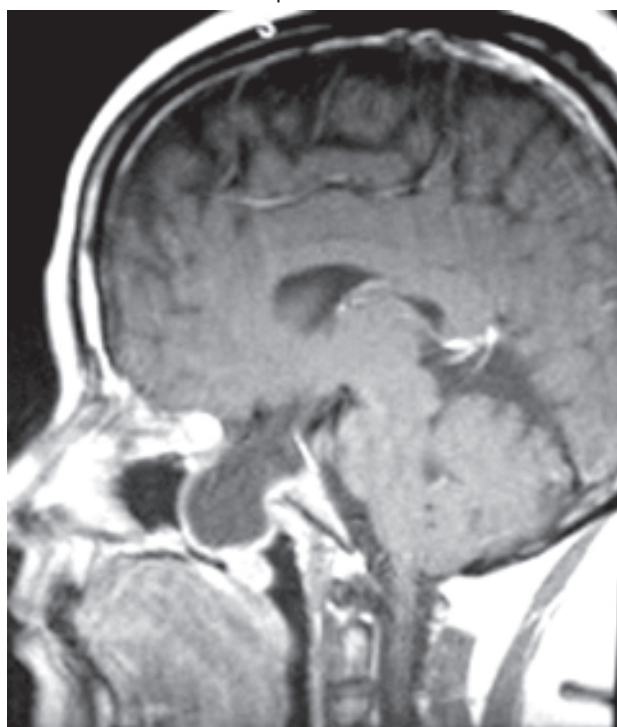


Figura 1. Corte sagital de resonancia magnética en secuencia T1 contrastado que demuestra solución de continuidad a través de fosa media craneal con subsecuente herniación de tejido hacia seno esfenoidal y nasofaringe. Asimismo, se observa adyacente una pequeña lesión redondeada que capta medio de contraste de forma homogénea que provoca obstrucción de la nasofaringe.

Recibido: 2 mayo 2014. Aceptado: 22 mayo 2014.

¹Residente Neurocirugía. Hospital Juárez de México, ²Residente Terapia Endovascular Neurológica, Instituto Nacional de Neurología y Neurocirugía. ³Médico adscrito al Servicio de Neurocirugía, ⁴Médico adscrito al Servicio de Otorrinolaringología, ⁵Jefe de Servicio de Neurocirugía, Hospital Juárez de México. Correspondencia: Ricardo Ramírez-Aguilar. Av. Instituto Politécnico Nacional n° 5160, Magdalena de las Salinas, Gustavo A. Madero Distrito Federal. E-mail: ramirezricardo2002@yahoo.com.mx

saco hipodenso gigante, el cual contiene membranas y protruye a través de esfenoides y etmoides hasta la cavidad nasal posterior y la oblitera en su totalidad, en la parte posterior de este saco, se aprecia lesión que capta medio de contraste de forma homogénea, la cual se encuentra externa y parece estar adherida a membrana (figura 1). Fue sometida a manejo quirúrgico mediante abordaje bicoronal y facial, colocando malla de titanio con tornillos en piso craneal medio, previa reducción y disección de estructuras neurovasculares (figura 2) y resección de encefalocele, además se encontró lesión polipoide adherida al encefalocele que se envió en conjunto a patología. La paciente ha evolucionado de forma satisfactoria a 6 meses de la cirugía, se encuentra sin cefalea ni obstrucción nasal; sin embargo, el déficit visual y hormonal no mejoró debido a cronicidad de la patología. La resonancia magnética de control muestra disminución del grado de herniación del encefalocele con liberación de la cavidad nasal y no existe recidiva de hamartoma sinusal mucinoso (figura 3).

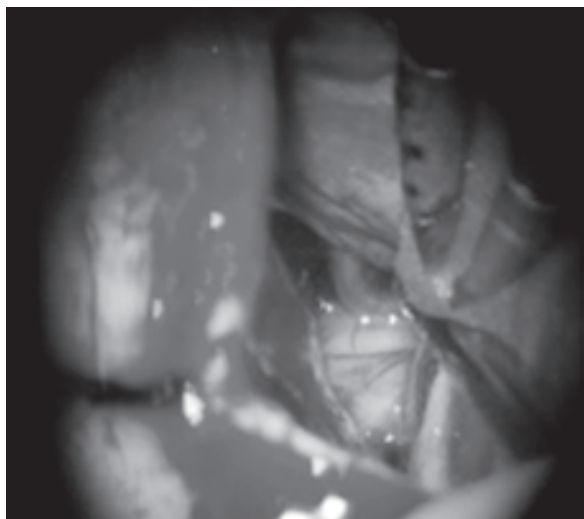


Figura 2. Fotografía transquirúrgica donde se aprecia la disección de estructuras neurovasculares selares y paraselares del saco herniado en el piso medio craneal.

DISCUSIÓN Y CONCLUSIONES

La literatura médica reporta como sitio más común de encefalocele la región occipital, presentamos el caso de una paciente con encefalocele esfenotmoidal, la cual es una localización poco habitual. Se puede asociar a ciertas anomalías como son: hipertelorismo, base nasal amplia, paladar hendido, agenesia de cuerpo calloso, espina bifida, se han descrito desde 1970, por Kindler, algunos casos del síndrome "Morning Glory", que presenta principalmente displasia congénita de nervio óptico, reportamos por primera vez

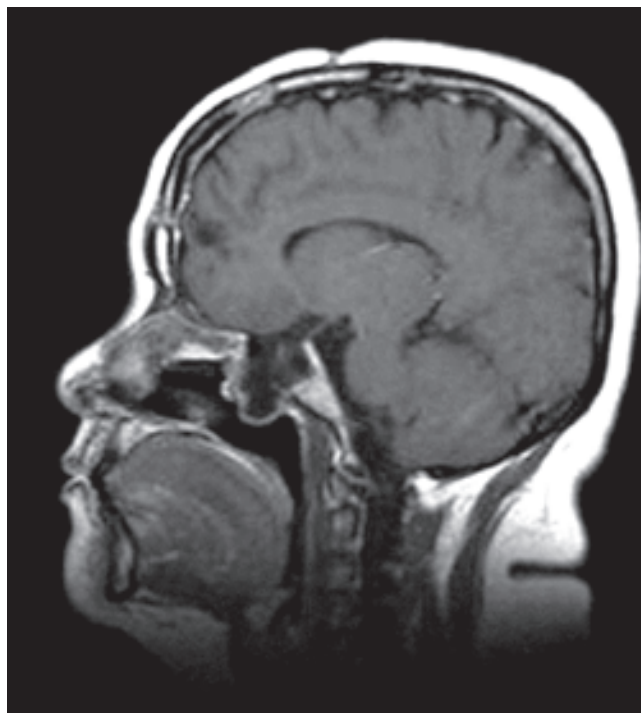


Figura 3. Corte sagital de resonancia magnética en secuencia T1 contrastada postquirúrgica, que revela la mejoría en el lumen de la nasofaringe, con la resección subtotal de saco herniado y total de tejido adherido.

la asociación a un hamartoma sinusal mucinoso en una mujer de 35 años¹¹⁻¹⁴.

Nuestra paciente presentaba como comorbilidad amenorrea primaria; así como, amaurosis, que se deben a compresión directa del encefalocele sobre la vía visual y región hipofisaria, con subsecuente afección hormonal.

La presentación clínica del hamartoma sinusal mucinoso es la de una lesión polipoide en la mayoría de los casos en la parte posterior del *septum* o nasofaringe que condiciona datos de obstrucción nasal como fue en el caso que reportamos¹⁴.

La etiopatogenia del encefalocele es aún desconocida, existen teorías que implican una alteración en la separación de la superficie de ectodermo del neuroectodermo, justo al cierre del tubo neural que se lleva a cabo en la semana 4 de gestación aproximadamente. Otra teoría implica un defecto óseo como resultado de alteración en la condrocificación y formación de la base craneal, con la secundaria herniación de estructuras intracraneales; asimismo, se cree que el hamartoma es una alteración en la migración de algunas células, por lo tanto, la etiología de ambas entidades pudiera estar relacionada, por lo que debería estudiarse de forma dirigida en pacientes que presenten encefalocele basal²⁻³.

REFERENCIAS

1. Akira Yokota, Yasuhiko Matsukado, Isao Fuwa, Kooichi Moroki, Shinji Nagahiro. Anterior basal encephalocele of the neonatal and infantile period. *Neurosurg* 1986;19:468-78.
2. Hoving W. Eelco. Nasal encephaloceles. *Childs Nerv Syst* 2000; 16;702-6.
3. Caprioli Joseph, Lesser Robert L. Basal encephalocele and morning glory síndrome. *British J Ophthalmol* 1983;67:349-51.
4. Richieri-Costa Antonio, Guion-Almeida Marie L. The syndrome of frontonasal dysplasia, callosal agenesis, basal encephalocele, and eye anomalies –phenotypic and aetiological considerations. *Int J Med Sci* 2004;1(1):34-42.
5. Tanimoto Keiji, Onda Saori, Sawaki Hideaki, Hiraiwa Tetsuya, Sano Hiroyuki, et al. Hypopituitarism in a patient with transsphenoidal cephalocele: longitudinal changes in endocrinological abnormalities. *Endocr J* 2011;58(3),193-8.
6. Fitzhugh Valerie, Mirani Neena. Respiratory epithelial adenomatoid hamartoma: a review. *Head and Neck Pathol* 2008;2:203-8.
7. Khan RA, Chernock RD, Lewis Jr JS. Seromucinous hamartoma of the nasal cavity: a report of two cases and review of the literature. *Head and Neck Pathol* 2011;5:241-7.
8. Fleming KE, Perez-Ordoñez B, Nasser JG, Psooy B, Bullock MJ. Sinonasal seromucinous hamartoma: a review of the literature and a case report with focal myoepithelial cells. *Head and Neck Pathol* 2012;6:395-9.
9. Punia RP, Mundi Irneet, Dass Arjun, Mohan Harsh. Respiratory epithelial adenomatoid hamartoma of the nasal cavity: a case report. *Surgical Science* 2012;3:165-7.
10. Figures R Mindy, Nayak V. Jayakar, Gable Carl Chiu G Alexander. Sinonasal seromucinous hamartomas: clinical features and diagnostic dilemma. *Otolaryngology-Head and Neck Surgery* 2010;143:165-6.
11. Min Kim Kyoung, Hyun Kwon Sam, Sung Park Ho, Jae Kang Myoung. A Case of Mixed Epithelial and Mesenchymal Hamartoma of Nasopharynx. Korean. *J Otorhinolaryngol-Head Neck Surg* 2012;55:191-3.
12. Chen S. Celia, David David, Hanieh Ahmed. Morning glory syndrome and basal encephalocele. *Childs Nerv Syst* 2004; 20:87-90.
13. Weinreb Ilan. Low grade glandular lesions of the sinonasal tract: a focused review. *Head and Neck Pathol* 2010;4:77-83.
14. Weinreb Ilan, Gnepp R Douglas, Laver M Nora, Hoschar P Aaron, Hunt L Jennifer, Seethala R Raja, et al. Seromucinous hamartomas: a clinicopathological study of a sinonasal glandular lesion lacking myoepithelial cells. *Histopathology* 2009;(54)2:205-13.