

Análisis epidemiológico sobre el Síndrome Congénito asociado a Zika (CZS) en México: reporte de caso clínico en Sinaloa

Aviña- Padilla Nayra¹, López-Ortiz Eduardo², Aviña-Padilla Katia³

¹Centro de Investigación y Docencia en Ciencias, Hospital Civil de Culiacán, Universidad Autónoma de Sinaloa, México.

²Coordinación de Investigación Subdivisión de Medicina Familiar. Unidad de Posgrado, UNAM, México.

³ Instituto de Neurobiología, UNAM, Campus Juriquilla. México.

Correspondencia: Dra. Katia Aviña Padilla, Instituto de Neurobiología, UNAM, Campus Juriquilla Blvd. 3001 CP 76230 Juriquilla, Queretaro, México.
E-mail: ib.katia@gmail.com

Recibido 05-abril-2019

Aceptado 11-abril-2019

Publicado 26-abril-2019

Resumen

La infección por Zika durante la etapa gestacional puede causar la transmisión uterina afectando el desarrollo adecuado del embrión ocasionando graves afectaciones congénitas en la formación del cerebro denominadas como Síndrome Congénito asociado a Zika (CZS). Estas características incluyen alteraciones estructurales como morfología craneal, anomalías cerebrales, oculares y contracturas, ocasionando severa afectación neurológica. Durante 2016-2018 se han confirmado 51 casos de CZS en México. Estos reportes indican que el 76% de las embarazadas presentaron la infección en el primer trimestre del periodo gestacional, siendo la microcefalia la malformación congénita neurológica con más frecuencia (86.5%). Este reporte describe un caso clínico en el Estado de Sinaloa durante 2017; recién nacido femenino debido a un parto incidental con diagnóstico de microcefalia severa y con historial materno de erupción pruriginosa y fiebre durante el embarazo, con resultados negativos para NAT. El análisis epidemiológico de infecciones de Zika sitúa a este estado por debajo del segundo cuartil (1,89) para 2016 y entre el segundo y tercer cuartil (3.42, 4) en 2017 y 2018 respectivamente. Esto indica la tendencia de la entidad al incremento en la tasa durante este periodo. Este incremento propone la necesidad de coordinar acciones de control vectorial, la identificación y notificación de las arbovirosis por medio del personal de salud de acuerdo a los lineamientos operantes, y la atención médica ante la sospecha de posible infección viral, para reducir las cadenas de transmisión en una población susceptible como Sinaloa.

Palabras claves: *microcefalia, zika, infecciones congénitas, epidemiología, CZS*

2019, Rangel L. Este es un artículo de acceso abierto distribuido bajo los términos de la Creative Commons Attribution License CC BY 4.0 International NC, que permite el uso, la distribución y la reproducción sin restricciones en cualquier medio, siempre que se acredite el autor original y la fuente.

Epidemiological analysis of Congenital Syndrome associated with Zika (CZS) in Mexico: clinical case report in Sinaloa

Abstract

Zika infection during the gestational stage can cause uterine transmission, affecting the proper development of the embryo causing severe congenital affectations in brain formation called Congenital Zika Syndrome (CZS). These characteristics include structural alterations such as cranial morphology, cerebral and ocular anomalies, and contractures, causing severe neurological involvement. During 2016-2018, 51 cases of CZS have been confirmed in Mexico. These reports indicate that 76% of pregnant women presented the infection in the first trimester of the gestational period, with microcephaly being the neurological congenital malformation with the highest frequency (86.5%). This report describes a clinical case in the State of Sinaloa during 2017; female newborn due to an incidental birth with a diagnosis of severe microcephaly and with a maternal history of pruritic rash and fever during pregnancy, with negative results for NAT. The epidemiological analysis of Zika infections places this state below the second quartile (1.89) for 2016 and between the second and third quartile (3.42, 4) in 2017 and 2018 respectively. This indicates the tendency of the entity to increase the rate during this period. This increase proposes a scenario in which the coordination of vector control actions, the identification and notification of arbovirosis by health personnel according to the operative guidelines, and medical attention in case of suspected viral infection are necessary. to reduce transmission chains in a susceptible population such as Sinaloa.

Keywords: *microcephaly, zika, congenital infections, epidemiology, CZS*

Introducción

Incidencia del Síndrome Congénito asociado a Zika (CZS) en México

La infección por el virus Zika (ZIKV) es causada por un arbovirus del género *Flaviviridae*, muy cercano al virus del dengue; el virus puede transmitirse por picadura de mosquito, contacto sanguíneo y contacto sexual, a través de fluidos. El periodo de incubación suele oscilar entre tres y doce días. Suele manifestarse clínicamente con fiebre leve, exantema pruriginoso, conjuntivitis no purulenta, mialgias y artralgias¹.

El virus se aisló por primera vez en la Floresta Zika en Uganda en el año 1947, en un mono *Rhesus* durante un estudio sobre la circulación de la fiebre amarilla selvática, sin embargo; fué hasta 1968 cuando se logró aislar a partir de muestras humanas en Nigeria². En el año 2007 tuvo lugar el primer brote importante de infección por virus Zika en la Isla Yap (Micronesia), en la que se notificaron 185 casos sospechosos, el vector que se identificó como posible implicado fue *Aedes hensilli*.

Posteriormente, se registró un brote en la Polinesia Francesa, que inició a finales de octubre del 2013. Se detectaron 100,000 casos de los cuales aproximadamente 70 fueron graves con complicaciones neurológicas (Síndrome de Guillan- Barré, meningoencefalitis) y otras autoinmunes (purpura trombocitopénica y leucopenia). Los vectores asociados fueron *Aedes Aegypti* y *Aedes polynesiensis*. Actualmente; es bien conocida la relación entre vectores hematófagos *Aedes aegypti* y *Aedes albopictus* hembras (mosquitos) y defectos del tubo neural^{3,5}.

De acuerdo a la Norma Oficial Mexicana (NOM-017-SSA2-2012) para la Vigilancia Epidemiológica (VE); es necesario un Sistema Especial (SE) para los padecimientos, que debido a riesgos potenciales a la salud, requieren mayor información a la generada por la vigilancia convencional; así como la aplicación de mecanismos específicos para la disponibilidad de información integral en apoyo a las acciones de prevención y control⁴. El Sistema Nacional para la Vigilancia Epidemiológica (SINAVE) tiene un sistema especial para las *arbovirosis* circulantes, entre ellas, el virus Zika. De acuerdo a los lineamientos establecidos por la Organización Mundial de la Salud (OMS), cuyos mecanismos integran la información recabada por la vigilancia convencional, el estudio epidemiológico de caso, estudio de brote, registro nominal, vigilancia basada en laboratorio, vigilancia de la mortalidad y la evaluación por grupos de expertos de los casos notificados⁶.

En México, el primer caso fue identificado en octubre de 2015 y corresponde a un masculino de 22 años residente de la ciudad de Monterrey, Nuevo León. Inició cuadro clínico el 19 de octubre caracterizado por presencia de fiebre, exantema y conjuntivitis no purulenta⁵. En el año 2016 y 2017 se confirmaron casos en 25 estados, en 2018 fueron 19 estados y 2019 en 6 entidades.

Desde 2016, la OMS publicó una declaración sobre la evidencia de relación causal entre la infección ocasionada por el virus Zika durante el embarazo y la aparición de anomalías congénitas del cerebro, incluyendo a la microcefalia, por lo cual la OMS declaró como Emergencia de Salud Pública de Importancia Internacional (ESPII).

Estudios posteriores permitieron la identificación de un conjunto completo de anomalías congénitas asociadas con la infección del virus Zika en el útero. A este conjunto de síntomas se le denominó Síndrome Congénito por Virus Zika (CZS). Este síndrome puede presentar adicionalmente a microcefalia, desproporción cráneo facial, irritabilidad, espasticidad, convulsiones, dificultades de alimentación, anomalías oculares, diagnóstico de pérdida auditiva, asimismo calcificaciones, trastornos corticales, y ventriculomegalia en neuroimagen. Las características clínicas de este síndrome congénito son consecuencia de la afectación neurológica y la pérdida de volumen intracraneal, ocasionando alteración estructural y funcional^{7,8}. Las alteraciones estructurales incluyen morfología craneal, anomalías cerebrales, anomalías oculares y contracturas congénitas. Las alteraciones funcionales están relacionadas exclusivamente con el deterioro neurológico. Este síndrome congénito aún se encuentra en fase de investigación y es considerado una nueva enfermedad teratogénica⁹⁻¹³.

Las estimaciones estadísticas reportadas indican que al menos el 5% de los recién nacidos de mujeres embarazadas infectadas con Zika desarrollan anomalías congénitas¹⁴⁻¹⁵.

Sin embargo; hay pocos estudios diseñados específicamente entre las embarazadas infectadas para dilucidar qué factores relacionados con la maternidad y el embarazo pueden estar asociados con el desarrollo de anomalías congénitas¹⁶⁻¹⁸.

En diciembre de 2015 la Dirección General de Epidemiología (DGE) publicó la primera versión de los "Lineamientos Estandarizados para Vigilancia Epidemiológica de la Infección por virus Zika", en este documento se establecieron las definiciones operacionales y algoritmos de muestreo para la detección de casos. En febrero de 2016 el Comité Nacional para la Vigilancia Epidemiológica (CONAVE) incluyó en su segunda versión una definición operacional especial para las mujeres embarazadas cuya sensibilidad tuviera la capacidad de detectar los casos con riesgo a presentar CZS.

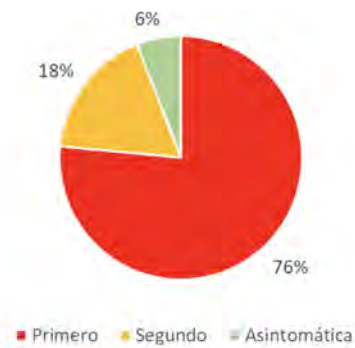
La definición operacional actual contempla la identificación de casos probables, basada en la sintomatología y asociación epidemiológica, de los cuales el 10% son muestreados para su confirmación por la Red Nacional de Laboratorios de Salud Pública (RNLSP) en las regiones en donde haya antecedente de circulación del virus¹⁹.

Hasta octubre de 2017, había 3689 casos confirmados de síndrome congénito asociado con la infección por el virus del Zika en América, la mayoría de ellos en países en desarrollo y que afectaban a los grupos socialmente más vulnerables. La Secretaría de Salud informó que en México se presentó el primer caso de microcefalia asociado a infección por virus Zika en 2016. Un producto femenino que nació por inducción del parto el 5 de noviembre de 2016, con una edad gestacional de 33.5 semanas (prematuro), con peso de 995 gramos y talla de 34.5 centímetros, quien falleció al momento del parto. La madre es una mujer de 25 años, originaria del estado de Oaxaca. Después de una exhaustiva valoración al nacimiento, se diagnosticó microcefalia, con otras complicaciones como: retrognatía (alteración facial caracterizada por tener uno o los dos maxilares retrocedidos respecto al plano frontal de la cara), limitación de la extensión de las extremidades inferiores y dislocación de la rodilla izquierda.

Mediante estudios especializados se detectó la presencia de virus Zika en líquido amniótico. Este resultado fué confirmado por el Instituto de Diagnóstico y Referencia Epidemiológicos (InDRE) "Dr. Manuel Martínez Báez"²⁰.

Desde el inicio de reportes de enfermedades asociadas a Zika en México, hasta el 26 de noviembre de 2018 se han confirmado 51 casos de CZS (ver figura 1). La confirmación se hace mediante el análisis de los casos por un comité de expertos integrado por personal de la Dirección General de Epidemiología, el Instituto Nacional de Perinatología y el Comité Nacional de Vigilancia Epidemiológica²¹.

Figura 1. Casos reportados de síndrome congénito asociado a Zika en México (CZS).

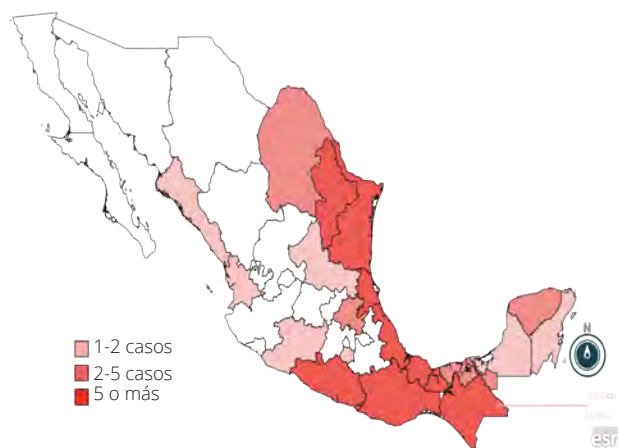


Fuente: SINAVE. Dirección General de Epidemiología. Secretaría de Salud.

De de estos reportes el 76% de las embarazadas presentaron la infección en el primer trimestre del periodo gestacional, resultando en cuarenta productos que nacieron vivos, dos nacieron muertos (anencefalia) y en nueve casos fallecieron (ver figura 2); la malformación congénita neurológica se reportó con mayor frecuencia (86.5%), entre los casos clínicos en nuestro país es la microcefalia, aunque en menor proporción también se presentó anencefalia, craneosinostosis, hidrocefalia y macrocefalia.

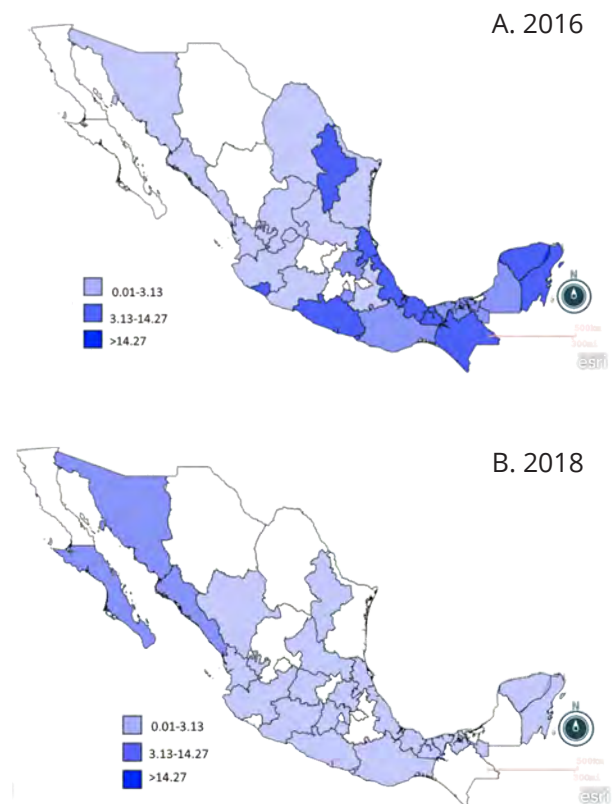
Otras anomalías asociadas fueron labio y paladar hendido izquierdo, ventriculomegalia ventriculomegalia lateral, cardiopatía congénita, y pie equino varo²². Un total de 17 entidades han reportado casos de síndrome congénitos asociado a ZIKV, los estados con la mayor incidencia de CZS en el país son Veracruz (10 casos), Tamaulipas (6), Chiapas, Guerrero, Nuevo León y Oaxaca (5 casos) reportados respectivamente.

Figura 2. Distribución geográfica de casos confirmados de síndrome congénito asociado a Zika (CZS).



Fuente: SINAVE. Dirección General de Epidemiología. Secretaría de Salud

Figura 3. Tasa comparativa de incidencia por 100,000 habitantes ZIKV en México. A) 2016, B) 2018.

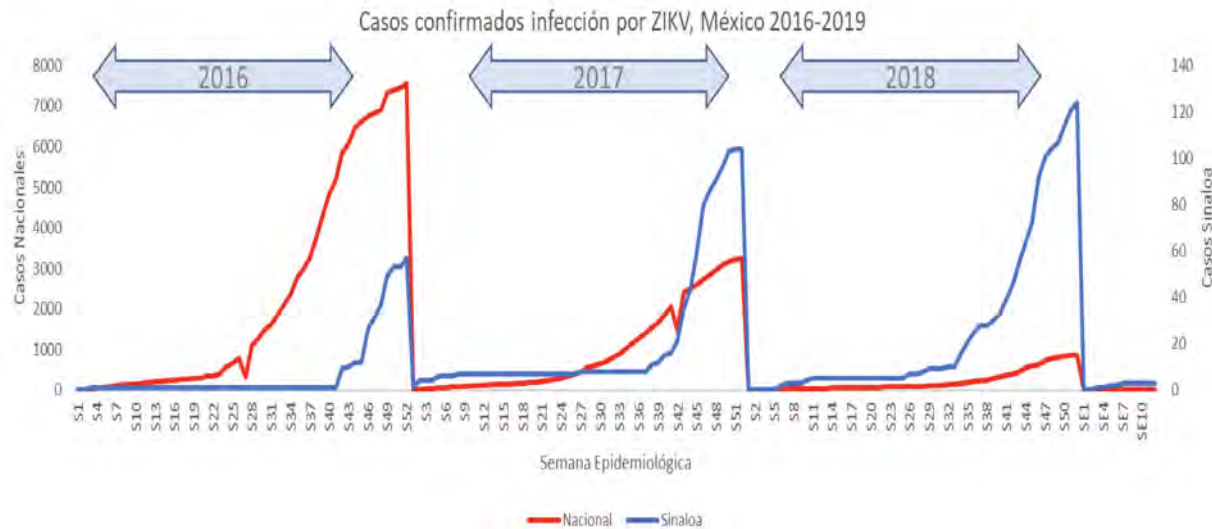


Fuente: Boletín Epidemiológico, SINAVE. Dirección General de Epidemiología. Secretaría de Salud

A continuación se describirá un reporte de caso clínico de presunto CZS en el estado de Sinaloa en 2017. Cabe destacar, que la distribución de la incidencia de casos de Zika, por 100,000 habitantes en las entidades afectadas sitúa a este estado por debajo del segundo cuartil (1,89) para 2016 y entre el segundo y tercer cuartil (3.42, 4) en 2017 y 2018 respectivamente (ver figura 3).

Esto indica la tendencia de la entidad al incremento en la tasa durante este periodo. Durante 2016, año en que sucedió el brote expansivo, hasta la SE 12 de 2019. Los casos incrementan tanto a nivel nacional como en el caso de Sinaloa durante la temporada de huracanes la cual inició en el Pacífico en la SE 20, 19 y 20 para 2016, 2017 y 2018 respectivamente (ver Figura 4).

Figura 4. Curva Epidemiológica de casos confirmados por ZIKV en México desde 2016-2018



Presentación del caso

Presentación de la historia clínica

Paciente recién nacido, sexo femenino con 39 semanas de gestación, nacida por parto fortuito vía vaginal con referencia de salida de líquido amniótico claro, Apgar de 8-9, se le da cuidados del recién nacido y posteriormente pasa a terapia intermedia en el Hospital Civil de Culiacán Sinaloa. Como antecedentes maternos, madre con 31 años de edad, nivel socio económico medio, refiere aplicación de toxoide tetánico en dos ocasiones, niega toxicomanías, G5 P5 A0 C0, FUM 26/10/16, niega amenaza de aborto e infecciones durante el embarazo. Sin embargo; durante el segundo mes de gestación refiere fiebre no cuantificada, exantema pruriginoso en ambos brazos, además de síntomas de malestar general (fatiga, astenia, adinamia, mareos y fotofobia), tratada con paracetamol y óxido de zinc en crema, refiere ingesta de multivitamínicos (ácido fólico a partir de tercer mes de embarazo) y control prenatal con tres consultas, además de la realización de tres

ultrasonidos (USG) con reporte de microcefalia en uno de ellos, realizado durante el séptimo mes de su embarazo.

Descripción del tratamiento

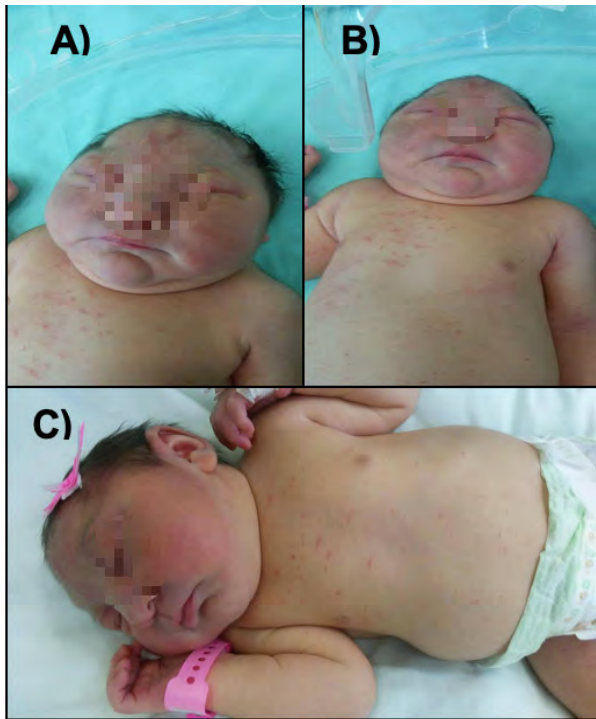Durante el manejo intrahospitalario se decide utilizar tratamiento antibiótico profiláctico con doble esquema de amikacina y ampicilina, debido a antecedente de parto fortuito, previa toma de exámenes de laboratorio (PCR, PCT, BHC, glucosa, Calcio) y hemocultivo al ingreso, los cuales reporta BH normal y reactantes de fase aguda negativos para proceso infeccioso, se cumple esquema de 72 h.

Estudios de imagen y laboratorio

Durante la exploración se confirma microcefalia (ver figura 5), por perímetro cefálico por debajo del percentil tres (PC=26) con suturas craneales cabalgadas (figura 7), fontanela anterior apenas perceptible, posterior no palpable, sin alteración neurológica alguna al ingreso y durante su

estancia, al abordaje diagnóstico de la misma, se realiza solicitud de TORCH²², el cual se reporta serología negativa, radiografía de tórax sin datos de consolidación ni infiltrado intersticial (figura 6), USG transfontanelar no concluyente, sugiriendo la realización de TAC de cráneo (figura 7), la cual reporta lo siguiente: cuerpo caloso de forma parcial en rostrum y rodilla, con ausencia del resto de las porciones, vermis hipoplásico, colpocefalia bilateral, región selar con presencia de doble fosa, presentando hipófisis en la fosa posterior, hallazgos en relación a malformación congénita

Figura 5. Paciente con características clínicas de microcefalia. A) y B) Vista frontal C) Vista lateral



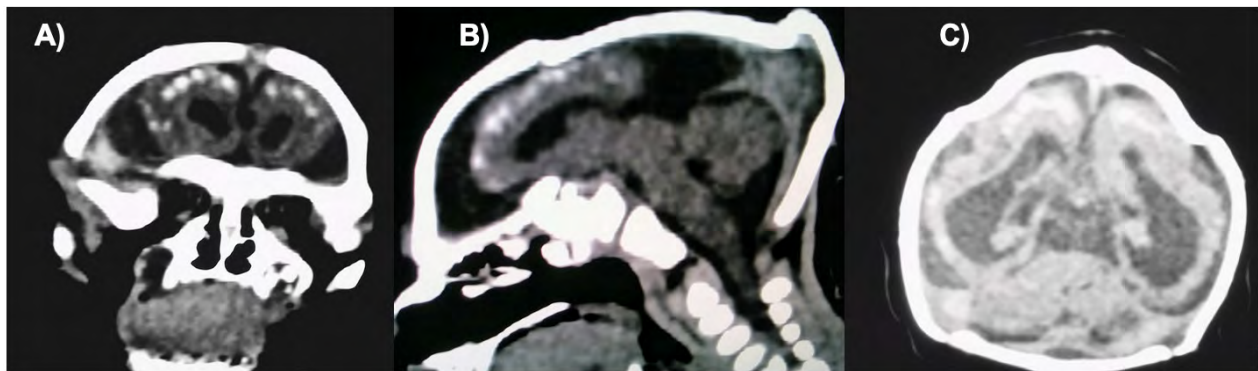
por Zika como posibilidad diagnóstica, aunado a las manifestaciones maternas durante el embarazo, es abordado por epidemiología para su registro y toma muestra para seguimiento del caso en laboratorio estatal.

Posteriormente se reciben resultados el día 08/08/17 con identificación de virus zika por método de RT-PCR negativo, tanto para la madre como para el recién nacido, durante su estancia se mantiene en buenas condiciones generales, afebril, sin datos de respuesta inflamatoria

Figura 6. Radiografía de tórax: Espacios intercostales sin presencia de datos de consolidación o infiltrado intersticial a ningún nivel.

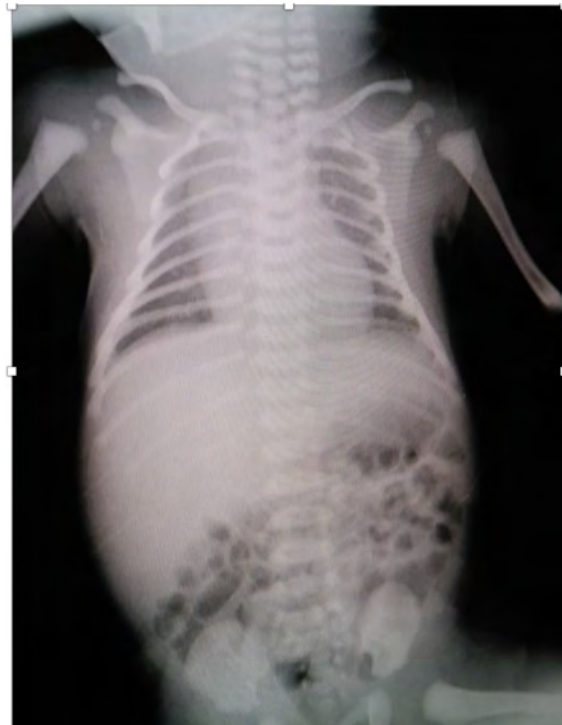

Figura 7. Hallazgos tomográficos en relación a malformación congénita por Zika como diagnóstico. Se identifica alteración morfológica generalizada de huesos de bóveda craneal, con hipoplasia de huesos frontoparietales bilaterales y sobreposición de suturas coronal, sagital, escamosa y lambdaidea. A) TAC cráneo simple (corte coronal) Ausencia de surcos corticales de manera generalizada, adelgazamiento cortical con múltiples calcificaciones alrededor de esta. B) TAC de cráneo simple (corte sagital). Región selar con presencia de doble fosa presentando hipófisis en la posterior y cuerpo calloso de forma parcial en rostrum y rodilla y vermis hipoplásico; C) TAC de craneo simple (corte transversal). Sistema ventricular muestra colpocefalia bilateral.



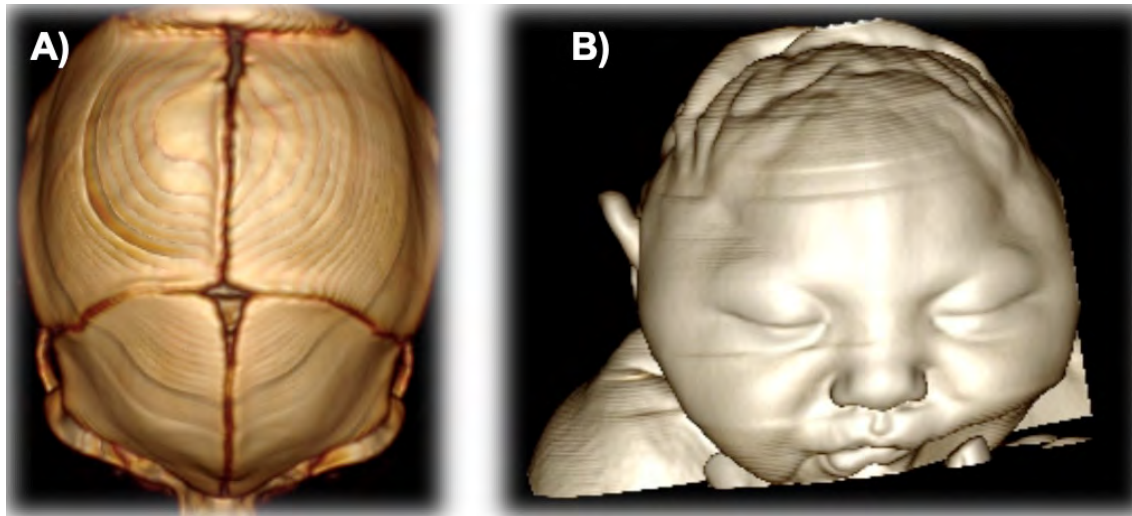
sistémica, tolerando adecuadamente la vía oral, con ingesta de fórmula maternizada a libre demanda, mostrando buena succión/deglución, con registro de diuresis y evacuaciones presentes, de características normales, hemodinámicamente estable y eutérmica en bacinete, por lo que cumplido el esquema establecido, se solicitan exámenes de laboratorio de control (BHC, PCR, PCT), los cuales se reportan normales a la edad y se decide su egreso a domicilio para continuar con manejo y vigilancia por la consulta externa de pediatría, neurología y endocrinología.

Discusión clínica y diagnóstico diferencial

En el caso clínico presentado, a pesar de que los estudios preliminares sean negativos, no se pueden considerar como concluyentes, debido a que según lo indicado por los CDC en el caso

de personas sintomáticas la prueba NAT debe realizarse con muestras combinados de suero y orina simultáneamente con pruebas serológicas del IgM y se debería respetar el algoritmo de pruebas para mujeres embarazadas sintomáticas. Sí se realiza amniocentesis, también debería realizarse la prueba NAT de especímenes de amniocentesis. Un resultado negativo en la prueba NAT no descarta la infección por el virus del Zika²³. Cabe agregar que la recién nacida tiene criterios diagnósticos de exclusión, tanto radiológicos como clínicos, contra otras infecciones como: microcefalia grave con cráneo parcialmente colapsado, corteza cerebral delgada con calcificaciones subcorticales intracraneales e hipertensión precoz marcada, criterios que se encuentran caracterizados dentro de las cinco características clínicas para CZS²⁴ (figura 8).

Figura 8. Imagen en 3D A) Alteración morfológica de los huesos de la bóveda craneal, hipoplasia de huesos fronto-parietal bilateral, sobre posición suturas, coronal, sagital escamosas y lambdoidea. Cierre prematuro de fontanela anterior y parcial de fontanelas mastoideas. B) Representación ultrasonográfica de recién nacido.



En el caso de las mujeres embarazadas que han estado expuestas al Zika y el feto tiene defectos congénitos asociados posiblemente al virus del Zika según los resultados de la ecografía o cuyo bebé tiene defectos de nacimiento asociados al virus del Zika conforme a los resultados de los exámenes físicos realizados, deberían realizarse simultáneamente las pruebas NAT de detección de RNA en suero y orina, y la prueba de IgM en suero para el virus del Zika respetando el algoritmo para mujeres embarazadas sintomáticas. Sí se realiza una amniocentesis como parte del cuidado clínico, se deberían considerar realizar la prueba NAT para detección de RNA de muestras de amniocentesis y los resultados deberían ser interpretados dentro del contexto de las limitaciones de las pruebas de líquido amniótico.

Se ha descrito que las pruebas NAT tienen una alta especificidad y sensibilidad para la detección del RNA en líquido amniótico para detectar la infección por el virus del Zika, pero se desconoce la proporción de bebés nacidos que después de una infección presentarán anomalías²⁵.

Debido a múltiples causas, la toma, manipulación, conservación y tratamiento de las muestras para diagnosticar la infección por el virus del Zika es un factor clave, por que es importante trabajar en forma conjunta con el departamento de epidemiología de salud estatal para garantizar que se indique la prueba adecuada y que los resultados se interpreten de manera correcta. El trabajo conjunto con las áreas de epidemiología debe involucrar la capacitación al personal de

salud para evitar el diagnóstico en el séptimo mes del embarazo y promover la detección y reporte oportuno de la circulación para interrumpir la transmisión del virus en las localidades afectadas, además de garantizar el acceso a servicios de salud a la población que por su situación geográfica, social y económica los coloca en una posición especialmente vulnerable.

Los factores que nos sugieren que este caso de microcefalia podría asociarse a Zika es que los estudios no realizaron durante el tiempo adecuado, aunado a ello se detectaron signos radiológicos por tomografía de cráneo sugestivos, y como diagnóstico de exclusión se encuentra el TORCH negativo; se hizo radiografía de tórax en la cual se observa sin datos de consolidación y sin infiltrados a ningún nivel, descartando proceso neumónico como diagnóstico diferencial de sepsis neonatal. Se propone descartar esta patología al contar con antecedentes de enfermedad febril exantemática. Estos estudios nos señalan que no debe de excluirse como diagnóstico presuntivo, se sugiere realizar la prueba Trioplex RT-PCR en tiempo real según lo indicado por los CDC.

Cabe destacar que en el Noroeste del país sólo se ha reportado un caso de Zika relacionada con microcefalia, siendo durante el mismo año que el presente caso clínico. La enfermedad del Zika es una infección relativamente reciente en nuestro país y debido a que el clima en Sinaloa es cálido-subhúmedo el 48% del estado, es considerada una zona endémica de enfermedades infecciosas transmitidas por vectores, y un medio apropiado para su reproducción y transmisión, se debería investigar exhaustivamente acerca de posibles casos y fomentar la prevención de esta infección

durante el embarazo en mujeres que estén asociadas a factores de riesgo, ya sea porque habitan en zonas endémicas o tuvieron un viaje tres meses anteriores al contagio.

Conclusión

La reducción severa del tamaño del cerebro se considera el sello congénito del síndrome de Zika, que consiste en una colección de malformaciones del desarrollo asociadas con la infección congénita, como ventriculomegalia, calcificaciones, agenesia del cuerpo calloso, lisencefalia y anomalías retinianas. Reportes recientes muestran que el ZIKV infecta a las células progenitoras neurales, afectando el ciclo celular y ocasionando apoptosis^{26,27}. Sin embargo; los mecanismos por los cuales ZIKV interrumpe la neurogénesis y causa la microcefalia aún no se han dilucidado por completo. En los últimos años, el aumento de la microcefalia asociada con ZIKV ha movilizó a la comunidad científica para emprender la tarea interdisciplinaria de comprender sus orígenes y patogénesis. Futuros estudios en ello generarán una mayor comprensión del CZS, abriendo vías para posibles enfoques terapéuticos, y generando conocimiento sobre los mecanismos subyacentes del desarrollo cerebral en la salud y la enfermedad.

Conflicto de intereses

Los autores declaran no tener ningún conflicto de interés.

Agradecimientos

KAP agradece al programa de DGAPA para estancias posdoctorales en la UNAM y al MPSS Fernando Jiménez Quiroz por comentarios para la revisión del texto.

Referencias

1. Agumadu VC, Ramphul K. Zika Virus: a review of literature. *Cureus* 2018; 10(7):e3025.
2. Cayla Ja, et al. Zika Virus infection: a new public health emergency with great media impact. Programa de prevención, vigilancia y control de las enfermedades transmisibles (PREVICET), 2016: 468- 47
3. Alaniz AJ, Carvajal MA, Bacigalupo A, Cattan PE. Global spatial assessment of *Aedes aegypti* and *Culex quinquefasciatus*: a scenario of Zika virus exposure. *Epidemiol Infect* 2018:1-11.
4. Azar SR, Diaz-Gonzalez EE, Danis-Lonzano R, Fernandez-Salas I, Weaver SC. Naturally infected *Aedes aegypti* collected during a Zika virus outbreak have viral titres consistent with transmission. *Emerg Microbes Infect* 2019; 8(1):242-4.
5. Lavinia SF, Erleine MR, Ian ML, Feitosa MD et al. Posible vínculo entre la infección por el virus del Zika y microcefalia-Brasil, 2015. Centers for Disease Control and Prevention, Morbidity and Mortality Weekly report 2016; Vol. 65: 1-4.
6. Secretaría de Salud. NOM-017-SSA2-2012, Para la vigilancia epidemiológica. Diario de la Federación [Internet]. 2013;28.
7. Alves LV, Paredes CE, Silva GC, Mello JG, Alves JG. Neurodevelopment of 24 children born in Brazil with congenital Zika syndrome in 2015: a case series study. *BMJ Open* 2018; 8(7):e021304.
8. Brito CAA, Henriques-Souza A, Soares CRP, Castanha PMS, Machado LC, Pereira MR, et al. Persistent detection of Zika virus RNA from an infant with severe microcephaly - a case report. *BMC Infect Dis* 2018; 18(1):388.
9. Brito K, Dos Santos EB, Lucas L, Orsini M, Fiorelli R, Teixeira S, et al. Prevalence of neurological complications associated with Zika virus in a Brazilian metropolis. *Neurol Int* 2018; 10(2):7638.
10. Nunes ML, et al. *J Pediatr (Rio J)* 2016. Microcephaly and Zika virus: a clinical and epidemiological analysis of the current outbreak in Brazil; 92 (3): 230-40.
11. Calvet G, Aguiar RS, et al. Detection and sequencing of Zika virus from amniotic fluid of fetuses with microcephaly in Brazil: a case study. *Lancet Infect Dis* 2016; 16 (6): 653-660.
12. Albuquerque M, Souza WV, Araujo TVB, Braga MC, Miranda Filho DB, Ximenes RAA, et al. The microcephaly epidemic and Zika virus: building knowledge in epidemiology. *Cad Saude Publica* 2018; 34(10):e00069018.
13. Lugones BM, Ramirez M. Zika virus infection, pregnancy and microcephaly, 2016. *Rev Cubana Obstet Ginecol* 2016 ;42(3): 1-5.
14. Adamski A, Bertolli J, Castaneda-Orjuela C, Devine OJ, Johansson MA, Duarte MAG, et al. Estimating the numbers of pregnant women infected with Zika virus and infants with congenital microcephaly in Colombia, 2015-2017. *J Infect* 2018; 76(6):529-35.
15. Britt WJ. Adverse outcomes of pregnancy-associated Zika virus infection. *Semin Perinatol.* 2018;42(3):155-67.
16. Alvarado-Arnez LE, Escalera-Antezana JP. Zika infection in pregnancy: Follow up and outcomes, where are all the data? *Travel Med Infect Dis* 2018; 25:1-2.
17. Aneja S. Zika Virus Infection and Microcephaly in Infants: Is the Association Casual or Causal?: Public Health Viewpoint. *Indian Pediatr* 2018;55(4):333-4.
18. Asturias EJ. Uncovering the Spectrum of Postnatal Zika Infection in Children. *JAMA Pediatr* 2018; 172(7):624-5.
19. Secretaría de Salud., Subsecretaria de Prevención y Promoción a la Salud. Dirección General de Epidemiología, Dirección General Adjunta de Epidemiología. Manual de procedimientos estandarizados para la vigilancia epidemiológica de las enfermedades trabsmitidas por vector. 2017;253. Available from: http://187.191.75.115/gobmx/salud/documentos/manuales/36_Manual_ETV.pdf
20. Secretaría de Salud., Subsecretaria de Prevención y Promoción a la Salud., Dirección General de Epidemiología., <https://www.gob.mx/salud/prensa/050-primer-caso-de-microcefalia-asociado-con-zika>

21. Salud DG de ES de. Casos confirmados de Síndrome Congénito asociado a Zika, México 2016-2018. Available from: https://www.gob.mx/cms/uploads/attachment/file/454004/Cuadro_Sx_Congenito_asociado_a_Zika_15042019.pdf
22. Levine D, et al. How does Imaging of congenital zika compare with imaging of other TORCH Infections?. *Radiol* 2017; 285 (3): 744- 761 doi: 10.1148/radiol.2017171238
23. Del Carpio-Orantes L, Rosas-Lozano AL, García-Méndez S. Zika virus infection in pregnant women in a General Hospital of Veracruz, Mexico. *J Matern Fetal Neonatal Med* 2019; (1):1-5. doi: 10.1080/14767058.2019.1582627.
24. da Silva AF. Differential diagnosis of pathological intracranial calcifications in patients with microcephaly related to congenital Zika virus infection. *Radiol Bras* 2018; 51(4):270-271. doi: 10.1590/0100-3984.2016.0219.
25. Amaro F, Sanchez-Seco MP, Vazquez A, Alves MJ, Ze-Ze L, Luz MT, et al. The Application and Interpretation of IgG Avidity and IgA ELISA Tests to Characterize Zika Virus Infections. *Viruses*. 2019;11(2).
26. Wen Z, Song H, Ming GL. How does Zika virus cause microcephaly? *Genes Dev*. 2017;31(9):849-61
27. Agrelli A, de Moura RR, Crovella S, Brandao LAC. ZIKA virus entry mechanisms in human cells. *Infect Genet Evol*. 2019; 69:22-9

Artículo sin conflicto de interés

© Archivos de Neurociencias