

# Meningoencefalitis eosinofílica por *Angiostrongylus cantonensis*

Ramos-Robledo Alejandro<sup>1</sup>, Meijides-Mejías Christian<sup>1</sup>, Zamora Fung Rolando<sup>2</sup>, Dorta-Contreras Alberto Juan<sup>1</sup>

<sup>1</sup>Laboratorio Central de Líquido Cefalorraquídeo, Facultad de Ciencias Médicas, Miguel Enríquez, Universidad de Ciencias Médicas de la Habana, Habana, Cuba

<sup>2</sup>Facultad de Ciencias Médicas, Enrique Cabrera, Universidad de Ciencias Médicas de la Habana, Habana, Cuba

**Correspondencia:** Alberto Juan Dorta Contreras. Facultad de Ciencias Médicas, Miguel Enríquez, Universidad de Ciencias Médicas de la Habana, Ramón Pinto # 202 e/ Ensenada y Villanueva, Diez de Octubre, La Habana, 10700, Cuba. [ORCID: 0000-0002-8818-4697](#)

**E mail:** [adorta@infomed.sld.cu](mailto:adorta@infomed.sld.cu)

Recibido 07-febrero-2020

Aceptado 17-junio-2020

Publicado 3-agosto-2020

## Resumen

*Angiostrongylus cantonensis* (*A. cantonensis*) es un helminto que constituye la principal causa de meningoencefalitis eosinofílica en el mundo y endémica en muchas partes del mundo. El objetivo de este trabajo es revisar la literatura publicada sobre el tema sobre el diagnóstico y tratamiento de la enfermedad que ocasiona, la fisiopatología de la enfermedad, casos interesantes y las particularidades de esta donde no existan hábitos de ingerir caracoles crudos y no existan otras etiologías. Se revisaron 37 artículos sobre la enfermedad en revistas nacionales e internacionales de acceso abierto que abarca la base de datos Scopus en el período de 1957 a octubre de 2019. Se confirma que la liberación de sustancias tóxicas, por lisis masiva de las larvas del parásito, produce el proceso inflamatorio en el sistema nervioso central y de esta manera se instaura finalmente la meningoencefalitis eosinofílica. Las manifestaciones clínicas más comunes de la enfermedad incluyen cefalea intensa, rigidez de nuca, náuseas, vómitos y parestesias. La fiebre se presenta en aproximadamente en la tercera parte de los enfermos. Los síntomas y los signos son a menudo leves o moderados, pero pueden llegar el coma. El diagnóstico está basado en los factores epidemiológicos, cuadro clínico presentado, así como los hallazgos positivos de los métodos diagnósticos inmunológicos y por PCR y los reibergramas como auxiliares. El tratamiento presenta alternativas al tratamiento sintomático con la talidomida y albendazol y la terapéutica combinada Interleucina-12 (IL-12) /Albendazol ensayada hasta ahora en ratas.

**Palabras clave:** *Angiostrongylus cantonensis*, meningoencefalitis eosinofílica, síntomas, diagnóstico, tratamiento.

2020, Ramos-Robledo A., et al.. Este es un artículo de acceso abierto distribuido bajo los términos de la Creative Commons Attribution License CC BY 4.0 International NC, que permite el uso, la distribución y la reproducción sin restricciones en cualquier medio, siempre que se acredite el autor original y la fuente.

# Meosinophilic meningoencephalitis by *Angiostrongylus cantonensis*

## Abstract

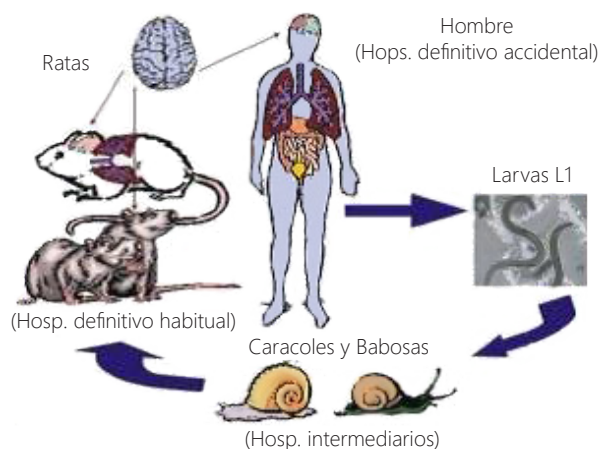
*Angiostrongylus cantonensis* is an helminth that is the main cause of eosinophilic meningoencephalitis in the world and it is endemic in many parts of it. The objective of this paper is to review the published literature about this topic about the diagnosis and treatment of the disease, the physiopathology, interesting cases and the particularities of this disorders where the absence of consumption habits of non cooked terrestrial snails is present. 37 papers about the disease was reviewed in national and international open Access journals from 1957 to October 2019 in Scopus data base. The liberation of toxic substance by cause of the of larvae that lied the central nervous system inflammatory process was confirmed that finally produce eosinophilic meningoencephalitis. The most common clinical fact of the disease are intense headache, neckrigidity, vomiting and parestesias. In the third part of the cases fever is present. Symptoms and signals are light or moderate but it could arise up to coma. Diagnosis are based on epidemiological factors, clinical presentation and as the positive findings by immunological and PCR diagnostics and the use of reibergrams as auxiliar methods. There are alternative treatment the symptomatic one with talidomide and albendazol as well as combined therapeutics with interleucin-12 (IL-12) assayed in rats up to now.

**Keywords:** *Angiostrongylus cantonensis*, eosinophilic meningoencephalitis, symptoms, diagnosis, treatment.

## Introducción

La meningoencefalitis eosinofílica, es una enfermedad inflamatoria del sistema nervioso central de etiología infecciosa que está llamando la atención por su marcado carácter reemergente y su prevalencia en amplios grupos de pacientes<sup>1</sup>. En Cuba, el parásito que produce dicha entidad nosológica es el helminto *Angiostrongylus cantonensis*, también nombrado *Lissacha tinafulica*; descrito por Chen en 1935, quien lo observó en las arterias pulmonares de *Rattus rattus* y *Rattus norvegicus* en Cantón, China. En 1945, Nomura y Lin notificaron la primera infección humana por causa de *A. cantonensis*, después de recuperar nematodos del líquido cefalorraquídeo de un niño de 15 años en Taiwán<sup>2</sup>. El ciclo de vida se observa en la figura 1.

**Figura 1.** Ciclo de vida del helminto *Angiostrongylus cantonensis*. Tomado de: Dorta Contreras AJ, et al. Aportes cubanos al estudio del *Angiostrongylus cantonensis*. Academia 2006 Ciudad de la Habana pp:1-76. ISBN 959-270-085-0



Posteriormente, tanto la enfermedad como el parásito que la ocasiona, han sido reportados en diversas partes del hemisferio occidental, especialmente el área del Caribe y el Sur de Estados Unidos, así como en otras partes de Centro y Sudamérica donde hay presencia de los hospederos intermediarios<sup>3</sup>.

En Cuba, las primeras evidencias de la presencia de *Angiostrongylus cantonensis*, fueron observadas por el Doctor Joaquín Pascual en la década del 70. Luego, el Doctor Roberto Plana Bouly estudió varios pacientes con meningoencefalitis eosinofílica y en el año 1977, en la Jornada Nacional de Pediatría, hizo la presentación de un paciente. A partir de entonces quedó abierto un amplio campo para las investigaciones epidemiológicas, clínicas, métodos de diagnóstico y tratamiento para la meningoencefalitis eosinofílica producida por *Angiostrongylus cantonensis*<sup>3</sup>.

Existen otros agentes biológicos que pueden producir enfermedades que transcurren con eosinofilia en líquido cefalorraquídeo, tales como: toxocariasis, neurocisticercosis, enfermedades malignas, medicamentos y cuerpos extraños en el Sistema Nervioso Central<sup>4</sup>. Justificación de la revisión bibliográfica. En la actualidad, el incremento de los viajes, la migración y el comercio internacional están expandiendo el rango de enfermedades infecciosas tales como la meningoencefalitis eosinofílica, así como el contexto sociocultural afrocubano que promueven la propagación del caracol gigante africano (*Achatina fúlica*) y han convertido la enfermedad en una verdadera emergencia en Latino América y el Caribe y han motivado la realización de la presente revisión de la bibliografía por el impacto que esta enfermedad parasitaria tiene y su repercusión neurológica que puede llegar a la muerte del paciente si se desconoce por parte de las autoridades sanitarias

para su tratamiento y si se desconoce la forma de transmisión para la población<sup>4</sup>. El objetivo de este trabajo es revisar la literatura publicada sobre el tema para acopiar toda la evidencia que ayude al diagnóstico y tratamiento de meningoencefalitis eosinofílica por *Angiostrongylus cantonensis*, así como la fisiopatología de la enfermedad con los casos interesantes publicados y los reportes del parásito y la enfermedad en las condiciones típicas cubanas o en regiones donde no existan hábitos de ingerir caracoles crudos y no existan otros agentes biológicos que produzcan meningoencefalitis eosinofílica.

### Material y método

El motor de búsqueda empleado fue coleccionar todas las publicaciones de autores cubanos o foráneos en revistas nacionales e internacionales sobre la enfermedad en el período de 1957 a octubre de 2019. Para ello se utilizó el siguiente algoritmo en la base de datos Scopus: TITLE-ABS-KEY (eosinophilic meningitis AND eosinophilic meningoencephalitis). Luego, de que este motor de búsqueda arrojará 132 artículos; se restringió la selección a los artículos que se encuentra en Open Access o Acceso abierto.

A partir de esta estrategia de búsqueda en Scopus, quedaron en total 41 artículos relacionados con el tema de la revisión. Sin embargo, hubo 4 artículos sobre meningoencefalitis eosinofílica por otras causas que fueron excluidos por lo que resultaron ser un total de 37 artículos. Las limitaciones de esta revisión es que no incluyen trabajos que hayan sido publicados revista que no operen bajo acceso abierto o en otras bases de datos o en revistas no indexadas en bases de datos alguna o que las palabras seleccionadas para la búsqueda no hayan sido lo suficientemente abarcadora para los objetivos trazados.

## Resultados

### Reportes

En nuestro medio, tanto el reporte de caracol gigante africano como de casos pediátricos de meningoencefalitis eosinofílica, está publicado desde finales del siglo pasado. A partir de ese momento, a lo largo y ancho de todo el país se ha reportado, sobre todo en la Habana, Cienfuegos, Villa Clara y Holguín<sup>5</sup>. En Latinoamérica, la presencia de *Achatina fulica*, está representando una verdadera emergencia en el continente por sus cuantiosos daños a la salud de la población, la agricultura y los ecosistemas.

En tal sentido, en el año 2012, el artículo "Endemic angiostrongyliasis in the Brazilian Amazon: Natural parasitism of *Angiostrongylus cantonensis* in *Rattus rattus* and *Rattus norvegicus*, and sympatric giant African land snails, *Achatina fulica*"<sup>6</sup> reportó por primera vez en Brazil, la infección de *Angiostrongylus cantonensis* en sus hospederos definitivos, las ratas (específicamente *Rattus rattus* y *Rattus norvegicus*). El trabajo fue realizado en los poblados de Guamá y de Jurunas, pertenecientes a la ciudad de Belém, estado de Pará. Estas zonas eran conocidas por las autoridades sanitarias brasileñas por sus altos niveles de leptospirosis. El hecho de que el caracol gigante africano esté considerado endémico en la región agudiza exponencialmente el riesgo de contraer meningoencefalitis eosinofílica por *Angiostrongylus cantonensis*.

Asimismo el estudio: "Prevalence and distribution of *Angiostrongylus cantonensis* (Nematoda: Angiostrongylidae) in *Achatina fulica* (Mollusca, Gastropoda) in Baixada Santista, São Paulo, Brazil"<sup>7</sup> publicado en el 2017 cita la prevalencia de *Angiostrongylus cantonensis* en *Lissachatina fulica* en los nueve municipios de esta región que conforman Baixada Santista (Bertioga, Cubatão,

Guarujá, Itanhaém, Mongaguá, Santos, São Vicente, Peruíbe y Praia Grande). Fueron encontrados caracoles infectados en todos los municipios estudiados, hecho alarmante producto de la difusión masivo del caracol gigante africano en el país. En 2018, un trabajo publicado por otros autores<sup>8</sup>; evaluó la presencia del helminto en ejemplares de *Lissachatina fulica* localizados en las playas: Barra da Tijuca, Recreio dos Bandeirantes, Reserva, Prainha y Grumar. Todas estas playas pertenecen a la zona oeste de la ciudad de Río de Janeiro. Pese a que solo fue encontrado el parásito en caracoles de Barra da Tijuca, el estudio sirvió como alerta para las autoridades sanitarias al advertir su expansión en el estado de Río de Janeiro, región conocida por su turismo playero.

En Colombia, un artículo publicado en 2019<sup>9</sup>, afirmó por primera vez la presencia específica del *A. cantonensis* (dado que ya se habían encontrado nematodos del género *angiostrongylus*) en el país estando asociado a *Lissachatina fulica*. Con esto se incluyó a la Angiostrongyliasis humana como posible diagnóstico en Colombia. En 2017, Estados Unidos<sup>10</sup>, publicó un trabajo que evaluó por primera vez la infección de *Angiostrongylus cantonensis* en armadillos de nueve bandas y zarigüeyas, ampliando así, la lista de especies animales de vida salvaje que al consumir caracoles pueden infectarse por este helminto y manifestar síntomas de meningoencefalitis eosinofílica pudiendo ser usados como alerta en aquellas regiones donde el parásito no ha sido reportado por la presencia del caracol gigante africano.

Otra investigación en 2017<sup>11</sup>, pero en el sureste de China, evaluó mediante análisis filogenético, al *A. cantonensis* en esta región de China y otras áreas colindantes; el cual infirió en que el origen más probable de este helminto puede ser Thailand o Hekou en la provincia de Yunnan, China.

### Fisiopatología

La meningoencefalitis eosinofílica se desarrolla, cuando las larvas en tercer estadio (L3) de *angiostrongylus cantonesis*, contenidas en la baba del caracol gigante africano se ingieren, migran al cerebro y la médula espinal donde cambian a larvas L4 (días 6-7 pos infección, en la rata) y posteriormente a L5 o gusanos adultos jóvenes (día 11-13)<sup>12</sup>.

Aunque los gusanos adultos jóvenes migran al SNC en la rata; en el caso de los humanos la interleuquina (IL-5), primer mediador involucrado en la respuesta inflamatoria, facilita la generación y activación de los eosinófilos, pero también influye en la liberación de enzimas proteolíticas y otros agentes pro inflamatorios y citotóxicos los cuáles destruyen a las larvas del parásito y la mayoría mueren antes de llegar al cerebro. De esta manera, la liberación de sustancias tóxicas, producto de la lisis masiva de las larvas del parásito, produce el proceso inflamatorio en el sistema nervioso central y de esta manera se instaura finalmente la meningoencefalitis eosinofílica<sup>12</sup>.

Sin embargo, aunque se ha podido dilucidar la fisiopatología de la enfermedad, aún se encuentran en estudio los mecanismos patogénicos en relación con el huésped y el *angiostrongylus cantonesis*, los cuales determinarán el comportamiento y evolución de dicha entidad. Por tal motivo; el trabajo publicado por Kuang-Yao, et al. 2017, indicó que los efectos antiapoptóticos de la activación de la vía Sonic hedgehog en los atrociitos en el estudio realizado con ratones redujo los niveles de estrés oxidativo causado por la activación de los antioxidantes, lo cual representaría un efecto protector en la resolución de la enfermedad<sup>13</sup>. En relación al hallazgo anterior, otra investigación publicada en la revista *Parasities and Vectors*; mostró que la infección causada por *A. cantonensis* causa la

apoptosis y necrosis de microglías y astrociitos en regiones del parénquima y el hipocampo cerebral<sup>14</sup>. Por otro lado, la revista *Korean Journal Parasitology*, realizó un estudio donde demostró que la vía extrínseca de la apoptosis neuronal fue la base molecular para la disfunción conductual en los pacientes lo cual confirma el diagnóstico clínico en pacientes<sup>15</sup>. Además, respecto a los mecanismos de reconocimiento del sistema inmune; Kiang-Yao y Lian-Chen, presentan otros resultados la activación inmunológica donde encontraron que con productos de excreción y secreción de las larvas L5 del parásito estimulan la activación de atrociitos, citoquinas y otras proteínas de la inmunidad innata<sup>16</sup>. Así mismo, en un estudio del 2019, el mismo autor con sus colaboradores identifican 254 proteínas por espectrometría de masa. Estos resultados indican, que estas moléculas pueden ser potenciales marcadoras en el diagnóstico de meningoencefalitis eosinofílica<sup>17</sup>. Finalmente, otros resultados mostraron algunos mecanismos poco dilucidados en nuestro medio, producido por la infección del helminto. Tal es el caso de un artículo del 2017 que indica la posible atrofia del timo en modelos experimentales<sup>18</sup> y otro artículo en PlusOne que le atribuye a un proteosoma la regulación fundamental en el proceso de inducción de la infección en el sistema nervioso central<sup>19</sup>.

### Diagnóstico clínico

En la actualidad; las manifestaciones clínicas de la enfermedad aún son muy discutidas pues según el origen del caracol gigante africano, pacientes de diversas latitudes del planeta debutan con signos y síntomas diferentes, así como también, el interrogatorio, gira en torno a otros hospederos intermediarios y las condiciones higiénicas y epidemiológicas propias del lugar de residencia de los pacientes en cuestión<sup>4</sup>. En Cuba, el único agente etiológico que produce meningoencefalitis eosinofílica es el *angiostrongylus cantonesis*, cuyo

hospedero intermediario es el caracol gigante africano (*Achatina fúlica*) y al interrogatorio; los pacientes o los familiares de estos en casos pediátricos refieren que estuvieron en contacto con el caracol o que en su área de salud hay presencia de este vector<sup>20</sup>.

Entre las manifestaciones clínicas más comunes de la enfermedad se incluyen cefalea intensa (95% de los casos), rigidez de nuca (40% de los casos), náuseas (28% de los casos), vómitos (38 % de los casos) y parestesias (40 % de los casos). La fiebre se presenta en aproximadamente el 32% de los enfermos y puede alcanzar 38 a 39°C. Los síntomas y los signos son a menudo leves o moderados, pero pueden llegar hasta el estado de coma. Así lo demuestra un trabajo publicado en 2011 por Padilla-Docal, et al.<sup>20</sup>. En tal sentido, en un estudio realizado en Hawaii durante el periodo del 2004 al 2005 se reportaron 5 casos atribuidos al *angiostrongylus cantonesis* pero esta vez se llegó a la conclusión de que los pacientes contrajeron la enfermedad debido al consumo con fines gastronómicos de caracoles marino y cuyas manifestaciones clínicas que coinciden con las de Cuba<sup>21</sup>. En un trabajo publicado por K. Parameswaran en los Anales de la Academia India de Neurología en el año 2006 fueron reportados 10 casos de meningoencefalitis eosinofílica por el mismo parásito. Al interrogatorio todos los pacientes confirmaron que habían consumido carne cruda de Iguana, en particular, la lengua y el hígado por sus propiedades rejuvenecedoras, con fines afrodisíacos y religiosos. Además, es importante señalar que los síntomas iniciales comenzaron alrededor del tercer día, al séptimo y noveno día e incluso hasta los 15 días<sup>22</sup>. Los principales síntomas referidos por los pacientes fueron: cefalea, fiebre, mialgia, astenia y artralgia y dolor abdominal y en menor frecuencia: vómitos y fotofobia. No fueron encontrados signos meníngeos, papiledema o déficit neurológico en ocho pacientes y solo en dos casos hubo

complicaciones: en el primero estado de coma y en estado rígido, sin movimiento y el segundo desarrollo radiculopatía cervical y lumbar<sup>22</sup>. Estos resultados difieren con la literatura latinoamericana donde están publicados casos clínicos con diferente frecuencia de los síntomas y signos clínicos. Con respecto a las manifestaciones neurológicas de la enfermedad, M. Furugen, et al., describieron en 2006 el caso de un paciente masculino que, a pesar de mejorar durante el tratamiento en el transcurso de la patología, presentó: retención urinaria transitoria causada por la radiculopatía, más conocido como Síndrome de Elsberg. Dicha complicación ha sido inusualmente descrita en relación a la meningoencefalitis eosinofílica y en la realización de esta revisión no se encontró otro reporte similar a este<sup>23</sup>. Al igual que en la serie de casos en la India, dos más son llevados a colación por Shah y S. Barot; del Hospital Pediátrico de Mumbai donde a una niña de 14 meses y otra de 2 años no presentan alteraciones motoras o de los pares craneales y de los signos de irritación meníngea, sólo en un caso rigidez nuchal, además los signos de Kerning, Brudzinski y el reflejo de Babinski fueron negativos. Estos datos coinciden con la mayoría de la literatura que aborda la ausencia de respuesta neurológica en los signos antes descritos por debajo de los dos años de edad en especial de los signos meníngeos<sup>24</sup>. Otro de los elementos del cuadro clínico, son las complicaciones de la meningoencefalitis eosinofílica. Así lo demuestra un trabajo publicado en *The Kaohsiung Journal of Medical Sciences* en 2016, donde es presentado un paciente diagnosticado clínicamente e imagenológicamente con una embolia cerebral y se destacó su gravedad teniendo en cuenta la escasa respuesta neurológica y las enormes imágenes hipodensas del resonador. Tras realizar otros estudios se comprueba meningoencefalitis eosinofílica por *angiostrongylus cantonesis* que simuló ser un accidente cerebrovascular. Se señaló la importancia de no



subestimar dicha entidad nosológica cuyo curso puede ser fatal para la vida de los pacientes<sup>25</sup>. En otro contexto, un caso de un niño de 12 meses en Memphis, Tennessee, USA es reportado por autores del St. Jude Children's Research Hospital y otras instituciones de este país, donde, el interrogatorio no arroja que el menor viajó, que estuvo en contacto con personas enfermas o con animales e incluso comido carnes crudas o mal cocinadas. Sin embargo, con anterioridad habían sido vistos mapaches merodeando cerca de la casa y se encontró restos de heces de los mismos en la cuna del paciente<sup>26</sup>. Este paciente ingreso en la sala de emergencias con un diagnóstico muy conocido en el medio cubano: el de síndrome febril desconocido<sup>26</sup>. Resulta importante señalar que se debe ser acucioso en el interrogatorio y el examen físico debido al creciente número de enfermedades que tienen esta forma de presentación. En relación a los hospederos intermediarios del parásito mucho se ha publicado sobre el hábito de comerlos en diferentes países. En este caso, en un reporte en China fue traída una paciente con múltiples manifestaciones neurológicas entre ellas: fiebre, parálisis, vómitos y convulsiones. A través de técnicas moleculares se determinó que la paciente tenía anticuerpos contra *angiostrongylus cantonesis* y al interrogatorio la paciente refiere haber ingerido ciempiés crudo<sup>27</sup>. En relación a los casos abordados se concluye que las manifestaciones clínicas son variadas en diferentes países por lo que se debe brindar atención personalizada a cada paciente y que el interrogatorio y los síntomas son fundamentales para llegar a la etiología del problema.

### Diagnóstico auxiliar

El diagnóstico de Meningoencefalitis eosinofílica está basado como ya es conocido en los factores epidemiológicos, cuadro clínico presentado, así como los hallazgos positivos de los medios

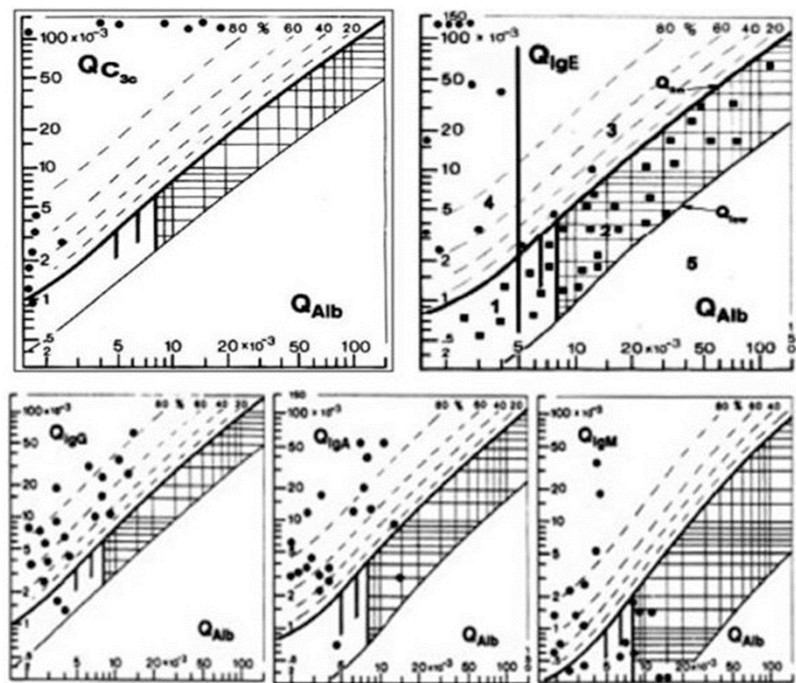
diagnósticos empleados. La detección certera la constituyen los estudios inmunológicos, por ser los de mayor especificidad para la detección de antígenos o anticuerpos relacionados con *Angiostrongylus cantonensis* (A. cantonensis)<sup>28</sup>. El test ELISA (*Enzyme Linked Immuno absorbent Assay*), que no requiere equipamiento específico puede considerarse la prueba más apropiada y económica en países desarrollados. Una alternativa para lo anterior es el diagnóstico basado en problemas relacionados con el ADN<sup>28</sup>. La técnica de PCR (Reacción en Cadena de la Polimerasa) ha sido descrito para detectar la angiostrongyliasis abdominal por *angiostrongylus costaricensis* en pacientes sintomáticos en Brasil. Como los cebadores de esta técnica están basados en A. cantonensis, una aplicación similar puede ser posible en casos de infección por este último<sup>28</sup>. Por otro lado, puede ser empleado para detectar el parásito en pacientes que fueron serológicamente positivos para la infección<sup>29</sup>. Las complejidades con la administración de cantidades adecuadas de antígenos específicos purificados para empleo inmunodiagnóstico, puede quizás, estar superado por el uso de antígenos expresados in vitro a través de técnicas de ADN (Ácido Desoxirribonucleico) recombinante<sup>28</sup>. Se han identificado proteínas antioxidantes que juegan un papel importante en respuestas proinflamatorias y anticitotóxicas mediadas por el parásito contra las especies reactivas del oxígeno generadas por el mecanismo inmunológico del hospedero. La peroxirredoxina es conocida por presentar una función esencial en la detoxificación del peróxido de hidrógeno (H<sub>2</sub>O<sub>2</sub>). Estos resultados sugieren que el parásito adulto de A. cantonensis libera esta proteína con su función antes descrita; sin embargo, ha sido reportada por tener efectos severos para la modulación de la inmunidad por Th2<sup>30</sup>.

Según Ze-Xun, et al.<sup>31</sup> la identificación de perfiles de micro ARN (Ácido Ribonucleico) en el Sistema nervioso central (SNC) de ratones infectados por

*A. cantonensis* reveló significativas alteraciones en la expresión de micro ARN. De esta manera se involucra el micro ARN en las respuestas inmunitarias de los ratones infectados y ayuda a comprender los mecanismos moleculares de la respuesta inmune frente a *A. cantonensis* en hospederos no habituales. Shih-Hsin, et al.<sup>32</sup> caracterizaron los micro ARN en estadios adultos jóvenes y adultos de *A. cantonensis* y plantearon que existen diferencias cualitativas y cuantitativas en cuanto a la expresión de esta biomolécula que presenta mayor relevancia en la regulación de las funciones biológicas en jóvenes adultos que en adultos de *A. cantonensis*. Un estudio de secuencia de próxima generación crea una base de datos transcriptómica de larvas en estadio L5 con identificación y caracterización de los genes, de manera que provee una visión basada en las formas

de presentación de la enfermedad, desarrollo, interacción huésped-hospedero y afinidad por el SNC del parásito<sup>33</sup>. Con relación a las linfocinas, las expresiones temporo-espaciales de las interleucinas 4, 10 y 13 en SNC de ratones infectados por *A. cantonensis*, demostró elevados niveles de estas, lo cual puede explicar las diferencias en la supervivencia, así como el tiempo en que ocurre la respuesta inmunitaria del hospedero frente al parásito<sup>34</sup>. El Reibergrama puede ser empleado para detectar casos de Angiostrongyliasis y otras enfermedades infecciosas, así como la generación de soluciones para eliminar la invasión helmíntica y estrategias farmacológicas antiparasitarias antes que ocurra la penetración al SNC<sup>35</sup>. En la figura 2 se puede apreciar los resultados de los Reibergramas para un grupo de pacientes con meningoencefalitis eosinofílica por *Angiostrongylus cantonensis*.

**Figura 2.** Diagnóstico Neuroinmunológico de meningoencefalitis eosinofílica por *Angiostrongylus cantonensis*. En la figura superior izquierda se observan los resultados obtenidos para el C3c donde prácticamente el 100% de los pacientes sintetizan C3c. Otro tanto ocurre con los pacientes referidos a la IgE. En la parte inferior se destaca los resultados para determinación de la síntesis intratecal de las clases mayores de inmunoglobulinas. Puede observarse más frecuentemente síntesis intratecal de IgG e IgA típico de la enfermedad. Tomado de: Ramos Robledo A, Dorta Contreras AJ. Diagnóstico neuroinmunológico de meningoencefalitis eosinofílica producida por *Angiostrongylus cantonensis*. *Rev Cub Invest Bioméd* 2019.





Kuang-Yao, et al., realizaron un análisis proteómico de los productos de excreción-secreción en adultos jóvenes de *A. cantonensis* identificándose tres proteínas inmunorreactivas mediante Western Blott: disulfidoisomerasa, putativo aspártica proteasa y anexina, las cuales pueden ser útiles en el diagnóstico y tratamiento de la Meningoencefalitis eosinofílica<sup>31</sup>. Además, se ha empleado a la proteína señalizadora Sonic Hedgehog (Shh) con efectos antiapoptóticos a través de la reducción del estrés oxidativo en astrocitos<sup>36</sup>. En sentido general, los medios diagnósticos empleados se encuentran en constante evolución. Más allá de métodos convencionales surgen innovaciones frente a las nuevas agresiones del parásito y a las respuestas inmunológicas del hospedero relacionadas con la presentación de la enfermedad.

#### Tratamiento de Meningoencefalitis eosinofílica

En la actualidad la terapéutica a emplear frente esta enfermedad presenta diversas alternativas con relación a las formas de aplicación, independientemente de los tratamientos convencionales. Es por ello que se potencia e investiga el empleo de los últimos en combinación con nuevos medicamentos que han demostrado eficacia antes las formas de presentación de esta entidad nosológica. Los tratamientos sintomáticos pueden incluir punciones lumbares seriadas para reducir el aumento de la presión endocraneana, analgésicos para las cefaleas y esteroides para combatir la intensa reacción inflamatoria del huésped<sup>4</sup>. El uso de talidomida como agente antiinflamatorio e inmunomodulador así como alternativa al tratamiento conjuntamente con albendazol, está basado en su efectividad para alterar el fenotipo de células inmunológicas, la síntesis y liberación de citocinas y linfocinas y la migración de neutrófilos, inhibir el factor de necrosis tumoral alfa (TNF- $\alpha$ ), inducir alteraciones en moléculas de adhesión

celular, consecuentemente con cambios en la interacción leucocitaria con la membrana celular endotelial. Es necesario, según los resultados del estudio, aplicar el tratamiento en el rango de 5 a 10 días luego de la infección, observándose de esta manera excelentes resultados<sup>36</sup>. Este medicamento es seguro y bien tolerada en niños con Meningitis tuberculosa y actualmente considerada como un tratamiento adyuvante en Meningoencefalitis eosinofílica causada por *Angiostrongylus cantonensis*<sup>36</sup>. Los autores plantean su coincidencia con este tratamiento pues la talidomida, por sí sola no induce efectos larvicidas, solamente reduce la síntesis de citocinas; sin embargo, no se recomienda aplicar en féminas en estado gestacional por el efecto teratogénico del medicamento. Independientemente a lo anterior, si se emplea en el período adecuado junto al efecto larvicida del albendazol, se complementa su acción.

Otro de los tratamientos que se encuentran es la terapéutica combinada Interleucina-12 (IL-12)/Albendazol, el primer estudio ensayado en ratas, evidenciándose disminución marcada de Meningoencefalitis eosinofílica, pero prevalencia de la eosinofilia en el Tercer ventrículo y en sangre periférica.

Esta probabilidad se debe a la presencia de una población independiente de Interleucina-5 en las localizaciones antes descritas<sup>37</sup>.

En el área clínica la aplicación de IL-12 puede exhibir un buen efecto antiinflamatorio en pacientes infectados por *Angiostrongylus cantonensis* y mejorar las lesiones cerebrales causadas por la migración larvaria; siempre en combinación con el Albendazol<sup>37</sup>.

El estudio de Chen y Wang<sup>18</sup> en ratones, arroja que los productos de excreción/secreción

del quinto estadio larval de *Angiostrongylus cantonensis* estimulan la activación de astrocitos y la generación de citocinas (Interleucina-1a e Interleucina-6) con el empleo del Factor nuclear de transcripción-Kb (NFkB) y de la vía de la proteína señalizadora Sonic Hedgehog (Shh). La prevención de la enfermedad cuando se viaja a áreas endémicas es de gran relevancia. Se emplean vacunaciones como medio profiláctico, guías para la utilización del vestuario apropiado, limitación de la exposición a animales y precauciones con el consumo de alimentos o agua contaminados<sup>4</sup>.

### Conclusión

La extensión de la enfermedad a nuevos países del hemisferio occidental en los últimos años constituye un signo de alarma ante esta causa de meningoencefalitis eosinofílica asociada a *Angiostrongylus cantonensis* y agravada por la

introducción del caracol gigante africano, por lo que conocer las características clínicas, los síntomas y signos más comunes, el diagnóstico clínico y de laboratorio así como los nuevos tratamientos constituyen una necesidad para los servicios de salud del continente.

### Declaración de conflicto de intereses

No existen conflictos de intereses

### Agradecimiento

Alejandro Ramos, revisó el diagnóstico clínico y la bibliografía y revisó el documento final CMM: revisó los artículos de reportes de caso y revisó el documento final. Rolando Zamora, revisó el tema de los tratamientos y revisó el documento final. Alberto Juan Dorta, idea de la revisión, revisó los elementos diagnósticos, revisó el documento final.

### Referencias

1. Belova TN. Classification of precipitates formed by meningococcal group antigens during counterimmuno-electrophoresis. ZH. Mikrobiol. Epidemiol. Immunobiol 1981; 2: 67-71.
2. Beaver PC, Rosen L. Memorandum of the first report of *Angiostrongylus* in man by Nomura and Lin (1945). Am J Trop Med Hyg. 1964; 13:589-90. DOI: 10.4269/ajtmh.1964.13.589
3. Graeff-Teixeira C. Expansion of *Achatina fulica* in Brazil and potential increased risk for angiostrongyliasis. Trans R Soc Trop Med Hyg. 2007; 101(8):743-4. DOI: 10.1016/j.trstmh.2007.03.012.
4. Ramirez-Avila L, Slome S, Schuster FL, Gavali S, Schantz PM, Sejvar J, Glaser CA. Eosinophilic meningitis due to *Angiostrongylus* and *Gnathostoma* species. Clin Infect Dis. 2009; 48(3):322-7. doi: 10.1086/595852.
5. Ramos-Robledo A, Dorta-Contreras AJ. Diagnóstico neuroinmunológico de meningoencefalitis eosinofílica producida por *Angiostrongylus cantonensis*. Rev. Cuban Invest. bioméd 2019. <http://www.revibiomedica.sld.cu/index.php/ibi/article/view/302>
6. Moreira VL, Giese EG, Melo FT, Simões RO, Thiengo SC, Maldonado AJr, Santos JN. Endemic angiostrongyliasis in the Brazilian Amazon: natural parasitism of *Angiostrongylus cantonensis* in *Rattus rattus* and *R. norvegicus*, and sympatric giant African land snails, *Achatina fulica*. Acta Trop. 2013; 125(1):90-7. doi: 10.1016/j.actatropica.2012.10.001.
7. Guerin Laura Rocha, Pecora Iracy Lea, Miranda Marcel Sabino, et al.. Prevalence and distribution of *Angiostrongylus cantonensis* (Nematoda, Angiostrongylidae) in *Achatina fulica* (Mollusca, Gastropoda) in Baixada Santista, São Paulo, Brazil. Rev Soc Bras Med Trop. 2017 50(1):92-98. <https://doi.org/10.1590/0037-8682-0316-2016>
8. Bechara André H, Simões Raquel O, Faro Marta Júlia, Garcia Juberlan S. *Achatina fulica* infected by *Angiostrongylus cantonensis* on beaches, in the west zone of Rio de Janeiro, Brazil. Rev Inst Med Trop S. Paulo 2018; 60:e4. DOI: 10.1590/s1678-9946201860004

9. 9.Giraldo Alan, Garzón Camilo, Castillo Andrés, Córdoba-Rojas Diego Fernando. Confirmation of the presence of *Angiostrongylus cantonensis* in lung tissue of the African giant snail (*Lissachatina fulica*) in Colombia. *Infect.* 2019; 23(2): 129-132. [http://www.scielo.org.co/scielo.php?script=sci\\_arttext&pid=S012393922019000200129&lng=en](http://www.scielo.org.co/scielo.php?script=sci_arttext&pid=S012393922019000200129&lng=en). <http://dx.doi.org/10.22354/in.v23i2.768>.
10. 10.Dalton MF, Fenton H, Cleveland CA, Elsmo EJ, Yabsley MJ. Eosinophilic Meningoencephalitis associated with rat lungworm (*Angiostrongylus cantonensis*) migration in two nine-banded armadillos (*Dasypus novemcinctus*) and an opossum (*Didelphis virginiana*) in the southeastern United States. *Int J Parasitol Parasites Wild.* 2017; 6(2):131-134. doi: 10.1016/j.ijppaw.2017.05.004.
11. 11.Guerino LR, Pecora IL, Miranda MS, Aguiar-Silva C, Carvalho OD, Caldeira RL, Silva RJ. Prevalence and distribution of *Angiostrongylus cantonensis* (Nematoda, Angiostrongylidae) in *Achatina fulica* (Mollusca, Gastropoda) in Baixada Santista, São Paulo, Brazil. *RevSocBrasMed Trop.* 2017;50(1):92-98. doi: 10.1590/0037-8682-0316-2016.
12. 12. Patel S, Kasura J. Enfermedades por Helmintos, en Tratado de Pediatría Nelson, 19ma ed., cap. 274. Madrid. España, Editorial Elsevier; 2019; 1162-1164.
13. 13. Chen KY, Chiu CH, Wang LC. Anti-apoptotic effects of Sonic hedgehog signalling through oxidative stress reduction in astrocytes co-cultured with excretory-secretory products of larval *Angiostrongylus cantonensis*. *Sci Rep.* 2017 Feb 7; 7:41574. doi: 10.1038/srep41574.
14. 14.Mengying Z, Yiyue X, Tong P, Yue H, Limpanont Y, Ping H, Okanurak K, Yanqi W, Dekumyoy P, Hongli Z, Watthanakulpanich D, Zhongdao W, Zhi W, Zhiyue L. Apoptosis and necroptosis of mouse hippocampal and parenchymal astrocytes, microglia and neurons caused by *Angiostrongylus cantonensis* infection. *Parasit Vectors.* 2017; 10(1):611. doi: 10.1186/s13071-017-2565
15. 15. Luo S, OuYang L, Wei J, et al. Neuronal Apoptosis: Pathological Basis of Behavioral Dysfunctions Induced by *Angiostrongylus cantonensis* in Rodents Model. *Korean J Parasitol.* 2017; 55(3):267-278. doi:10.3347/kjp.2017.55.3.267
16. 16. Chen KY, Wang LC. Stimulation of IL-1 $\beta$  and IL-6 through NF- $\kappa$ B and sonic hedgehog-dependent pathways in mouse astrocytes by excretory/secretory products of fifth-stage larval *Angiostrongylus cantonensis*. *Parasit Vectors.* 2017; 10(1):445. doi:10.1186/s13071-017-2385-0
17. 17. Chen KY, Lu PJ, Cheng CJ, Jhan KY, Yeh SC, Wang LC. Proteomic analysis of excretory-secretory products from young adults of *Angiostrongylus cantonensis*. *Mem Inst Oswaldo Cruz.* 2019; 114: e180556. doi: 10.1590/0074-02760180556.
18. 18. Liu Z, Su DM, Yu ZL, et al. Soluble antigens from the neurotropic pathogen *Angiostrongylus cantonensis* directly induce thymus atrophy in a mouse model. *Oncotarget.* 2017; 8(30):48575-48590. doi:10.18632/oncotarget.17836
19. 19. Chen AC, Shyu LY, Lin YC, Chen KM, Lai SC. Proteasome serves as pivotal regulator in *Angiostrongylus cantonensis*-induced eosinophilic meningoencephalitis. *PLoS One.* 2019 Aug 15; 14(8):e0220503. doi: 10.1371/journal.pone.0220503.
20. 20. Padilla-Docal B, Dorta-Contreras AJ, Bu-Coifu-Fanego R, et al. Mannose-binding lectin deficiency with eosinophilic meningoencephalitis due to *Angiostrongylus cantonensis* in children: a case series. *J Med Case Rep.* 2011; 5:330. doi:10.1186/1752-1947-5-330
21. 21. Hochberg NS, Park SY, Blackburn BG, Sejvar JJ, Gaynor K, Chung H, Leniek K, Herwaldt BL, Effler PV. Distribution of eosinophilic meningitis cases attributable to *Angiostrongylus cantonensis*, Hawaii. *Emerg Infect Dis.* 2007;13(11):1675-80. doi: 10.3201/eid1311.070367.
22. 22.Parameswaran K. Case series of eosinophilic meningoencephalitis from South India. *Ann Indian Acad Neurol* 2006; 9:217-22. <http://www.annalsofian.org/text.asp?2006/9/4/217/29203>
23. 23.Furugen M, Yamashiro S, Tamayose M, Naha Y, Miyagi K, Nakasone C, Uchihara T, Haranaga S, Azuma M, Yara S, Shinzato T, Higa F, Toma H, Tateyama M, Fujita J. Elsberg syndrome with eosinophilic meningoencephalitis caused by *Angiostrongylus cantonensis*. *Intern Med.* 2006; 45(22):1333-6.
24. 24.Shah I, Barot S, Madvariya M. Eosinophilic meningitis: a case series and review of literature of *Angiostrongylus cantonensis* and *Gnathostomaspinerium*. *Indian J Med Microbiol.* 2015; 33(1):154-8. doi:

- 10.4103/0255-0857.148430.
25. Tseng KL, Yen CM, Tsai MJ, Huang CH. Eosinophilic meningitis caused by *Angiostrongylus cantonensis* mimicking embolic stroke. *Kaohsiung J Med Sci*. 2016 Apr;32(4):221-3. doi: 10.1016/j.kjms.2016.03.001.
  26. Flerlage T, Qvarnstrom Y, Noh J, Devincenzo JP, Madni A, Bagga B, Hysmith ND. *Angiostrongylus cantonensis* Eosinophilic Meningitis in an Infant, Tennessee, USA. *Emerg Infect Dis*. 2017; 23(10):17561758. doi: 10.3201/eid2310.170978.
  27. Wang H, Lu L, She D, Wen Z, Mo Z, Li J, Li H. Eating Centipedes Can Result in *Angiostrongylus cantonensis* Infection: Two Case Reports and Pathogen Investigation. *Am J Trop Med Hyg*. 2018; 99(3):743-748. doi: 10.4269/ajtmh.18-0151.
  28. Eamsobhana P, Yong HS. Immunological diagnosis of human angiostrongyliasis due to *Angiostrongylus cantonensis* (Nematoda: Angiostrongylidae). *Int J Infect Dis*. 2009; 13(4):425-31. doi: 10.1016/j.ijid.2008.09.021.
  29. Eamsobhana P, Wanachiwanawin D, Dechkum N, Parsartvit A, Yong HS. Molecular diagnosis of eosinophilic meningitis due to *Angiostrongylus cantonensis* (Nematoda: Metastrongyloidea) by polymerase chain reaction-DNA sequencing of cerebrospinal fluids of patients. *Mem Inst Oswaldo Cruz*. 2013;108(1):116-8.
  30. Chen AC, Shyu LY, Lin YC, Chen KM, Lai SC. Proteasome serves as pivotal regulator in *Angiostrongylus cantonensis*-induced eosinophilic meningoencephalitis. *PLoS One*. 2019 Aug 15; 14(8):e0220503. doi: 10.1371/journal.pone.0220503.
  31. Mo ZX, Guo JQ, She D, Zhang X, Puthiyakunnon S, Chen XG, Wu ZD, Shin JW, Cui LW, Li H. Infection by the nematode *Angiostrongylus cantonensis* induces differential expression of miRNAs in mouse brain. *J Microbiol Immunol Infect*. 2018; 51(1):94-102. doi: 10.1016/j.jmii.2016.02.002.
  32. Chang SH, Tang P, Lai CH, Kuo ML, Wang LC. Identification and characterisation of microRNAs in young adults of *Angiostrongylus cantonensis* via a deep-sequencing approach. *Mem Inst Oswaldo Cruz*. 2013; 108(6):699-706. doi: 10.1590/00740276108062013005.
  33. Wang TY, Chen KY, Jhan KY, Li CH, Jung SM, Wang LC. Temporalspatialexpressions of interleukin-4, interleukin-10, and interleukin-13 in the brains of C57BL/6 and BALB/c mice infected with *Angiostrongylus cantonensis*: An immunohistochemical study. *J Microbiol Immunol Infect*. 2018; S1684-1182(18)30173-7. doi: 10.1016/j.jmii.2018.10.010.
  34. Chen KY, Wang LC. Stimulation of IL-1 $\beta$  and IL-6 through NF- $\kappa$ B and sonic hedgehog-dependent pathways in mouse astrocytes by excretory/secretory products of fifth-stage larval *Angiostrongylus cantonensis*. *Parasit Vectors*. 2017;10(1):445. doi:10.1186/s13071-017-2385-0
  35. Padilla-Docal B, Iglesias-González I, Bu-Coifu-Fanego R, Socarrás-Hernández CA, Dorta-Contreras AJ. Intrathecal activation as a typical immune response within the central nervous system in angiostrongyliasis. *Am J Trop Med Hyg*. 2013; 88(2):230-235. doi:10.4269/ajtmh.12-0151
  36. Chen KY, Chiu CH, Wang LC. Anti-apoptotic effects of Sonic hedgehog signalling through oxidative stress reduction in astrocytes co-cultured with excretory-secretory products of larval *Angiostrongylus cantonensis*. *Sci Rep*. 2017; 7:41574. doi: 10.1038/srep41574.
  37. Du WY, Liao JW, Fan CK, Su KE. Combined treatment with interleukin-12 and mebendazole lessens the severity of experimental eosinophilic meningitis caused by *Angiostrongylus cantonensis* in ICR mice. *Infect Immun*. 2003; 71(7):3947-3953. doi:10.1128/iai.71.7.3947-3953.2003

## Artículo sin conflicto de interés

© Archivos de Neurociencias