

# Resección de meningioma espinal por laminoplastía en un segundo nivel de atención. "Video"

García-García Juan Pablo<sup>a</sup>, Sánchez-Cerón José Mauro<sup>b</sup>

<sup>a</sup>Servicio de Neurocirugía del Hospital General Toluca del Instituto de Seguridad y Servicios Sociales de los Trabajadores del Estado, México

<sup>b</sup>Servicio de traumatología y ortopedia del Hospital General Toluca del Instituto de Seguridad y Servicios Sociales de los Trabajadores del Estado, México

**Correspondencia:** Juan Pablo García García. Hospital General Toluca del Instituto de Seguridad y Servicios Sociales de los Trabajadores del Estado. Nogales 101 Colonia la Virgen C.P. 52149 Metepec, Estado de México. México

**E mail:** [juanneu80@hotmail.com](mailto:juanneu80@hotmail.com)

Recibido 23 de abril de 2019

Aceptado 20 de julio de 2020

Publicado 14 de octubre de 2020

## Resumen

Hombre de 61 años de edad referido al servicio de neurocirugía de un segundo nivel de atención, por presentar alteraciones en la sensibilidad de la región abdominal y de miembros pélvicos, junto con una disminución en la fuerza de los mismos aunado a fallas ocasionales para el control de esfínter vesical, se realizaron estudios de diagnóstico, en las imágenes de resonancia magnética (RMN) se observa una lesión ocupante de espacio en la región torácica relacionada a un probable meningioma espinal en T6. Se efectuó laminoplastía y se resecó la lesión tumoral quitando la compresión medular, el resultado de patología confirmó un meningioma transicional, la sintomatología remitió, ha ido recuperando el déficit neurológico y la fuerza muscular.

**Palabras clave:** meningioma, compresión, medula espinal, laminoplastía, hospital general

2020, García-García Juan Pablo, et al.. Este es un artículo de acceso abierto distribuido bajo los términos de la Creative Commons Attribution License CC BY 4.0 International NC, que permite el uso, la distribución y la reproducción sin restricciones en cualquier medio, siempre que se acredite el autor original y la fuente.

# Resection of spinal meningioma by laminoplasty in a second level of attention. "Video"

## Abstract

61-year-old man referred to the neurosurgery department of a second level of attention, due to alterations in the sensitivity of the abdominal region and pelvic limbs, together with a decrease in the strength of the same coupled with faults occasional for the control of bladder sphincter, diagnostic studies were carried out, in the magnetic resonance imaging (MRI) we observed a space occupying lesion in the thoracic region related to a probable spinal meningioma in T6. Laminoplasty was performed and the tumor was resected, removing the spinal cord compression, the pathology result confirmed a transitional meningioma, the symptoms subsided and neurological deficit and muscle strength were recovered.

**Keywords:** meningioma, compression, spinal cord, laminoplasty, general hospital

## Introducción

El tratamiento quirúrgico de los tumores intradurales se inició en 1883 cuando Sir William Macewen realizó la primera laminectomía por compresión medular<sup>(1)</sup>. El meningioma es un tumor que deriva de las células meningoteliales, con una amplia heterogeneidad morfológica<sup>(2,3)</sup>. Dentro de algunos factores de riesgo se encuentran las radiaciones ionizantes, factores hormonales, traumatismo craneal, antecedentes familiares en 1er grado con meningioma<sup>(4)</sup>. El sitio más común de los tumores espinales primarios combinados es la médula espinal, seguido por las meninges espinales<sup>(5,6)</sup>. La incidencia de meningioma aumenta progresivamente con la edad, los meningiomas en niños son raros y por lo general son asociados con neurofibromatosis tipo 2 (nf2) o radioterapia terapéutica previa<sup>(7,8)</sup>. Existe diferencia en la presentación clínica de los meningiomas espinales por nivel espinal, índice de ocupación e índice de aplanamiento de la médula espinal. Se podría utilizar una relación de ocupación de aproximadamente el

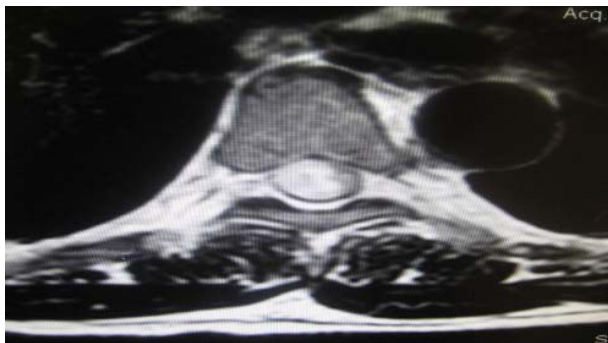64% como el valor umbral del crecimiento tumoral para causar debilidad motora<sup>(9)</sup>. Existe coincidencia en señalar que la baja calidad de la atención médica en México se ha debido fundamentalmente al limitado acceso de la población a los servicios de salud, situación derivada de problemas geográficos, económicos y administrativos, así como a la creciente insatisfacción de los usuarios al respecto<sup>(10)</sup>, siendo el tiempo de diferimiento de atención y la saturación del tercer nivel de atención algunos de los problemas principales. El tratamiento del meningioma por laminectomía en México se realiza en el tercer nivel de atención como en hospitales regionales, institutos y centros médicos nacionales, es por ello que un paciente referido de un segundo nivel de atención, debe esperar de dos y hasta cuatro meses para recibir su atención, así como recibirla lejos de su entidad federativa de residencia y lo que ello conlleva para el paciente y familiares. Por ello el objetivo es evidenciar que es factible resolver este padecimiento en un segundo

nivel de atención, para que el paciente reciba un tratamiento oportuno, cerca de su domicilio y disminuir la saturación del tercer nivel de atención.

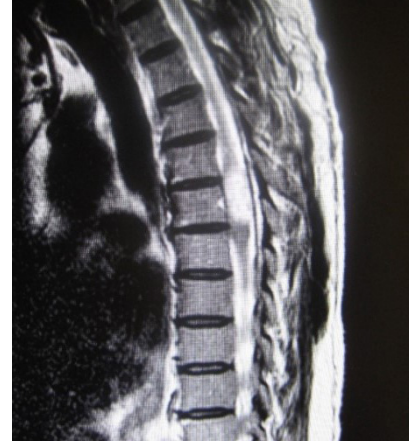### Presentación del caso

Paciente masculino de 61 años de edad que se presenta en el servicio de neurocirugía del Hospital General Toluca del ISSSTE referido de la unidad de medicina familiar de Valle de Bravo, menciona ser católico, diestro, dedicado al campo, el cual a mediados del mes de diciembre del 2016 inició de forma progresiva con alteraciones en la sensibilidad de la región abdominal y de miembros pélvicos, junto con una disminución en la fuerza de los mismos aunado a fallas ocasionales para el control de esfínter vesical, sin antecedentes crónicos degenerativos de importancia. A la exploración neurológica el paciente mostró una paraparesia espástica progresiva de 4 meses a la fecha de consulta inicial en febrero del 2017 con nivel sensitivo T8 para todas las modalidades sensitivas, aunado a fuerza 1 de 5 escala de Daniels, hiperreflexia para el reflejo rotuliano y clonus distal. En las imágenes de resonancia magnética (RMN) se observa una lesión ocupante de espacio en la región torácica relacionada a un meningioma espinal en T6; (ver Figuras 1, 2, 3).

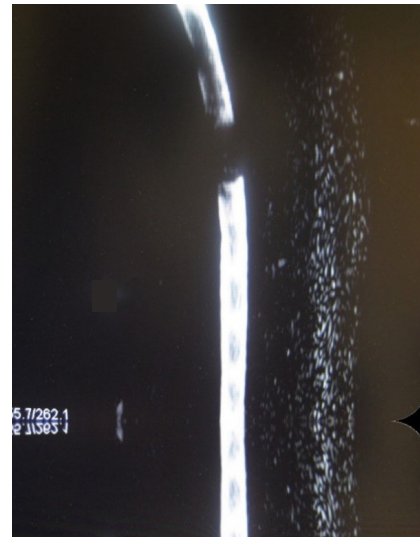
**Figura 1.** RMN T2 axial a nivel de T6, que muestra una lesión ocupante de espacio hiperintensa con compresión medular en un 90%.



**Figura 2.** RMN T2 en corte sagital, que muestra la lesión ocupativa ovoide hipertensa en el nivel T6.



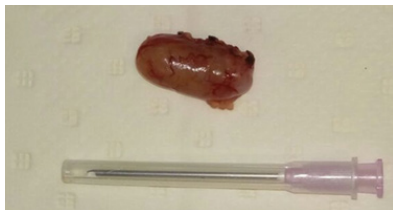
**Figura 3.** Mielo RMN sagital donde se observa ausencia de señal a nivel de la lesión.



Por tanto, el diagnóstico preoperatorio fue de meningioma, aunque el diagnóstico diferencial más frecuente es el Schwannoma por lo que el paciente fue sometido a una laminoplastia torácica T5, T6, T7 y resección microquirúrgica de la lesión. El requerimiento mínimo con el que efectuamos el procedimiento es un equipo multidisciplinario

de los servicios de neurocirugía, traumatología y ortopedia, anestesiología y enfermería, microscopio neuroquirúrgico, material para microcirugía, fresa de alta velocidad, equipo monitoreo tras quirúrgico, materiales de hemostasia y sellado dural. Posterior a la planeación de acceso quirúrgico, con el paciente bajo anestesia general, oíntubado y en decúbito ventral con protección de salientes óseas, se realizó incisión en línea media, disección de tejido adiposo, muscular, fascia, músculos paravertebrales, posteriormente se efectuó laminotomía con fresa de alta velocidad para la remoción en bloque de láminas vertebrales y exposición dural, ya bajo visión microscópica apertura dural de forma lineal con ayuda de disección roma permitiendo exponer la lesión tumoral, misma que se muestra de coloración rosada, coagulación de la lesión para realización de una devastación central de la lesión que muestra una consistencia firme y grumosa a su tacto con instrumentos quirúrgicos, se tomaron muestras para patología y se efectuó la tracción gentil en bloque permitiendo retirar la lesión y cortar el implante del mismo en la aracnoides, liberando el tejido medular que se encontraba gravemente comprometido, se procedió al cierre dural a sello de agua con colocación de sustituto dural, colocación de las láminas vertebrales con fijación con miniplacas de titanio y cierre de fascia, tejido muscular, tejido adiposo y finalmente piel; (Figura 4). El resultado de patología corroboró un meningioma transicional, la evolución del paciente fue a la mejoría en la fuerza, sensibilidad y control de esfínteres.

**Figura 4.** Pieza quirúrgica



## Discusión

Los meningiomas espinales son los tumores intradurales y extramedulares más frecuentes, representando en la literatura entre el 20% y el 46% del total de los tumores en esta localización<sup>(11-14)</sup>. Su sintomatológica se encuentra relacionada a su localización, volumen y velocidad de crecimiento manifestando dolor localizado que aumenta progresivamente, síndrome radicular o mielopático, alteraciones en la marcha, sensibilidad y de control esfínteres. La laminoplastia se desarrolló para tratar la patología multinivel de la columna cervical, a saber, la osificación del ligamento longitudinal posterior y la mielopatía cervical espondilótica, la tasa de recuperación después de la laminoplastia varía de 50% a 70%<sup>(15,16)</sup>. Es recomendable realizar la incisión lo más cercana al tumor para evitar mayor disección, evitar ampliación excesiva de la laminoplastia para no generar inestabilidad, devastación central de la lesión con al afán de reducir su volumen, remoción gentil del tumor y tratamiento igualmente gentil del tejido medular, coagular el tejido aracnoideo para evitar recidivas tumorales y hacer coagulación de tejidos sangrantes paso a paso en la cirugía para evitar que ésta limite el campo quirúrgico. El procedimiento puede ser efectuado con éxito como en este caso en un hospital de segundo nivel de atención siempre y cuando se tengan los requerimientos mínimos necesarios como en nuestro caso, evitando los tiempos de diferimiento del tercer nivel de atención, disminuyendo la saturación de éstos, evitar al paciente y familiares la problemática de trasladarse a otra entidad federativa para ser atendido y elevar la satisfacción de los pacientes por el servicio recibido.

### Video quirúrgico

<https://www.youtube.com/watch?v=-XlYyTk7f8>

### Video postquirúrgico

<https://1drv.ms/u/s!AmDUa5MqnUsjCcisn3Dc5-HuwJP>

### Conflictos de interés y contribución

Los autores declaran que no tienen conflictos de intereses.

Todos los autores contribuyeron con el diseño y la adquisición de datos, y han dado su aprobación final de la versión publicada.

### Bibliografía

- Rodríguez-Boto G. Historia de la neurocirugía moderna. *An Real Acad Farm* 2015; 81 (1):37-47. <https://www.analesranf.com/index.php/aranf/article/viewFile/1548/>
- Miranda-Maldonado IC, Larralde-Contreras L, Niderhauser-García A, Barbosa-Quintana O, Ancer-Rodríguez J. Clasificación morfológica de meningiomas en una casuística del Hospital Universitario Dr. José E González. *Patología* 2011; 49(3):188-195. <http://www.medigraphic.com/pdfs/patrevlat/rlp2011/rlp113h.pdf>
- Louis DN, Ohgaki H, Wiestler OD, Cavenee WK, Burger PC, Jouvet A, et al. The 2007 WHO classification of tumours of the central nervous system. *Act Neuropathol* 2007; 114(2):97-109. <https://link.springer.com/article/10.1007/s00401-007-0243-4>
- Wiemels J, Wrensch M, Claus E. Epidemiology and etiology of meningioma. *J Neurooncol.* 2010; 99:307-314. DOI: [10.1007/s11060010-0386-3](https://doi.org/10.1007/s11060010-0386-3)
- Linh M, Duong, Bridget J, McCarthy, Roger E, McLendon, Therese A, Dolecek, Carol Kruchko, Lynda L. Douglas, et al. Descriptive epidemiology of malignant and nonmalignant primary spinal cord, spinal meninges, and cauda equina tumors, United States, 2004-2007. *Cancer.* 2012; 118(17):4220-7. DOI: [10.1002/cncr.27390](https://doi.org/10.1002/cncr.27390).
- Schellinger KA, Propp JM, Villano JL, McCarthy BJ. Descriptive epidemiology of primary spinal cord tumors. *J Neurooncol* 2008; 87(2):173-9. DOI: [10.1007/s11060-007-9507-z](https://doi.org/10.1007/s11060-007-9507-z)
- Marosi C, Hassler M, Roessler K, Reni M, Sant M, Mazza E, Vecht C. Meningioma. *Crit Rev Oncol Hematol.* 2008; 67(2):153-172. <https://doi.org/10.1016/j.critrevonc.2008.01.010>
- Banerjee J, Pääkkö E, Harila M, Herva R, Tuominen J, Koivula A, et al. Radiation-induced meningiomas: a shadow in the success story of childhood leukemia. *Neuro Oncology.* 2009; 11:543-549. DOI: [10.1215/15228517-2008-122](https://doi.org/10.1215/15228517-2008-122)
- Yamaguchi S, Menezes AH, Shimizu K, Woodroffe RW, Helland LC, Hitchon PW, et al. Differences and characteristics of symptoms by tumor location, size, and degree of spinal cord compression: a retrospective study on 53 surgically treated, symptomatic spinal meningiomas. *J Neurosurg Spine.* 2020:1-10. doi <https://doi.org/10.3171/2019.12.SPINE191237>
- La calidad en los servicios de salud en México. Centro de Estudios Sociales y de Opinión Pública. Cámara de Diputados. Documento de trabajo 269; 2017. <http://www5.diputados.gob.mx/index.php/camara/Centros-de-Estudio/CESOP/Novedades/Documento-de-trabajo.-La-calidad-en-los-servicios-de-salud-en-Mexico>
- Domínguez J, Rivas JJ, Lobato RD, Gómez PA, Alday R, Cabrera A, Rivero B, et al. Meningiomas espinales. Revisión de 40 casos. *Neurocirugía.* 1998; 9(2):123-128. [https://doi.org/10.1016/S1130-1473\(98\)71017-6](https://doi.org/10.1016/S1130-1473(98)71017-6)
- Gelabert GM, García AA, Martínez R. Meningiomas espinales. *Neurocirugía.* 2006; 17(2):125-131. DOI: [10.1016/S1130-1473\(06\)70353-0](https://doi.org/10.1016/S1130-1473(06)70353-0)
- Serrat Prevedello DM, Koerbel A, Esteves Tatsui C, Truite L, Vinicius Grande C, Da Silva Dietzel L.F, et al. Factores pronósticos no tratamiento dos tumores intradurais extramedulares Estudio de 44 casos. *Arq Neuropsiquiatr* 2003; 61: 241-7. <https://doi.org/10.1590/S0004-282X2003000200014>
- Roux FX, Nataf F, Pinaudeau M, Borne G, Devaux B, Meder JF. Intraspinal meningiomas: Review of 54 cases with discussion of poor prognosis factors and modern therapeutic management. *Surg Neurol.* 1996;46:458-464. DOI: [doi.org/10.1016/S0090-3019\(96\)00199-1](https://doi.org/10.1016/S0090-3019(96)00199-1)
- Steinmetz PM, Resnick KD. Cervical laminoplasty. *The Spine Journal.* 2016; 6(6):S274-S281. DOI: <https://doi.org/10.1016/j.spinee.2006.04.023>
- Patel KCH, Cunningham JB, Herkowitz NH. Techniques in cervical laminoplasty. *The Spine Journal.* 2002; 2(6):450-455. doi.org/10.1016/S1529-9430(01)00158-9

### Artículo sin conflicto de interés

© Archivos de Neurociencias