

Germinoma with diffuse subependymal quadriventricular, cerebellar, and rostral brainstem spread. Case report

Germinoma con diseminación difusa subependimaria cuadriventricular, cerebelar y tallo cerebral rostral. Reporte de caso

Villarreal-García Enrique ^a ✉ | Contreras-Guerrero Javier ^a | Fragoza-Sánchez Edgar ^a
Quiñones-González Alba Monserrat ^b | Díaz-Juárez Eduardo ^c | Medina-Romero José Raymundo ^c

a. Residencia de Neurocirugía. Servicio de Neurocirugía. Hospital General 450. Secretaría de Salud. Durango, México.

b. Residencia de Patología. Servicio de Patología. Hospital General 450. Secretaría de Salud, Durango México.

c. Servicio de Neurocirugía. Hospital General 450. Secretaría de Salud. Durango, México.

Correspondence

Enrique Villarreal García. Hospital General 450. Secretaría de Salud. Boulevard José María Patoni S/N, El Ciprés, C.P. 34206, Durango, Durango México.

✉ kikevg90_05@hotmail.com

Abstract

Introduction: germinoma of the central nervous system have a predilection for the midline, the differential diagnosis is broad, immunohistochemistry determines the definitive diagnosis. **Clinical case:** a 19-year-old male begins with double vision when staring or following objects, bilateral frontal headache, without radiation, stabbing. Decreased visual acuity was added, with third cranial nerve palsy to conjugated gaze supraversion, absent Babinski, intention tremor, ataxic gait to TANDEM and dizziness when performing it. Upon admission; clinical diagnosis, cerebellar verm syndrome; imaging diagnosis, likely primary brain lymphoma and non-communicating hydrocephalus; surgical management, placement of the right precoronal point, ventriculo-peritoneal shunt valve, and sampling of cerebrospinal fluid; tumor markers, negative; pharmacological management, ceftriaxone and albendazole; incisional biopsy due to left parietal stereotactic surgery, intraoperative biopsy, lymphoid atypia; histopathological diagnosis, neoplastic lesion; immunohistochemical diagnosis, germinoma.

Conclusion: this is the first described case of a midline germinoma with diffuse subependymal quadriventricular, cerebellar and rostral brain stem spread.

Key words: *germinoma, immunohistochemistry, quadriventricular, subependymal, tumor marker.*

Resumen

Introducción: los germinomas del sistema nervioso central tienen predilección por la línea media, el diagnóstico diferencial es amplio y la inmunohistoquímica determina el diagnóstico definitivo. **Caso clínico:** adolescente de 19 años, inicia con visión doble al fijar la mirada o seguir objetos, cefalea frontal bilateral, sin irradiación, punzante. Se agregó disminución de agudeza visual, con parálisis del III nervio craneal a la supravisión conjugada de la mirada, Babinski ausente, temblor de intención, marcha atáxica al TANDEM y mareo al realizarlo. Al ingreso; diagnóstico clínico, síndrome cerebeloso vermiano; diagnóstico imagenológico, probable linfoma cerebral primario e hidrocefalia no comunicante; manejo quirúrgico, colocación de VDVP punto precoronal derecho y toma de muestra de líquido cefalorraquídeo; marcadores tumorales, negativos; manejo farmacológico, ceftriaxona y albendazol; biopsia incisional por esterotaxia parietal izquierda, transoperatorio, atipia linfoide; diagnóstico histopatológico, lesión neoplásica; diagnóstico inmunohistoquímico, germinoma.

Conclusión: se presentó el primer el caso descrito de germinoma de línea media con extensión difusa subependimaria cuadriventricular, cerebelar y tallo cerebral rostral.

Palabras clave: *cuadriventricular, germinoma, inmunohistoquímica, marcador tumoral, subependimario.*

Introducción

Las neoplasias del sistema nervioso central incluyen las originadas en las células germinales, mismas que muestran de manera paralela el comportamiento biológico e histológico de su contraparte gonadal^{1,2,3}. Tienen predilección por la línea media, característica que comparten con el resto de los tumores de células germinales extragonadales, la Organización Mundial de la Salud (OMS) clasifica a los tumores de células germinales del sistema nervioso central como germinomas y no germinomas^{1,4}.

Los tumores de células germinales localizados en el sistema nervioso central incluyen germinomas, teratomas, tumores del saco vitelino, carcinoma embrionario y coriocarcinoma, cada uno con características biológicas e histológicas distintivas^{1,3,5}. Con prevalencia mayoritaria de 41.1% se encuentran los germinomas, seguidos de los tumores mixtos de células germinales 32%, teratomas 19.6%, carcinomas embrionarios 3.3%, tumores del saco vitelino 2% y coriocarcinomas 2%¹. Desde un punto de vista macroscópico los tumores germinales muestran coloración gris/rosado y dimensión de 1 a 8 centímetros^{1,5}.

Microscópicamente se distinguen por presentar población celular mixta compuesta de linfocitos y células germinales grandes, con citoplasma claro o acidófilo, nucléolos prominentes y núcleo redondo de localización central^{1,6}. Se presentan de manera predominante en niños y adultos jóvenes^{1,3}, la localización más común en sexo femenino es la supraselar con 34 a 49% y en el sexo masculino la región pineal con 38 a 57%^{1,6}.

Las lesiones periventriculares difusas en adultos jóvenes cuenta con una serie amplia de diagnósticos diferenciales, entre ellos linfomas, procesos inflamatorios, infecciosos y neoplásicos. La confirmación diagnóstica se realiza con marcadores tumorales y el estudio inmunohistoquímico confirmatorio^{1,6}. En la literatura se reportan tres casos de germinomas subependimales difusos con distribución periventricular^{1,4,5}, y ningún caso reportado al momento con extensión difusa subependimaria cuadriventricular, diencefalo, cerebelar y tallo cerebral en su porción rostral.

Presentación del caso clínico

Se trata de masculino de 19 años de edad con antecedentes de etilismo e inicio de vida sexual activa a los 16 años de edad, con actividad homosexual, con utilización de preservativo, última 1 año previo a su ingreso.

Inicia padecimiento 2 meses previos al ingreso con visión doble al fijar mirada o seguir objetos, acompañada de cefalea frontal bilateral, sin irradiación, punzante, de intensidad de 2/10 en escala numérica visual análoga (ENVA), matutina, diaria y, mejora sin necesidad de analgésicos.

Un mes previo al ingreso se agrega disminución de agudeza visual, dificultad para leer, aumento de cefalea hasta 6/10 ENVA, de mismas características, aumento en duración y disminución del dolor al uso de analgésico; niega cefalea nocturna, y refiere adecuado hábito del sueño.

A la evaluación inicial, funciones cerebrales; Glasgow (ECG) de 15 puntos, orientación, raciocinio, cálculo, juicio y memoria sin alteración.

Nervios Craneales. II dificultad para la lectura a 30 cm, III parálisis a la supravversión conjugada de la mirada. Exploración motora y sensitiva sin hallazgos relevantes; cerebelo, temblor de intención, marcha atáxica al TANDEM y vértigo al realizarlo. Laboratorio inicial; leucocitos 10,600 uL, neutrófilos 72.1%, linfocitos 18.6%, monocitos 6.3%, eosinófilos 1.3%, basófilos 1,7%.

Estudios de imagen; lesión diencefálica con densidades mixtas, patrón de distribución atípico y dilatación del sistema ventricular, índice de Evans 0,33.

Imagen 1. Imagen heterogénea tabicada de componente hipointenso, con efecto volumétrico, de presencia en el interior localizada en el área pretecal, diencefalo y periventricular.

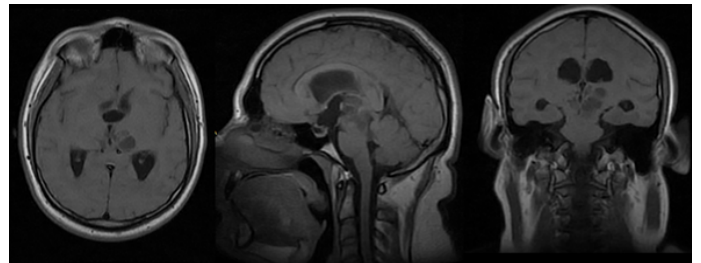


Imagen 2. Imagen heterogénea compleja en región rostral de 4to ventrículo con extensión a unión diencefalo-mesencefálica, periventricular y cambios en sustancia blanca asociados a ventriculomegalia de 3er ventrículo y ventrículos laterales.

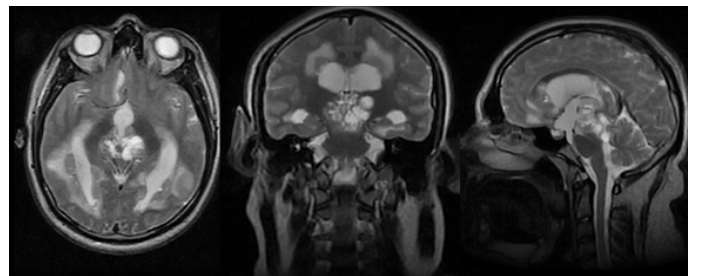


Imagen 3. Imágenes heterogéneas con lesiones con reforzamiento al contraste, también se observa dilatación de ventrículos laterales y 3er ventrículo.

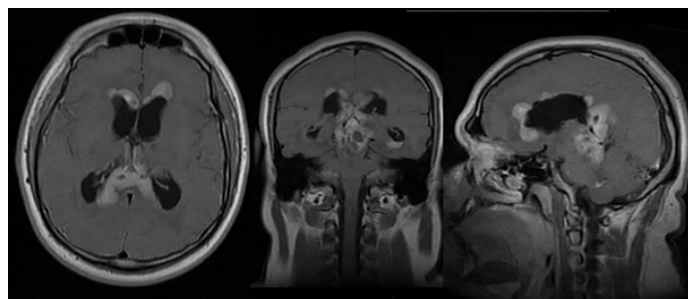
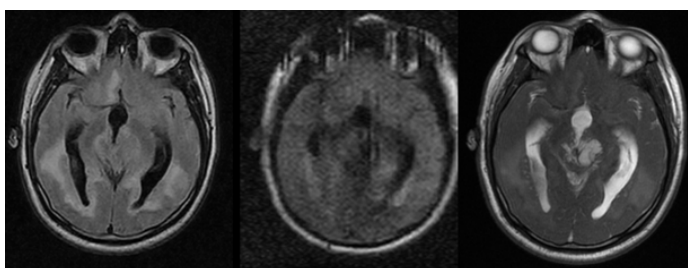


Imagen 4. Imágenes heterogéneas, cambios en sustancia blanca periventricular apreciada en ponderación FLAIR (imagen izquierda); en imagen de ponderación DWI con restricción a la difusión (imagen central), en secuencia FIESTA se observa lesiones hiperintensas con visualización de tabiques y contenido heterogéneo.



Se realizó colocación de válvula de derivación ventrículo-peritoneal punto precoronal derecho. Líquido cefalorraquídeo; leucocitosis 2 células/mm³, LCR proteínas 22 mg/dl, glucosa 75 mg/dl, aspecto agua limpia. Serología para TORCH y panel viral: VDRL, FTA-ABS, IgG HSV Tipo I, IgG, AntiHSV, AntiHSV IgM Tipo I & II, AntiHSV IgM Tipo II zona gris. Resultados positivos, Anti-Toxoplasma IgM&IgG, Anti-Rubeola IgG&IgM, Anti-CMV IgG&IgM. Resultados negativos, marcadores tumorales: Alfafetoproteína (AFP) 2.38//, Antígeno Carcino-embriionario 1.82//, Gonadotropina coriónica humana-beta 1.2//. Manejo farmacológico, ceftriaxona 1g intravenosa cada 12 h y albendazol 200mg cada 8 h vía oral. Mejoría de la cefalea y de la agudeza visual a las 48 h de internamiento. Biopsia incisional por esterotaxia parietal izquierda con resultado transoperatorio de atipia linfoide y resultado histopatológico de Germinoma.

Diagnóstico definitivo: Germinoma

Manejo oncológico. El manejo oncológico adyuvante a base de quimioterapia, carboplatino y etopósido, y radioterapia.

Imagen 5. Aumento 10x, lesión neoplásica de células grandes de redondas a poligonales, citoplasma granular eosinófilo y claro, límites celulares definidos, núcleos grandes y redondos, algunos con cromatina grumosa y nucléolos prominentes, se presenta mitosis atípicas contabilizándose 13 en 10 campos de alto poder. En aumento 40X células agrupadas en nidos, delimitados por septos fibrosos incompletos por los cuales discurren linfocitos maduros no atípicos dispuestos de manera perivascular en los espacios de Virchow-Roban.

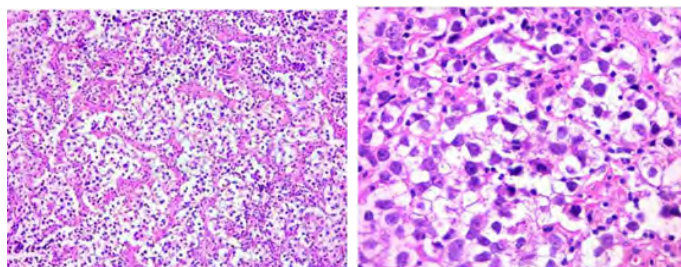
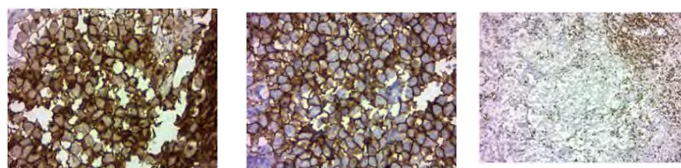


Imagen 5a. 10X

Imagen 5b.40X

Imagen 6. La tinción de inmunohistoquímica por Fosfatasa alcalina placentaria (FAP), CD117 y CD5 con ácido peryódico de Schiff identificó labilidad para diastasa. Inmunohistoquímica positiva para FAP (Imagen 6a) en un patrón de membrana y citoplasma, así como CD117 (c-kit) en membrana (Imagen 6b), estudio con CD20 (linfocitos B) y CD5 (linfocitos T) focalmente positivos en los linfocitos que característicamente forman parte del tumor.



6a. FAP en membrana y citoplasma (400x)

6b. CD117 en membrana celular (400x)

6c. CD5 en membrana celular de linfocitos T (100x)

Discusión

El laboratorio inicial sugiere enfermedad infecciosa con extensión a sistema nervioso central como diagnóstico diferencial principal, sin embargo, los estudios de imagen muestran un patrón de diseminación poco común; la edad del paciente, la extensión subependimaria caudriventricular, cerebelar y hacia tallo cerebral rostral amplía las posibilidades diagnósticas^{6,7}.

En este escenario la biopsia de tejido subependimario con arquitectura histopatológica para germinoma, se complementó con marcadores tumorales negativos e inmunohistoquímica positiva para fosfatasa alcalina placentaria (FAP), pruebas consideradas estándar de oro para germinoma^{1,4,5,7}.

En el sistema nervioso central los tumores germinales son morfológicamente, inmunofenotípicamente y en algunos aspectos genéticos homólogos de neoplasias de células germinales gonadales y extra-axiales⁷.

Los principales tipos de tumores de células germinales son germinoma, teratoma, tumor de saco vitelino, carcinoma embrionario y coriocarcinoma, cada uno de ellos categorizados en base al marcador tumoral que secretan y al que son más sensibles. Tumores de saco vitelino y coriocarcinomas a menudo se presentan con elevación de alfafetoproteína (AFP) y gonadotropina coriónica humana (β -HCG) respectivamente, en el caso que se presenta los marcadores negativos fueron sugestivo de germinoma^{3,7}.

Es verdad que una lesión neoplásica intra-axial de la línea media en un paciente en las dos primeras décadas de la vida sugiere tumor de células germinales; sin embargo, debido a la distribución atípica de la lesión tumoral convierte en imprescindible la biopsia para el diagnóstico histopatológico e inmunohistoquímico el cual es patognomónico para germinoma. La literatura reporta 17 casos de germinomas, la mayoría en países asiáticos; delimitados a los ventrículos, con epicentro de línea media e invasión de ventrículos laterales, o con epicentro en línea media y afectación no-difusa de uno o múltiples ventrículos o germinoma no puro con extensión subependimaria difusa³.

Aunado a ello, se reportan tres casos de germinoma puro intracraneal con siembra extensa de los ventrículos laterales y tercer ventrículo^{3,4}, y el caso que aquí se presenta, corresponde al primer caso descrito de germinoma puro de línea media con extensión difusa subependimaria cuadriventricular, cerebelar y tallo cerebral rostral, sugerido por la imagenología e histopatología y confirmado por el estudio inmunohistoquímico, en ello radica su importancia.

Conclusión

Los germinomas intracraneales son infrecuentes, se presentan en la infancia y adolescencia. A diferencia del resto de los tumores de origen germinal, son negativos a marcadores tumorales, tienen predilección sobre la línea media, y el diagnóstico definitivo lo determina la inmunohistoquímica. Es radiosensible y quimiosensible con alto porcentaje de sobrevida y resolución total.

Se presentó el primer caso descrito de germinoma de línea media con extensión difusa subependimaria cuadriventricular, cerebelar y tallo cerebral rostral.

Referencias

1. Louis DN, Ohgaki H, Wiestler OD, Cavenee WK, Burger PC, Jouvet A, Scheithauer BW, Kleihues P. The 2007 WHO classification of tumours of the central nervous system. *Acta Neuropathol.* 2007; 114(2):97–109. Doi:10.1007/s00401-007-0243-4
2. Liew KH, Haas-Kogan D, Ablin A. Intracranial germ cell tumors. in: Gupta N., Banerjee A., Haas-Kogan D. (eds) *Pediatric CNS tumors.* Pediatric Oncology. Springer, Berlin, Heidelberg.2004. Doi: https://doi.org/10.1007/978-3-662-09227-9_7
3. Krueger EM, Invergo DL, Lin JJ. Germinoma with diffuse subependymal spread: a case report. *Cureus.* 2016; 8(6):e643. DOI: 10.7759/cureus.643
4. Suresh TN, Mahadevan A, Santosh V, Shankar SK. Subarachnoid spread of germinoma mimicking tuberculous meningitis. *Neurology India.* 2004; 52(2):251-253. <https://www.neurologyindia.com/text.asp?2004/52/2/251/11057>
5. Yang C, Jagjivan B, Rao K. Germinoma-unusual presentation: a case report. *Conn Med.* 2004; 68(10):617–19. PMID: 15626137.
6. Félix IA. Atlas de neuropatología. Editorial Auroch, México. 2000: 41-51.
7. David N. Louis, Hiroko Ohgaki, Otmar D. Wiestler, Webster K. Cavenee (Eds): WHO Classification of tumours of the central nervous system (revised 4th edition). IARC; Lyon 2016.

Artículo sin conflicto de interés

© Archivos de Neurociencias