

con otros, aporta a la comprensión del conjunto de dinámicas sociales presentes en sociedades cada vez más complejas y diferenciadas, como las latinoamericanas¹, pero cuyas formas de medición no están aún suficientemente desarrolladas.

Referencias

- 1 Arriagada I. Capital social: potencialidades y limitaciones analíticas de un concepto. *Estudios Sociológicos* XXI. 2003;63:557-584
- 2 Putnam R. *Making Democracy Work*. Princeton, NJ; Princeton University Press: 1993
- 3 Zaid G. "Mexicanos solidarios". *Periódico Reforma*. México. 2008 May 25. Disponible en: <http://www.reforma.com/editoriales/nacional/443/884934/default.shtm>
- 4 Sapag Jaime C, Kawachi Ichiro. Social capital and health promotion in Latin America. *Rev Saúde Pública* [serial on the Internet]. 2007 Feb [citado 2008 Oct 11]; 41(1): 139-149. Disponible en: http://www.scielo.org/scielo.php?script=sci_arttext&pid=S0034-89102007000100019&lng=en&nrm=iso doi: 10.1590/S0034-8910200700010001984
- 5 Muñoz Fernando, López-Acuña Daniel, Halverson Paul, Macedo Carlyle Guerra de, Hanna Wade, Larrieu Mónica et al. The essential functions of public health: an emerging theme in health sector reforms. *Rev Panam Salud Pública* [serial on the Internet]. 2000 Agosto [citado 2008 Sep 13]; 8(1-2): 126-134. Disponible en: http://www.scielo.org/scielo.php?script=sci_arttext&pid=S1020-4989200000700017&lng=en&nrm=iso doi: 10.1590/S1020-4989200000700017
- 6 Herrera Vázquez María Magdalena, Rodríguez Ávila Nuria, Nebot Adell Carme, Montenegro Hernán. A network to promote health systems based on primary health care in the Region of the Americas. *Rev Panam Salud Pública* [serial on the Internet]. 2007 May [citado 2008 Sep 13]; 21(5): 261-273. Disponible en: http://www.scielo.org/scielo.php?script=sci_arttext&pid=S1020-49892007000400001&lng=en&nrm=iso doi: 10.1590/S1020-49892007000400001
- 7 Szreter S, Woolcock M. Health by association?: social capital, social theory, and the political economy of public health. *Int J Epidemiol*. 2004;33:650-67
- 8 Organización Mundial de la Salud. Carta de Bangkok para la Promoción de la Salud en un mundo globalizado. Ginebra; 2005. Citado por: Sapag Jaime C, Kawachi Ichiro. Social capital and health promotion in Latin America. *Rev Saúde Pública* [serial on the Internet]. 2007 Feb [citado 2008 Oct 11]; 41(1): 139-149. Disponible en: http://www.scielo.org/scielo.php?script=sci_arttext&pid=S0034-89102007000100019&lng=en&nrm=iso doi: 10.1590/S0034-8910200700010001984
- 9 Berkman L, Kawachi I. *Social epidemiology*. New York: Oxford University Press; 2000. Citado por: Sapag Jaime C, Kawachi Ichiro. Social capital and health promotion in Latin America. *Rev Saúde Pública* [serial on the Internet]. 2007 Feb [citado 2008 Oct 11]; 41(1): 139-149. Disponible en: http://www.scielo.org/scielo.php?script=sci_arttext&pid=S0034-89102007000100019&lng=en&nrm=iso doi: 10.1590/S0034-8910200700010001984
- 10 Berkman L F. The relationship of social networks and social support to morbidity and mortality. In: Cohen S, Syme L, editors. *Social support and health*. New York: Academic Press; 1985. p. 241-62. Citado por: Sapag Jaime C, Kawachi Ichiro. Social capital and health promotion in Latin America. *Rev Saúde Pública* [serial on the Internet]. 2007 Feb [citado 2008 Oct 11]; 41(1): 139-149. Disponible en: http://www.scielo.org/scielo.php?script=sci_arttext&pid=S0034-89102007000100019&lng=en&nrm=iso doi: 10.1590/S0034-8910200700010001984
- 11 Bossert TJ. Can they get along without us? Sustainability of donor-supported health projects in Central America and Africa. *Soc Sci Med*. 1990;40:1015-23. Citado por: Sapag Jaime C, Kawachi Ichiro. Social capital and health promotion in Latin America. *Rev Saúde Pública* [serial on the Internet]. 2007 Feb [citado 2008 Oct 11]; 41(1): 139-149. Disponible en: http://www.scielo.org/scielo.php?script=sci_arttext&pid=S0034-89102007000100019&lng=en&nrm=iso doi: 10.1590/S0034-8910200700010001984

Pancreatitis en maltrato infantil

Reyes Lara Francisco[□]

Desgraciadamente, el maltrato al menor es tan antiguo como la humanidad. Este problema de gran importancia clínica, social y médico-legal debe ser manejado por un equipo multidisciplinario conformado por médicos, educadores, trabajadores sociales, abogados y psicólogos.

El síndrome de abuso al menor incluye:¹

1. Traumatismo físico
2. Abuso emocional
3. Abuso sexual y abandono; con frecuencia pueden presentarse juntos.

En 1946, John Caffey -médico pediatra y radiólogo- publicó varios casos² en los que se combinaban lesiones por trauma físico crónico en menores, principalmente a nivel músculo-esquelético y del sistema nervioso central. Sin embargo, las lesiones también pueden presentarse en piel, ojos, vísceras sólidas y huecas del abdomen y todo el cuerpo.³ La agresión puede ser infligida por la persona que "cuida" a estos pacientes, que por lo regular tienen entre uno y tres años de edad; generalmente la madre por estar más tiempo en contacto con ellos es la más involucrada en este tipo de agresiones, ya sea como parte activa o encubriendo a otro agresor.

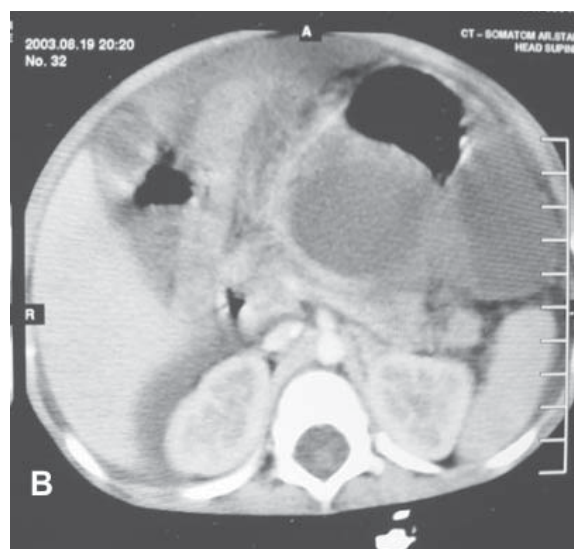
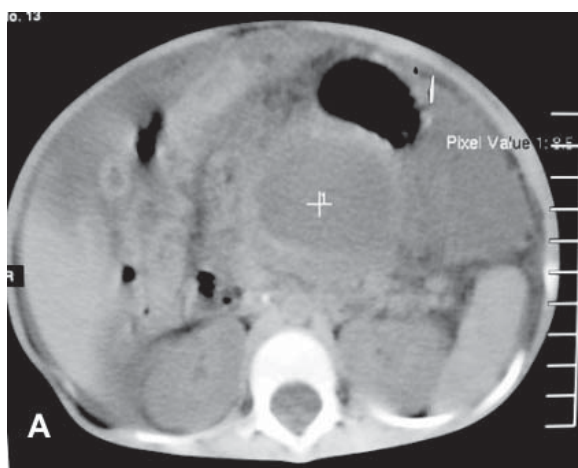
La mayoría de los niños con abuso físico no tienen evidencia radiográfica de trauma y por ello un estudio normal no descarta el diagnóstico. El estudio de imagen proporciona en un gran número de incidentes, una evidencia casi irrefutable de que ha ocurrido maltrato (documento legal). En estos casos se deben tomar acciones para identificar al agresor y así evitar lesiones futuras al paciente o a otros menores, con la probabilidad de secuelas músculo-esqueléticas, daño neurológico y/o muerte.⁴

El estudio de imagen en todas sus modalidades apoya el diagnóstico, siendo la radiología clásica y el ultrasonido las más utilizadas.^{5,6} No obstante, la tomografía computada caracteriza mejor las complicaciones, por lo que el médico radiólogo recomienda este estudio.

[□]Médico Radiólogo y Pediatra

Correspondencia: Reyes Lara Francisco
fcorx@yahoo.com.mx

Aten Fam 2009; 16(6):102-103.



Tomografía computada de abdomen simple en A, y contraste intravenoso en B: lesión redondeada hipodensa (8.5 U.H.) homogénea, de bordes nítidos, bien definidos, por atrás del estómago, al cual desplaza anterolateralmente y anterior al páncreas con discreto reforzamiento de la pared. Ascitis.

Ejemplo:

Paciente de un año 11 meses de edad, con dolor abdominal, vómito alimentario y evacuaciones líquidas, al cual se le realizó un estudio de abdomen con ultrasonido y tomografía computada simple y contraste intravenoso con amilasa de 1062 UI y lipasa 1288, siendo el diagnóstico: pancreatitis aguda y formación de pseudoquiste.

Comentario:

La pancreatitis aguda es un proceso inflamatorio reversible, que puede comprometer por contigüidad a estructuras vecinas, e incluso desencadenar disfunción de órganos y sistemas distantes.⁶ La causa puede ser traumática o no; su presentación es rara en menores de cinco años y aún más en lactantes. Por lo tanto el maltrato es la causa que siempre debe considerarse.

El trauma romo-abdominal causa pancreatitis con disrupción del ducto pancreático y desencadena complicaciones locales: pseudoquiste, necrosis, absceso, fístula, ascitis, derrame pleural, trombosis esplénica y hemorragia abdominal.

El pseudoquiste pancreático es la colección de líquido pan-

creático o peripancreático, con pared bien definida de tejido de granulación o fibrosis en ausencia de epitelio, el cual madura de entre seis a ocho semanas. Su localización es en 2/3 partes dentro del páncreas, pudiendo disecar a través de los planos tisulares a la cavidad abdominal y aún al tórax (mediastino). Puede presentarse simple (unilocular) y multilocular (6%).

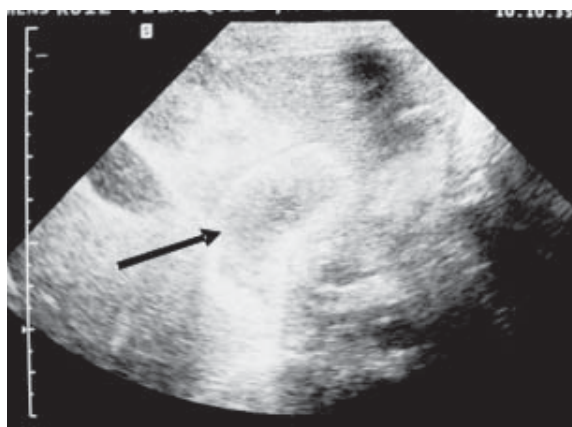
El ultrasonido es la modalidad de elección en la evaluación del páncreas en Pediatría.⁷ La tomografía computada demuestra la relación del páncreas con los órganos vecinos con ventaja.

El médico radiólogo puede ser el primero en sospechar la posible existencia de un niño maltratado,⁷ razón por la cual debe comunicarlo en confidencialidad al médico tratante para no poner en alerta a aquella familia que

trate de ocultar esta situación, y se inicie así una labor de investigación con interrogatorio dirigido a los familiares por separado, buscando contradicciones en lo relatado. Se recomienda investigar la presencia de otras lesiones anteriores en piel, esqueleto y ojos. Si se confirma el diagnóstico manejarlo en conjunto con el trabajador social y, si amerita el caso, reportarlo al área legal.

Referencias

1. Caffey J. The parent infant traumatic stress syndrome: (Caffey-Kempe Syndrome), (Battered child Syndrome) AJR 1972; 114:117
2. Caffey J. Multiples Fractures in the long bones of infants suffering from chronic subdural hematoma Am J Roentgenol Radium Ther Nucl Med 1964; 56:163-73
3. Reyes Lara F: Radiología y Traumatismos En: Escobar PE Carpio UO Accidentes y violencias en pediatría Capítulo VIII Salvat 1981 p 401-413
4. Silverman FN Unrecognized trauma in infants, the battered child syndrome, and the syndrome of Ambrose Tardieu Radiology 1972; 104:337
5. Caffey J Pediatric X-Ray diagnosis 6ta ed; Year Book Medical Publisher, mc, 1973, p 1132
6. Sty JR, Wells R G, Starshak RJ, Greff DC Aspen Diagnostic Imaging of Infants and Children, Publishers, Inc Gast Hershburg, Maryland 1996, pag 310
7. Slovis TL, Von Berg VJ, Mikelic V Sonography in the diagnosis and management of pancreatic pseudocyst and effusions in children, Radiología 1980; 135: 153-155



Ultrasonido de abdomen en escala de grises. Se identifica lesión oval hipoeoica de bordes bien definidos con reforzamiento acústico posterior, localizada anterior al páncreas (flecha).