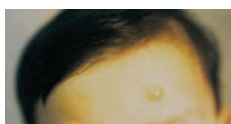
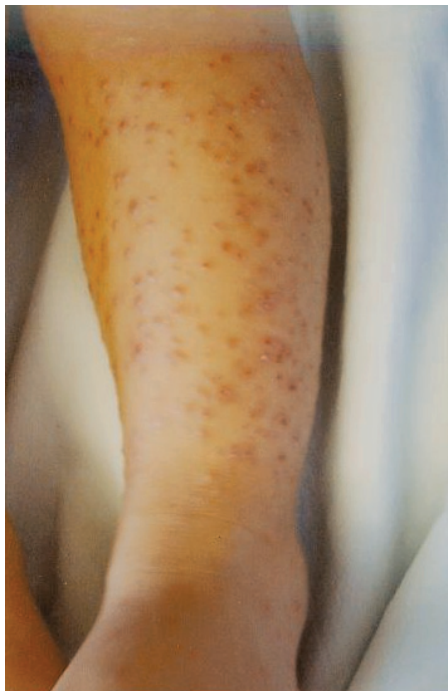

Identifique el caso

Alejandro Guerrero Zulueta*

Masculino de un año, con múltiples lesiones papulares del color de la piel, diseminadas y muy pruriginosas, algunas decapitadas.



Respuesta al diagnóstico de la imagen Aten Fam 2012;19(2):52

Nevoxantoendotelioma (xantogranuloma)

Inicialmente, el nevoxantoendotelioma fue descrito por Adamson en 1905,¹ posteriormente, en 1954, se descubrió su origen fibrohistiocitario, por lo cual se le denominó xantogranuloma, nombre con el que se le conoce actualmente.²

Este artículo debe citarse: Guerrero-Zulueta A. Nevoxantoendotelioma (xantogranuloma). *Aten Fam.* 2012;19(4):110.

Se le considera una enfermedad rara de distribución mundial y es la más frecuente de las histiocitosis X, ocasionada por un proceso tumoral reaccional granulomatoso, con proliferación de histiocitos sin presencia de células langerhans.³

Estas lesiones aparecen predominantemente en la infancia, 60% de los casos durante la primera década de la vida,⁴ y tan sólo de 10% a 15% en adolescentes y adultos.⁵ Clínicamente se manifiesta como una lesión papulonodular de tamaño pequeño: 1 a 2 mm de diámetro cuando, generalmente, son múltiples, y de 1 a 2 cm de diámetro en lesiones únicas, de bordes nítidos y coloración amarillo-anaranjado, con frecuencia localizadas en la cabeza, principalmente en los párpados; llama la atención que su evolución es característicamente benigna, produciéndose la involución espontánea de las lesiones en uno a seis años.^{6,7}

Histológicamente, mediante una biopsia con sacabocado, en lesiones maduras existen células espumosas, multinucleadas, conocidas como células de Touton, las cuales son características de esta patología, por otro lado, mediante técnicas de inmunohistoquímica, es positiva para: CD68, KiMIP, OKM1, OKM5.⁸ Cabe mencionar que no existe afectación del metabolismo de los lípidos.

Desde el punto de vista clínico, el diagnóstico diferencial debe realizarse con: xantomas, molusco contagioso, hemangiomas, neurofibromas, dermatofibromas, mastocitoma nodular entre las tumoraciones benignas e histiocitoma fibroso maligno y rhabdomyosarcoma entre las malignas.⁹

El tratamiento no es necesario, ya que como se mencionó, las lesiones involucionan en determinado tiempo y no afectan el estado de salud.

Referencias

1. Méndez-Santillán E. Xantogranuloma juvenil múltiple (nevoxantoendotelioma múltiple). Un caso atípico. *Rev Med Pediatr.* 2001;68(3):96-99.
2. Sanmartín O, Botella R, Alegre V. Xantogranuloma juvenil. Estudio clinicopatológico de 30 casos. *Piel.* 1991;6:419-26.
3. Vega J, Torrello A, Medifro IG, Zambrano A. Xantogranuloma juvenil múltiple y neurofibromatosis tipo 1. Presentación de dos casos y revisión de la literatura. *Actas Dermosifiligr.* 2001;92(5):211-14.
4. Caputo R, Cambiagli S, Brusasco A, Gelemti C. Uncommon clinical presentations of juvenile xanthogranuloma. *Dermatology.* 1998;197(1):45-47.
5. Janney CG, Hurt MA, Santa-Cruz DJ. Deep juvenile xanthogranuloma. Subcutaneous and intramuscular forms. *Am J Surg Pathol.* 1991;15(2):150-59.
6. Malone M. The histiocytosis of childhood. *Histopathology.* 1991;19(2):105-19.
7. Ananda TM. Images in clinical practices. Juvenile xanthogranuloma. *Indian Pediatrics.* 2005;42(7):950.
8. Simental-Lara F, Meza-Mata E. Nódulos eritematosos palpebrales bilaterales. *Dermatología Rev Mex.* 2011;55(6):385-87.
9. Gianotti F, Caputo R. Histiocytic syndromes: a review. *J Am Acad Dermatol.* 1985;13(3):383-404.

*Médico adscrito a la Unidad de Medicina Familiar (UMF) no. 22, Instituto Mexicano del Seguro Social (IMSS), Hospital, Instituto de Seguridad y Servicios Sociales de los Trabajadores del Estado (ISSSTE), Teziutlán, Puebla, México

Correspondencia:
Alejandro Guerrero Zulueta
agzulueta@hotmail.com