

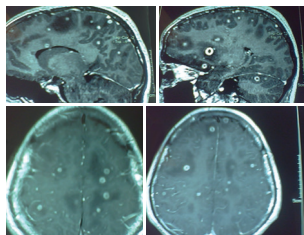
Identifique el caso

Laura Miriam Pérez-Flores*

Paciente femenino de 66 años de edad, casada, múltipara, obesa, con antecedente de alcoholismo social. Acude con su médico familiar para su valoración por presentar cuadro de seis meses de evolución caracterizado por enrojecimiento e induración generalizada de la glándula mamaria derecha, dolor y hundimiento del pezón.

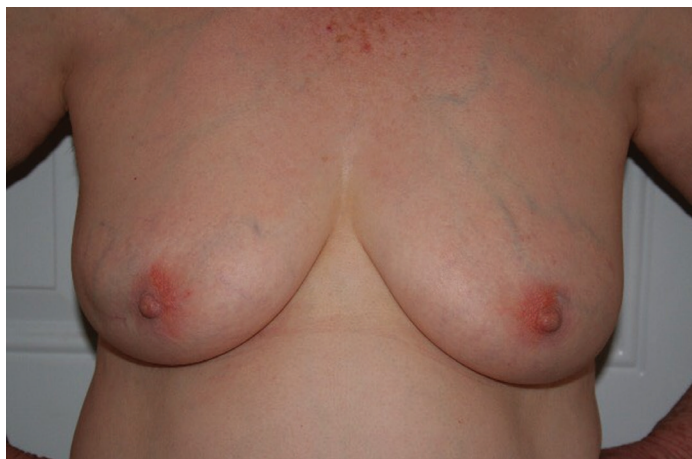

Imagen Aten Fam 2017;24(2):93-94.



Respuesta al diagnóstico Aten Fam 2017;24(2):93-94
Tuberculosis cerebral

*Hospital General de Zona con Medicina Familiar no. 2 Zacapu, Michoacán, Instituto Mexicano del Seguro Social (IMSS).

Correspondencia:
Laura Miriam Pérez-Flores
miri_l_p@hotmail.com

© 2017 Universidad Nacional Autónoma de México, Facultad de Medicina, División de Estudios de Posgrado. Este es un artículo Open Access bajo la licencia CC BY-NC-ND (<http://creativecommons.org/licenses/by-nc-nd/4.0/>).

La artritis reumatoide juvenil es una patología sistémica autoinmune cuyo tratamiento incluye fármacos modificadores de la enfermedad y terapias biológicas.^{1,2} En pacientes que no responden a la terapia convencional se utilizan fármacos anti factor de necrosis tumoral alfa (Anti-TNF- α) como el Adalimumab, Infliximab o Etanercept; pero si la enfermedad persiste o hay una intolerancia a estos fármacos, el tratamiento indicado es la utilización de anticuerpos monoclonales contra linfocitos B como el Rituximab.^{3,4} La incidencia de tuberculosis en pacientes que reciben terapia biológica es elevada y aumenta en aquellos que reciben fármacos Anti-TNF, así como los que reciben Rituximab.⁵

Sugerencia de citación: Pérez-Flores LM. Tuberculosis cerebral. Aten Fam. 2017;24(3):140-141.

La tuberculosis cerebral es una patología cuyos factores de riesgo son: inmunocompromiso, tratamiento con corticoesteroides, agentes bloqueadores del factor de necrosis tumoral, diabetes, alcoholismo, etc.⁶

Etiología: la tuberculosis es ocasionada por bacterias del complejo tuberculosis como *Mycobacterium tuberculosis* y *Mycobacterium bovis*; en pacientes con inmunosupresión las micobacterias tuberculosas son agentes causales de meningitis.^{7,8}

Signos y síntomas: presencia de fiebre por más de tres semanas, pérdida de peso, cefalea, vómito, antecedentes de inmunosupresión por uso de terapia esteroidea, fármacos modificadores de la enfermedad o por terapia biológica, trastorno de la conducta, déficit focal, convulsiones.⁹

Diagnóstico: se realiza mediante la observación y análisis de las manifestaciones clínicas; para confirmar el diagnóstico de tuberculosis cerebral se utiliza tomografía axial computarizada y resonancia magnética simple y contrastada, en la que se observan lesiones que comprometen el parénquima cerebral, lesiones anulares con realce a la administración de medio de contraste, edema vasogénico perilesional. Análisis citoquímico de líquido cefalorraquídeo (LCR) y tinción Ziehl-Nielsen.^{10,11}

Diagnóstico diferencial: neoplasia, neurocisticercosis, linfoma de sistema nervioso central, toxoplasmosis, meningitis por hongos.¹²

Tratamiento: el tratamiento recomendado actualmente sugiere dos meses de isoniácida, rifampicina, estreptomycin y pirazinamida, seguido de isoniácida y rifampicina por un

periodo de entre 7 y 10 meses además de coadyuvar terapia con esteroidea.¹¹⁻⁶

Referencias

1. Espada G. Artritis idiopática juvenil. Diagnóstico, patogenia y manifestaciones clínicas. Arch. Argent. Pediatr. 2009;107(5):441-8.
2. Prada Ojeda A, Oton Sánchez M. Las enfermedades reumatológicas en el niño: características fundamentales que reconocer en una consulta de Atención Primaria. Rev Pediatr Aten Primaria. 2013;15(59):275-81.
3. Pineiro N, Correa F, Ramagli A. Tratamiento de la Artritis Reumatoidea con AntiTNF: Experiencia en Uruguay. Arch Med Int 2012;34(1):38-41.
4. Aguilón GJC, Contreras LJ, Dotte GA, Cruzat CA, Catalán MD, Salazar AL, et al. Nuevas armas inmunológicas para la medicina del siglo XXI: Terapia biológica basada en el uso de anticuerpos monoclonales de última generación. Rev Méd Chile. 2003;131:1445-53.
5. Ugarte G, Manuel F, Acevedo Vázquez E, Alarcón G. Terapia biológica en enfermedades reumatológicas. Rev Med Hered. 2013;24(2):141-55.
6. Mora Escudero I, Mateos Rodríguez F, Blanch Sancho J, Martínez Alfaro E. Meningitis tuberculosa con infartos cerebrales. Rev Clin Esp. 2010;210(11):55-7.
7. Cartes Parras JC. Breve historia de la tuberculosis. Rev med Costa Rica y Centro América. 2013;70(650):145-50.
8. Frieden T, Lerner B, Rutherford B. Lessons from the 1800's: tuberculosis control in the new millennium. Lancet. 2000;355(9209):1088-92.
9. Krivoy A, Lozada V, Arriecge J, Williams. Tuberculosis de Sistema Nervioso Central. Experiencia del Hospital de Niños "JM de Los Ríos", Caracas 1990-2008. Gac Méd Caracas. 2009;117(2):138-80.
10. Gómez Fariás B, Zarco Montero L. Tuberculomas cerebrales reporte de un caso Univ Méd Bogotá (Colombia). 2010;51(2):220-7.
11. Peña Rúelas C, Rodríguez de la Rosa R, Calderón Garcidueñas A, Ríos Sarabia N. Tuberculosis cerebral y espinal en una paciente inmunocompetente sin daño pulmonar. Rev de Esp Méd-Quir. 2012;17(3):235-8.
12. Martínez RH. Tuberculosis del Sistema Nervioso Central: Conceptos actuales. Rev Mex de Neurociencia. 2000;1(1):3-9.