

Rizartrosis

Rhizarthrosis

Luis Gerardo Domínguez Carrillo* Luis Gerardo Domínguez Gasca**

Respuesta:

Medellín Ortega A, Morales Olvera D, García Romero MT. Angiofibromas faciales en esclerosis tuberosa. *Aten Fam.* 2020;27-(3):159-161. <http://dx.doi.org/10.22201/facmed.14058871p.2020.3.75900>

Paciente femenina de 48 años, diestra, de ocupación adornadora de calzado durante los últimos treinta años que acude por dolor en articulación trapecio-metacarpiana (TMC) izquierda de cinco meses de evolución, que se exacerba con su actividad laboral. A la exploración dirigida, se detecta articulación TMC con aducción y moderada hiperextensión, dolorosa al efectuar pinza fina índice-pulgar, fuerza de prensión disminuida 3/5; resto de exploración normal, con diagnóstico de rizartrosis se solicita radiografías oblicuas de ambas manos, corroborando artrosis de ambas articulaciones TMC siendo la derecha asintomática. Se le efectuó infiltración con metilprednisolona 0.5 ml en la articulación MC izquierda, se prescribió paracetamol 500 mg/3 veces por día, además de órtesis para fijar la articulación. Se sugirió cambio de actividad laboral, indicando que, de no encontrar mejoría en dos meses, se haría la valoración para cirugía de mano por artrodesis de articulación TMC.

La articulación trapecio-metacarpiana del pulgar es el segundo sitio más común de osteoartritis en la mano, se le denomina rizartrosis y afecta primordialmente la mano no dominante¹ (como en el caso presentado). Su prevalencia aumenta con la edad, con evidencia radiográfica que incrementa 6.6% en individuos de 40 a 49 años a 36.4% en individuos ≥ 80 años. Con excepción del grupo de edad más joven, predomina en el género femenino, posiblemente está relacionada con hormonas como relaxina, prolactina y estrógenos.² A pesar de su alta prevalencia, la enfermedad no siempre es clínicamente significativa (i.e. mano derecha del caso presentado); cuando es sintomática, la pérdida de la función del pulgar puede implicar hasta 50% de discapacidad de la mano. Las etiologías relacionadas incluyen: carga genética, laxitud ligamentosa, el uso excesivo y trauma. Fontana y cols.³

*Facultad de Medicina de León, Universidad de Guanajuato, México.

**División de Cirugía del Hospital Ángeles León, León, Guanajuato, México.

Correspondencia: Luis Gerardo Domínguez Carrillo lgdominguez@hotmail.com

Sugerencia de citación: Domínguez Carrillo LG, Domínguez Gasca LG. Rizartrosis. *Aten Fam.* 2020;27(3):216-218. <http://dx.doi.org/10.22201/fm.14058871p.2020.4.76901>

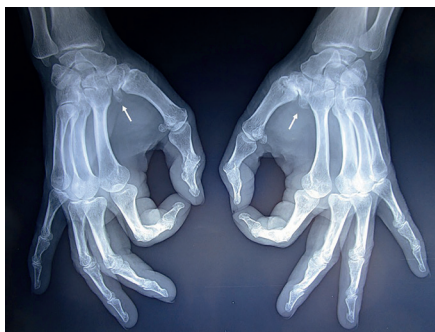

Figura 1. Radiografía oblicua de ambas manos que muestran osteoartritis de ambas articulaciones trapecio-metacarpianas (rizartritis), ver flechas, predominante en mano izquierda; ambas con grandes osteofitos del trapecio.

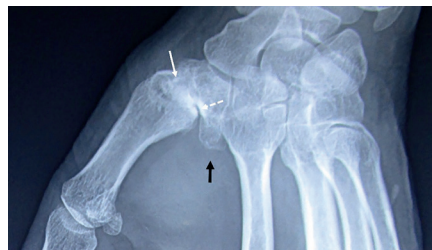


Figura 2. Acercamiento de articulación trapecio-metacarpiana izquierda. Se observa disminución importante del espacio articular y quistes subcondrales, ver flecha blanca; esclerosis subcondral, ver flecha punteada y gran osteofito, ver flecha negra.

indican que los pacientes cuyas ocupaciones implican el uso repetitivo del pulgar y el trabajo manual pesado tienen doce veces más riesgo de presentar rizartritis.

Respecto a la sintomatología, los pacientes describen dolor relacionado con la actividad, en la base del pulgar, asociado con la dificultad de efectuar pinza fina y gruesa; en las etapas iniciales la inspección del pulgar puede ser normal; en etapas posteriores, el primer metacarpiano adopta una deformidad característica que consiste en una postura aducida acompañada de deformidad compensatoria en hiperextensión trapecio-metacarpiana. La palpación puede revelar sensibilidad, hinchazón, crepitación y pérdida de fuerza muscular por dolor, al efectuar las pinzas de pulgar y agarre.⁴ El diagnóstico es clínico, confirmado por radiografías simples. La clasificación Eaton-Littler, modificada en 1987 por Eaton y Glickel, indica cuatro estadios: el I muestra contornos articulares normales con leve ensanchamiento articular; el estadio II muestra un estrechamiento leve del espacio articular (< 2 mm), esclerosis leve, quistes sub-

condrales y osteofitos pequeños; en la etapa III existe notable estrechamiento del espacio articular, esclerosis prominente, quistes subcondrales y osteofitos más grandes (> 2 mm) (como en el caso presentado); el estadio IV involucra la articulación escafo-trapezoidea además del empeoramiento del estrechamiento, la esclerosis y los quistes subcondrales; como en el examen clínico, se observa subluxación de TMC, aducción del pulgar e hiperextensión TMC.

Respecto al tratamiento médico, las revisiones sistemáticas indican que el uso de fármacos antiinflamatorios, así como programas de ejercicios de manos, termoterapia y protección de la articulación con órtesis pueden ser benéficos para reducir el dolor, pero no logran del todo mejorar la función o la fuerza muscular.⁵ Otros métodos son la infiltración con esteroides y ácido hialurónico, utilizándose la corrección quirúrgica en aquellos casos en que el dolor no responde a tratamiento médico conservador; dentro de las técnicas quirúrgicas se encuentran: la osteotomía del primer metacarpiano, reconstrucción ligamentaria, artroscopia

de articulación trapecio metacarpiana con limpieza articular, trapeciectomía total con tenosuspensión; artrodesis trapecio-metacarpiana y la artroplastía de articulación trapecio metacarpiana. Actualmente, no existe una técnica quirúrgica que sea superior a otra, es importante personalizar el tratamiento.⁶

Referencias

1. Weis AP, Goodman DA. Thumb Basal Joint Arthritis. *J Am Acad Orthop Surg.* 2018;26:562-571.
2. Ladd AL, Weiss APC, Crisco JJ, et al: The thumb carpometacarpal joint: Anatomy, hormones, and biomechanics. *Instr Course Lect.* 2013;62:165-179.
3. Fontana L, Neel S, Claise JM, Ughetto S, Catilina P: Osteoarthritis of the thumb carpometacarpal joint in women and occupational risk factors: A case-control study. *J Hand Surg Am.* 2007;32:459-465.
4. McQuillan TJ, Kenney D, Crisco JJ, Weiss AP, Ladd AL: Weaker functional pinch strength is associated with early thumb carpometacarpal osteoarthritis. *Clin Orthop Relat Res.* 2016;474:557-561.
5. Bertozzi L, Valdes K, Vanti C, Negrini S, Pillastrini P, Villafañe JH: Investigation of the effect of conservative interventions in thumb carpometacarpal osteoarthritis: Systematic review and meta-analysis. *Disabil Rehabil.* 2015;37:2025-2043.
6. Baker RHJ, Al-Shukri J, Davis TRC: Evidence-based medicine: Thumb basal joint arthritis. *Plast Reconstr Surg* 2017;139:256e-266e.

Nuevo Caso

Carlos Sánchez Anguiano,* Juan Francisco Rodríguez Navarro**

Paciente masculino lactante mayor de dos años. Desde su nacimiento se observa orificio anatómico en la parte baja de la espalda al inicio de las nalgas. Producto de la primera gesta, obtenido de por cesárea por falta de progresión del trabajo de parto. Peso al nacer de 3.500 k y Apgar de 8-9. La madre refiere adecuado control prenatal al interrogatorio, sin datos clínicos de alteraciones en neurodesarrollo para la edad.

Dadas las características del paciente, ¿cuál es su impresión diagnóstica y qué tratamiento prescribiría en función de la evidencia?

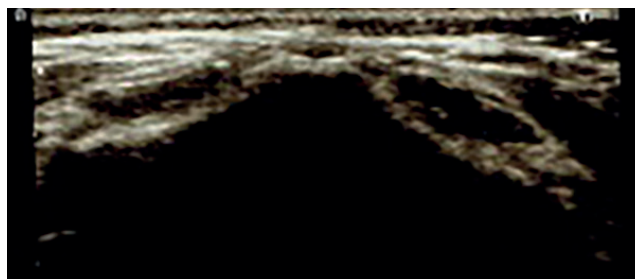
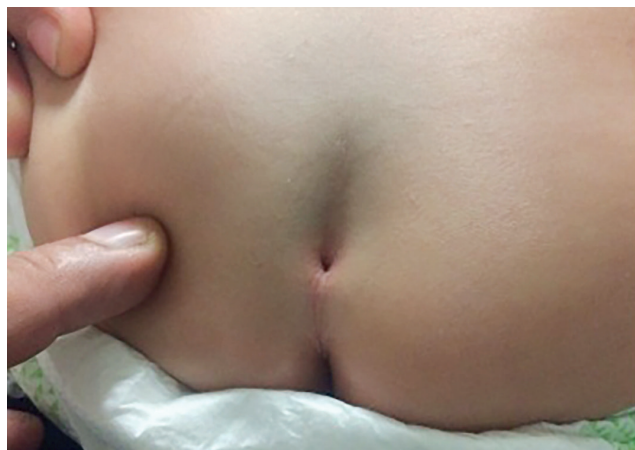


Fig. 1 falta de fusión de los elementos posteriores de las últimas dos vértebras sacras

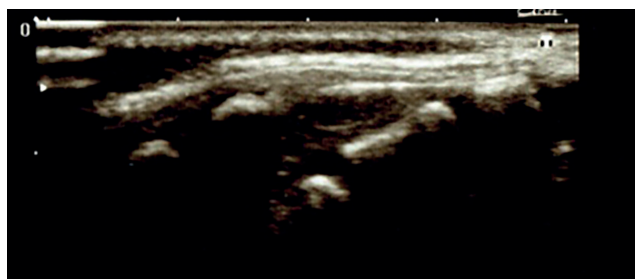


Fig. 2 sin protrusión de meninges o elementos intradurales

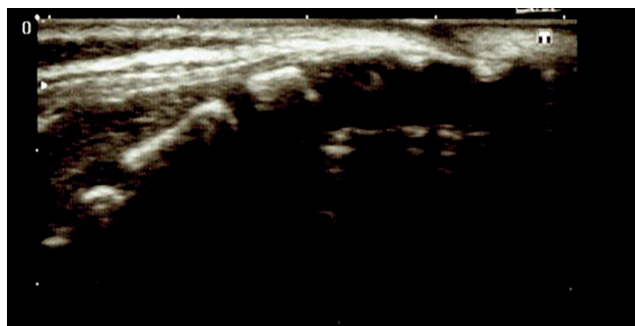


Fig. 3 No masas o crecimientos locales de partes blandas

*Educación e Investigación en Salud, Instituto Mexicano del Seguro Social, Zacapu, Michoacán.

**Hospital General de Zona no. 2, Instituto Mexicano del Seguro Social, Zacapu, Michoacán.