

## Paciente con síndrome doloroso abdominal

### *Patient with Abdominal Pain Syndrome*

Gerardo Martín Perdigón Castañeda,\* Juan José Mazón Ramírez,\* Daniel Eduardo García Cedillo.\*

**Respuesta: Domínguez Gasca Luis Gerardo, Domínguez Carrillo Luis Gerardo. Femenino con fenotipo marfanoide. Aten Fam. 2021;28(3):225-226. <http://dx.doi.org/10.22201/fm.14058871p.2021.3.79591>**

Paciente femenina de quince años refiere que no ha iniciado vida sexual activa; sin antecedentes de importancia, se presenta a consulta de urgencias en ginecoobstetricia con dolor abdominal, amenorrea, sangrado transvaginal, facies dolorosa, diaforética e hipotensa con taquicardia.

Antecedentes ginecoobstétricos: menarca doce años, ritmo irregular, ignora fecha de última menstruación, gesta 0, abortos 0.

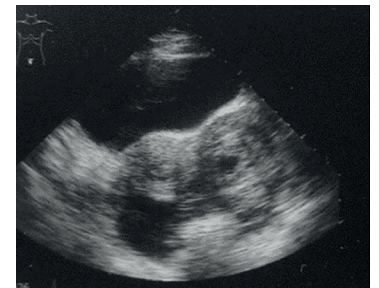
Como antecedentes, refiere tener sangrado transvaginal de ocho días previos a que se presentara a consulta, refiere que utiliza hasta ocho a diez toallas sanitarias nocturnas.

A la exploración física se encuentra abdomen doloroso, no se le realiza exploración endovaginal debido a que refiere ser núbil, observándose sangrado en genitales externos con especuloscopia y visualización directa.

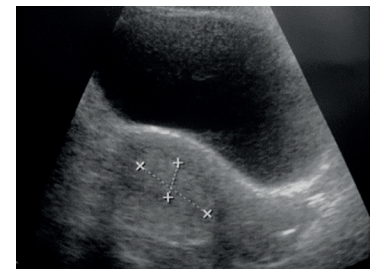
En los estudios de laboratorio, presenta hemoglobina de 8 g/dl en la biometría hemática, el resto de valores se encuentran dentro de parámetros normales.

Mientras se encuentra en urgencias, se le realiza prueba de embarazo en sangre, con resultado positivo con 137 mUI/ml de hormona gonadotropina coriónica humana.

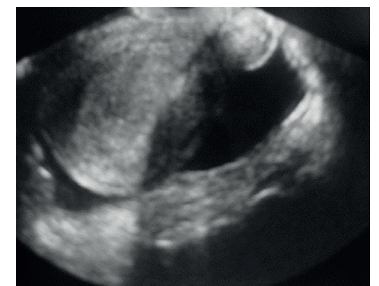Se decide realizar ultrasonido de urgencias suprapúbico por ser paciente núbil. Se muestran las imágenes del ultrasonido realizado en la paciente.



Corte transversal



Corte longitudinal



Colección en fondo de saco

\*Subdivisión de Medicina Familiar, Facultad de Medicina, UNAM.

Correspondencia:  
Gerardo Martín Perdigón Castañeda  
perdigonrx@yahoo.com.mx

Sugerencia de citación: Perdigón-Castañeda GM, Mazón-Ramírez JJ,\* García-Cedillo DE. Paciente con síndrome doloroso abdominal. Aten Fam. 2021;28(4):296-298. <http://dx.doi.org/10.22201/fm.14058871p.2021.4.80602>

### Revisión bibliográfica

El embarazo ectópico se origina cuando ocurre una implantación anormal del blastocisto fuera de la cavidad corporal del útero.<sup>1</sup>

En México, la incidencia varía de uno por cada 200/500 embarazos a 1.6 a 2 embarazos ectópicos por cada cien nacimientos.<sup>2</sup>

Las localizaciones frecuentes son tubárico en 97%, intersticial 1-2%, ovárico 1-3%, abdominal 0.03-1% y cervical 0.5%.<sup>3</sup>

Los principales factores de riesgo son embarazo ectópico previo, infección pélvica (enfermedad pélvica inflamatoria, absceso tubo ovárico y salpingitis), obstrucción tubárica bilateral, uso de dispositivo intrauterino (DIU), técnicas de reproducción asistida, tabaquismo, edad mayor a 35 años, múltiples parejas sexuales e inicio de relaciones sexuales antes de los dieciocho años de edad.<sup>4</sup>

Dentro de los datos clínicos se conoce una tríada formada por dolor abdominal, amenorrea y sangrado transvaginal; el dolor es de intensidad variable, localizado en fosa iliaca que se puede extender al hipogastrio por completo, la amenorrea de pocas semanas de duración, metrorragia de escasa intensidad, así como sintomatología propia del embarazo como náuseas, mareo y vómito. Si se trata de un embarazo ectópico roto, el estado de la paciente se puede comprometer y ocasionar un shock hipovolémico por pérdida sanguínea.<sup>5</sup>

Para el diagnóstico se emplean datos clínicos, radiológicos y de laboratorio.

Dentro de los datos radiológicos se encuentran: cavidad uterina vacía, masa

anexial y visualización de un saco embrionario fuera de la cavidad uterina; el grosor del endometrio suele ser menor a 9.8 mm, líquido libre en fondos de saco y, en algunos casos, latido cardíaco fetal en anexos.<sup>6</sup>

En los exámenes de laboratorio se encuentra la medición de gonadotropina coriónica humana de forma cuantitativa, sin embargo, una simple medición no puede pronosticar la viabilidad ni la localización del embarazo, se recomienda emplear mediciones seriadas de niveles de hormona gonadotropina coriónica, si la sintomatología clínica sugiere anormalidad, se recomienda realizar una segunda medición de niveles de hCG tras la primera muestra, la cual debe tener un incremento de 40% en comparación con la primera, por lo que un incremento mínimo o más bajo del esperado sugiere un embarazo ectópico o un aborto reciente, debido a que en un embarazo intrauterino, en 99% habrá una tasa de incremento mucho mayor a la esperada de 40% de hCG.<sup>1</sup>

Para el tratamiento hay dos opciones, ambas son quirúrgicas y con tratamiento médico.

El tratamiento con metotrexato se debe considerar en pacientes con alta sospecha de embarazo ectópico hemodinámicamente estables, con una masa sin ruptura y que no cuente con contraindicaciones absolutas para su uso, las cuales son: embarazo intrauterino, inmunodeficiencia, anemia de moderada a severa, enfermedad pulmonar activa, úlcera péptica, disfunción hepática importante, embarazo ectópico roto, paciente hemodinámicamente estable,

actividad cardíaca fetal detectada, así como embarazo ectópico mayor a 4 cm por ultrasonido endovaginal.<sup>2</sup>

El manejo quirúrgico es por laparotomía exploratoria si la paciente se encuentra muy inestable o si no hay buena visualización de la pelvis por laparoscopia.<sup>3</sup>

### Referencias

1. Laila V, Fabre G, Javier GM. Gonzalez Merlo Obstetricia. España:Elsevier. 7ª ed. 2019.
2. Escobar-Padilla B, Pérez-López CA, Martínez-Puon H. Factores de riesgo y características clínicas del embarazo ectópico. Rev Med Inst Mex Seg Soc. 2017;55(3):278-285
3. Tubal ectopic pregnancy. ACOG Practice Bulletin No. 193. American College of Obstetricians and Gynecologists. Obstet Gynecol. 2018;131:91-103
4. Terri QH, Nima RP. Ferri's. Clinical Advisor. Elsevier. 2020
5. Pontius E, Vieth J. Complications in early pregnancy. Emergency Medicine Clinics of North America. 2019;37(2):219-37.
6. Brown D, Packard A, Maturen K et al. Appropriateness Criteria First trimester vaginal bleeding. Journal of American College of Radiology. 2018;15:69-77.

# Identifique el caso

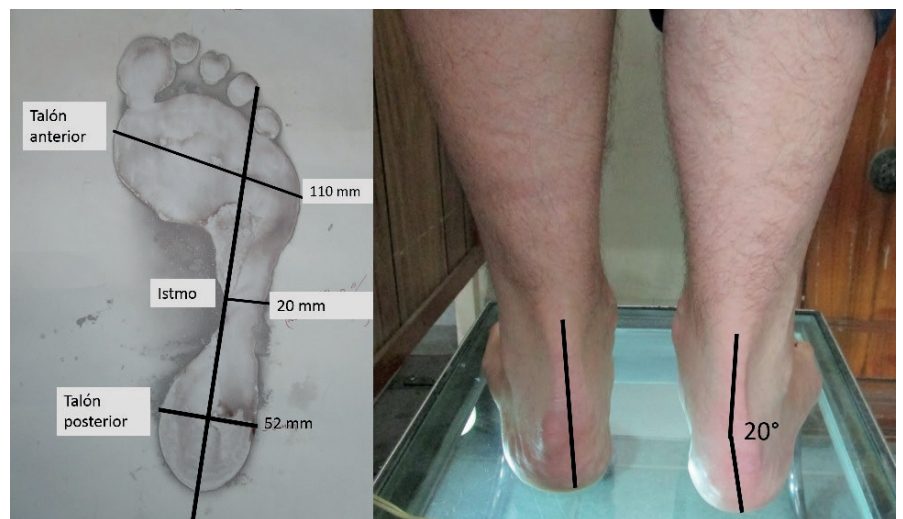
## Nuevo Caso

Luis Gerardo Domínguez Gasca,\* Luis Gerardo Domínguez Carrillo.\*\*

Masculino de 39 años de edad, médico cirujano, corredor de 10 km cinco veces por semana que acude a consulta por dolor 7/10 en EVA (escala visual análoga del 1 al 10) en área plantar de talón de pie derecho de dos meses de evolución, después de haber aumentado la distancia en la carrera, incrementándose con los primeros pasos. A la exploración dirigida: marcha con patrón normal, dolor exquisito a la presión en tuberosidad interna del calcáneo derecho, pulsos y llenado capilar normales.

Con el diagnóstico de probable fascitis plantar, se le prescribe: AINE, elevación del tacón, estiramiento de fascia plantar, que suspenda carrera y trote por treinta días y uso de bicicleta para mantener condicionamiento físico; también se deriva a rehabilitación (a la que no acudió). Un mes después, el paciente retorna con sintomatología sin cambios, confesando que continuó con la carrera de 5 km cinco días a la semana, por lo que se le deriva a rehabilitación, ahí presenta a la exploración: al podoscopio se encontró retropié derecho pronado, con tobillo en valgo de 20°; la huella plantar demostró pie cavo grado II, por una relación talón anterior istmo de 18.18 (normal 33.3), ver figura 1.

De acuerdo con los datos proporcionados y lo que se observa en la figura 1, ¿en qué diagnóstico pensaría?



\*División de Cirugía del Hospital Ángeles León, León, Guanajuato, México.

\*\*Facultad de Medicina de León, Universidad de Guanajuato, México.

Correspondencia:  
Luis Gerardo Domínguez Carrillo  
lgdominguez@hotmail.com