

## ARTÍCULO ORIGINAL

# Comparación de las medidas obtenidas por resonancia magnética con reconstrucción tridimensional y las obtenidas por angiografía digital para el diagnóstico de coartación de aorta

Dra. Begoña Segura-Stanford, Dra. Pilar Dies-Suárez, Dr. Alexis Arévalo-Salas,  
M.C. Alfonso Reyes-López, Dr. Alfredo Vizcaíno-Alarcón

---

*Departamento de Cardiología, Departamento de Radiología, Hospital Infantil de México Federico Gómez, México, D. F., México.*

## Resumen

**Introducción.** La angiografía digital (AD) transcaterismo es el estándar de oro en el diagnóstico de la coartación de aorta (CoAo) aunque la resonancia magnética (RM) ha mostrado utilidad en la evaluación del sistema cardiovascular. La medición de los segmentos del arco aórtico facilita la selección de los candidatos para angioplastia transcaterismo evitando una cirugía torácica. No hay reportes de estudios comparativos de las medidas de los diferentes segmentos aórticos, obtenidas por RM y AD.

**Material y métodos.** Se estudiaron 49 pacientes con RM y AD que ingresaron con CoAo entre enero de 2002 y diciembre de 2003. Se determinó el tipo de CoAo. Se midieron los segmentos aórticos por RM y AD y se compararon por medio de correlación lineal (Pearson). En 43 pacientes se realizó angioplastia con globo.

**Resultados.** La variabilidad en la medición de los diferentes segmentos entre ambos métodos fueron: aorta ascendente 1.99-2.10 mm (desviación estándar (DE) 2.7-2.8), arco aórtico 1.79-2 mm (DE 2.55-2.99), istmo 1.53-1.56 mm (DE 2-2.17), aorta descendente 1.75-1.78 mm (DE 2.54-2.55). Las medidas comparadas por correlación lineal muestran  $r$  entre 0.80 y 0.999, excepto en arco aórtico por RM que obtuvo  $r$  de 0.57.

**Conclusión.** La evaluación con RM de niños con CoAo puede sustituir a la realizada mediante AD ya que una variación de 1.5 a 2.1 mm en las medidas obtenidas por ambos métodos no interfiere con la decisión terapéutica. Sólo debe realizarse la medición del arco aórtico en 2 proyecciones.

**Palabras clave.** Coartación de aorta; yuxtaductal; preductal; postductal; elongada; circunscrita; resonancia magnética; angiografía digital.

---

Solicitud de sobretiros: Dra. Begoña Segura Stanford, Depto. de Cardiología, Hospital Infantil de México Federico Gómez, Calle Dr. Márquez 162, Col. Doctores, Deleg. Cuauhtémoc, C. P. 06720, México, D. F., México.

Fecha de recepción: 25-02-2005.

Fecha de aceptación: 01-03-2005.

## Introducción

La coartación de aorta (CoAo) se presenta aproximadamente en 7% de los pacientes con cardiopatía congénita.<sup>1</sup> En el Hospital Infantil de México Federico Gómez (HIMFG) ocupa el cuarto lugar en frecuencia. Se requiere de un diagnóstico temprano y preciso por el riesgo de hipertensión arterial crónica, accidentes vasculares cerebrales e incluso muerte temprana.

Es bien conocido que el ecocardiograma bidimensional es un método no invasivo que puede diagnosticar y estimar la gravedad de la CoAo; sin embargo, la angiografía simple o digital (AD) transcaterismo continúa siendo el estándar de oro en el diagnóstico preoperatorio para determinar el tipo exacto de la CoAo. Por otra parte, la resonancia magnética (RM) se ha utilizado desde la década de los años ochenta y ha mostrado utilidad en la evaluación del sistema cardiovascular con una sensibilidad de 91% y especificidad de 85%.

La determinación de las medidas de los segmentos del arco aórtico puede mejorar la selección de los pacientes que son candidatos para la corrección de la CoAo a través de angioplastia con balón transcaterismo evitando el riesgo de una cirugía torácica;<sup>2,3</sup> sin embargo, sólo existen reportes cualitativos y de la velocidad de los flujos transcoartación pero no hay estudios comparativos de las medidas de los diferentes segmentos aórticos, obtenidas por RM y AD.

Los objetivos del estudio fueron: determinar la variedad anatómica y el sitio preciso de la coartación aórtica mediante imágenes obtenidas con RM y AD, y comparar las medidas de los diferentes segmentos de la aorta detectadas por ambos métodos.

## Material y métodos

### *Pacientes*

Se estudiaron a todos los pacientes que ingresaron al HIMFG con diagnóstico clínico y ecocardiográfico de CoAo nativa o recoartación en el período comprendido del 1 de marzo de 2002 al 31 de

diciembre de 2003. Se excluyeron a los portadores de cardiopatías congénitas complejas asociadas a la CoAo así como a los pacientes con prótesis de metal. A todos se les realizó RM torácica y de una a seis semanas después se llevó a cabo AD aórtica transcaterismo. Ambos procedimientos se llevaron a cabo después de informar detalladamente a los padres o tutores del paciente acerca de la enfermedad, de los métodos de estudio y de obtener su consentimiento por escrito.

### *Procedimiento*

RM. El equipo empleado fue un magneto *Gyrosan Intera* de 1.5 T de la marca Philips® y la antena siete de sinergia de cuerpo (*Synergy body coil*). Se obtuvieron secuencias eco gradiente (FFE) en los tres planos del área cardíaca como localizadores. Se administró material de contraste paramagnético (gadolinium) a razón de 0.5 mL/kg de peso en bolo para la obtención de las imágenes de angio-resonancia de manera sincrónica con apnea de 20 a 30 segundos para la adquisición de angio-resonancia. Las imágenes se procesaron en el equipo y se obtuvieron reconstrucciones en máxima proyección (MIP) de intensidad en el plano deseado realizándose imágenes transaxiales y sagitales en una proyección sagital-lateral. El post procesamiento de la angio-resonancia y la reconstrucción de imágenes en tercera dimensión se llevaron a cabo con el *software* cardíaco básico, las medidas se reportaron en milímetros.

AD. Para la AD se utilizó un equipo *General Electric Advantx LU-C Release SW 20* con digitalización de imágenes. El procedimiento se llevó a cabo mediante sedación profunda y anestesia local. Mediante punción arterial femoral se introdujo una vaina arterial con válvula hemostática 5 Fr. El sondeo se llevó a cabo con un catéter cola de cerdo 5 Fr hasta la aorta ascendente. Se administró como medio de contraste ioversol a razón de 1 mL/kg con velocidad de 20 mL/seg para cada angiografía; la proyección seleccionada fue lateral izquierda y la medición se llevó a cabo bajo procesamiento digital previa calibración de una

esfera de titanio de 38 mm de diámetro para cada segmento aórtico y se reportó en milímetros.

Cada imagen obtenida por cada método fue medida en dos tiempos distintos por un observador (dos para RM y dos para AD). Los segmentos medidos fueron la aorta ascendente, el arco aórtico, el istmo y la aorta descendente (Fig. 1).

Definición de variables. CoAo: estrechez o adelgazamiento de un segmento de la aorta ya sea por causa congénita (nativa) o adquirida (recoartación). Se divide en los siguientes tipos:

1.1. Yuxtaductal: es una zona de estrechez a la altura del conducto arterioso (CA).

1.2. Preductal: es una zona de estrechez por arriba del CA.

1.3. Posductal: es una zona de estrechez por abajo del CA.

1.4. Elongada: es un segmento largo de estrechez en la aorta.

1.5. Circunscrita: es un segmento muy corto de estrechez.

#### Análisis estadístico

Para determinar la variabilidad entre las mediciones obtenidas mediante RM y AD se realizó estadística descriptiva simple y análisis de correlación lineal Pearson. Para la variabilidad intraobservador se utilizó análisis de correlación lineal Pearson.

#### Resultados

Se estudiaron 49 pacientes y a todos se les realizó RM y AD; 37 (75.5%) fueron del sexo masculino, el promedio de edad fue de seis años con una desviación estándar (DE) de  $\pm 4.4$  años. De los 49 pacientes, 46 (93.8%) presentaban CoAo nativa, y tres (6.1%) recoartación.

Se encontró que 42 (85.7%) presentaban una coartación circunscrita, cinco (10.2%) elongada, dos (4%) atresia. En cuanto a la localización de la coartación 43 (87.7%) presentaban CoAo yuxtaductal y seis (12.3%) preductal.

La variabilidad entre las mediciones realizadas con RM y AD para la aorta ascendente fue de

1.99 a 2.10 mm con una DE de 2.7 a 2.8 mm, en el arco aórtico la variabilidad fue de 1.79 a 2 mm (DE 2.55 a 2.99), la variabilidad en la medición del istmo 1.53 a 1.56 mm (DE 2.0 a 2.17) y en la aorta

**Cuadro 1. Diferencia entre las mediciones obtenidas por RM y AD**

Segmento aórtico	Media en mm	DE
Aorta ascendente	1.99–2.10	2.7–2.8
Arco aórtico	1.79–2	2.55–2.99
Istmo	1.53–1.56	2.0–2.17
Aorta descendente	1.75–1.78	2.54–2.55

RM: resonancia magnética; AD: angiografía digital  
mm: milímetros; DE: desviación estándar

descendente 1.75 a 1.78 mm (DE 2.54 a 2.55) (Cuadro 1).

La correlación de Pearson intraobservador que se encontró entre la primera y la segunda medición llevada a cabo con RM mostró para la aorta ascendente  $r$  de 0.98, para arco aórtico  $r$  de 0.88, para el istmo  $r$  de 0.98 y para la aorta descendente  $r$  de 0.99. La correlación intraobservador para las mediciones obtenidas con AD mostraron para aorta ascendente  $r$  de 0.99, para arco aórtico  $r$  de 0.99, para istmo  $r$  de 0.97, y para aorta descendente  $r$  de 0.99 (Figs. 2 y 3).

La correlación encontrada en las mediciones entre RM y AD en la primera medición fueron: para aorta ascendente  $r$  de 0.83, para arco aórtico  $r$  de 0.57, para istmo  $r$  de 0.80 y para aorta descendente  $r$  de 0.75 ( $P < 0.001$ ). La correlación entre RM y AD en la segunda medición fueron: aorta ascendente  $r$  de 0.81, arco aórtico  $r$  de 0.82, istmo  $r$  de 0.85 y aorta descendente  $r$  de 0.75 ( $P < 0.001$ ) (Figs. 4 y 5).

No se presentaron complicaciones durante la

Comparación de las medidas obtenidas por resonancia magnética con reconstrucción tridimensional y las obtenidas por angiografía digital para el diagnóstico de coartación de aorta.

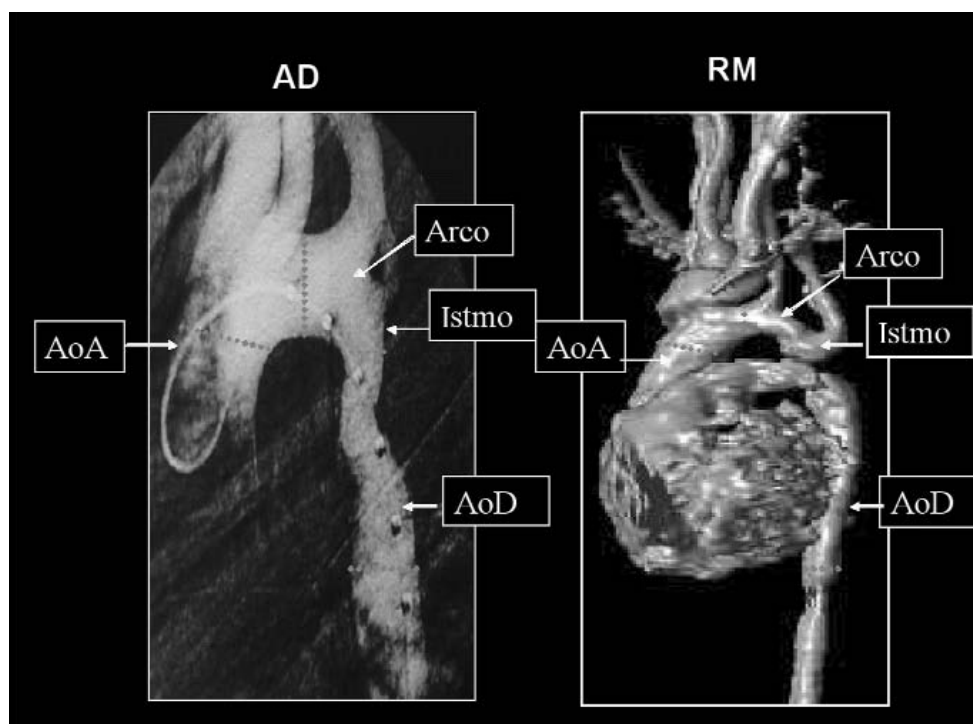


Figura 1. Segmentos medidos: aorta ascendente, arco aórtico, istmo y aorta descendente.

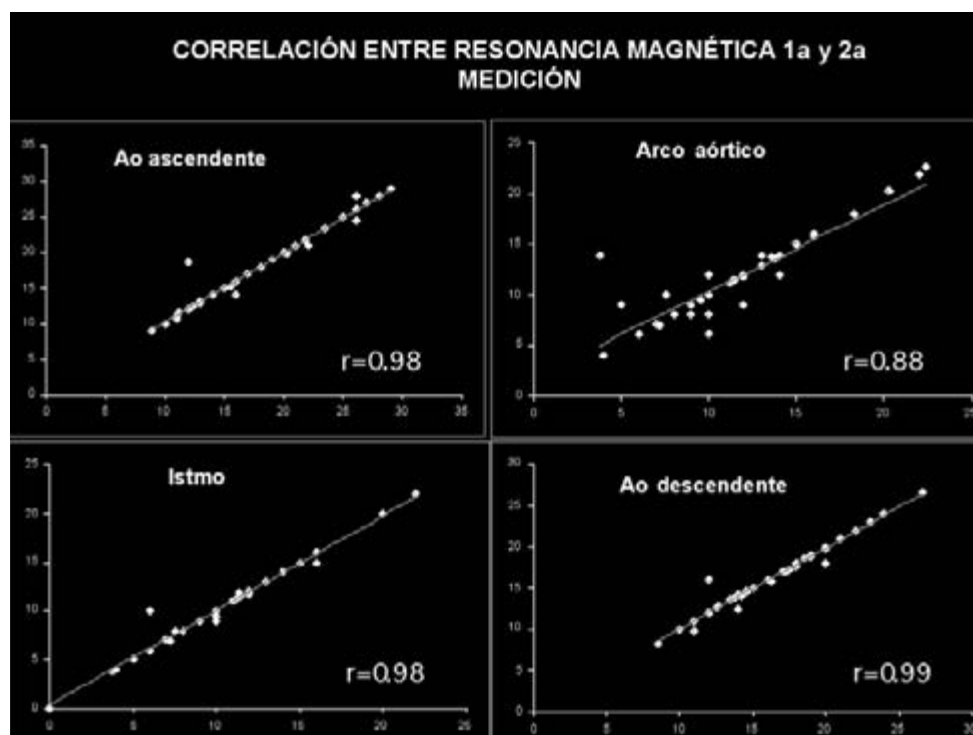


Figura 2. Gráficas de dispersión de puntos que muestran la correlación intra observador.

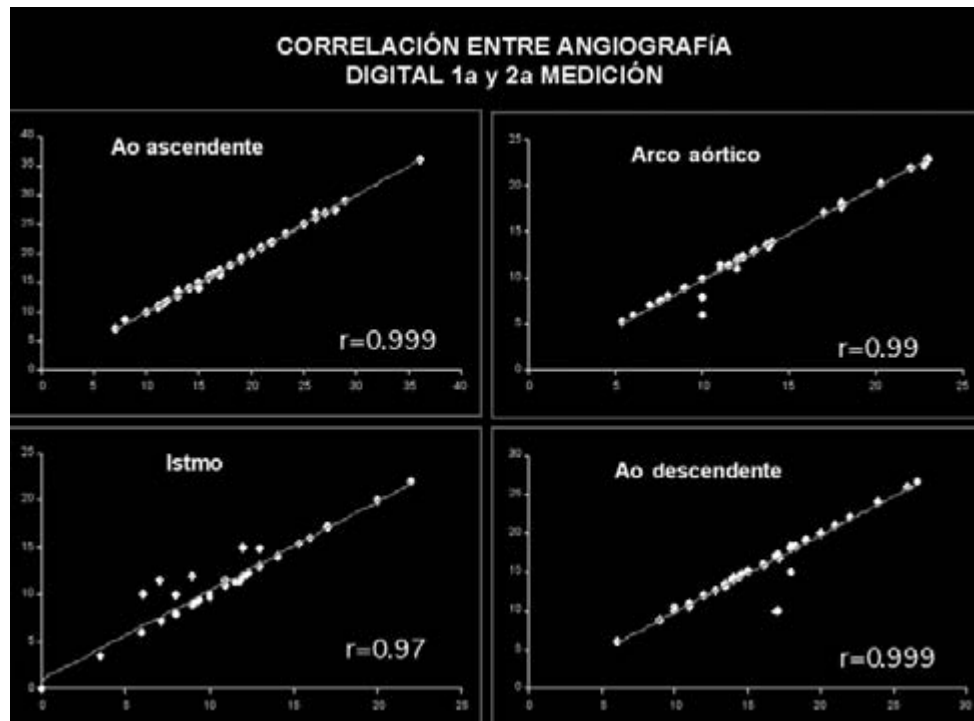


Figura 3. Gráficas de dispersión de puntos que muestran la correlación intra observador.

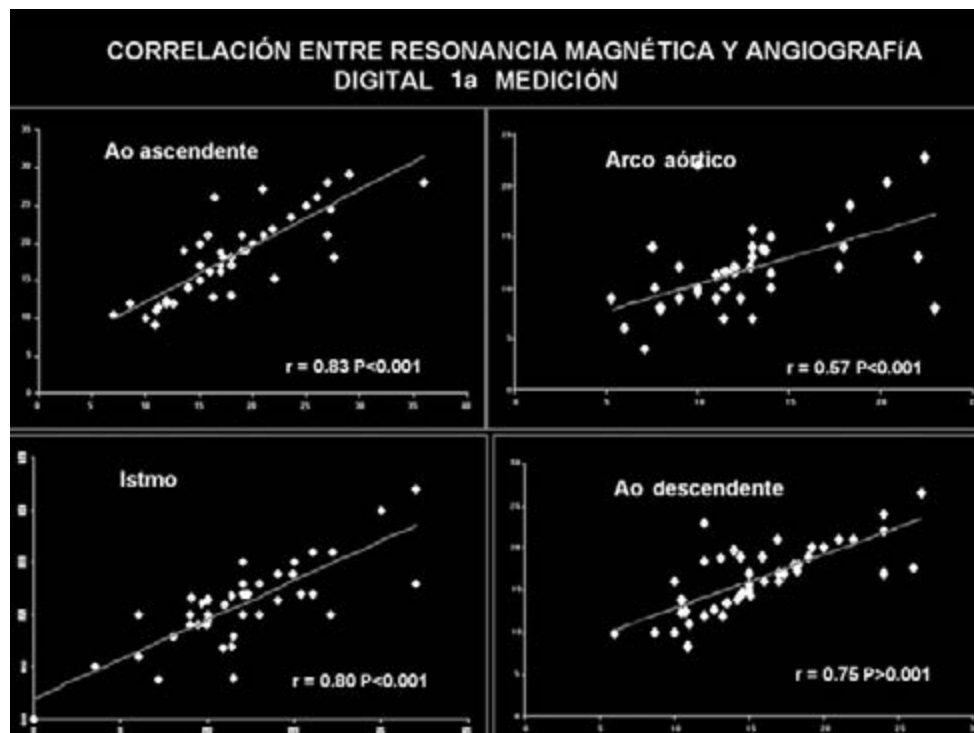


Figura 4. Gráficas de dispersión de puntos que muestran la correlación entre RM y AD.



Comparación de las medidas obtenidas por resonancia magnética con reconstrucción tridimensional y las obtenidas por angiografía digital para el diagnóstico de coartación de aorta.

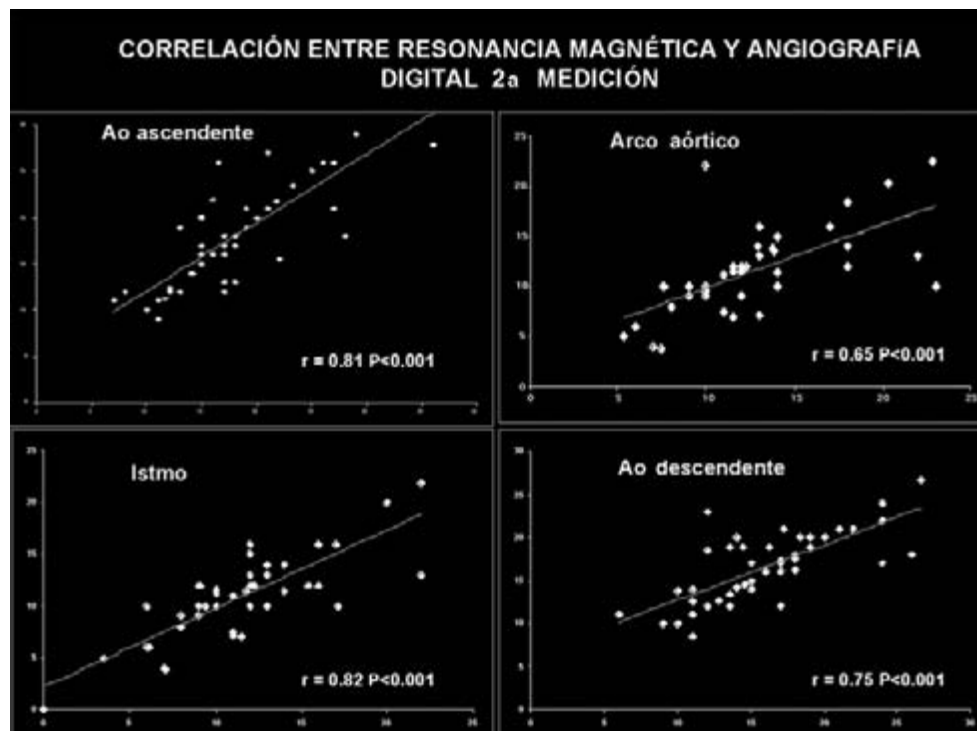


Figura 5. Gráficas de dispersión de puntos que muestran la correlación entre RM y AD.

realización de la RM. Las complicaciones que se encontraron durante la AD fueron menores y correspondieron a hematoma en el sitio de la punción en tres (6.1%) pacientes, en un caso (2%) ruptura de una pequeña colateral aórtica que representó un leve sangrado que se autolimitó. A 43 (87.7%) pacientes del estudio se les realizó angioplastia con balón durante la AD.

## Discusión

Determinar el tipo y el sitio de localización de una CoAo, así como contar con las medidas reales de los segmentos aórticos, permite tener una selección adecuada de los pacientes a los que se les puede realizar angioplastia con balón transcaterismo, evitando exponerlos a un riesgo quirúrgico. Por otra parte cuando existe una CoAo elongada, es decir un segmento hipoplásico, el tratamiento de elección es quirúrgico ya que las posibilidades de curación transcaterismo son mínimas y la

recoartación es muy frecuente.<sup>2</sup>

Usualmente por medio de ecocardiografía se obtienen imágenes adecuadas del sitio de la coartación en recién nacidos lactantes y preescolares; sin embargo, pueden encontrarse dificultades en adolescentes, en niños obesos o con cuello corto, o bien después de la realización de cirugía torácica debido a que la distancia entre el transductor ultrasónico y la aorta descendente es mayor y la resolución de la imagen es pobre.<sup>4-8</sup>

La AD es el método diagnóstico más preciso para el diagnóstico de CoAo ya que estudios *in vitro* han demostrado que existe una variabilidad de 1 mm entre la imagen obtenida por AD y la pieza anatómica del sitio de la lesión. No obstante tiene desventajas ya que es un procedimiento invasivo (se realiza a través de punción arterial y se coloca un catéter intra-aórtico), requiere anestesia y el paciente es expuesto a radiación iónica.

La RM es un método no invasivo que ofrece

una buena resolución espacial y excelente contraste entre los vasos sanguíneos y otros tejidos con un gran potencial para delinear las estructuras cardiovasculares y detallar una variedad de lesiones cardíacas congénitas incluyendo CoAo. Este método no tiene limitación de penetración acústica como la que se encuentra en el examen ultrasónico, y el paciente solo ocasionalmente requiere sedación, no anestesia, y no está expuesto a radiación como en la AD.<sup>1,4,8-11</sup>

Las medidas de los segmentos aórticos obtenidas por RM en el presente estudio muestran una variación de 1.5 a 2.1 mm comparadas con las obtenidas mediante AD. La variabilidad entre las mediciones realizadas por ambos métodos no interfiere con la decisión terapéutica que se ofrece al paciente y sí puede evitar el riesgo de exponerlo a un método diagnóstico invasivo como el cateterismo cardíaco transarterial.

En esta experiencia se observó que existe cier-

ta limitación en la correlación entre RM y AD de las medidas obtenidas en un solo plano del arco aórtico, tal como ha sido descrito en estudios previos ya que por la disposición espacial que tiene la aorta en algunos pacientes existe cierta dificultad para obtener medidas precisas por RM del arco aórtico. Por tal motivo es conveniente obtener dichas medidas en dos planos y no solo en la proyección lateral.<sup>1,4</sup>

En base a este estudio consideramos que la evaluación con RM de niños con CoAo puede eventualmente sustituir a la realizada mediante AD, especialmente en estados postquirúrgicos inmediatos. Es así mismo un método óptimo para la monitorización no invasiva de complicaciones tardías como recoartación, hemorragias y aneurismas ya que se ha demostrado que la RM es de gran ayuda para su detección.

La RM permite una selección precisa de casos tanto para angioplastia percutánea transcaterismo como para cirugía.

---

## COMPARISON BETWEEN THE MEASUREMENTS OBTAINED BY MAGNETIC RESONANCE AND DIGITAL ANGIOGRAPHY IN PATIENTS WITH AORTIC COARCTATION

*Introduction.* Quantitative aortic arch analysis may improve the selection of candidates for angioplasty who are most likely to benefit from the procedure. Digital angiography (DA) has traditionally been the definitive preoperative diagnostic procedure for aortic coarctation (AoCo), but magnetic resonance (MR) imaging affords good spatial resolution and excellent contrast between blood vessels and soft tissues and offers great potential for delineating thoracic cardiovascular structures.

*Material and methods.* Forty nine patients with AoCo were examined with MR and DA between June 2002 and December 2003. The site and type of AoCo were determined and the measurements of aortic arch segments were obtained. We realized balloon angioplasty in 43 patients.

*Results.* We compared the measurements using Pearson's linear correlation. The variability of the measurements was: ascending aorta 1.99-2.1 mm (standard deviation [SD] 2.7-2.8), aortic arch

1.79-2 mm (SD 2.55-2.99), aortic isthmus 1.53-1.56 mm (SD 2-2.17), and descending aorta 1.75-1.78 mm (SD 2.54-2.55). The lineal correlation of Pearson for measurements were;  $r = 0.80-0.999$  but the aortic arch was  $r = 0.57$  by MR.

**Conclusion.** We conclude that quantitative MR measurements of aorta may be used to diagnose of AoCo and avoid using DA. To obtain precise measurements of aortic arch in patients with AoCo, MR should include 2 projections.

**Key words.** Aortic coarctation; juxtaductal; preductal; postductal; elongated; circumscribed; magnetic resonance; digital angiography.

---

## Referencias

1. Schulthess G, Higashino S, Higgins S, Didier D, Fisher M, Higgins Ch. Coarctation of the aorta: MR imaging. *Radiology*. 1986; 8: 469-74.
2. Kaine S, Smith OB, Mott A, Mullins Ch, Geva T. Quantitative echocardiographic analysis of the aortic arch predicts outcome of balloon angioplasty of native coarctation of the aorta. *Circulation*. 1996; 94: 1056-62.
3. Shaddy R, Bouce M, Sturtevant J, Rutenberg H, Jaffe R, Tani LL, et al. Comparison of angioplasty and surgery for unoperated coarctation of the aorta. *Circulation*. 1993; 87: 793-9.
4. Simpson I, Chung K, Glass R, Shan D, Sherman F, Hesselink J. Cine magnetic resonance imaging for evaluation of anatomy and flow relations in infants and children with coarctation of the aorta. *Circulation*. 1988; 78: 142-8.
5. Shan DJ, Allen HD, McDonald G, Goldberg SJ. Real-time cross-sectional echocardiographic diagnosis of coarctation of the aorta: A prospective study of the echocardiographic angiographic correlations. *Circulation*. 1977; 67: 762-9.
6. Smallhorn JF, Huhta JC, Adams PA, Anderson RH, Wilkinson JL, McCartney FJ. Cross-sectional echocardiographic assessment of coarctation in the sick neonate and infant. *Br Heart J*. 1983; 50: 349-61.
7. Huhta JC, Gutgesell HP, Latson LA, Huffines FD. Two dimensional echocardiographic assessment of the aorta in infants and children with congenital heart disease. *Circulation*. 1984; 70: 417-24.
8. Morrow WR, Huhta JC, Murphy DJ, McNamara DG. Quantitative morphology of the aortic arch in neonatal coarctation. *J Am Coll Cardiol*. 1986; 8: 616-20.
9. Higgins CB, Byrd BF, Farmer DW, Osaki L, Silverman NH, Cheitlin MD. Magnetic resonance imaging in patients with congenital heart disease. *Circulation*. 1984; 70: 851-60.
10. Fletcher BD, Jacobstein MD, Nelson AD, Riemenschneider TA, Alfidi RJ. Gated magnetic resonance imaging of congenital cardiac malformations. *Radiology*. 1984; 150: 137-40.
11. Amparo EG, Higgins CB, Shafton EP. Demonstration of coarctation of the aorta by magnetic resonance imaging. *Am J Roentgenol*. 1984; 143: 1192-4.
12. Higgins CB, Byrd BF, McNamara MT, Lanzer P, Lipton MJ, et al. Magnetic resonance imaging of the heart: A review of the experience in 172 subjects. *Radiology*. 1985; 71: 849-53.