

## ARTÍCULO DE REVISIÓN

**Craneoostenosis. II. Análisis de las craneoostenosis sindromáticas y diferentes tipos de tratamiento*****Craneosynostosis. II. Analysis of syndromatic craniosynostosis and different types of treatment***

Dr. Fernando Chico Ponce de León

**RESUMEN**

En esta segunda parte del trabajo de revisión de las craneoostenosis se analizan los diferentes tipos de craneoostenosis sindromáticas, sus características clínicas, imagenológicas y, en los casos que se conocen, las alteraciones genéticas. También se describen los diferentes tipos de tratamientos para las craneoostenosis, tanto sindromáticas como no sindromáticas, desde los tratamientos quirúrgicos clásicos para lograr la descompresión cerebral, la restauración de la anatomía y proporcionar el mayor grado de estética al menor. Por último, se incluye información acerca de los tratamientos de vanguardia como son las técnicas en ingeniería de tejidos, la utilización de sistemas bioabsorbibles, de sistemas de distracción ósea e, incluso, la cirugía endoscópica. Se espera que pronto exista un mayor número de publicaciones que reporten el éxito de estas nuevas técnicas.

**Palabras clave:** craneosinostosis, craneoostenosis sindromáticas, enfermedad de Crouzon, síndrome de Apert, síndrome de Pfeiffer, cráneo en trébol, cirugía de craneoostenosis.

**ABSTRACT**

In this second part of the Review Article on craniosynostosis, different types of syndromatic craniosynostosis are analyzed along with clinical and imaging aspects and, in known cases, embryogenetic alterations. Different types of treatments are also described for both syndromic and nonsyndromic craniosynostosis. These range from the classic surgical treatments for achieving brain decompression, restoring the anatomy and providing the highest degree of aesthetics for the child. Last, but not least, information on cutting-edge treatments such as techniques in tissue engineering, use of bioabsorbable bone distractors and even endoscopic surgical systems are included. It is expected that in the near future there should be a greater number of publications that report the success of these new techniques.

**Key words:** syndromic craniosynostosis, Crouzon's disease, Apert syndrome, Pfeiffer syndrome, clover skull syndrome, craniosynostosis surgery.

**E**n esta segunda parte de la revisión de las craneoostenosis se continúa con la descripción de las craneoostenosis asociadas a algún síndrome, también llamadas sindromáticas.

**Craneoostenosis sindromáticas*****Enfermedad de Crouzon***

**Definición y epidemiología.** Fue descrita por Octave Crouzon en 1912, asocia una craneoostenosis, generalmente bicoronal y más tardíamente sagital, con una hipoplasia del macizo facial. Esta es la más frecuente de las craneoostenosis sindromáticas para la totalidad de las series analizadas.<sup>1-4</sup>

**Características clínicas e imagenológicas.** Al nacimiento ya están presentes las deformaciones faciales, pero son leves y es difícil diagnosticar la enfermedad en este momento; ésta va a definirse hacia los 2 años. Existen casos graves que se presentan desde el nacimiento pero son raros. En la mayoría de las veces se presenta exorbitismo debido

Departamento de Neurocirugía, Hospital Infantil de México Federico Gómez;  
Facultad de Medicina, Universidad Nacional Autónoma de México, México D. F., México

Fecha de recepción: 28-02-11  
Fecha de aceptación: 09-08-11

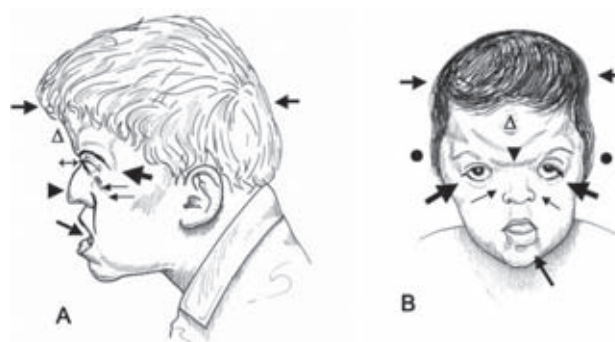
al retroceso del maxilar superior y de la frente. En los casos de Crouzon grave el exorbitismo puede ser extremo, poniendo en riesgo el globo ocular. El hipertelorismo es raro, pero hay frecuentemente estrabismo con exotropía por defectos en la inserción de la musculatura ocular externa. Hay una mala oclusión dentaria tipo II (mesio oclusión) con mordida prognática o, cuando menos, los incisivos se tocan en los bordes libres, lo que provoca diversos grados de prognatismo. La nariz es ganchuda (como de “perico”) en la mayoría de los casos (Figura 1). En ocasiones estas craneoestenosis semejan una escafocefalia al nacimiento (Figura 2).<sup>5,6</sup>

La enfermedad es evolutiva y las formas precoces desde el nacimiento son las más graves: aparte de la amenaza a la integridad del ojo se presenta insuficiencia respiratoria por la estrechez de las fosas nasales debida a la hipoplasia del macizo facial, especialmente de los maxilares superiores y las coanas. Esta característica puede propiciar infecciones respiratorias recurrentes.<sup>3,7,8</sup>

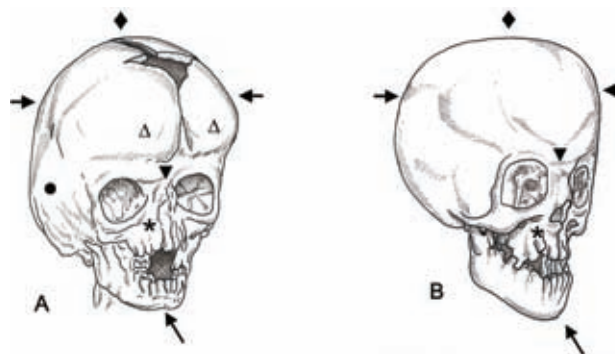
Es una malformación agresiva que en 68.6% de los casos presenta hipertensión intracraneana, edema de papila en 17% y atrofia óptica en 3.4%. La hidrocefalia, al parecer de causa venosa, se presenta en 25% de los casos debido a la estrechez de los agujeros rasgados posteriores o por la compresión de las amígdalas cerebelosas herniadas. El cerebro debe ser descomprimido antes del primer año de vida para evitar una disminución del cociente intelectual ya que, de 80% con coeficiente intelectual (IQ) >90, puede disminuir a 65.6%. Se puede asociar con anomalías vertebrales cervicales de tipo Klippel-Feil y con la *acanthosis nigricans*, debida a una mutación genética en el gen FGFR3.<sup>8-12</sup>

### Síndrome de Apert o acrocéfalo-sindactilia

**Definición y epidemiología.** Fue descrito por Eugene Apert en 1906. Es una malformación grave que asocia una facio-craneoestenosis a una sindactilia de las 4 extremidades.<sup>13</sup> Las suturas estenosadas a nivel de la bóveda son siempre las coronales, respetando la metópica y la sagital; existen informes sobre suturas coronales permeables en el Apert.<sup>14</sup> Como en la enfermedad de Crouzon, hay hipoplasia del maxilar superior (Figura 2); en el caso del Apert esto es generalmente más severo y condiciona siempre a una mala oclusión dentaria tipo II (mesio oclusión) con mordida prognática, la cara ancha, la nariz ganchuda e hipertelorismo constante con las comisuras externas de los párpados



**Figura 1.** Enfermedad de Apert. A) Vista de perfil. B) Vista de frente. La mayor parte de las veces existe una braquicefalia con tendencia a la turricefalia (→←), la frente se encuentra abombada (Δ), se pueden encontrar diversos grados de proptosis (↔), las regiones pterionales y temporales están abombadas (●), hay pliegue antimongoloide en comisura externa de los párpados (↘), siempre hay un hipertelorismo de diversos grados (▶), además de hipoplasia del maxilar superior y malares (≡), la boca abierta y la inversión de la mordida con retroceso de la arcada dentaria del maxilar superior, que se encuentra por detrás de la inferior (↙).



**Figura 2.** Tomografía de cráneo (reconstrucción 3D, ¼ perfil). A) Apert. B) Crouzon. Se observa hipertelorismo (▼), menos marcado en el Crouzon, hipoplasia del maxilar superior con diversos grados de atrofia de coanas (\*), inversión de la articulación dentaria debida al retroceso del maxilar superior (↙). En A) se observan, además, la persistencia de sistema suturario sagital (◆), el abombamiento de zonas pterional y parietal (●) y el abombamiento del frontal (Δ) ya que son generalmente cráneos braquicéfalos (→←). En B) se observa que generalmente se cierran tanto las suturas coronales como las sagitales (◆) y la braquicefalia es menos frecuente (→←).

dirigidas hacia abajo y la inclinación antimongólica de la comisura externa de los párpados (Figura 1). El paladar es ojival y en 27% se presenta una fisura palatina. La boca se mantiene abierta por la malformación en sí y por la necesidad de respirar por ésta a causa de la atresia de

las coanas. La piel es espesa, grasosa y frecuentemente hay acné.<sup>8,14-16</sup>

**Características clínicas e imagenológicas.** Las sindactilias son graves e invalidantes, ya que son cutáneas y muchas de las veces también óseas. Afectan generalmente al segundo, al tercero y al cuarto dedos de las 4 extremidades (tipo I) o, en las formas más frecuentes y graves, también está soldado el meñique (tipo II) o los 5 dedos unidos (tipo III). Podría haber un factor de peor pronóstico cuantos más dedos estén soldados. Hay una sola uña llamada sinanquia (Figura 3). Hay diversos tipos de malformaciones óseas, con anomalías de las vértebras y de otros huesos.<sup>8,14,17-19</sup>

Las anomalías cerebrales son frecuentes, con la presencia de dilatación ventricular casi constante, no progresiva; raramente se requiere de derivación del líquido cefalorraquídeo. Diversos tipos de displasias corticales, trastornos de la migración neuronal, de cuerpo calloso y de *septum* han sido descritos.<sup>20,21</sup> Al parecer la presencia de un quiste entre las láminas del *septum* marca un peor pronóstico, así como una familia mal integrada. Se informa de un retraso mental en la mayoría de los casos; de 45.5% con IQ >90 disminuye a 7.4% cuando no se descomprimen antes del

primer año de vida. Hay disminución de la audición en 56% e hipertensión intracraneana (HIC) en 45% de la serie del *Centre Hospitalier Universitaire des Enfants Malades Necker de Paris* (CHUMP).<sup>8,11,12,14,22</sup>

### Síndrome de Saethre-Chotzen

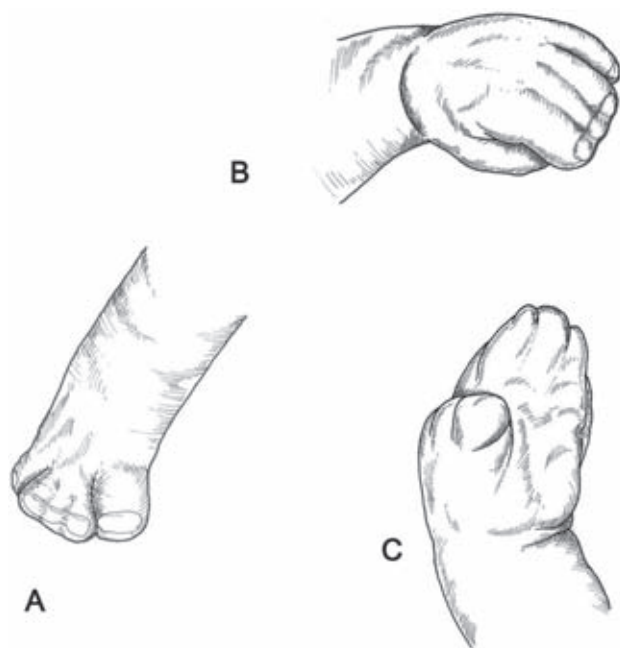
**Definición y epidemiología.** Descrito por dos autores alemanes, Saethre en 1931 y Chotzen en 1932, consiste en una craneoostenosis variable que puede afectar cualquier sutura, aunque predomina en las coronales.

**Características clínicas e imagenológicas.** Las dos coronales están generalmente cerradas, lo que resulta como una frente plana y una nariz recta, a diferencia del *Crouzon* que presenta una nariz ganchuda. Hay una ptosis palpebral, uní o bilateral, con hipertelorbitismo de diversas magnitudes. Los pabellones auriculares son pequeños, redondos, con la presencia de *crux cimbae*, es decir, un *helix* que se continúa en un repliegue transversal que atraviesa la concavidad de la concha. En las extremidades, que son cortas, puede haber un pulgar grueso, sin desviaciones patológicas. Frecuentemente existe una sindactilia membranosa entre el dedo índice y el dedo medio y entre el segundo y tercer orjejo. Un *hallux valgus* está presente y en las falanges terminales hay un defecto óseo distal. Suele asociarse con criptorquidia. También se agrava el IQ cuando no hay descompresión antes del primer año de vida.<sup>8,12,16,23</sup>

### Síndrome de Pfeiffer

**Definición y epidemiología.** Es un síndrome de relativamente reciente descripción. R. Pfeiffer lo informó en 1964 y consiste en una braquicefalia, con la estenosis de las suturas coronales y la sagital, asociada a sindactilias membranosas en manos y pies; como dato característico presenta los pulgares y los orjejos engrosados, con una muy clara desviación en *varus*. Estas anomalías se deben a la forma triangular de la primera falange y a la hipertrofia del primer metacarpiano y del metatarsiano. Todo esto está acompañado de una braquidactilia y una sinostosis del codo.

**Características clínicas e imagenológicas.** Presenta el maxilar superior hipoplásico, con hipertelorismo, inclinación antimongólica de la comisura externa de los párpados, exorbitismo que puede ser severo, con la imposibilidad para el cierre de los párpados y estrabismo por exotropía, por las mismas causas que en la enfermedad de *Crouzon*.



**Figura 3.** Sindactilia en la enfermedad de Apert. A), B) y C) Tipo I: únicamente están unidos los 3 dedos centrales, tanto en las manos como en los pies.

También se presentan diversos tipos de problemas cerebrales, como la hidrocefalia, el descenso de las amígdalas cerebelosas y anomalías del retorno venoso por la estrechez de los agujeros rasgados posteriores.

Los pabellones auriculares se encuentran bajos y existe hipoplasia del maxilar superior, en ocasiones con atresia coanal, calcificación de los anillos traqueales y malformaciones vertebrales, cervicales y sacrocoxígeas.

Se ha propuesto una división del síndrome de Pfeiffer en 3 tipos: 1) tipo I, la forma clásica, esporádico o autosómico dominante; 2) tipo II, con cráneo en trébol, muy frecuentemente acompañado por malformaciones cerebrales; y 3) tipo III, como el tipo II pero sin cráneo en trébol.<sup>8,24</sup>

### Cráneo en trébol


**Definición y epidemiología.** Es una craneoestenosis grave desde el nacimiento, en la cual se ven estenosadas la mayoría de las suturas de la bóveda, estrechando la unión temporoparietal y frontoparietal, abombando las regiones temporales, parietales y occipitales dando, de esta manera, la forma de un cráneo en trébol (Figuras 4 y 5).<sup>25</sup>

En ocasiones este tipo de craneoestenosis se acompaña de un cráneo reticular, con espículas óseas que se introducen en los surcos cerebrales, presentando siempre un cuadro de HIC severo (Figura 6).

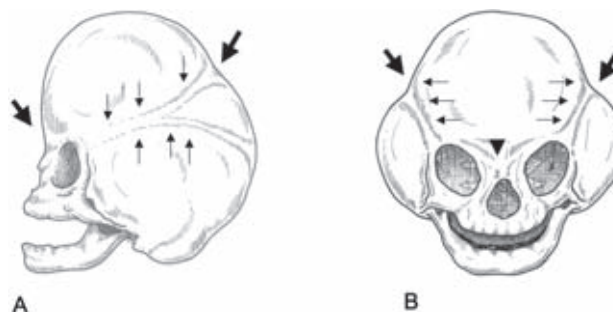
Se recomienda un diagnóstico preciso, si es posible antenatal, para pensar en los eventuales tratamientos quirúrgicos que deben de ser lo más precoces posibles.<sup>26</sup> Se sabe que el tratamiento radical desde temprana edad reduce las secuelas que esta malformación condiciona, cuando no es tratada de manera precoz y efectiva. Se puede asociar con la enfermedad de Crouzon en sus formas más graves, y también con los síndromes de Saethre-Chotzen, Pfeiffer, Apert y en el enanismo tanatofórico; este último, como su nombre lo indica, no es compatible con la vida.<sup>27,28</sup>

### Tratamiento

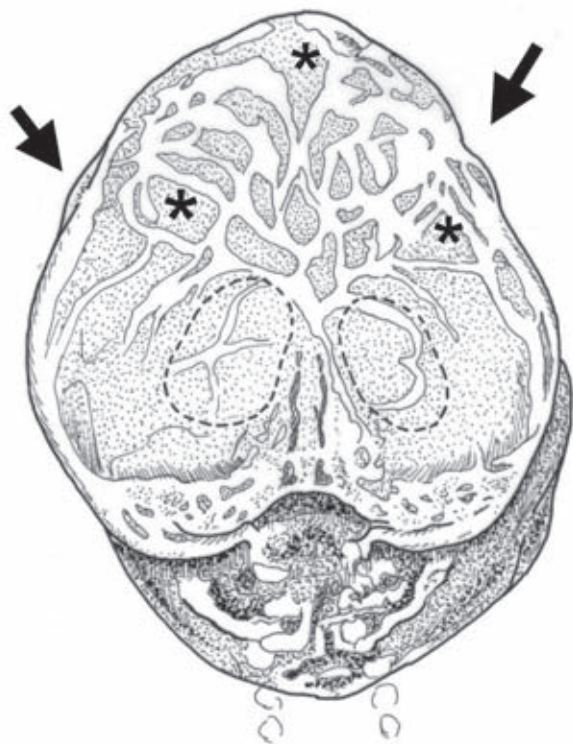
El equipo médico encargado del tratamiento de estos padecimientos debe ser multidisciplinario, compuesto por neurocirujanos, cirujanos plásticos, anestesiólogos, pediatras, genetistas, psiquiatras y psicólogos, neurólogos, neurorradiólogos especializados en malformaciones craneofaciales, además del equipo encargado específicamente de la cara: oftalmólogos, cirujanos máxilofaciales, otorrinolaringólogos, ortodoncistas y odontólogos.<sup>4,29,30</sup>



**Figura 4.** Cráneo en trébol. Esta severa craneoestenosis, en la cual se cierran la totalidad de suturas de la bóveda craneana, se puede presentar aislada o acompañando a la enfermedad de Crouzon o al síndrome de Apert. Constituye una urgencia quirúrgica por su agresividad para el cerebro. Las partes hundidas corresponden a las suturas estenosadas (↘) y existen diversos grados de exorbitismo.



**Figura 5.** Tomografía de cráneo en trébol (reconstrucción 3D). A) Vista lateral. B) Vista de frente. Se observan las estricciones que se forman a nivel de las suturas, dando la característica forma de trébol (↘); las suturas estenosadas son distinguibles a nivel de las zonas constreñidas (↑↑↑). El cráneo en trébol se acompaña en ocasiones de hipertelorismo (▼).



**Figura 6.** Radiografía de cráneo en trébol. Cráneo reticular que frecuentemente se observa en los casos de cráneo en trébol. La retícula obedece a la enfermedad del hueso y es agravada por la severa hipertensión intracraneana que suele acompañar a estos casos. La línea punteada perfila las órbitas. Estricciones que se forman a nivel de las suturas, dando la característica forma de trébol (↘↙); algunas fosas circunscritas por la retícula (\*).

Los imperativos del equipo serán: a) llegar a un diagnóstico preciso, con la comprensión más fina posible de la dismorfia; b) entender la alteración funcional de la manera más completa posible, por ejemplo, en ocasiones, algunas alteraciones pueden semejar a otras en su inicio, como la escafocefalia a la enfermedad de Crouzon; c) detectar las malformaciones asociadas (cuando exista una malformación cerebral, poner especial atención en ésta y clasificarla también); d) preparar la cirugía, descompresiva y correctiva, e) prevenir la deterioración intelectual y visual que acompaña, en mayor o menor grado, a estos padecimientos<sup>29,31-33</sup> y f) iniciar una rehabilitación temprana.

#### **Tratamiento quirúrgico**

El objetivo del tratamiento quirúrgico es la descompresión cerebral que se impone como necesaria en una buena parte

de las craneoostenosis debido a la presencia, en mayor o menor grado, de hipertensión intracraneana crónica y, en ocasiones, edema y atrofia de papila, así como retraso del desarrollo neurológico, disminución del cociente intelectual y trastornos mentales en algunos casos.<sup>11,16,34,35</sup> El aspecto físico-estético es también importante puesto que, primeramente, influirá en un buen desarrollo psíquico del niño y, en segundo lugar, la corrección del defecto físico permitirá una mejor inserción en la sociedad. También, un aspecto craneano correcto se traducirá en una buena relación cráneo-cerebro.<sup>36,37</sup>

#### **Tratamiento quirúrgico clásico**

La cirugía es, entonces, el tratamiento de elección para la mayoría de las malformaciones craneofaciales. Los resultados serán mejores cuanto mejor se tenga definido el padecimiento a tratar. Además, es necesario obtener un estado clínico lo más preciso posible, evaluando la presencia de HIC, del estado mental y del oftalmológico. También se requiere realizar el análisis de órganos afectados, principalmente las malformaciones cerebrales, sobre todo para las craneoostenosis no sindromáticas y las que suelen asociarse con este tipo de problemas, como la trigonocefalia en las simples monosuturarias. En las sindromáticas es posible encontrar diversos tipos de afección cerebral.

#### **Detalles técnicos**

Se deben tener presentes los siguientes objetivos:

- Descompresión cerebral
- Permitir que el cerebro, con su crecimiento, ayude al moldeado óseo en los primeros dos a tres años de vida, durante los cuales el cráneo llega a más del 80% del volumen adulto.<sup>38</sup>
- La necesidad de la restauración de una anatomía lo más cercana a lo normal.
- Proporcionar el mayor grado de estética según las características étnicas de los pacientes.

La cirugía puede ser limitada únicamente a la sutura estenosada o realizarse como una cirugía de remodelación completa que, al final, dará un mejor resultado de la relación cerebro-cráneo y mejorará de manera inmediata el aspecto físico del niño.

Es recomendable una cirugía extensa ya que se ha comprobado que después de las correcciones quirúrgicas

de las malformaciones con técnicas amplias de remodelación, existe un substancial aumento del volumen intracraneano.<sup>33,39</sup>

En la mayoría de los casos todas las craneostenosis, sean sindrómicas o no, necesitarán de la remodelación de la frente y de las órbitas. Se deberá de tener entonces un especial conocimiento de las conformaciones normales de estas estructuras, para poderlas moldear. Las medidas normales, según las edades y las características estéticas de cada grupo étnico, deben ser rigurosamente observadas. Actualmente, las modernas técnicas en ingeniería de tejidos o propiciados por distractores y la aplicación de diversos materiales, permiten una remodelación más eficiente.<sup>37,40-42</sup>

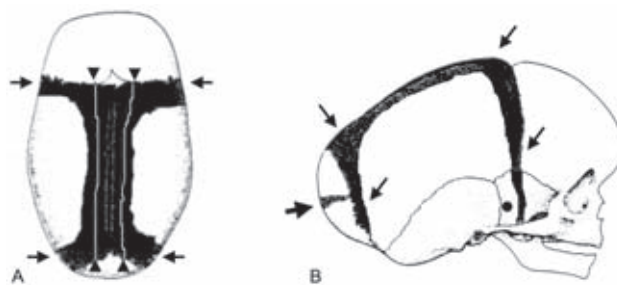
La fijación del montaje óseo se puede realizar con una gran cantidad de elementos: seda (poco utilizada por las reacciones que provoca), nylon y/o alambre (que son más efectivos y mejor tolerados). Las placas metálicas y tornillos también se han utilizado. Últimamente se han empleado sistemas bioabsorbibles, que han resultado útiles.<sup>43,44</sup>

Los sistemas de distracción ósea, tanto para las craneostenosis simples como para las sindrómicas, han tomado su lugar dentro de las modernas técnicas de tratamiento.<sup>40,41</sup>

#### **Escafocefalia. Tratamiento quirúrgico**

En el Hospital Infantil de México Federico Gómez (HIMFG) se realiza, generalmente, la ablación de la sutura sagital estenosada con la técnica de “piel de oso” efectuando, en el mismo tiempo quirúrgico, una desvitalización de la duramadre paralela al seno sagital, con el propósito de formar neosuturas (Figura 7). En esta técnica se deben realizar trincheras a lo largo de las suturas coronal y lambdaoidea, para normalizar lo mejor posible la conformación del cráneo, lo cual resultará en una mejor relación cráneo-cerebro. También es necesario avanzar hasta el piso de la fosa temporal, actuando sobre la sutura esfenofrontal a este nivel. Cuando se abre bien esta zona, se abre una especie de “cerrojo” esfenoidal que permite una buena evolución postoperatoria y una mejor remodelación del cráneo. En la parte posterior se llega hasta el asterion.

Existen otro tipo de técnicas que también dan buenos resultados, con la profilaxis de la eventual morbilidad y un aspecto agradable. Algunos autores proponen para ciertos pacientes la resección de la sutura con márgenes amplios



**Figura 7.** Escafocefalia: tratamiento con craneotomía en “piel de oso” y desvitalización perisinusal. A) Cráneo escafocefálico visto desde arriba, donde se observa osteotomía en “piel de oso” (→←) y formación de neosuturas (▲). B) Cráneo escafocefálico visto de perfil, donde se observa la osteotomía en “piel de oso” y los sitios de corte sobre el occipital, en los casos en que hay una protrusión importante (→), y en la fosa temporal, sobre el pterion (●).

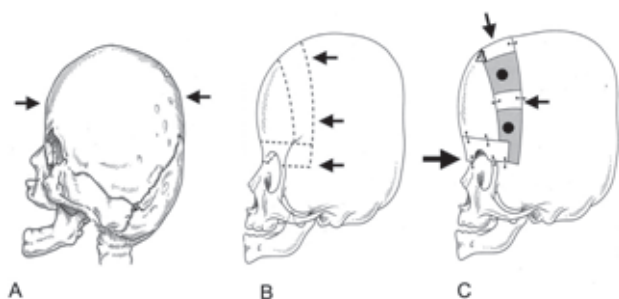
de 3 cm del lado de la línea media e incisuras de relajación en los parietales. En otros casos, la simple craneotomía lineal, una suturectomía simple también es empleada así como las calvariectomías.<sup>29,31,32,45,46</sup>

#### **Braquicefalia. Tratamiento quirúrgico**

Se debe ampliar el diámetro anteroposterior por medio de un avance fronto-orbitario. Tanto la frente como la parte superior de las órbitas se separan de la cara y se reposicionan, avanzando lo que se considere necesario, generalmente 2 cm (Figura 8). Las piezas de este andamiaje se solidarizan lo mejor posible, de manera que la corrección debe ser permanente y de buena calidad. Hay que recordar que en este tipo de malformación, la cirugía es de cierta urgencia a causa de lo frecuente de la HIC y su repercusión sobre la visión y el nivel intelectual.<sup>34,35,47</sup>

#### **Trigonocefalia. Tratamiento quirúrgico**

Representa un especial reto para la cirugía; en efecto, los movimientos que se tienen que imprimir a los colgajos faciales obedecen a la conformación de la malformación. Los rebordes orbitarios están jalados hacia atrás, tanto en el plano sagital como en el axial, ocasionando que las regiones pterionales y temporales anteriores se interioricen. Entonces, se deberá corregir esto haciendo que los extremos externos de los rebordes orbitarios se hagan hacia delante, al mismo tiempo que se inclinan hacia delante y hacia abajo; esto debe ser acompañado con la sección en la parte media de la parte trigonocefálica del extremo



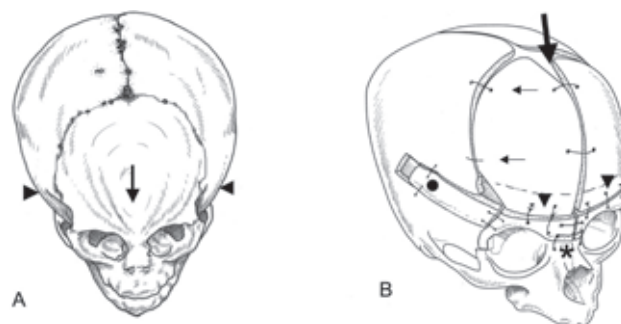
**Figura 8.** Braquicefalia: técnica del avance fronto-orbitario. A) Cráneo braquicéfalo, vista de perfil. Se observa la disminución del diámetro antero-posterior (→). B) Planeación del avance fronto-orbitario. Se observan las líneas de corte sobre el hueso (←). C) Avance realizado. Se observa el “bandeau” frontal y el avance realizado (→) visible sobre el puente de la nariz, así como el espacio que evidencia el avance de la concha frontal (●) y los trozos de hueso que ayudan a mantener el avance (←).

inferior del frontal, que se encuentra entre las órbitas. En éstas se deberá de corregir el hipotelorismo y las órbitas en “mapache”, basculando la parte externa de éstas hacia abajo. Al colgajo frontal se le debe de quitar la prominencia que imprime la sutura metópica estenosada, dejando dos colgajos en alas de “coleóptero”, que serán colocadas de nuevo sobre el montaje orbitario (Figura 9).<sup>29,48,49</sup>

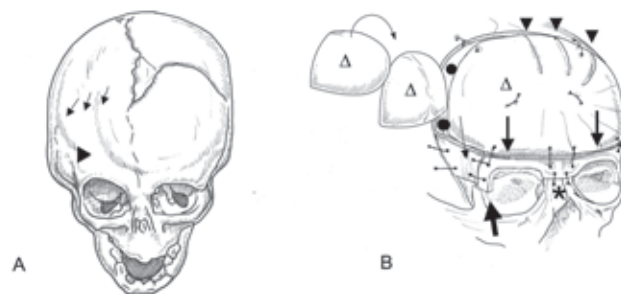
### Plagiocefalias. Tratamiento quirúrgico

La corrección debe tener en cuenta las características de la deformación. Es necesario reposicionar la órbita del lado estenosado teniendo en cuenta que el reborde orbitario está mal posicionado en los tres planos del espacio (ver Craneoostenosis. I. en el número anterior de esta publicación). Desarticular ambos rebordes orbitarios permitirá ajustar de buena manera el montaje orbitario y permitirá que lentamente el cerebro vaya corrigiendo, también, la malformación. Una hipercorrección discreta es deseable.<sup>50</sup> Generalmente existe una tendencia a reproducir la malformación en el postoperatorio; esta tendencia se contrarrestará con la mencionada hipercorrección. Cuando los resultados son parciales y se encuentra todavía un cierto grado de malformación, se debe dejar un lapso de cuando menos uno a dos años antes de indicar una nueva cirugía. El cerebro con su crecimiento condiciona, en una buena parte de los casos, una remodelación posterior a la operación (Figura 10).<sup>29,33,36,51</sup>

La frente deformada podrá ser tratada con una rotación del colgajo óseo o con la cantidad de cortes que



**Figura 9.** Trigonocefalia. A) Vista de frente y por arriba (reconstrucción 3D) donde se observan la disminución del diámetro interteional (▶◀) y la sutura metópica estenosada (⊥). B) Corrección quirúrgica. Ablación de la exostosis de la sutura esenosada (↘), fijación posterior de los colgajos frontales en “alas de coleóptero” (←), banda de hueso craneano que mantiene el avance (●), fijación de los colgajos frontales al reborde orbitario (▼), colgajo orbitario fracturado en su parte media y unido ya con la corrección del ángulo de la trigonocefalia (\*).



**Figura 10.** Plagiocefalia. A) Vista de frente y por arriba (reconstrucción 3D). Ausencia de la sutura coronal (↘↘); órbita del lado estenosado “arlequinizada” (▶). B) Corrección quirúrgica. Colgajo frontal: es posible girarlo, tratando de encontrar la mejor morfología posible (Δ). El avance fronto-orbitario del lado enfermo (●) debe de ser importante, haciendo una hipercorrección del defecto, que normalmente se corregirá solo. Esta hipercorrección se hará evidente en el pilar externo de la órbita del lado afectado (↘). El colgajo óseo frontal puede ser trabajado con cortes en “margarita” (▼). Este colgajo se solidariza con el montaje orbitario (⊥) ya montado. El colgajo orbitario se solidariza a los huesos propios de la nariz (\*) y mantiene su avance con la ayuda de una laja ósea (↘), que ayuda a mantenerlo en su sitio y a darle firmeza.

se requieran, dejando también actuar al cerebro, que a futuro condicionará a una mejor remodelación. Marchac y colaboradores<sup>29</sup> y Goodrich<sup>36</sup> recomiendan la toma de un fragmento de cráneo que contenga la forma adecuada para la reconstrucción de la frente, utilizando para esto el compás de Marchac.

Sobre la duramadre se actuará como ha sido descrito en la escafocefalia, realizando una desvitalización de la

hoja externa de la duramadre con una coagulación suave en el lugar de la sutura estenosada.

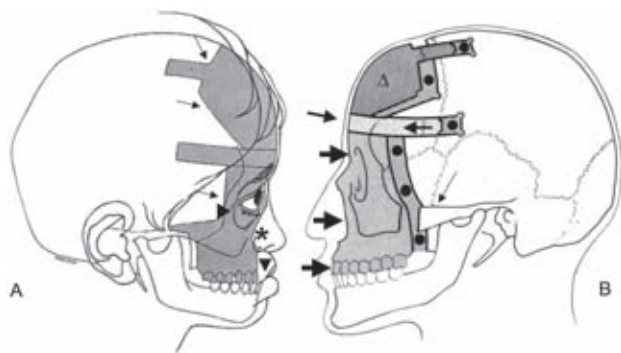
Se han informado técnicas que obedecen a estos mismos lineamientos con el desanclaje del borde externo de la órbita enferma y su avance, previa craneotomía frontal. Jiménez y Barone recomiendan la cirugía endoscópica.<sup>52-54</sup>

**Craneoestenosis sindromáticas: síndromes de Crouzon y Apert. Tratamiento quirúrgico**

El especial reto que este tipo de malformación suscitó fue tomado primeramente por Paul Tessier en Francia y posteriormente continuado en México por Ortiz Monasterio y Fuente del Campo.<sup>55</sup> Mientras Tessier dividía sus avances en dos partes, Ortiz Monasterio y colaboradores propusieron un avance en monobloc que revolucionó el abordaje de estas malformaciones. En la actualidad se está utilizando el corte óseo en monobloc y el avance con distractores evitando, de esta manera, la reproducción de la malformación por el retroceso del tercio medio de la cara después de la cirugía (Figura 11).<sup>37,40,55-59</sup>

**Cirugía endoscópica**

Los abordajes endoscópicos han sido utilizados para el tratamiento de las craneoestenosis no sindromáticas, sobre todo la escafocefalia. Los informes publicados, desde el fin de la década de los 90 hasta la fecha, hacen de éstas técnicas una alternativa segura y con resultados de buena



**Figura 11.** Apert y Crouzon. A) Antes del avance en monobloc. Líneas de corte para el avance monobloc (↘). Pliegue antimonoloides (▶). Retroceso e hipoplasia del tercio medio (\*). Inversión de la mordida con la arcada dentaria inferior por delante de la superior (▼). B) Corrección quirúrgica con avance en monobloc. Magnitud del avance, trinchera de separación del colgajo de cara y cráneo (●). Colgajo frontal (Δ). "Bandeau" frontal (→). Pieza monobloc, avanzada (⇒). Cigoma, separado del malar (↙) (Cortesía del Dr. Fernando Ortiz-Monasterio).

calidad.<sup>12,23</sup> Sin embargo, se esperan publicaciones más serias con todo lo que se requiere para afirmar la primacía de estas técnicas. Independientemente de que se presume no transfundir y una estancia corta en el hospital, no se tiene todavía el seguimiento y el grado de recidiva, que indicará con mayor certeza la efectividad o no de estas técnicas.<sup>52-54</sup>

**Cascos como tratamiento adyacente**

La utilización de cascos para moldear el cráneo deformado ha sido otro de los tratamientos propuestos para estas enfermedades; aunque se pueden utilizar como tratamiento primario, básicamente se aplican después de una cirugía.<sup>51</sup>

**Agradecimientos**

Todas las figuras (con excepción de la figura 11) fueron realizadas por el Sr. Leopoldo Trejo.  
Correo electrónico: chico1204@prodigy.net.mx

**REFERENCIAS**

1. Buchman SR, Muraszko KM. Syndromic craniosynostosis. En: Lin KY, Ogle RC, Jane JA, eds. Craniofacial Surgery. Philadelphia: W.B. Saunders Company; 2002. pp. 252-271.
2. Crouzon O. Dysostose cranio-faciale héréditaire. Bull Mem Soc Med Hop Paris 1912;33:545-555.
3. Posnick JC. Crouzon syndrome: evaluation and staging of reconstruction. En: Posnick JC, ed. Craniofacial and Maxillofacial Surgery in Children and Young Adults. Philadelphia: W.B. Saunders Company; 2000. pp. 271-307.
4. Urata M, Staffenberg DA, Kawamoto HK. Congenital facial disorders. En: Goodrich JT, Staffenberg DA, eds. Plastic Techniques in Neurosurgery. New York: Thieme Medical Publishers; 2004. pp. 94-110.
5. Kreiborg S, Cohen MM Jr. Ocular manifestations of Apert and Crouzon syndromes: qualitative and quantitative findings. J Craniofac Surg 2010;21:1354-1357.
6. Limón-De Brown E, Ortiz-Monasterio F, Barrera G. Estrabismo en enfermedad de Crouzon. Cir Plast Ibero-latinoamericana 1979;5(supl 1):209.
7. Renier D, Arnaud E, Marchac D. Les craniosténoses: physiopathologie. Neurochirurgie 2006;52:195-199.
8. Renier D, Arnaud E, Marchac D. Classification des craniosténoses. Neurochirurgie 2006;52:200-227.
9. Cinalli G, Renier D, Sebag G, Saint-Rose C, Arnaud E, Pierre-Kahn A. Chronic tonsillar herniation in Crouzon's and Apert's syndromes: the role of the premature synostosis of the lambdoid suture. J Neurosurg 1995;83:575-582.
10. Cinalli G, Saint-Rose C, Kollar EM, Zerah M, Brunelle F, Chumas P, et al. Hydrocephalus and craniosynostosis. J Neurosurg 1998;88:209-214.



11. Renier D, Arnaud E, Marchac D. Le retentissement fonctionnel des craniosténoses. *Neurochirurgie* 2006;52:259-263.
12. Thompson DNP, Hayward RD. Craniosynostosis: pathophysiology, clinical presentation, and investigation. En: Choux M, Di Rocco C, Hockley A, Walker M, eds. *Pediatric Neurosurgery*. London: Churchill Livingstone; 1999. pp. 275-290.
13. Apert E. De l'acrocéphalosyndactylie. *Bull Mem Soc Med Hop Paris* 1906;23:1310-1330.
14. Posnick JC. Apert syndrome: evaluation and staging of reconstruction. En: Posnick JC, ed. *Craniofacial and Maxillofacial Surgery in Children and Young Adults*. Philadelphia: W.B. Saunders Company; 2000. pp. 308-342.
15. Cohen MM Jr, Kreiborg S. Unusual cranial aspects of the Apert syndrome. *J Craniofac Genet Dev Biol* 1994;14:48-56.
16. Renier D, Capon-Degardin N, Arnaud E, Marchac D. Diagnostic des craniosténoses. *Neurochirurgie* 2006;52:238-245.
17. Hemmer KM, McAlister WH, Marsh JL. Cervical spine anomalies in the craniosynostosis syndromes. *Cleft Palate J* 1978;24:328-333.
18. Journeau P, Lajeunie E, Rénier D, Salon A, Guéro S, Pouliquen JC. Syndactyly in Apert syndrome. Utility of a prognostic classification. *Ann Chir Main Memb Super* 1999;18:13-19.
19. Kreiborg S, Barr M Jr, Cohen MM Jr. Cervical spine in the Apert syndrome. *Am J Med Genet* 1992;43:704-708.
20. Saavedra-Ontiveros MD, Morán-Barroso VF. Perspectivas del genoma humano en las malformaciones congénitas. II. Aspectos clínicos en craneosinostosis. *Gac Méd Méx* 2003;139:236-239.
21. Ócal E, Sun PP, Persing JA. Craniosynostosis. En: Albright AL, Pollack IF, Adelson PD, eds. *Principles and Practice of Pediatric Neurosurgery*. New York: Thieme Medical Publishers; 1999. pp. 219-242.
22. Renier D, Arnaud E, Cinalli G, Sebag G, Zerah M, Marchac D. Prognosis for mental function in Apert's syndrome. *J Neurosurg* 1996;85:66-72.
23. Tutino M, Chico F, Ortiz-Monasterio F. Endoscopic dissection of dura and craniotomy with minimal trephines: a preliminary series. *J Craneofac Surg* 1998;9:154-161.
24. Posnick JC. Pfeiffer syndrome: evaluation and staging of reconstruction. En: Posnick JC, ed. *Craniofacial and Maxillofacial Surgery in Children and Young Adults*. Philadelphia: W.B. Saunders Company; 2000. pp. 343-353.
25. Cohen MM Jr. Cloverleaf skulls: etiologic heterogeneity and pathogenetic variability. *J Craniofac Surg* 2009;20(suppl 1):652-656.
26. Zuccaro G, Dogliotti P, Bennum R, Monges J. Treatment of cloverleaf skull syndrome. *Childs Nerv Syst* 1996;12:695-698.
27. Posnick JC. Cloverleaf skull anomalies: evaluation and staging of reconstruction. En: Posnick JC, ed. *Craniofacial and Maxillofacial Surgery in Children and Young Adults*. Philadelphia: W.B. Saunders Company; 2000. pp. 354-366.
28. Rodríguez Nava P, Dena Espinoza EJ, Hernández Garduño A, Fuentes García M, Basile Lengue R, Amescua Herrera C, et al. Craniosinostosis multisutural del tipo cráneo en trébol o Kleeblattschädel y otras craneoostenosis. *Ann Radiología México* 2007;3:219-231.
29. Arnaud E, Marchac D, Renier D. Le traitement fonctionnel des craniosténoses: indications et techniques. *Neurochirurgie* 2006;52:264-291.
30. Meyer P, Cuttaree H, Blanot S, Orliaguet G, Jarreau MM, Charron B, et al. L'anesthésie-réanimation dans le traitement des craniosténoses. *Neurochirurgie* 2006;52:292-301.
31. Bellew M, Chumas P, Mueller R, Liddington M, Russell J. Pre- and postoperative developmental attainment in sagittal synostosis. *Arch Dis Child* 2005;90:346-350.
32. Bellew M, Liddington M, Chumas P, Russell J. Preoperative and postoperative developmental attainment in patients with sagittal synostosis: 5-year follow-up. *J Neurosurg Pediatr* 2011;7:121-126.
33. Renier D, Arnaud E, Marchac D. Craniosténoses: résultats fonctionnels et morphologiques post-opératoires. *Neurochirurgie* 2006;52:302-310.
34. Renier D, Saint-Rose C, Marchac D. Intracranial pressure in craniostenosis. 302 recordings. En: Marchac D, ed. *Craniofacial Surgery*. Berlin: Springer; 1987. pp. 110-113.
35. Renier D. Intracranial pressure in craniosynostosis: pre- and post operative recordings. Correlation with functional results. En: Persing JA, Edgerton MT, Jane JA, eds. *Scientific Foundations and Surgical Treatment of Craniosynostosis*. Baltimore: Williams & Wilkins; 1989. pp. 263-269.
36. Goodrich JT. Craniofacial reconstruction for craniosynostosis. En: Goodrich JT, Staffenberg DA, eds. *Plastic Techniques in Neurosurgery*. New York: Thieme Medical Publishers; 2004. pp. 56-93.
37. Ortiz-Monasterio F, Molina F. Cirugía estética del esqueleto facial. México D.F.: Editorial Médica Panamericana; 2005.
38. Blinkov SM, Glezer II. *The Human Brain in Figures and Tables. A Quantitative Handbook*. New York: Plenum Press; 1968.
39. Navas-Aparicio MC, Segura-Valverde JL. Análisis del crecimiento craneal posterior a la corrección quirúrgica en niños con craneosinostosis en el Hospital Nacional de Niños "Dr. Carlos Sáenz Herrera", Caja Costarricense de Seguro Social, durante el período 1997-2004. *Rev Chil Neurocirugía* 2009;32:11-15.
40. Fuente del Campo A. A simplified bone distractor for induced osteogenesis. *Plast Reconstr Surg* 2002;110:1485-1491.
41. Hollinger JO, Winn SR, Sfeir C, Calvert JW, Schmitz JP. Bone regenerating options for the craniofacial skeleton. En: Lin KY, Ogle RC, Jane JA, eds. *Craniofacial Surgery*. Philadelphia: W.B. Saunders Company; 2002. pp. 113-131.
42. Molina F, Ortiz-Monasterio F. Hemifacial microsomia and Goldenhar syndrome. En: Lin KY, Ogle RC, Jane JA, eds. *Craniofacial Surgery*. Philadelphia: W.B. Saunders Company; 2002. pp. 272-287.
43. Fuente del Campo A, García-Gutiérrez E. Tratamiento quirúrgico de las craneodisostosis con método de fijación interna. *Bol Med Hosp Infant Mex* 1993;50:225-233.
44. Muñoz-Casado MJ, Romance AI, García-Recuero JI. Bioabsorbable osteofixation devices in craniosynostosis. Clinical experience in 216 cases. *Neurocirugía (Astur)* 2009;20:255-261.
45. Delgado-Hernández C, Mendizabal-Guerra R, Muñoz-Belliz JA, Soto-Barraza JC, Ayala-Arcipreste A, Acosta-Garcés R, et al. Escafocefalia: descripción de la técnica quirúrgica y revisión de la literatura de las opciones en el manejo neuroquirúrgico. *Rev Hosp Jua Mex* 2008;75:213-217.
46. Posnick JC. Scaphocephaly: sagittal synostosis. En: Posnick JC, ed. *Craniofacial and Maxillofacial Surgery in Children and Young Adults*. Philadelphia: W.B. Saunders Company; 2000. pp. 199-230.

47. Posnick JC. Brachicephaly: bilateral coronal synostosis without midface deficiency. En: Posnick JC, ed. *Craniofacial and Maxillofacial Surgery in Children and Young Adults*. Philadelphia: W.B. Saunders Company; 2000. pp. 249-268.
48. Dhellemmes P, Pellerin P, Lejeune P, Lepoutre F. Surgical treatment of trigonocephaly. Experience with 30 cases. *Childs Nerv Syst* 1986;2:228-232.
49. Posnick JC. Trigonocephaly: metopic synostosis. En: Posnick JC, ed. *Craniofacial and Maxillofacial Surgery in Children and Young Adults*. Philadelphia: W.B. Saunders Company; 2000. pp. 162-198.
50. Delgado-Hernández C, Mendizabal-Guerra R, Delgado-Ochoa MA, Muñoz-Bellizzia JA, Jiménez-Jiménez M, Monroy Sosa A, et al. Plagiocefalia anterior: descripción de técnica quirúrgica y revisión de la literatura de las opciones en el manejo neuroquirúrgico. *Rev Hosp Jua Mex* 2009;76:88-93.
51. Mottolese C, Szathmari A, Ricci AC, Ginguene C, Simon E, Paulus C. Plagiocéphalies positionnelles: place de l'orthèse crânienne. *Neurochirurgie* 2006;52:184-194.
52. Jiménez DF, Barone CM. Endoscopic techniques for craniosynostosis. *Atlas Oral Maxillofac Surg Clin North Am* 2010;18:93-107.
53. Jiménez DF, Barone CM. Multiple-suture nonsyndromic craniosynostosis: early and effective management using endoscopic techniques. *J Neurosurg Pediatr* 2010;5:223-231.
54. Jiménez DF, Barone CM. The role of endoscopy in craniofacial surgery. En: Lin KY, Ogle RC, Jane JA, eds. *Craniofacial Surgery*. Philadelphia: W.B. Saunders Company; 2002. pp. 173-187.
55. Ortiz-Monasterio F, Fuente-Del Campo A, Carrillo A. Reconstructive surgery for Crouzon's disease and Apert's syndrome. En: Converse JM, MacCarthy JG, Wood-Smith D, eds. *Symposium on Diagnosis and Treatment of Craneofacial Anomalies*. New York: CV Mosby Co; 1979. pp. 370-384.
56. Tutino M, Chico F, Tutino MA, Goodrich JT, Ortiz-Monasterio F. Endoscopic intracranial, craneofacial and monobloc osteotomies with the aid of a malleable high-speed pneumatic drill: a cadaveric and clinical study. *Ann Plast Surg* 2000;44:1-7.
57. Ortiz-Monasterio F, Fuente-Del Campo A, Carrillo A. Advancement of the orbits and the midface in one piece, combined with frontal repositioning, for the correction of Crouzon's deformities. *Plast Reconstr Surg* 1978;61:507-516.
58. Ortiz-Monasterio F. Surgical correction of Crouzon's deformity. En: Brent B, ed. *Artistry of Reconstructive Surgery: Selected Classic Case Studies*. St. Louis, MO: CV Mosby Co; 1983.
59. Ortiz-Monasterio F, Fuente-Del Campo A. Refinements on the monobloc orbitofacial in advancement. En: Caronni E, ed. *Craniofacial Surgery*. Boston: Little-Brown; 1985. pp 263.