

## CASO CLÍNICO

## Meromelia transversa en las cuatro extremidades con facies característica asociadas al abuso de cocaína en el primer trimestre del embarazo

### *Transverse meromelia in all four limbs with characteristic facie associated with cocaine abuse in the first trimester of pregnancy*

Víctor Michael Salinas-Torres,<sup>1</sup> Oscar Miguel Aguirre-Jáuregui,<sup>2</sup> Guillermo Pérez-García,<sup>1</sup> Pedro Javier Cadena-González,<sup>1</sup> Adrián Raya-Trigueros,<sup>1</sup> José Alfonso Gutiérrez-Padilla<sup>3</sup>

## RESUMEN

**Introducción.** Las transiciones demográfica y epidemiológica en México permiten que aumente la frecuencia de enfermedades relacionadas con el consumo de drogas ilegales en mujeres que se encuentran en edad reproductiva. El consumo materno de cocaína durante el embarazo está asociado con efectos teratogénicos en el embrión, principalmente en órganos como cerebro, corazón, tracto genitourinario y extremidades, lo que afecta gravemente su función y la calidad de vida de los recién nacidos.

**Caso clínico.** Paciente masculino de tres días de vida extrauterina que presenta meromelia transversa en las cuatro extremidades con facies característica. La madre informó que consumió cocaína antes y durante el primer trimestre del embarazo; esto se confirmó con el reporte toxicológico de la orina.

**Conclusiones.** Es importante llevar a cabo el estudio de los casos asociados con el consumo de agentes teratogénicos, para ampliar el conocimiento científico, y establecer medidas de prevención y tratamiento de estas patologías.

**Palabras clave:** cocaína, drogas, embarazo, meromelia, facies característica.

## ABSTRACT

**Background.** The epidemiological and demographic transition in Mexico demonstrates the frequency of health-related conditions related to illegal drug use in women of childbearing age. Maternal abuse of cocaine during pregnancy is associated with teratogenic effects in the embryo affecting chiefly brain, heart, urogenital tract and extremities, with serious consequences affecting function and/or quality of life of the newborns.

**Case report.** We present the case of a 3-day-old male who presented transverse meromelia in all four limbs with characteristic facie. Parents reported consumption of cocaine. The mother reported consuming cocaine prior to and during the first trimester of pregnancy and self-report was verified along with toxicological urine testing.

**Conclusions.** Studies associated with consumption of teratogenic agents are important to carry out in order to expand scientific knowledge and to establish measures of prevention and treatment of these pathologies.

**Key words:** cocaine, drugs, pregnancy, meromelia, characteristic facie.

<sup>1</sup> Servicio de Genética Médica,

<sup>2</sup> Servicio de Cirugía Pediátrica, Comité de Apoyo Integral al Menor Maltratado;

<sup>3</sup> Unidad de Cuidados Intensivos Neonatales Externos (UCINEX), Antiguo Hospital de Guadalajara Fray Antonio Alcalde; Centro de Estudios de Alcoholismo y Adicciones, Centro Universitario de Ciencias de la Salud, Universidad de Guadalajara, Guadalajara, Jalisco, México

Fecha de recepción: 02-06-11

Fecha de aceptación: 21-10-11

## INTRODUCCIÓN

En México, la transición demográfica y la epidemiológica han permitido que aumente la frecuencia de enfermedades relacionadas con el consumo de drogas ilegales en mujeres que se encuentran en edad reproductiva. Los efectos de estos teratógenos producen alteraciones en el embrión que se detectan en el recién nacido.

La cocaína es un alcaloide que se extrae de las hojas del arbusto *Erythroxylon coca*, originario de Perú y Bolivia. La forma más común de presentación es el clorhidrato de cocaína, que se prepara al disolver el alcaloide en ácido clorhídrico. La cocaína puede ser inhalada o aplicada a las mucosas donde se absorbe para pasar al torrente sanguíneo, lo que conduce a la activación del sistema nervioso simpático y produce taquicardia, aumento de la presión arterial sistólica, midriasis y otros efectos simpaticomiméticos que la hacen altamente adictiva.<sup>1</sup>

Desde 1980, varios trabajos han mostrado los efectos teratogénicos de la exposición a la cocaína en el embrión durante el embarazo. Los efectos incluyen anomalías congénitas como retraso del crecimiento, alteraciones del sistema nervioso central entre las que se encuentran: microcefalia, infarto del sistema nervioso central, crisis convulsivas, hemorragia intraventricular, atrofia cortical y quistes cerebrales. También anomalías en el tracto genitourinario que incluyen hipospadias, alteraciones renales (agenesia/disgenesia renal, hidronefrosis, riñón ectópico y riñón quístico), defectos del tracto gastrointestinal (incluyendo defectos de la pared abdominal e isquemia intestinal), deformidades de las extremidades (pie equino varo y defectos terminales en las extremidades) y alteraciones respiratorias (insuficiencia respiratoria que incluye el síndrome de muerte súbita del lactante).<sup>2</sup> La cocaína atraviesa la placenta y esto provoca una rápida distribución de la droga en los tejidos fetales, ya que se presentan concentraciones más altas en los órganos que en la sangre. Esto sugiere que la cocaína posee efectos tóxicos directos sobre el corazón como el aumento de la tasa de arritmias en el recién nacido, la disminución del gasto cardíaco y un mayor riesgo de elevación transitoria del segmento ST, que es compatible con isquemia miocárdica transitoria,<sup>3</sup> así como anomalías estructurales cardíacas como estenosis o atresia pulmonar, defectos en el *septum* ventricular o atrial y persistencia del conducto arterioso.<sup>2</sup> Por otra parte, la cocaína también se asocia con alteraciones en el tono muscular y el comportamiento infantil. Según Chiriboga y colaboradores, las perturbaciones en los sistemas monoaminérgicos por la exposición a cocaína durante el desarrollo fetal podrían explicar los síntomas neurológicos y de comportamiento en este grupo de pacientes.<sup>4</sup> Adicionalmente a los efectos adversos duraderos en la función del cerebro, se han asociado problemas estructurales que afectan la citoarquitectura

cortical cerebral.<sup>5</sup> La disrupción vascular fetal en los sistemas nervioso central, genitourinario y gastrointestinal y los defectos en las extremidades han sido atribuidos al uso materno de cocaína durante el embarazo por efecto de vasoconstricciones o hemorragias.<sup>6-8</sup>

Este consumo también se asocia con complicaciones como retardo del crecimiento intrauterino, desprendimiento prematuro de placenta y parto prematuro. Sin embargo, dado que el abuso rara vez se limita a una sola sustancia, la teratogenicidad y los riesgos obstétricos específicos de la cocaína son objeto de debate.<sup>9,10</sup>

Los hijos de madres consumidoras de cocaína presentan, a largo plazo, déficit en múltiples áreas del desarrollo.<sup>11</sup> Una descripción similar se mostró en un estudio (con seguimiento de 14.6 meses) en niños cuyas madres consumieron cocaína durante el embarazo y se encontró que los niños fueron más difíciles de controlar e inadaptables en comparación con aquéllos que no estuvieron expuestos a la droga en etapa prenatal.<sup>12</sup> Los datos analizados en niños de nivel escolar ratifican lo descrito anteriormente; además, mostraron también un pobre rendimiento escolar.<sup>13,14</sup>

Los métodos para la detección del consumo de cocaína son el informe personal y la detección toxicológica de sus metabolitos en la orina. Sin embargo, ambas detecciones deben ser oportunas ya que, por un lado, las mujeres embarazadas generalmente no informan el consumo de drogas y por otro, los metabolitos de la cocaína solamente pueden detectarse en el examen toxicológico de la orina dentro de las primeras 48 a 72 h después del consumo.<sup>15</sup>

En México, la Encuesta Nacional de Adicciones del año 2008 mostró un aumento en el consumo de drogas ilegales en mujeres en edad reproductiva, siendo preponderante el de cocaína.<sup>16</sup> En estudios llevados a cabo en el estado de Jalisco, 79% de las madres adictas reconocieron su adicción a drogas ilícitas. El tipo de droga que consumieron fue cocaína en 35% de los casos y cocaína asociada a tabaquismo en 16% de los casos, sumando 51% de un grupo adicto a la cocaína y poliusuarias de drogas ilícitas en 8% de los casos.<sup>17,18</sup>

En cuanto al tema de las deficiencias en las extremidades se incluyen, entre otras, la ausencia de los componentes de los tejidos blandos y óseos en la totalidad o en parte de la extremidad. Las deficiencias son clasificadas inicialmente como terminales o intercalares, con otros subgrupos que se basan en el eje de la deficiencia (transversal o longitudinal) y los huesos individuales involucrados. La terminología ha

sido simplificada a solamente dos términos básicos: amelia (definida como la ausencia completa de una extremidad libre) y meromelia (definida como la ausencia parcial de una extremidad libre).<sup>19</sup> La mayoría de las deficiencias en las extremidades observadas en la infancia son de origen congénito seguidas, en segundo lugar, por traumatismos y por último, como resultado de tumoraciones. Existe poca información sobre la incidencia de deficiencias congénitas en las extremidades en la población general; lo que se ha reportado varía ampliamente desde 1 por cada 15,000 hasta 3 por cada 100 casos, dependiendo de que todas las anomalías sean contadas, incluyendo las más leves.<sup>20,21</sup>

En cuanto a la etiología, la vasta mayoría de las deficiencias congénitas en las extremidades son esporádicas y no transmisibles. Existen al menos cuatro formas en las que pueden ser causadas:

- 1) Amputación intrauterina por bandas amnióticas. Es el más antiguo y común origen de una amputación congénita; existe evidencia de que las bandas amnióticas pueden formar una constricción alrededor de la extremidad en desarrollo que resulta en cualquier grado de daño, desde una constricción menor alrededor de la extremidad hasta una amputación transversa completa.<sup>20</sup>
- 2) Interrupción del desarrollo del suministro arterial. Esto puede causar una severa agresión isquémica a la extremidad en desarrollo, lo que produce la anomalía con grados variables de gravedad y lesiones asociadas.<sup>22</sup>
- 3) Factores ambientales. Se han identificados en aproximadamente 10% de las malformaciones; entre estos se encuentran infecciones y enfermedades maternas, restricción uterina y exposición del embrión a drogas reconocidas, químicos, radiación o hipertermia.<sup>23</sup>
- 4) Errores en el control genético del desarrollo de las extremidades. Son el resultado de un desequilibrio en la interacción de un largo número de genes y sus efectos.<sup>20</sup>

Debido al alarmante aumento en las cifras de mujeres en edad reproductiva que consumen drogas ilegales se decidió publicar este caso, puesto que los efectos teratogénicos de la cocaína afectan órganos vitales para el desarrollo y el crecimiento adecuado del embrión y perjudican conside-

rablemente la función y la calidad de vida de los recién nacidos expuestos a este tóxico.

## CASO CLÍNICO

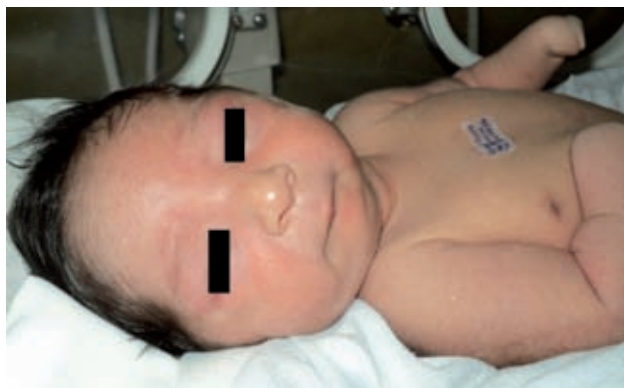Paciente masculino de tres días de vida extrauterina con malformaciones congénitas con los siguientes antecedentes perinatales: producto obtenido de la segunda gesta tras cumplir 41.6 semanas de gestación, control prenatal irregular que consistió en cuatro visitas prenatales, ingesta de ácido fólico y fumarato ferroso ocasional. El producto fue obtenido por vía abdominal cesárea debido a cesárea iterativa. Lloró al nacer; la valoración Apgar resultó con puntuación de 8-9 y la valoración Silverman-Anderson con puntuación de 0. No existe historia familiar de esta alteración ni familiares similarmente afectados; se niegan enfermedades crónicas degenerativas o consanguinidad de los progenitores. Madre de 19 años dedicada al hogar, gesta 2, cesárea 2; cursó con infección de vías urinarias y cervicovaginitis durante el tercer trimestre del embarazo. Refirió ingestión semanal de alcohol, llegando a la embriaguez de manera ocasional, tabaquismo (tres cigarros por día), adicciones positivas por el consumo de drogas a base de cocaína antes y durante el primer trimestre del embarazo. Padre de 29 años empleado de la construcción; alcoholismo semanal con embriaguez ocasional, tabaquismo (cuatro cigarros diarios) y adicciones positivas por el consumo de drogas a base de cocaína.

A la exploración física del recién nacido se encontró lo siguiente: frecuencia respiratoria 65/min, frecuencia cardiaca 153/min, temperatura 37.2°C, tensión arterial 75/39 mmHg, tensión arterial media 51 mmHg, peso 2,750 g (percentil <25), talla 47 cm (percentil <10), perímetro cefálico 33 cm (percentil <10). Paciente activo, reactivo, reflejos de Moro, succión, prensión y búsqueda presentes, coloración rosada de piel, estado hídrico adecuado, normocéfalo con tendencia a la dolicocefalia, estrechez bitemporal, implantación baja de cabello posterior, frente amplia, glabella prominente, reborde supraorbitario horizontalizado, cejas horizontalizadas, ojos isocóricos, reflejos pupilares normales, telecanto, fisuras palpebrales cortas, nariz corta con narinas antevertidas, *filtrum* largo y poco marcado, boca pequeña con paladar alto y arqueado, micrognatia, orejas con displasia leve y de baja implantación (Figura 1), cuello corto, tórax con teletelia, abdomen aparentemente normal, genitales fenotípicamente

masculinos con testículos descendidos, ano permeable, columna vertebral de aspecto normal, extremidades con meromelia transversa terminal de los carpos derecho e izquierdo, meromelia transversa terminal del tarso izquierdo y meromelia transversa a mitad tibio-peroneo de pierna derecha (Figura 2). Ultrasonido abdomino-renal, eco cardiograma y ultrasonido transfontanelar sin alteraciones. Se contó con el consentimiento informado de los padres para exponer el caso clínico y las imágenes del neonato.

## DISCUSIÓN

Se conoce que el abuso de cocaína en el embarazo produce defectos congénitos en 15-20% de los casos y afecta principalmente el desarrollo de órganos como cerebro, corazón, tracto genitourinario y extremidades.<sup>2,24</sup> Se han descrito el peso, la talla y el perímetro cefálico por debajo del percentil 25, con facies caracterizada por estrechez bitemporal, implantación baja de cabello, reborde supraorbitario horizontal, glabella prominente, fisuras palpebrales cortas y nariz corta con narinas antevertidas.<sup>8</sup> Las mujeres embarazadas que consumen cocaína a menudo lo hacen en combinación con alcohol, tabaco, marihuana, opiáceos y otras drogas ilícitas (mujeres denominadas poliusuarios),<sup>17,18</sup> lo que hace difícil determinar los efectos congénitos de estas sustancias en el feto y en el recién nacido.<sup>8,9</sup>

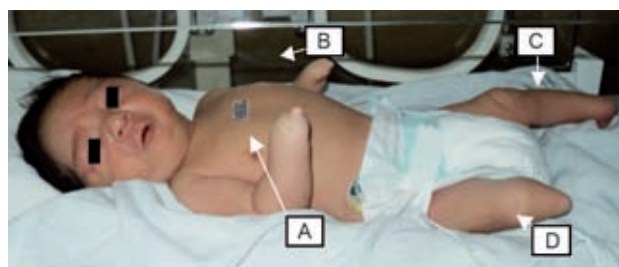


**Figura 1.** Estrechez bitemporal, frente estrecha, glabella prominente, reborde supraorbitario horizontalizado, cejas horizontalizadas y semipobladas, telecanto, fisuras palpebrales cortas, puente nasal plano, nariz corta con narinas antevertidas, *filtrum* largo y semiborrado, boca pequeña, labios delgados, micrognatia.

En el occidente de México, éste es el primer caso reportado de abuso materno de cocaína en el primer trimestre del embarazo asociado con la aparición de meromelia transversa en las cuatro extremidades (basado en el sistema de clasificación de los tipos de deficiencias en las extremidades descrita por Frantz y O'Rahilly), así como la facies característica.<sup>8,19</sup> Lo observado en el presente caso se apoya en distintos reportes que han dado evidencia de un riesgo considerablemente elevado de defectos en diversos aparatos y sistemas por disrupción vascular después de la exposición *in útero* a cocaína (en humanos y ratas).<sup>6-8</sup> Los estudios, mediante radioinmunoanálisis, de las muestras de cabello de la madre o del recién nacido y del meconio son útiles para la confirmación de la presencia de metabolitos de la cocaína.<sup>16</sup> En el presente caso el consumo de cocaína fue detectado mediante el informe de ambos progenitores y el reporte toxicológico de la orina del recién nacido.

Se llevó a cabo el diagnóstico diferencial entre el consumo de cocaína y el síndrome de alcoholismo fetal debido a que comparten datos clínicos. Los rasgos que sobresalieron en este caso fueron los componentes faciales característicos de la embriopatía por cocaína y los defectos transversos terminales, lo que concuerda con lo expuesto por distintos autores.<sup>6-8</sup> Por otra parte, también se realizó el diagnóstico diferencial con el síndrome de Roberts, también llamado síndrome de pseudotalidomida.<sup>25</sup> No obstante, la falta de elementos que conforman a este síndrome, como labio/paladar hendido, ectrodactilia, hipertelorismo, exoftalmos y el tipo de herencia descartaron la posibilidad de esta entidad patológica.

La conjunción de signos y síntomas presentados, así como los defectos en las cuatro extremidades observados en el caso, amplían el espectro de complicaciones asocia-



**Figura 2.** Perfil de cuerpo completo con cuello corto, tórax con teletelia, abdomen aparentemente normal, extremidades con meromelia transversa terminal del carpo derecho (A) e izquierdo (B), meromelia transversa terminal del tarso izquierdo (C) y meromelia transversa a mitad tibio-peroneo derecho (D).

das con la exposición *in útero* a cocaína. Es importante llevar a cabo el estudio de este tipo de casos asociados con el consumo de agentes teratogénicos para ampliar el conocimiento científico, establecer medidas de prevención y tratamiento de estas patologías.

Los datos analizados en el presente estudio sugieren que la embriopatía por cocaína surge como consecuencia de la adicción de la madre a esta droga; es probable que exista un subregistro de esta patología a nivel nacional en cuanto a su incidencia.<sup>11,26,27</sup> En México, la pobreza y el bajo nivel educacional de las madres adictas pueden aumentar el número de neonatos afectados con malformaciones congénitas por cocaína.<sup>18</sup>

Entre las estrategias para prevenir la embriopatía por cocaína en todas sus manifestaciones clínicas se propone la recomendación de que, tanto los profesionales de la salud como la población general, conozcan las consecuencias para el feto y para el recién nacido del consumo de esta droga.

El neonato hijo de una madre adicta deberá ser ingresado desde su nacimiento a unidades de neonatología para el estudio, la vigilancia y la detección de posibles secuelas y fenómenos agregados, como el síndrome de abstinencia neonatal.<sup>17</sup>

En México, el impacto del consumo de cocaína durante la gestación y sus daños a la salud materno-fetal se desconocen, por lo que es conveniente que se efectúen investigaciones en esta área del conocimiento para establecer medidas de prevención y tratamiento.

*Autor de correspondencia:* Dr. José Alfonso Gutiérrez Padilla  
Correo electrónico: j.alfonsogutierrez@gmail.com

## REFERENCIAS

1. Brown E, Prager J, Lee HY, Ramsey RG. CNS complications of cocaine abuse: prevalence, pathophysiology, and neuro-radiology. *AJR* 1992;159:137-147.
2. Bauer CR, Langer JC, Shankaran S, Bada HS, Lester B, Wright LL, et al. Acute neonatal effects of cocaine exposure during pregnancy. *Arch Pediatr Adolesc Med* 2005;159:824-834.
3. Meyer KD, Zhang L. Short- and long-term adverse effects of cocaine abuse during pregnancy on the heart development. *Ther Adv Cardiovasc Dis* 2009;3:7-16.
4. Chiriboga CA, Kuhn L, Wasserman GA. Prenatal cocaine exposures and dose-related cocaine effects on infant tone and behavior. *Neurotoxicol Teratol* 2007;29:323-330.
5. Bhide PG. Dopamine, cocaine and the development of cerebral cortical cytoarchitecture: a review of current concepts. *Semin Cell Dev Biol* 2009;20:395-402.
6. Hoyme HE, Jones KL, Dixon SD, Jewett T, Hanson JW, Robinson LK, et al. Prenatal cocaine exposure and fetal vascular disruption. *Pediatrics* 1990;85:743-747.
7. Rieder MJ. How much fire under the smoke? The effects of exposure to cocaine on the fetus. *CMAJ* 1994;151:1567-1569.
8. Gorlin RJ, Cohen MM Jr, Hennekam RCM. Cocaine embryopathy. En: Gorlin RJ, Cohen MM Jr, Hennekam RCM, eds. *Syndromes of the Head and Neck*. USA: Oxford University Press; 2001. pp. 17-18.
9. Addis A, Moretti ME, Syed FA, Einarson TR, Koren G. Fetal effects of cocaine: an update meta-analysis. *Reprod Toxicol* 2001;15:341-369.
10. Kashiwagi M, Chaoui R, Stallmach T, Hürlimann S, Lauper U, Hebisch G. Fetal bilateral renal agenesis, phocomelia, and single umbilical artery associated with cocaine abuse in early pregnancy. *Birth Defects Research A Clin Mol Teratol* 2003;67:951-952.
11. Malanga CJ, Pejchal M, Kosofsky BE. Prenatal exposure to cocaine alters the development of conditioned place-preference to cocaine in adult mice. *Pharmacol Biochem Behav* 2007;87:462-471.
12. Richardson GA, Goldschmidt L, Willford J. The effects of prenatal cocaine use on infant development. *Neurotoxicol Teratol* 2008;30:96-106.
13. Hurt H, Brodsky NL, Roth H, Malmud E, Giannetta JM. School performance of children with gestational cocaine exposure. *Neurotoxicol Teratol* 2005;27:203-211.
14. Richardson GA, Goldschmidt L, Willford J. Continued effects of prenatal cocaine use: preschool development. *Neurotoxicol Teratol* 2009;31:325-333.
15. Kuhn L, Kline J, Ng S, Levin B, Susser M. Cocaine use during pregnancy and intrauterine growth retardation: new insights based on maternal hair tests. *Am J Epidemiol* 2000;152:112-119.
16. Encuesta Nacional de Adicciones 2008. Instituto Nacional de Salud Pública, México. Disponible en: [http://www.insp.mx/images/stories/Produccion/pdf/100722\\_cp8.pdf](http://www.insp.mx/images/stories/Produccion/pdf/100722_cp8.pdf)
17. Gutiérrez-Padilla JA, González-Garrido AA, Gómez-Velázquez FR, de la Torre-Gutiérrez M, Ávalos-Huizar LM, García-Hernández H, et al. Hijos de madres adictas con síndrome de abstinencia en Terapia Intensiva Neonatal. *Bol Med Hosp Infant Mex* 2008;65:276-281.
18. NOM-028-SSA2-1999, para la prevención, tratamiento y control de las adicciones. Secretaría de Salud, México. Disponible en: <http://www.salud.gob.mx/unidades/cdi/nom/028ssa29.html>
19. Stevenson RE. Limbs. En: Stevenson RE, Hall JG, eds. *Human Malformations and Related Anomalies*. USA: Oxford University Press; 2006. pp. 835-856.
20. Ghanem I. Epidemiology, etiology, and genetic aspects of reduction deficiencies of the lower limb. *J Child Orthop* 2008;2:329-332.
21. Rogala EJ, Wynne-Davies R, Littlejohn A, Gormley J. Congenital limb anomalies: frequency and etiological factors. Data from the Edinburgh Register of the Newborn (1964-68). *J Med Genet* 1974;11:221-233.
22. Weaver DD. Vascular etiology of limb defects: the subclavian artery supply disruption sequence. En: Herring JA, Birch JG,

- eds. *The Child with a Limb Deficiency*. Rosemont: Amer Academy of Orthopaedic; 1998. pp. 25-32.
23. Otsuji M, Takahara M, Naruse T, Guan D, Harada M, Zhe P, et al. Developmental abnormalities in rat embryos leading to tibial ray deficiencies inducen by busulfan. *Birth Defects Res A Clin Mol Teratol* 2005;73:461-467.
  24. Schardein JL. Personal and social drugs. En: Schardein JL, editor. *Chemically Induced Birth Defects*. New York/Basel: Marcel Dekker Inc; 2000. p. 733.
  25. Castriota-Scanderbeg A, Dallapiccola B. Roberts Syndrome. En: Castriota-Scanderbeg A, Dallapiccola B, eds. *Abnormal Skeletal Phenotypes. From Simple Signs to Complex Diagnoses*. Berlin: Springer-Verlag; 2005. pp. 849-850.
  26. Comité de Apoyo Integral al Menor Maltratado. Disponible en: <http://caimm-hcg.blogspot.com/>
  27. Centro de Estudios de Alcoholismo y Adicciones. Universidad de Guadalajara. Centro Universitario de Ciencias de la Salud. Disponible en: <http://www.cucs.udg.mx/alcoholismo/>