

CASO CLÍNICO PATOLÓGICO

Adolescente con fiebre, mialgias, debilidad muscular y rabdomiólisis***Fever, myalgia, muscle weakness and rhabdomyolysis in an adolescent patient***Guillermo Ramón García,¹ Adrián Chávez²**RESUMEN DE LA HISTORIA CLÍNICA A-10-30**

Adolescente masculino de 15 años de edad con fiebre, mialgias, debilidad muscular y rabdomiólisis.

Antecedentes heredofamiliares y no patológicos.

Madre de 35 años, padre de 34 años, ambos sanos, dos hermanas sanas de 9 y 10 años de edad.

Antecedentes perinatales. Producto de la primera gestación (GI), embarazo normoevolutivo, de término, parto eutócico, lloró al nacer, peso de 3,000 g, sin complicaciones perinatales. Desarrollo psicomotor normal. Inmunizaciones al corriente.

Padecimiento actual. Inició dos meses previos a su defunción con dolor muscular en las pantorrillas y, posteriormente, en los muslos. Acudió al servicio de urgencias de la institución a los 15 días de evolución con dolor muscular progresivo e incapacitante de los miembros pélvicos, fiebre de hasta 39°C, diaforesis, piloerección y escalofríos. En los últimos 4 días se agregaron al cuadro anorexia, astenia y adinamia. Se manejó con antipiréticos y medios físicos. A la exploración física se le encontró una lesión única en el glande, indolora y eritematosa.

7-05-10. Ingresó al servicio de Urgencias en mal estado general, Glasgow de 15, sin movimientos anormales, conjuntivas hiperémicas y deshidratación. Había secreción

hialina por ambas narinas, cavidad oral mal hidratada, adenomegalias dolorosas de 1 a 1.5 cm en el cuello, bilaterales, cardiopulmonar sin compromiso, abdomen sin alteraciones, extremidades inferiores con sensibilidad conservada, fuerza 2/5, dolor de pantorrillas y muslos a la palpación profunda y al movimiento, reflejos osteotendinosos normales (Cuadro 1).

8-05-10. Ingresó a la Unidad de Terapia Intensiva Pediátrica con los siguientes signos: TA 95/50 mmHg, FC 160x', dextrostix 105 mg/dL. Se inició fase I de ventilación, saturación de O₂ de 77% (Cuadro 2). Se le administró una carga de solución salina. Presentó polipnea, tiraje intercostal y deterioro respiratorio progresivo. Se intubó y se le colocó catéter venoso central y línea arterial. Desarrolló datos de insuficiencia renal con necesidad de diálisis. Durante la colocación del catéter subclavio presentó neumotórax a tensión que ameritó minisello y, posteriormente, pleurotomía con sonda. Se le detectó acidosis metabólica e hipercalemia resistentes al manejo con soluciones glucoalcalinizantes. Finalmente presentó arritmia, fibrilación ventricular y paro cardiorrespiratorio irreversible a las 11:50 h.

CASO CLÍNICO

El caso que nos ocupa hoy es el de un adolescente masculino de 15 años de edad, previamente sano, presentó fiebre, mialgias y debilidad muscular.

Presentación del caso (Dr. José Carlos Romo Vázquez)

Paciente adolescente en quien, con base en los datos clínicos y antecedentes consignados en la historia clínica, se integran los siguientes diagnósticos sindromáticos:

¹ Departamento de Anatomía Patológica,

² Departamento de Terapia Intensiva,
Hospital Infantil de México Federico Gómez,
México D.F., México

Fecha de recepción: 08-11-11

Fecha de aceptación: 29-11-11

Cuadro 1. Resultados de los análisis de laboratorio del día 7-05-10

	Hb	Hto	Leucocitos	segmentados	bandas	linfocitos	monocitos	plaquetas
	14.7 mg/dL	43.6%	2,600/uL	80%	0%	10%	8%	57,000/uL
	Ác. úrico	urea	creatinina	Ca	Na	K	Cl	P
	11.4	59	4.1	7.6	127	4.7	95	6.4
CPK	DHL	BT	BD	BI	Prot	albúmina	TGO	TGP
10540	2340	1.48	1.13	0.35	8	2.5	919	247

Hb: hemoglobina; Hto: hematocrito; CPK: creatina-fosfocinasa; DHL: deshidrogenasa láctica; BT: bilirrubina total; BD: bilirrubina directa; BI: bilirrubina indirecta; TGO: transaminasa glutámico-oxalacética; TGP: transaminasa glutámico-pirúvica.

Cuadro 2. Gasometría del día 8-05-10

pH	pCO ₂	pO ₂	SO ₂	HCO ₃
7.33	16	411	99%	8.4

- Síndrome febril. Caracterizado por la presencia de fiebre y piloerección
- Síndrome doloroso. Caracterizado por la presencia de mialgias
- Síndrome de desgaste. Caracterizado por la presencia de astenia, adinamia y pérdida de peso
- Síndrome de neurona motora superior. Por la presencia debilidad muscular seguida de espasticidad generalizada

En un paciente adolescente con una lesión única, indolora y eritematosa en el glande, además de fiebre cuantificada hasta 39°C, piloerección, adenomegalias dolorosas, eritema inguinal y edema en plantas de los pies se debe pensar en una infección de trasmisión sexual, aun cuando no se refiera vida sexual activa. No se puede descartar sífilis primaria ya que, además de los síntomas señalados, presentó espasticidad generalizada. En estos pacientes, las alteraciones del sistema nervioso central están presentes hasta en un tercio de los casos. También podría corresponder a un caso de linfogranuloma venéreo; sin embargo, si fuera el caso, las alteraciones neurológicas no tendrían explicación. Dado que se menciona la convivencia con gatos, existiría la posibilidad de que se tratara de un caso de enfermedad por “arañazo de gato”, en la que también están descritas dichas adenopatías. Se puede considerar que, por la aparición súbita de disfagia asociada a espasticidad generalizada más el síndrome infeccioso ya descrito y las mialgias, podría tratarse de un caso de

tétanos generalizado ya que, además, no se refieren dosis extras de DPT en la cartilla de vacunación o no constan en la historia clínica.

Por otro lado, la debilidad muscular progresiva hasta la incapacidad para la marcha aunada a las mialgias y a la elevación considerable de creatina-fosfocinasa (CPK), deshidrogenasa láctica y transaminasas (aún en ausencia de mioglobinuria) sugieren fuertemente la presencia de un síndrome miopático, que se presenta como debilidad muscular, dolor y elevación de las enzimas musculares. Se deben descartar las siguientes causas: miopatías idiopáticas inflamatorias como la polimiositis y la dermatomiositis, distrofias musculares hereditarias, miopatías metabólicas, alteraciones endocrinas, toxicidad por fármacos, abuso de alcohol y cocaína, alteraciones neurológicas como miastenia gravis, síndrome de neurona motora o procesos infecciosos, entre los que tenemos infección por VIH, HTLV1, toxoplasmosis, tétanos y, en ocasiones, infecciones estafilocócicas. Entre todas estas, las causas que suelen cursar con elevación de las concentraciones séricas de CPK (de 10 a 200 veces mayores a las normales) son la polimiositis, la dermatomiositis, la distrofia muscular tipo Duchenne, las intoxicaciones por cocaína y las infecciones sistémicas por *Staphylococcus*. Este paciente cumple los criterios para establecer el diagnóstico de rabdomiólisis puesto que cursó con síndrome miopático, elevación de las enzimas ya señaladas más la cohorte de alteraciones electrolíticas característica: hipercalemia, hiperfosfate-mia e hipocalcemia (faltó documentar hiperuricemia). Estas alteraciones afectan directamente la eficiencia de las bombas iónicas y, por tanto, alteran la integridad de la membrana celular, ocasionando la invasión del torrente sanguíneo por mioglobina y la consecuente mioglobinuria. La mioglobina ocasiona alteraciones en

el flujo sanguíneo renal, causando disminución directa de la tasa de filtración glomerular, que es otro diagnóstico claramente identificado en el paciente basado en la oligoanuria, la acidosis metabólica, la elevación paulatina de creatinina, una tasa de filtración glomerular calculada por el índice de Schwartz de 31 ml/m²SC/min, FENa (fracción de excreción de Na) de 0.14, un índice de falla renal de 0.18 y una relación U/P de urea de 2.5. La inestabilidad hemodinámica detectada al ingreso y, desde luego, la rabdomiólisis ya descrita contribuyeron de manera importante al desarrollo de esta falla renal. Esta inestabilidad estuvo presente durante toda la evolución del paciente y condicionó la necesidad de reanimación hídrica y uso de aminos vasoactivas para tratar de sostener el gasto cardíaco. Además, tuvo problemas ventilatorios ocasionados por la espasticidad generalizada con la que cursaba, por lo que fue necesario someterlo a ventilación mecánica invasiva; esto, como se comenta más adelante, tuvo relación directa con la muerte.

Desafortunadamente, el paciente presentó durante su evolución un evento adverso asociado a la colocación de un catéter necesario para la hemodiálisis, que aumentó la insuficiencia respiratoria y el bajo gasto cardíaco. Este evento motivó, desde luego, un cambio de cánula endotraqueal (por la hipoventilación detectada) que se asoció al desenlace del caso.

Diagnósticos finales:

- Adolescente masculino eutrófico
- Rabdomiólisis secundaria a infección, a descartar tétanos
- Insuficiencia renal aguda secundaria a inestabilidad hemodinámica
- Hiponatremia
- Hiperfosfatemia
- Hipercalemia
- Acidosis metabólica
- Hipocalcemia
- Fibrilación ventricular

La causa directa de la muerte se atribuye a la falla respiratoria ocasionada por el problema de manejo de una vía aérea difícil, secundaria a espasticidad generalizada y a neumotórax.

Comentario de Patología (Dr. Guillermo Ramón García)

En el aspecto externo llama la atención la presencia de numerosas flictenas y zonas de piel descamadas diseminadas en todo el cuerpo, especialmente en la región inguinal, tronco y extremidades. En el testículo derecho y región inguinal correspondiente mostraba, además, induración de los tejidos blandos (Figura 1). Histológicamente correspondieron a zonas de necrosis y trombos sépticos en vasos pequeños de la dermis y el tejido subcutáneo. No se observaron alteraciones en la cavidad craneana, en la cavidad torácica había derrame pleural fibrinoso y hemático bilateral (con 235 ml del lado izquierdo y 170 ml del derecho) y en la cavidad peritoneal, ascitis (240 ml). En los músculos muestreados (extremidades, intercostales, psoas, diafragma) se encontró necrosis coagulativa de las fibras (Figura 2), con proliferación bacteriana (Figura 3) y pobre respuesta de células inflamatorias. Los pulmones estaban congestivos y consolidados (Figura 4); microscópicamente correspondían a múltiples áreas confluentes de neumonía (Figura 5). Además, se observaron datos de daño alveolar difuso caracterizado por edema y hemorragia alveolar con formación de membranas hialinas y también trombos sépticos en vasos pequeños. El pericardio mostró líquido fibrinoso (60 ml), el corazón estaba aumentado de tamaño y peso (240 g vs 210 g). Microscópicamente también se observó necrosis coagulativa del miocardio, así como proliferación de bacterias (cocos Gram +). El hígado estaba congestivo, aumentado de peso (2300 g vs 1360 g) y se encontró ascitis (240 ml) y esplenomegalia (400 g vs 155 g); microscópicamente se encontraron múltiples zonas de necrosis y trombos sépticos en vasos pequeños al igual que en ganglios linfáticos. En el tubo digestivo se encontraron múltiples áreas de hemorragia en la mucosa del esófago y del estómago, en el íleon distal, el ciego y el colon; también había trombos sépticos. Los riñones estaban aumentados de tamaño y congestivos (Figura 6); microscópicamente se encontraron múltiples zonas de necrosis, infiltrado inflamatorio y trombos sépticos en vasos pequeños, además de necrosis tubular aguda con cilindros granulares en su interior (Figura 7). En el testículo derecho se observó un absceso y necrosis con trombos sépticos en los vasos pequeños del epidídimo y parte del parénquima testicular. El encéfalo estaba edematoso, las meninges congestivas y congestión difusa al corte. En múltiples

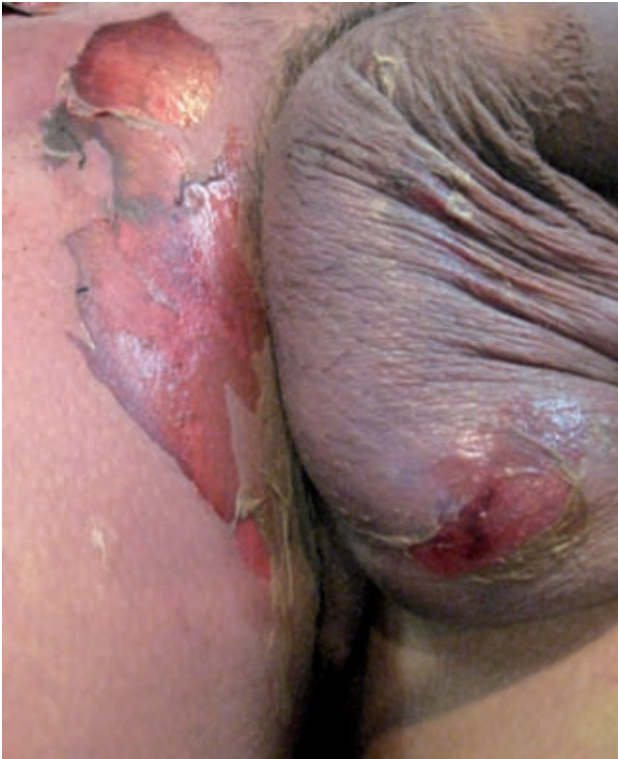

Figura 1. Se observan, en la piel del escroto y la región inguinal, flictenas y ampollas denudadas, así como tumefacción del testículo derecho.

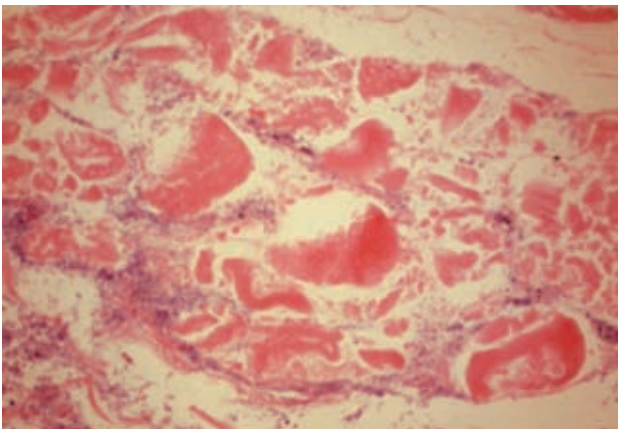


Figura 2. Músculo cuádriceps con necrosis extensa (HE 25x).

sitios se observaron trombos sépticos con bacterias (cocos Gram +) como páncreas, tiroides, suprarrenales e hipófisis.

Debido a que, en este caso, las alteraciones musculares fueron el motivo del ingreso y lo que originó los otros cambios, se analizaron músculos que no presentaran necrosis coagulativa ni proliferación bacteriana para microscopía

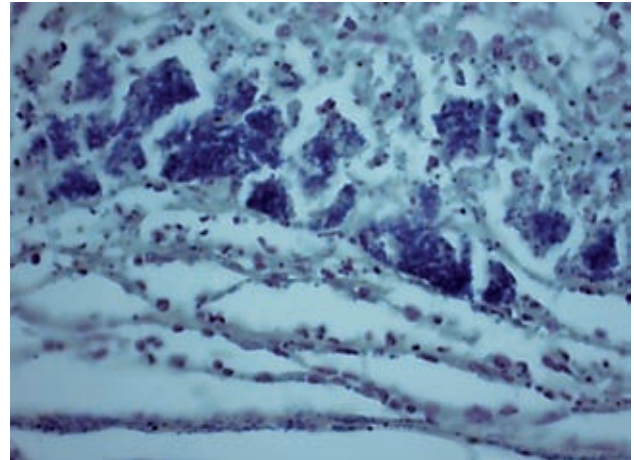


Figura 3. Tinción de Gram que muestra cocos positivos (40x).

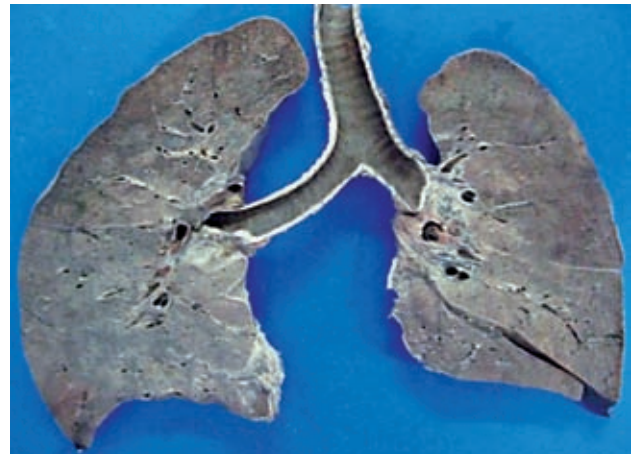

Figura 4. Corte macroscópico de los pulmones que muestra consolidación difusa.

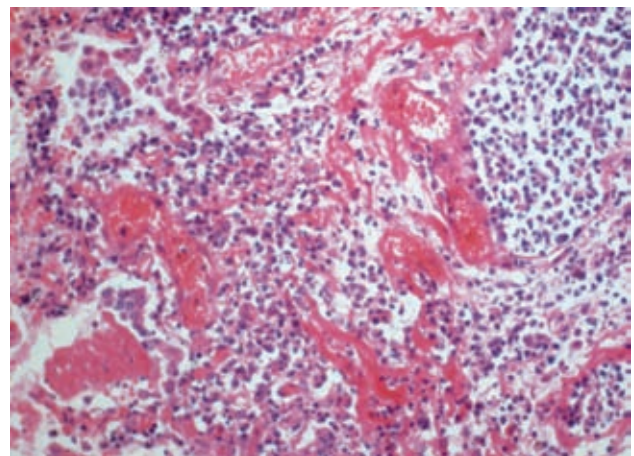


Figura 5. Microscópicamente, el pulmón muestra zonas de neumonía, membranas hialinas y congestión vascular (HE 25 x).

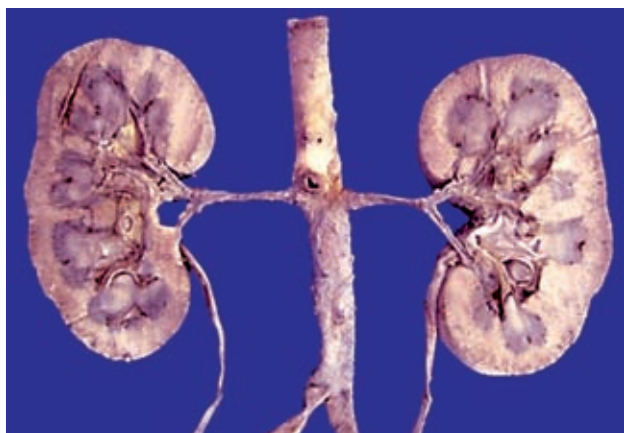

Figura 6. Riñones al corte. Se observa corteza pálida con aspecto granular y médula congestiva.

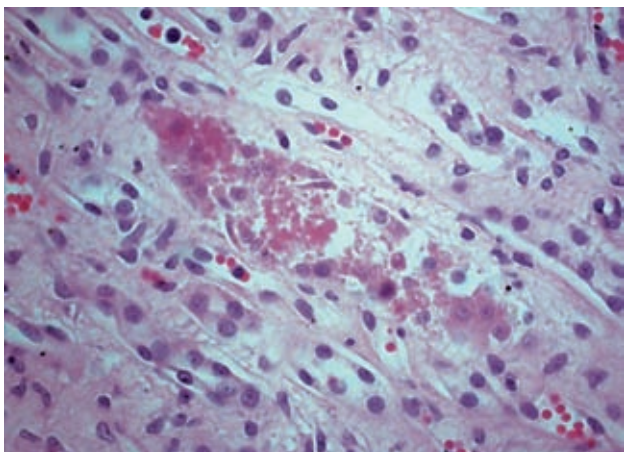


Figura 7. Túbulos renales con necrosis del epitelio y cilindros granulares en su luz

de luz, histoquímica y microscopía electrónica. En estos tejidos se observaron fibras grandes alternando con otras atróficas dispuestas al azar sin patrón específico, algunas con vacuolas en su interior y en los septos, y endomiosio alrededor de los vasos de zonas con infiltrado inflamatorio linfocitario (Figura 8). Con la microscopía electrónica se observaron los organelos dilatados, especialmente mitocondrias y cisternas con cúmulos subsarcolemales (Figura 9).

Diagnósticos Finales:

Enfermedades principales:

- Septicemia por cocos Gram +
- Miositis aguda generalizada
- Neumonía bilateral de predominio basal

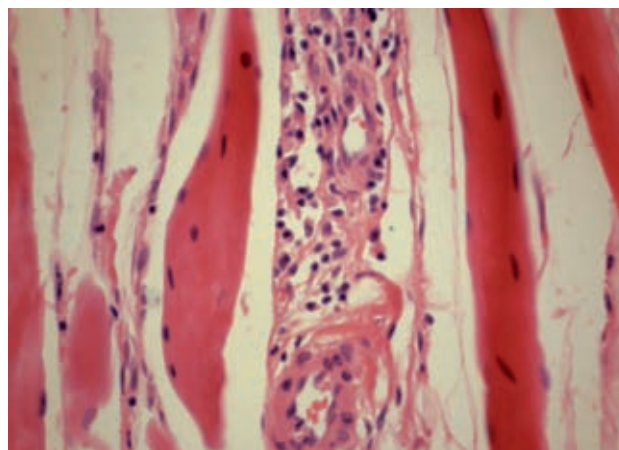


Figura 8. Músculo gemelo con infiltrado inflamatorio linfocitario perimisial y perivascular.

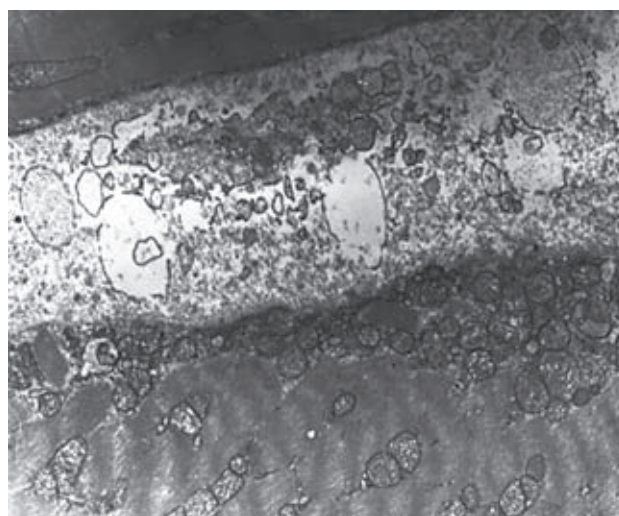


Figura 9. Microscopía electrónica de transmisión que muestra cúmulos subsarcolemales de mitocondrias con dilatación y pérdida de crestas (uranil acetato 4000x).

- Trombos sépticos múltiples diseminados en SNC, aparato respiratorio, digestivo, cardiovascular, genitourinario

Alteraciones concomitantes:

- Rabdomiólisis con necrosis tubular aguda
- Datos anatómicos de choque: edema cerebral (1600 g vs 1440 g); daño alveolar difuso con edema, membranas hialinas y hemorragia alveolar; enterocolitis isquémica, hemorragia en tubo digestivo (40 ml); miopatía visceral hipóxico-isquémica

- Derrame pleural bilateral serohemático (235 ml lado izquierdo, 170 ml lado derecho), cardiomegalia (240 g vs 220 g), derrame pericárdico (60 ml), hepatomegalia (2300 g vs 1360 g), ascitis (240 ml), esplenomegalia (400 g vs 155 g), linfadenitis aguda necrosante, gastritis aguda, nefritis intersticial aguda
- Neumotórax

Cultivos postmortem:

- Desarrollo de *Streptococcus β-hemolítico* del grupo A y *Staphylococcus aureus* en sangre, Líquido cefalorraquídeo (LCR), pulmones, bazo e hígado.

Causa de la muerte:

- Septicemia

Comentarios finales (Dr. Adrián Chávez)

El término de rabdomiólisis se refiere a la desintegración del músculo estriado, que da como resultado la liberación de los constituyentes de las fibras musculares hacia la circulación y el líquido extracelular. Uno de los compuestos es la mioglobina, proteína semejante a la hemoglobina pero con un solo grupo heme. Cuando se liberan cantidades masivas de mioglobina, la capacidad de las proteínas transportadores en el plasma se rebasa y entonces, alcanza al riñón, donde es filtrada en los glomérulos y llega a los túbulos, causando obstrucción y disfunción renal. La sintomatología depende del grado de rabdomiólisis y, por ende, de la cantidad de mioglobina liberada. Puede ir desde síntomas leves hasta insuficiencia renal aguda con elevación de las enzimas musculares, tal como sucedió en nuestro paciente.¹⁻³

La disfunción renal complica los casos de rabdomiolisis hasta en 30%. Estudios han mostrado que ni la hemoglobina ni la mioglobina son lo suficientemente tóxicas como para dañar a los túbulos por sí mismas, sino al combinarse con las causas de la rabdomiólisis y las alteraciones concomitantes, como son: hiperpotasemia, hipotensión, hipoperfusión y acidificación de la orina, lo que apoya un mecanismo isquémico.²

Las causas más frecuentes de rabdomiólisis son los accidentes o traumatismos sobre la masa muscular, sepsis (como en el presente caso), deshidratación y toxicidad por drogas o medicamentos. Otras causas son: ejercicio

excesivo, alteraciones electrolíticas, descargas eléctricas, hipertermia, miopatías metabólicas y trastornos endócrinos como hipotiroidismo o coma diabético, entre otras. La etiología, aunque en ocasiones no es evidente, en la mayoría de los casos es obvia.

Las infecciones locales del músculo (piomiositis) diseminadas al resto de los músculos durante la septicemia que desarrolló este paciente, provocan necrosis difusa de los músculos y desencadenan rabdomiólisis, causando síndrome de choque tóxico.

La piomiositis es causada por una bacteriemia transitoria más que por una extensión local de la infección. Los gérmenes causantes generalmente son *Staphylococcus aureus* y *Streptococcus β-hemolítico* del grupo A (como en el presente caso).⁴⁻⁶

Además de las bacterias comunes de la piel se han descrito otros agentes infecciosos como *Escherichia coli*, *Enterococcus*, *Mycobacterium avium*, *Legionella*, tularemia (*Francisella tularensis*), *Salmonella*, malaria (*Plasmodium falciparum*), influenza, VIH, virus herpes y virus Coxsackie.

Generalmente, las infecciones afectan un solo grupo muscular pero en 20-30% de los casos reportados se ha visto la diseminación a múltiples sitios, como en el caso que aquí se discute. El músculo más afectado es el cuadriceps porque se asocia al ejercicio intenso o al trauma. A diferencia de las otras miopatías inflamatorias, las enzimas musculares se refieren como normales o ligeramente elevadas a pesar de la gran destrucción del músculo. En el presente caso las enzimas sumamente elevadas aunadas a la insuficiencia renal que ameritó diálisis desviaron la atención hacia una complicación de la destrucción muscular masiva que es la rabdomiólisis y el diagnóstico de miositis infecciosas no se realizó en vida.

Las infecciones causan rabdomiólisis por lesión muscular directa como sucede en las infecciones virales, las piomiositis o por liberación de toxinas (Clostridia); otros mecanismos implicados en las infecciones bacterianas incluyen los desequilibrios hidroelectrolíticos, hipoxia, hipertermia, hipotensión e incremento en los requerimientos metabólicos.

En el presente caso también se observaron alteraciones en el músculo esquelético con necrosis, inflamación endomisial perivasculare y, en la microscopía electrónica, alteraciones mitocondriales con agrupaciones subsarcolemales que sugieren daño intrínseco muscular concordante

con una miopatía por daño tóxico o mitocondrial. En este paciente no se cuenta con antecedentes de ingesta de drogas o medicamentos. Las miopatías mitocondriales son muy variadas y así es su sintomatología; en general cursan con debilidad muscular y, de acuerdo a su tipo, pueden ser de un curso devastador en la niñez o permanecer estables en los adultos. Para su diagnóstico es importante tener la sospecha clínica, el primer paso debe ser un examen general de orina el cual mostrará la orina de color café oscuro, con pH ácido y cilindros pigmentados en el examen del sedimento, además de 3-4+ de sangre; sin embargo, en el examen microscópico se observan escasos eritrocitos.

La lesión histológica en el riñón la constituye la necrosis tubular aguda con cilindros pigmentados en túbulo proximales y distales.¹⁻³

El tratamiento debe iniciarse tan pronto como sea posible, incluso antes de que las pruebas confirmatorias lo establezcan. Se deberá corregir la hipovolemia, utilizar diuréticos para eliminar la mioglobina y la hemoglobina, corregir las complicaciones metabólicas asociadas y, en casos como el presente, tratar la infección.

Las terapias de reemplazo renal continuas (como la hemodiafiltración y la hemofiltración) han significado un cambio radical en la atención del paciente con daño renal e inestabilidad hemodinámica, ya que disminuyen los

riesgos asociados a la hemodiálisis (sangrado, hipovolemia, cambios bruscos en el flujo sanguíneo e infecciones nosocomiales); por esto, son los métodos ideales para tratar a este tipo de pacientes.

Autor de correspondencia: Dr. Guillermo Ramón
García

Correo electrónico: gramon55@hotmail.com

REFERENCIAS

1. Zager RA. Rhabdomyolysis and myohemoglobinuric acute renal failure. *Kidney Int* 1996;49:314-336.
2. Chatoth DK, Shah SV. Myoglobinuric and hemoglobinuric acute renal failure. En: Greenberg A, ed. *Primer on Kidney Diseases*, National Kidney Foundation. London: Academic Press; 2001. pp. 264-269.
3. Vanholder R, Sever MS, Ereke E, Lameire N. Rhabdomyolysis. *J Am Soc Nephrol* 2000;11:1553-1561.
4. Mitsionis GI, Manoudis GN, Lykissas MG, Sionti I, Moutsis E, Georgulis AD, et al. Pyomyositis in children: early diagnosis and treatment. *J Pediatr Surg* 2009;44:2173-2178.
5. Crum-Cianflone NF. Bacterial, fungal, parasitic, and viral myositis. *Clin Microbiol Rev* 2008;21:473-494.
6. Chauhan S, Jain S, Varma S, Chauhan SS. Tropical pyomyositis (myositis tropicans): current perspectives. *Postgrad Med J* 2004;80:267-270.