

CASO CLÍNICO PATOLÓGICO

Recién nacido con síndrome de ventrículo izquierdo hipoplásico***Newborn with hypoplastic left ventricle syndrome***

Luis Alexis Arévalo Salas,¹ Sandrino José Fuentes Alfaro,¹ Jorge Omar Osorio Díaz,¹ Begonia Segura Stanford,¹ Mario Pérezpeña Díazconti²

Resumen de la Historia Clínica

Se trató de un recién nacido (RN) del sexo masculino de 4 días de edad quien es referido de un hospital de 3er nivel por polipnea y cianosis. Producto de la primera gestación de una mujer de 17 años bajo control prenatal desde el segundo mes. A la semana 20 en un ultrasonido obstétrico se detecta una alteración cardiaca motivo por lo que se envía a un hospital de alta especialidad en donde se confirma esta condición; se le brinda tratamiento a base de ácido fólico y sulfato ferroso así como 2 dosis de vacuna antitetánica. A las 38.6 semanas acaece una ruptura espontánea de membranas con inicio de trabajo de parto. El RN nace por parto eutócico con llanto y respiración espontáneos, Apgar 9/9, peso 2,515 g, talla 47.5 cms. Se detecta cianosis y es trasladado a la unidad de cuidados intensivos neonatales en donde se inicia prostaglandina E1 (PGE1) a dosis de 0.05 mcg/kg/min inicial hasta llegar a un mantenimiento de 0.01 mcg/kg/min. Al cuarto día de vida es trasladado al HIMFG para su manejo cardiológico.

A su ingreso se le encuentra activo y reactivo, sin facies característica cianosis ungueal y peribucal I/IV, pulsos con intensidad disminuida en las 4 extremidades, presión arterial en brazo derecho 72/36/48 y saturación sistémica de 85%. Normocéfalo, fontanela anterior de

2x2 cms, normotensa. Se encuentra polipnea al reposo, retracción xifoidea y tiros intercostales, hiperactividad precordial paraesternal izquierda intensa y S2 palpable. La auscultación muestra a los tonos cardiacos rítmicos, segundo tono intenso y único, soplo sistólico II/VI en 4º espacio intercostal izquierdo paraesternal. Los campos pulmonares están limpios. Abdomen blando, muñón umbilical momificado sin evidencia de infección, hígado a 3 cms bajo el borde costal derecho de consistencia firme, no se palpa al bazo. Genitales masculinos de características normales.

La radiografía a su ingreso muestra situs solitus, levocardia y cardiomegalia grado III con evidencia de congestión venocapilar. El electrocardiograma con crecimiento atrial derecho e hipertrofia ventricular derecha. Se practicó ultrasonido transfontanelar y renal los cuales fueron normales. Los análisis de laboratorio se consideraron en límites normales.

Ecocardiograma bidimensional con Doppler codificado en color (Eco-Bi)

En los ejes subcostales se demostró situs solitus, levocardia, retornos venosos sistémicos y pulmonares normales; se documenta atresia de la válvula A-V izquierda y un defecto en el septum interatrial de 4.8 mm de diámetro con cortocircuito de izquierda a derecha sin gradiente.

En el corte apical de 4 cámaras se demostró a la cavidad ventricular derecha dominante con insuficiencia valvular tricuspídea moderada, con una cavidad ventricular izquierda hipoplásica. (Figura 1).

En el eje largo paraesternal se observa una cavidad ventricular izquierda hipoplásica de la que emerge la aorta con hipoplasia grave, se midió un diámetro de 2 mm (Z de

¹ Departamento de Cardiología,

² Departamento de Patología Clínica y Experimental, Hospital Infantil de México Federico Gómez México D.F., México

Autor de correspondencia: Dr. Luis Alexis Arévalo Salas
Correo electrónico: luisalas17@hotmail.com

Fecha de recepción: 09-02-12

Fecha de aceptación: 22-03-12

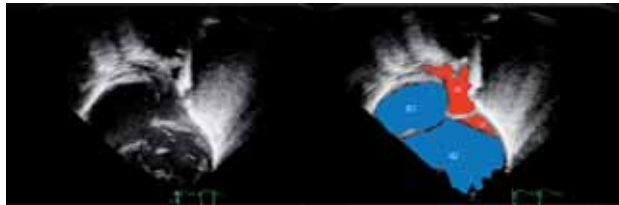


Figura 1. A. En una proyección apical de 4 cámaras se observa una cavidad ventricular derecha dominante, y una cámara ventricular izquierda hipoplásica. B. Se observa de forma esquemática en el atrio derecho (AD), el atrio izquierdo (AI), el ventrículo derecho (VD) y el ventrículo izquierdo (VI) hipoplásico.

-9.6). Con Doppler color no se observó flujo a través de las válvulas aórtica y mitral. En el eje corto paraesternal se observó el diámetro del anillo aórtico de 2.8 mm ($Z = -8.47$) y del anillo pulmonar de 12.3 mm ($Z = +3.34$) en posición anterior e izquierda, la relación de anillos fue de 4.3:1 a favor del pulmonar, las ramas pulmonares son confluentes, se observó al Doppler color un flujo sistólico procedente de un CAP grande.

En los ejes supraesternales se apreció un estrechamiento a nivel del istmo aórtico (Figura 2) lo que sugirió una coartación aórtica yuxtaductal. Hay un CAP grande que mostró un cortocircuito de derecha a izquierda hacia la aorta, con flujo retrógrado hacia el arco aórtico y la aorta ascendente.

A su ingreso se inicia manejo con restricción de líquidos parenterales a 80 ml/kg/día, glucosa 6 g/kg/min, sodio 3 mEq/kg/día, potasio al 4%, calcio 100 mEq/kg/día, PGE1 0.01 mcg/kg/min, furosemide 1 mg/kg/dosis cada 12 hs, captopril 0.2 mg/kg/dosis cada 8 hs. Durante

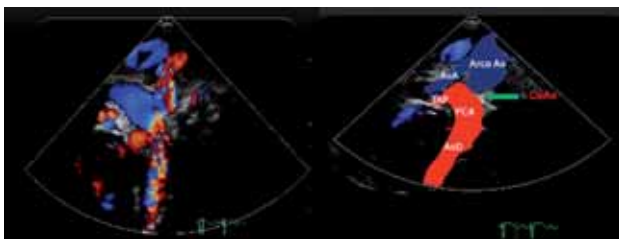


Figura 2. A. En una proyección supraesternal con doppler color se observa la anatomía del arco aórtico, así como el llenado retrógrado (en rojo) del istmo, la porción transversa y la porción ascendente del arco aórtico. B. En la misma proyección supraesternal se esquematiza la posición de la aorta ascendente (AoA), la porción transversa y del istmo del arco aórtico (Arco Ao), la relación del tronco de la arteria pulmonar (TAP) con el conducto arterioso persistente (PCA) y la aorta descendente (AoD). Se señala la zona de coartación aórtica (CoAo) (flecha).

el 2° día de estancia se detecta ictericia con bilirrubina indirecta de 12.68 mg/dL, bilirrubina directa de 0.67 mg/dL, albúmina 3.2 g/dL, globulinas 2.6 g/dL, por lo que se inicia fototerapia la cual se mantiene durante 3 días. Se comentó el caso en sesión conjunta con el Servicio de Cirugía Cardiovascular llegando a la conclusión de que el paciente es candidato a corrección total mediante técnica de Norwood la cual se lleva a cabo 10 días después del ingreso; el reporte indica una perfusión de 1h55', temperatura mínima de 16 a 18°C, cirugía sin complicaciones ni incidentes, sin embargo, al intentar salir de la bomba de circulación extracorpórea presentó hipotensión persistente, bradicardia y desaturación sin recuperarse por lo que fallece en sala de operaciones.

Durante la espera quirúrgica el RN se mantuvo en buenas condiciones generales, sin datos de insuficiencia cardíaca aguda y bajo alimentación bucal hasta el momento del evento quirúrgico.

Discusión del Caso

Se trató de un RN producto del primer embarazo de una madre joven sana; tuvo un control prenatal satisfactorio durante el cual, a las 20 semanas de gestación, se detecta una cardiopatía congénita mediante un ecocardiograma fetal motivo por el que se envía a control a un instituto de 3er nivel en donde se confirma la impresión de la alteración cardíaca. A las 38 semanas acontece la ruptura espontánea de membranas y nace mediante un parto eutócico con Apgar de 9/9.

El motivo de ingreso a nuestro servicio fue la presencia de cianosis generalizada y polipnea al reposo con tiraje intercostal encontrando además una intensa hiperactividad precordial y un 2° tono palpable que son condiciones de gran trascendencia para establecer el diagnóstico de una cardiopatía congénita grave; estas alteraciones en la etapa neonatal se caracterizan por la condición de depender de un conducto arterioso permeable (CAP) para su sobrevivencia ya que al cerrarse aparecen signos y síntomas que tienden a ser letales, en este punto podría mencionar 3 condiciones fisiopatológicas en las que esto puede suceder: a) Aquella en la que el flujo pulmonar depende de CAP cuya manifestación clínica es la hipoxia, b) Cuando la mezcla sanguínea es inapropiada, se desarrollará un estado de acidosis metabólica al sobrevenir el cierre de CAP y c) cuando el flujo sistémico depende de un CAP y que al cerrarse, aparece choque cardígeno.

En la condición mencionada en el inciso a, las cardiopatías congénitas se caracterizan por cursar con una obstrucción al tracto de salida del ventrículo derecho (estenosis o atresia) y un defecto que permita mezcla de sangre intracardiaca (comunicación interventricular, comunicación interatrial) o extracardiacas (CAP); este grupo se denomina de flujo pulmonar disminuido y los datos clínicos además de la cianosis obligada son taquipnea al reposo y un 2° tono pulmonar inaudible o difícil de detectar además de que en algunas ocasiones se asocian con un soplo de eyección concretamente en la tetralogía de Fallot, las otras anomalías en este grupo como la atresia pulmonar o la enfermedad de Ebstein pueden cursar sin soplos; este grupo puede descartarse por el patrón respiratorio, la auscultación y la cardiomegalia; además de que la manifestación clínica es la crisis de hipoxia.

El segundo grupo mencionado son cardiopatías en las que puede no existir defectos intracardiacos pero si una discordancia ventrículo arterial en el caso de la D-transposición de grandes vasos o bien una doble salida de ventrículo derecho con comunicación interventricular subpulmonar (enfermedad de Taussig-Bing) en las que la circulación es en paralelo por lo que se necesita forzosamente un defecto para que la mezcla pueda “oxigenar” la sangre en aorta. Los síntomas son cianosis y acidosis metabólica pero usualmente la cardiomegalia es menor o inexistente asociada a pedículo vascular estrecho por lo que este grupo también puede ser descartado.

El tercer grupo corresponde a aquellas cardiopatías en las que predomina algún tipo de obstrucción izquierda y se manifiestan por insuficiencia cardíaca, edema pulmonar y en condiciones extremas por choque cardiogénico, en este grupo, el CAP permite un cortocircuito de derecha a izquierda que mantenga en la medida de lo posible al gasto sistémico; las cardiopatías posibles: coartación aórtica, estenosis aórtica crítica del RN, síndrome de Shone, síndrome de ventrículo izquierdo hipoplásico (SVIH), conexión anómala total infradiafragmática de venas pulmonares.¹

La exploración física es un arma fundamental para establecer el diagnóstico de una alteración cardíaca. En el caso en cuestión, se refiere que los pulsos están disminuidos en las 4 extremidades, con lo que puede descartarse a la coartación aórtica en la que encontraríamos pulsos intensos en brazos y cuello y ausentes o disminuidos en extremidades inferiores con un gradiente de presión entre brazo y pierna,

sin embargo, la coartación de aorta puede acompañar a otras obstrucciones izquierdas y el cuadro clínico clásico modificarse, particularmente ante la presencia de un CAP que permite la mejoría del gasto cardíaco sistémico con lo que los pulsos podrían palparse incluso en las piernas. Por otro lado, en el caso de la estenosis aórtica crítica si bien los pulsos pueden ser filiformes en las 4 extremidades y acompañarse de cardiomegalia variable, suele existir un soplo de eyección en el 2° espacio intercostal derecho acompañado en ocasiones por un chasquido de apertura diferente al descrito en este paciente cuyo foco auscultatorio es el 4° espacio intercostal paraesternal izquierdo (foco tricuspídeo) muy posiblemente relacionado a insuficiencia tricuspídea, por lo que el diagnóstico de estenosis aórtica crítica puede obviarse.

En 1963 se describió una anomalía llamada síndrome de Shone² caracterizada por obstrucciones izquierdas en serie (coartación aórtica, estenosis subaórtica, válvula mitral en paraclásica y anillo supraclavicular mitral) que puede encerrar una complejidad diagnóstica parecida a la mostrada en los casos extremos de obstrucciones izquierdas como el SVIH. Los datos clínicos pueden ser similares en cuanto a la magnitud de la insuficiencia cardíaca, edema pulmonar o choque, en la gran hiperactividad precordial e hipertensión pulmonar manifestada por un segundo tono pulmonar intenso; sin embargo, en el síndrome de Shone es posible encontrar soplos por la obstrucción aórtica. En el SVIH, la gravedad clínica estará relacionada al tamaño del foramen oval, si este es restrictivo o ausente, los síntomas empezarán unos minutos después del nacimiento.³ En este caso, se refiere una comunicación interatrial de 4.8 mm de diámetro lo que permitió al igual que el inicio temprano de PGE1 una estabilidad clínica durante varios días. El CAP es fundamental para la supervivencia de estos pacientes, ya que permite descongestionar a la vasculatura pulmonar disminuyendo el edema pulmonar; si el paciente se torna letárgico, con mayor disnea, desaturación e incremento en la insuficiencia cardíaca seguramente el CAP ha iniciado su cierre.⁴

Para poder establecer el diagnóstico diferencial entre estas condiciones es obligado recurrir al gabinete; tanto la radiografía como el electrocardiograma son inespecíficos en ambas condiciones ya que muestran diverso grado de cardiomegalia así como hipertrofia ventricular derecha. Indudablemente el diagnóstico de certeza lo brinda el Eco-Bi ya que reporta la hipoplasia extrema del ventrícu-

lo izquierdo asociada a atresia aórtica y atresia mitral y en el que se determina una aorta ascendente de 2 mm de diámetro que es un factor relevante como pronóstico de sobrevida postoperatoria,⁵ una comunicación interatrial de 4.8 mm de diámetro que posiblemente brindó estabilidad hemodinámica al permitir un cortocircuito libre de izquierda a derecha y descongestionar de esta manera a los pulmones y evidencia de insuficiencia tricuspídea que puede eventualmente contraindicar a la circulación Fontan.

Es relevante mencionar que este caso tuvo un diagnóstico prenatal y que al nacer recibió un tratamiento óptimo gracias a la infusión de PGE1⁶ lo que permitió un transporte sin incidencias, mantener estabilidad hemodinámica y equilibrio ácido-base durante el tiempo que duro su internamiento; igualmente permitió en conjunto con la familia, decidir el tipo de corrección que finalmente se brindó. Al evaluar las opciones disponibles de tratamiento, se descartó la paliación híbrida por la asociación demostrada ecocardiográficamente a coartación aórtica lo que al mismo tiempo podría impedir un tiempo de espera para trasplante cardíaco por lo que la única opción fue practicar una corrección tipo Norwood que sin embargo, de antemano brindaba un mal pronóstico por el peso limítrofe para este procedimiento (2,515 g) y una aorta ascendente de 2 mm de diámetro que son factores asociados a una mortalidad alta.⁵

A los 16 días de vida se practica el estadio 1 de Norwood, que consistió en reconstruir a la aorta ascendente creando una anastomosis con el tronco de la arteria pulmonar incluyendo la liberación de la coartación, colocar un bandaje en cada rama pulmonar con la finalidad de regular el flujo pulmonar y colocar un tubo con técnica de Sano entre el ventrículo derecho y la arteria pulmonar para proporcionar flujo pulmonar. Se reporta en este momento un tiempo de perfusión de 1h55' con hipotermia de 16 a 18°; esta circunstancia es relevante ya que las complicaciones relacionadas al paro circulatorio son mayores después de 40 minutos y éstas son inherentes a una mayor supresión metabólica. Aunque este escenario era predecible por las características anatómicas del caso, posiblemente esta fue la razón de no haber podido salir de bomba. Los diagnósticos finales que se establecen son:

- Recién nacido de término con peso limítrofe para su edad gestacional
- Síndrome de ventrículo izquierdo hipoplásico asociado a atresia mitro-aórtica y coartación aórtica

- Operado de Cirugía tipo Norwood con tubo de Sano
- Choque cardiogénico como causa de muerte

Descripción histopatológica

En el Departamento de Patología estudiamos el cuerpo de un recién nacido con una herida sobre el esternón lineal, de 10 cm de longitud. A la apertura de la cavidad torácica y abdominal, se encontró 13 ml de material hemático procedente de la cavidad pleural izquierda y 15 ml en cavidad abdominal. El corazón estaba en levocardia con *situs solitus*, el bloque cardiopulmonar tenía un peso de 99 g para un esperado de 66 g, este incremento era a expensas del corazón que mostraba además dilatación de ventrículo derecho, atrio derecho y venas cavas. La superficie externa del ventrículo derecho mostraba zonas de hemorragia y una herida quirúrgica suturada. Al disecar a los atrios, se observa concordancia atrio ventricular y un foramen oval ampliado quirúrgicamente de un cm en su eje mayor. Al abrir el ventrículo derecho se constata la morfología derecha en una cavidad muy dilatada e hipertónica con un espesor de 0.6 mm, además hay zonas de diferente color a lo largo del miocardio de este ventrículo. La válvula tricúspide es redundante y la vía de salida tiene una válvula pulmonar con un anillo de 1 cm de diámetro con valvas de aspecto normal; el tronco de arteria pulmonar está anastomosado a la aorta hasta la altura del cayado, no se observa conducto arterioso y los troncos supra aórticos emergen normalmente, se observa amplio al cayado aórtico y a la aorta descendente. A nivel del infundíbulo se encuentra la salida de un tubo de politetrafluoroetileno (Gore-Tex®) que conecta con el tercio proximal de la rama pulmonar izquierda sin obstrucciones. Se descubren 5 venas pulmonares 3 derechas y 2 izquierdas que se conectan al atrio izquierdo; la válvula mitral es atrésica y comunica con una pequeña cavidad que corresponde al ventrículo izquierdo que no muestra permeabilidad hacia la aorta (Figura 3).

Los cortes histológicos efectuados en el miocardio ventricular derecho muestran zonas múltiples de infarto de aproximadamente 4 horas de evolución, en estos se observa hemorragia, edema, eritrocitos entre las miofibrillas y desorganización de las fibras, hallazgos que correlacionan con los cambios de coloración descritos en el aspecto macroscópico. Además de lo anterior hay cambios de miocitolisis celular que traduce estado de choque (Figura 4).

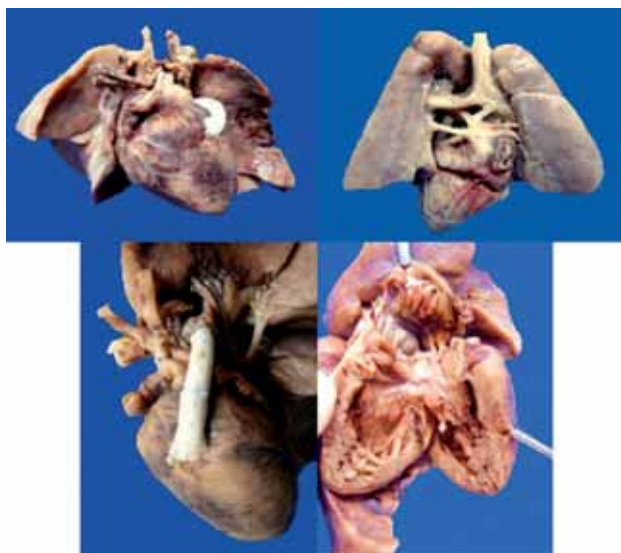

Figura 3. A El bloque cardiopulmonar pesó 99 g para un esperado de 66 g, debido al aumento de tamaño y peso del corazón. Hay cambios de coloración en la superficie cardíaca, que se correlacionan con los cambios histológicos de infarto extenso. B. Las venas pulmonares, tres derechas y dos izquierdas, no presentan alteración. C. El tubo de Gore-Tex® se extiende del tercio medio del ventrículo hacia la arteria pulmonar del lado izquierdo. D. A la apertura de las cavidades cardíacas, la aurícula y ventrículo son de morfología derecha. La primera se encuentra muy dilatada, en la pared ventricular hay hipertrofia. Hay comunicación interauricular (flecha azul), ampliada durante la cirugía que mide 1 cm de eje mayor. En el espesor de la pared son aparentes los cambios de coloración.

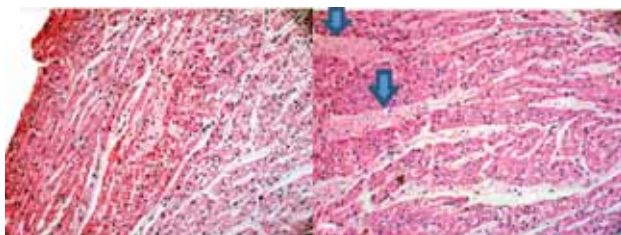


Figura 4. A. Los cortes histológicos de la pared del ventrículo izquierdo muestran cambios de infarto agudo de aproximadamente 4 horas. Los cambios son extensos y se observan en todos los cortes estudiados. Hay desorganización de las miofibrillas, hemorragia reciente, edema y cambios de choque representados por miocitolisis. B. En este campo, el edema es intenso (flechas).

En los pulmones hay enfisema con ruptura de paredes alveolares y ampliación de los espacios aéreos, no hay inflamación, edema ni hemorragia, sin embargo, los vasos de pequeño y mediano calibre tienen cambios en la media de la arteria por muscularización secundaria a hipertensión

arterial pulmonar. Al teñir estas células con colorante tricrómico de Masson se encuentra fibrosis alrededor del vaso y disminución de la luz; con la tinción de fibras elásticas se demuestra desorganización y ruptura de la muscular que corresponden a cambios por hipertensión arterial pulmonar grado A según la clasificación de Rabinovitch (Figura 5).⁷

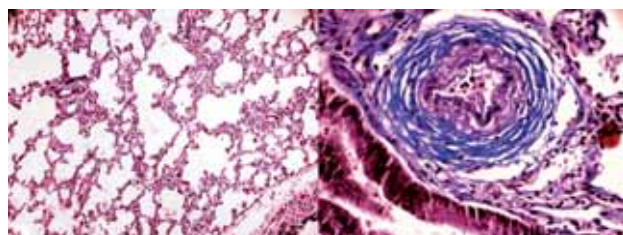


Figura 5. A. Los cortes del parénquima pulmonar muestran ruptura de las paredes alveolares formando espacios aéreos grandes, que representan zonas de enfisema. B. En esta tinción de tricrómico de Masson, los vasos de pequeño calibre y de mediano calibre muestran fibrosis perivascular y muscularización de la media.

El hígado aumentado de tamaño cuyo aspecto microscópico es de congestión, hematopoyesis extramedular y esteatosis, los espacios porta son normales; el bazo y los riñones mostraban aumento de tamaño y peso por congestión intensa, todos estos cambios son secundarios a insuficiencia cardíaca. El encéfalo mostró un peso y un desarrollo normal con congestión de vasos sanguíneos; en el cerebelo se detectaron 2 zonas de hemorragia posiblemente secundarias a congestión. El tubo digestivo mostró bandas de contracción condicionadas por estado de choque (Cuadro 1).

Comentario

Este paciente reviste particular interés por dos aspectos. El primero, debido a que se le hizo el diagnóstico de la cardiopatía congénita a la semana 20 de gestación, mediante ecocardiografía fetal, y el segundo, ya que fue atendido de inmediato con el empleo de PGE1 desde el momento del nacimiento. En referencia a la ecocardiografía es importante hacer notar que desde el 2002⁸ se han reportado porcentajes altos de certeza diagnóstica en ecocardiografía fetal y se ha mencionado que entre las cardiopatías más frecuentemente diagnosticadas destaca precisamente el SVIH,⁹ sin embargo, aun existen fallos diagnósticos relacionados a la habilidad y experiencia del ultrasonografista y hasta la calidad de los equipos. En el segundo aspecto,

Cuadro 1. Diagnósticos anatómicos finales

ENFERMEDAD PRINCIPAL

Síndrome de ventrículo izquierdo hipoplásico

ALTERACIONES CONCOMITANTES

Estado post cirugía de Norwood/Sano

Atresia mitral

Atresia aórtica

Foramen oval ampliado de 1 cm

Hemotórax izquierdo 15 ml

Hemorragia reciente en pericardio visceral y parietal

Hipertrofia del ventrículo derecho

Hemorragia reciente en miocardio de la aurícula y ventrículo derecho

Hipertensión arterial pulmonar grado A de Rabinovitch

Infarto agudo al miocardio extenso, de 4 horas de evolución aproximada

Líquido de ascitis serohemático 13 ml

Herida quirúrgica reciente en tórax anterior de 10 cm de longitud, suturada

Ausencia quirúrgica parcial del timo

Áreas de hemorragia en cerebelo

Esteatosis panlobulillar que afecta 30% del parénquima hepático

DATOS ANATÓMICOS DE CHOQUE

Miopatía visceral hipóxico isquémica que afecta esófago, estómago, colon y vejiga

Disminución del tejido linfático en timo

Hematoma subaracnoideo cerebeloso reciente

es de suma importancia brindar un tratamiento adecuado desde el mismo momento del nacimiento que lleve a mantener en condiciones estables a estos niños disminuyendo en la medida de lo posible el desarrollo de insuficiencia cardíaca; para esto debemos enfatizar que se requiere de un manejo multidisciplinario que involucre a obstetras, neonatólogos, enfermeras, cardiólogos, cirujanos e intensivistas capacitados en cardiopatías congénitas graves.

La medida prioritaria es la infusión de PGE1 en dosis de 0.01 a 0.05 mcg/kg/min para mantener el conducto arterioso permeable con la intención de permitir un gasto sistémico apropiado y disminuir en la medida de lo posible la insuficiencia cardíaca y el edema pulmonar subyacente; en ocasiones es necesaria la intubación oro traqueal en cuyo caso es fundamental conservar a estos pacientes en hipercarbia tratando de mantener una PCO2 entre 35 y 45 mmHg y una PaO2 entre 30 y 40 mmHg con la finalidad de salvaguardar a la resistencia vascular pulmonar elevada y evitar el efecto vasodilatador pulmonar del oxígeno; como efectos secundarios se obtiene una mejor perfusión cerebral (benéfico) y la posibilidad de desarrollar acidosis

metabólica que puede ser tratada administrando bicarbonato de sodio a dosis convencionales de 1 a 2 mEq/kg/dosis. Cabe mencionar que los líquidos parenterales deben ser restringidos y las cargas rápidas considerarse proscritas. Cuando existe la necesidad de brindar un apoyo inotrópico, este se recomienda sea una combinación de dobutamina y dopamina esta última a dosis dopaminérgica con la finalidad de favorecer la circulación renal, por otro lado, dosis mayores de estos inotrópicos (> de 5 mcg/kg/min) tienden a incrementar la resistencia vascular sistémica con efecto deletéreo sobre el flujo sistémico y perfusión tisular.³

En este caso, una vez hecho el diagnóstico fetal las opciones terapéuticas que pueden ser presentadas a los padres son las siguientes: interrupción del embarazo, llevar a término y ofrecer solamente tratamiento de soporte compasivo, planear una intervención quirúrgica (Norwood) o la posibilidad de trasplante cardíaco. Es fundamental explicar claramente las opciones a los padres enfatizando la alta mortalidad del Norwood, la escasez de donadores de corazón y la alta posibilidad de secuelas incluso neurológicas en caso de lograr la sobrevivencia del paciente para que con esta información se tome una decisión conjunta.

Al aceptarse para algún programa terapéutico, entonces deberá considerarse la mejor opción de acuerdo a la anatomía de la lesión. En el caso que nos ocupa, se describe insuficiencia tricuspídea moderada, diámetro de aorta ascendente de 2 mm y coartación aórtica yuxtaductal, elementos a considerar para determinar alguna conducta terapéutica. El planear una cirugía correctiva tipo Norwood tiene el inconveniente de la insuficiencia tricuspídea que cuando es grave, prácticamente contraindica el segundo estadio (conexión cavopulmonar).

La opción del tratamiento híbrido (quirúrgico/intervencionista) va encaminada a controlar en primer lugar al flujo pulmonar practicando un cerclaje de cada rama pulmonar, asegurar al flujo sistémico mediante el implante de un stent en el conducto arterioso y liberar la obstrucción del flujo pulmonar haciendo una septostomía atrial médica o quirúrgica, esta opción se consideró contraindicada por el hecho de contar con una aorta ascendente de 2 mm de diámetro así como una coartación aórtica ya que estas inhabilitan a la circulación retrógrada hacia aorta ascendente y coronaria proscribiendo por ende este procedimiento.^{10,11}

Al discurrir sobre las condiciones anatómicas de este caso que cuenta con varios factores adversos para lograr

éxito en cualquier tipo de cirugía, se debe considerar la obligación de tratar o no tratar a estos pacientes. Esta discusión no es nueva y hay reportes en la literatura que apoyan o no el intervenirlos¹² adviniendo a la conclusión que no es necesariamente una enfermedad que lleve a la muerte obligadamente y que las opciones dependerán de la experiencia del grupo médico a cargo,¹³ llegando a los casos extremos de ofrecer solamente tratamiento compasivo.

Indudablemente que es una obligación informar claramente a los padres de las posibilidades médico quirúrgicas así como de los resultados a largo plazo que pueden incluir retraso psicomotriz, alta mortalidad entre cada una de las tres cirugías que constituyen el programa de Norwood y la casi nula donación de corazones neonatales, para que en conjunto tanto padres como médicos, trabajadores sociales, psicólogos tomen una decisión consensuada para aceptar o no la opción terapéutica. Es una obligación médica el actuar con un profundo sentido ético al afrontar casos como el presentado para ofrecer la mejor acción de cara a la toma de decisiones conflictivas. No deben soslayarse los principios éticos de la práctica médica tales como la autonomía entendiéndose como el derecho a la autodeterminación y el beneficio brindando la información verídica de la experiencia del grupo médico-quirúrgico.¹⁴

Finalmente, desde el punto de vista médico, es de suma importancia protocolizar el tratamiento de estos casos considerando las mejores posibilidades. Debemos reflexionar que esta cirugía en particular representa una curva de aprendizaje muy larga, que debe fomentarse un diagnóstico lo más precoz posible, establecerse un sistema de traslado que asegure el empleo de PGE1 y el mantenimiento de constantes metabólicas para de esta manera lograr un mejor pronóstico.

REFERENCIAS

1. Lees MH. Cyanosis of the newborn infant. Recognition and clinical evaluation. *J Pediatr* 1970;77:484-498.
2. Shone JD, Sellers RD, Anderson RC, Adams P, Lillehei C, Edwards JE. The developmental complex of "parachute mitral valve", supraaortic ring of left atrium, subaortic stenosis, and coarctation of the aorta. *Am J Cardiol* 1963;11:714-725.
3. Rudolph A. Aortic atresia, mitral atresia, and hypoplastic left ventricle. En: Rudolph A, ed. *Congenital Diseases of the Heart. Clinical-Physiological Considerations*. West Sussex: Wiley-Blackwell; 2009. pp. 257-288.
4. Marino BS, Bird GL, Wernovsky G. Diagnosis and management of the newborn with suspected congenital heart disease. *Clin Perinatol* 2001;28:91-136.
5. Jenkins KJ. Risk adjustment for congenital heart surgery: the RACHS-1 method. *Semin Thorac Cardiovasc Surg Pediatr Card Surg Annu* 2004;7:180-184.
6. Browning Carmo KJ, Barr P, West M, Hopper NW, White JP, Badawi N. Transporting newborn infants with suspected duct dependent congenital heart disease on low-dose prostaglandin E1 without routine mechanical ventilation. *Arch Dis Child Fetal Neonatal Ed* 2007;92:F117-F119.
7. Rabinovitch M. Pathobiology of pulmonary hypertension: impact on clinical management. *Semin Thorac Cardiovasc Surg Pediatr Card Surg Annu* 2000;3:63-81.
8. Haak MC, Twisk JW, Van Vugt JM. How successful is fetal echocardiographic examination in the first trimester of pregnancy? *Ultrasound Obstet Gynecol* 2002;20:9-13.
9. Marantz P, García-Guevara C. Ecocardiografía fetal. *Rev Argent Cardiol* 2008;76:392-398.
10. Bacha E. Hybrid therapy for hypoplastic left heart syndrome: system-wide approach is vital. *Pediatr Cardiol* 2008;29:479-480.
11. Hoffman J. Hypoplastic left heart syndrome. En: Hoffman J, ed. *The Natural and Unnatural History of Congenital Heart Disease*. West Sussex: Wiley-Blackwell; 2009. pp. 531-545.
12. Osiovič H, Phillipos E, Byrne P, Robertson M. Hypoplastic left heart syndrome: "to treat or not to treat". *J Perinatol* 2000;20:363-365.
13. Feinstein JA, Benson DW, Dubin AM, Cohen MS, Maxey DM, Mahle WT, et al. Hypoplastic left heart syndrome: current considerations and expectations. *J Am Coll Cardiol* 2012;59(suppl 1):S1-S42.
14. Zeigler VL. Ethical principles and parental choice: treatment options for neonates with hypoplastic left heart syndrome. *Pediatr Nurs* 2003;29:65-69.