

CASO CLÍNICO

Hemangiomatosis neonatal difusa

*Diffuse neonatal hemangiomatosis*Jonathan Maya,¹ Gerardo Blanco,² Rocío Maldonado³

RESUMEN

Introducción. La hemangiomatosis neonatal difusa es una entidad poco frecuente. Es un trastorno grave en el que aparecen múltiples hemangiomas cutáneos y viscerales de distribución amplia y, en ocasiones, es fatal. Las complicaciones incluyen falla cardíaca, hemorragias, falla hepática, entre otras. El tratamiento está encaminado a evitar los efectos adversos y las complicaciones.

Caso clínico. Se trata de un paciente masculino de 53 días de vida que acudió al hospital por presentar lesiones cutáneas y sangrado de tubo digestivo alto. Durante su internamiento se encontraron hemangiomas viscerales en pulmón, bazo y mucosa gástrica. Recibió tratamiento con interferón alfa-2b y corticosteroides. Los hemangiomas de mucosa gástrica fueron coagulados con argón plasma.

Conclusiones. La hemangiomatosis neonatal diseminada es una entidad rara que puede ser mortal si no recibe tratamiento. El paciente evolucionó satisfactoriamente y actualmente se encuentra asintomático.

Palabras clave: hemangiomas, enfermedades de la piel, tumores benignos.

ABSTRACT

Introduction. Diffuse neonatal hemangiomatosis is a rare entity and is a serious disorder in which multiple cutaneous and visceral hemangiomas are widely distributed and sometimes may be fatal. Complications include heart failure, bleeding, and liver failure, among others. Treatment is aimed at avoiding adverse effects and complications.

Case report. We report the case of a 53-day-old male patient who presented to the hospital for skin lesions and upper gastrointestinal bleeding. During his hospital stay, visceral hemangiomas were found in the lung, spleen and gastric mucosa. He was treated with interferon alpha-2b corticosteroids and hemangiomas of gastric mucosa were treated with argon plasma coagulation.

Conclusions. Disseminated neonatal hemangiomatosis is a rare entity and can be fatal if untreated. Our patient experienced a satisfactory evolution and is currently asymptomatic.

Key words: hemangioma, skin diseases, benign neoplasms.

INTRODUCCIÓN

La hemangiomatosis neonatal difusa fue descrita por primera vez por W.A. Lister, en 1938.¹ Lo habitual es que aparezca durante los primeros dos meses de vida. Las lesiones se presentan con mayor frecuencia en prematuros y en niñas (con una relación 4:1 con respecto a los niños).^{2,3}

Estas lesiones se desarrollan durante el primer trimestre de embarazo, entre las 6 y 10 semanas de gestación. Se forman masas de células endoteliales de rápida división con o sin lúmenes, así como una membrana basal multila-

minada. Durante la fase de involución el lumen se dilata, las células endoteliales se adelgazan y se deposita tejido fibroso. Los que involucionan por completo contienen pocos capilares y venas, con un endotelio aplanado en un estroma de tejido fibroso, colágeno y fibras reticulares. Los estudios inmunohistoquímicos muestran la expresión de CD31, factor de Von Willebrand, y otras proteínas, lo que indica un origen vascular proliferante.

Las lesiones vasculares fueron clasificadas de una manera muy útil por J.B. Mulliken y J. Glowacki en 1982.⁴ Desde entonces, se han realizado pocas modificaciones a la clasificación. Básicamente, las alteraciones vasculares se han dividido en malformaciones y tumores. Las malformaciones son errores de morfogénesis en los que existe un epitelio endotelial normal. Los tumores (hemangiomas) son aquellos en los que se produce una hiperplasia endotelial variable; estos últimos pueden ser congénitos o adquiridos.

¹ Jefatura de Residencia

² Asistencia Quirúrgica

³ Servicio de Medicina Interna

Hospital Infantil de México Federico Gómez México D.F., México

Fecha de recepción: 03-07-12

Fecha de aceptación: 08-11-12

Los hemangiomas que constituyen los tumores más frecuentes durante la lactancia. Presentan cinco variedades, que son congénito, profundo, telangiectásico, corto circuito arteriovenoso y hemangiomas múltiples.

Los hemangiomas múltiples congénitos se han dividido en hemangiomatosis neonatal benigna –considerada cuando los hemangiomas se encuentran solamente en la piel– y hemangiomatosis neonatal difusa cuando, además de los de la piel, se observan otros en diversos órganos internos afectados.⁵

La hemangiomatosis neonatal difusa es un trastorno grave que se presenta en 1 a 2.6% de los neonatos nacidos a término. Durante el primer año, la frecuencia puede aumentar hasta 10%.²

Uno de cada cuatro pacientes prematuros con peso menor de 1000 g desarrollará, al menos, un hemangioma.²

Los hemangiomas se localizan en diversos órganos. Pueden presentarse en la piel o afectar cualquier víscera. Generalmente se asocian con un mal pronóstico, aunque la transformación maligna es rara.

Frecuencia de distribución

Se puede observar la distribución que se enlista a continuación.^{2,3}

- Piel: 100%
- Hígado: 64-100% (mortalidad de 80% sin tratamiento).
- Sistema nervioso central: 52%
- Pulmones. Disnea progresiva, hemoptisis masiva, hipertensión arterial pulmonar (diagnóstico por angiografía pulmonar y biopsia): 52%
- Tubo digestivo: 52%
- Periocular
- Región lumbosacra

Es necesario realizar un diagnóstico detallado, ya que se cuenta con muchos diagnósticos diferenciales, como malformaciones capilares, venosas y linfáticas, fibrosarcomas, rhabdomyosarcomas, miofibromatosis, glioma nasal, encefalocele, lipoblastoma, dermatofibrosarcoma, neurofibroma, entre otros.

TRATAMIENTO

Se han reportado múltiples tratamientos que se detallan a continuación.

- Corticosteroides. Detienen la proliferación de los vasos sanguíneos e inducen una involución temprana de los hemangiomas. La tasa de respuesta varía de 30 a 50%, dependiendo de la dosis. La dosis habitual es de 2 a 3 mg/kg/día por un mes. Se han utilizado dosis de hasta 5 mg/kg/día, pero se asocian con una alta tasa de efectos adversos.⁶
- Interferón alfa 2b. Es considerado como un producto que inhibe la angiogénesis, la respuesta de la célula endotelial, células del músculo liso y fibroblastos, a sus factores de crecimiento respectivos, lo que previene una progresión y crecimiento de las lesiones e, incluso, la reducción de las mismas.⁷ El interferón se administra por vía subcutánea a una dosis de 3 millones U/m²SC/día, por 6 a 10 meses, pero con una tasa de regresión de hasta 70%. Se ha observado una mejor respuesta cuando se trata previamente con corticosteroides.⁶ Su uso se puede ver limitado por sus efectos adversos.
- Vincristina/vinblastina. Poseen efectos inhibitorios de la angiogénesis, por lo que se utilizan en hemangiomas que ponen en peligro la vida a dosis de 1 a 2 mg/m²SC/día, por 4 meses. Sin embargo, se relacionan con efectos adversos como polineuropatía o íleo paralítico, entre otros.^{6,8}
- Ciclofosfamida. Presenta un efecto inhibitorio de la angiogénesis, además de muchos efectos adversos. Para el tratamiento de la hemangiomatosis, estos son raros debido a las bajas dosis y a la corta duración de la terapia.
- Radioterapia. Destruye los vasos sanguíneos inmaduros de rápida proliferación pero presenta un alto índice de efectos adversos, por lo que ya no se considera una opción terapéutica.
- Embolización y cirugía. Aunque presentan tasas de mortalidad de 43 y 20%, respectivamente, son otras alternativas disponibles.⁶

CASO CLÍNICO

Se trata de un paciente masculino de 53 días de vida, de medio socioeconómico medio-bajo, originario y residente de Taxco, Guerrero. No presentó antecedentes perinatales heredofamiliares de importancia para su padecimiento actual. Contaba con esquema de inmunizaciones completas para su edad. El cuadro clínico se manifestó a partir del

nacimiento con lesiones puntiformes, elevadas, de color rojo, de predominio en tórax y extremidades, que no desaparecían a la digito-presión. A los 7 días de vida presentó vómito con estrías de sangre, el cual se asoció a una lesión en el pezón de la madre. A los 14 días de vida acudió a revisión al centro de salud donde se administró vitamina K por persistir lesiones en piel. A los 18 días de vida presentó hematemesis, y fue manejado con multivitamínico y cisaprida. Persistió con vómito por lo que, a los 24 días de vida, fue hospitalizado en el Hospital del Niño Morelense por anemia grave (4.9 mg/dL), trombocitopenia (41,000 mm^3) y melena. Requirió transfusiones de cuatro concentrados eritrocitarios y un concentrado plaquetario. Dentro del abordaje se realizó serología para CMV (IgG +/IgM -), biopsia de las lesiones en piel con reporte de hemangiomas mixtos, se descartó mucosa gástrica ectópica y, en la endoscopia, se reportaron pliegues gruesos en antro con coágulos frescos. Por esta razón fue referido al Hospital Infantil de México Federico Gómez (HIMFG).

A su ingreso presentó peso de 3900 g (percentil 25%), talla 52 cm (percentil 10%), PC 37 cm (percentil 25%), TA 90/60 mmHg, FC 138x', FR 40x', temperatura 36.5 °C.

Paciente masculino con palidez generalizada, edad aparente igual a la cronológica. Cráneo normocéfalo sin exostosis ni hundimientos, ojos simétricos, pupilas isocóricas normorefléxicas, conductos auditivos externos permeables, membrana timpánica íntegra, narinas permeables, cavidad oral bien hidratada orofaringe sin alteración. Cuello cilíndrico sin adenopatías, tráquea central despla-

zable no dolorosa, pulsos de buena intensidad. Tórax con adecuada entrada y salida de aire, murmullo vesicular sin alteración, campos pulmonares limpios, bien ventilados, sin agregados. Ruidos cardiacos rítmicos de buen tono e intensidad, sin soplos ni agregados. Abdomen blando depresible no doloroso a la palpación, sin visceromegalias, peristalsis normal. Genitales fenotípicamente masculinos, Tanner I sin alteración. Región perianal sin alteración. Extremidades eutróficas con adecuada movilidad, fuerza, sensibilidad y reflejos osteotendinosos normales. Neurológicamente íntegro, sin movimientos anormales, sin datos de focalización, ni cerebelosos, ni meníngeos, reflejos primarios sin alteración, Glasgow 15/15. Piel con dermatosis generalizada caracterizada por múltiples lesiones de color rojo, de 1-2 mm de diámetro, que no desaparecen a la digitopresión, elevadas y palpables, localizadas en tórax anterior y posterior, extremidades superiores e inferiores y región glútea (Figura 1).

La biometría hemática con hemoglobina 15 g/L, hematócrito 43.6%, leucocitos 10,400/ mm^3 , segmentados 47%, linfocitos 44%, plaquetas 62,000/ mm^3 . En las pruebas de función hepática BT 7.36 mg/dL, BD 0.31 mg/dL, BI 7.05 mg/dL, proteínas totales 5.5 g/dL, albúmina 3.6 g/dL, TGO 31 U/L, TGP 30 U/L, DHL 353 U/L, FA 246 U/L. Para la función renal BUN 9 mg/dL, creatinina 0.4 mg/dL y tiempos de coagulación TP 13.2", TTP 43.4". Sangre oculta en heces por técnica de bencidinas positivo (++++).

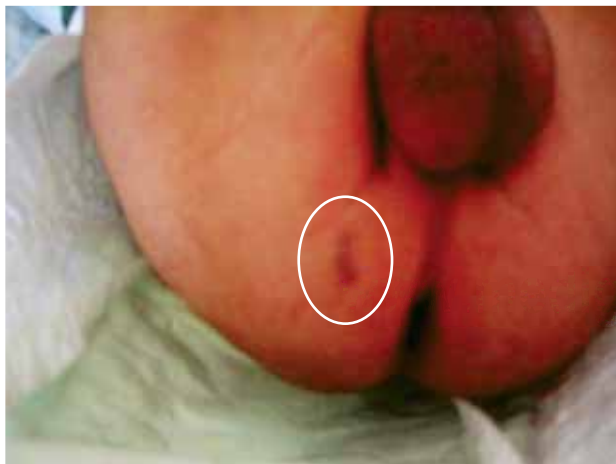

Figura 1. Lesión hemangiomatosa en glúteo.

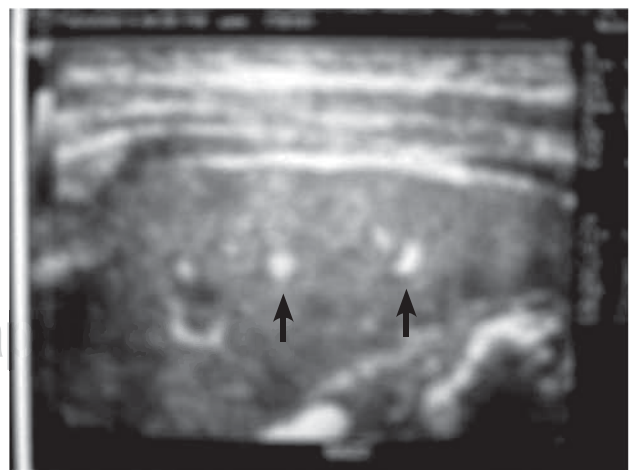


Figura 2. Ultrasonido abdominal con imágenes hipocóicas en bazo (flechas).

Se inició el abordaje diagnóstico. Se envió a patología la biopsia de piel con el reporte de “piel con epidermis atrófica en la unión dermoepidérmica, dermis reticular y tejido subcutáneo, numerosos haces vasculares con ectasias y dilataciones mezclados con vasos que presentan hiperplasia de las células endoteliales”.

Durante su estancia en el HIMFG, el paciente presentó caída progresiva de la hemoglobina (8.6 mg/dL) y plaquetas (79,000 mm³), requiriendo transfusión de concentrado eritrocitario.

Debido a que presentaba más de cinco hemangiomas cutáneos, se procedió a realizar estudios de gabi-

nete para búsqueda de lesiones viscerales. Se realizó un ultrasonido abdominal que reportó imágenes hipoeóicas en bazo (Figura 2). El ultrasonido transfontanelar resultó normal. La tomografía axial computarizada (TAC) de tórax y abdomen reportó imágenes en bazo (Figura 3) y en pulmones sugerentes de hemangiomas (Figura 4). La resonancia magnética de cráneo resultó normal.

Se realizó endoscopia con reporte de 20 lesiones en toda la mucosa del estómago, de 1 a 2 mm, elevadas, de color rojo, sin sangrado activo (Figura 5). El duodeno se observó normal.

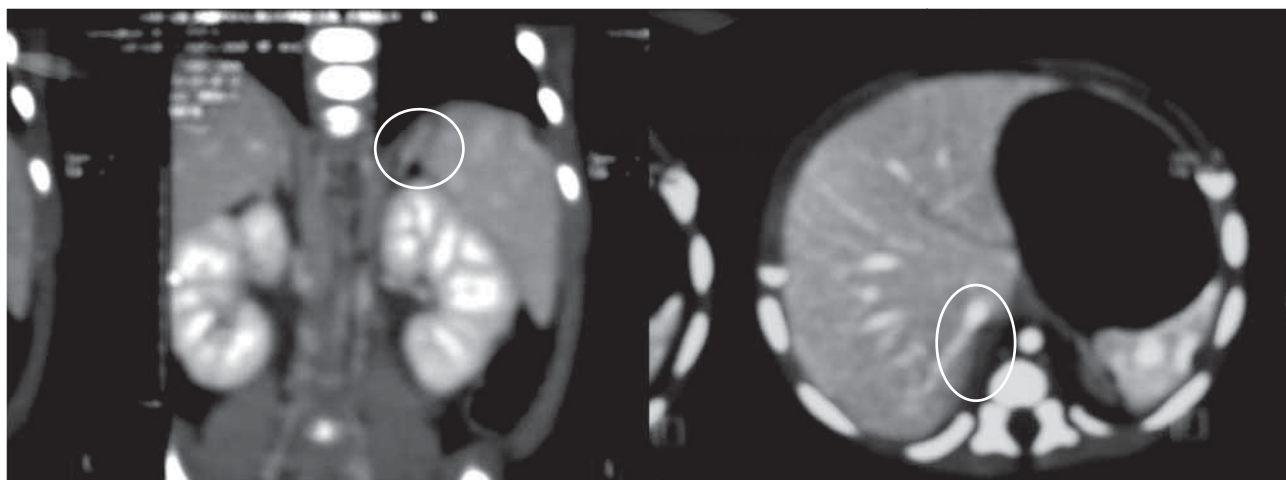


Figura 3. Tomografía abdominal donde se aprecian hemangiomas en bazo.

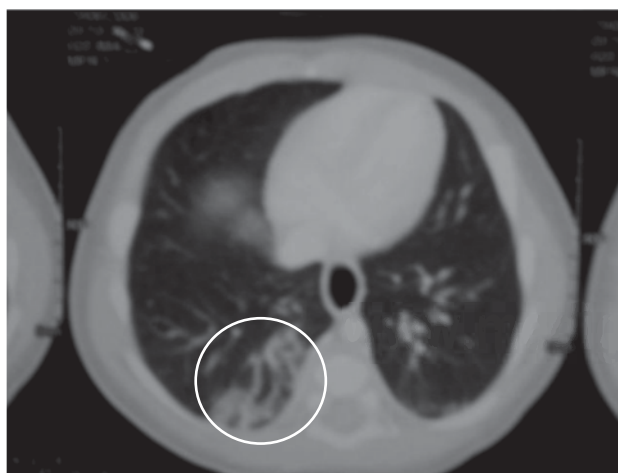


Figura 4. Tomografía toracoabdominal en la que se aprecian imágenes sugerentes de hemangiomas pulmonares.

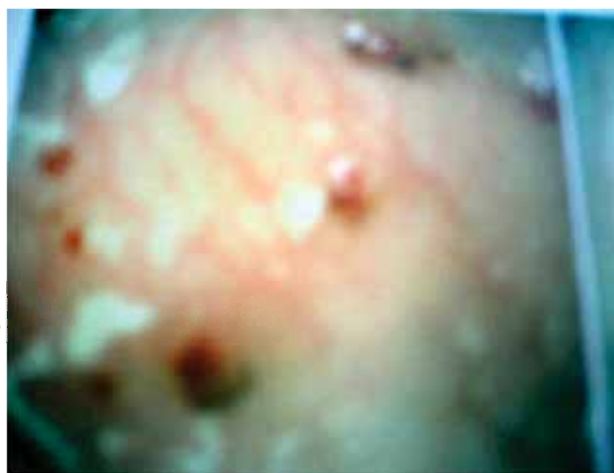

Figura 5. Se aprecian hemangiomas gástricos por endoscopia.

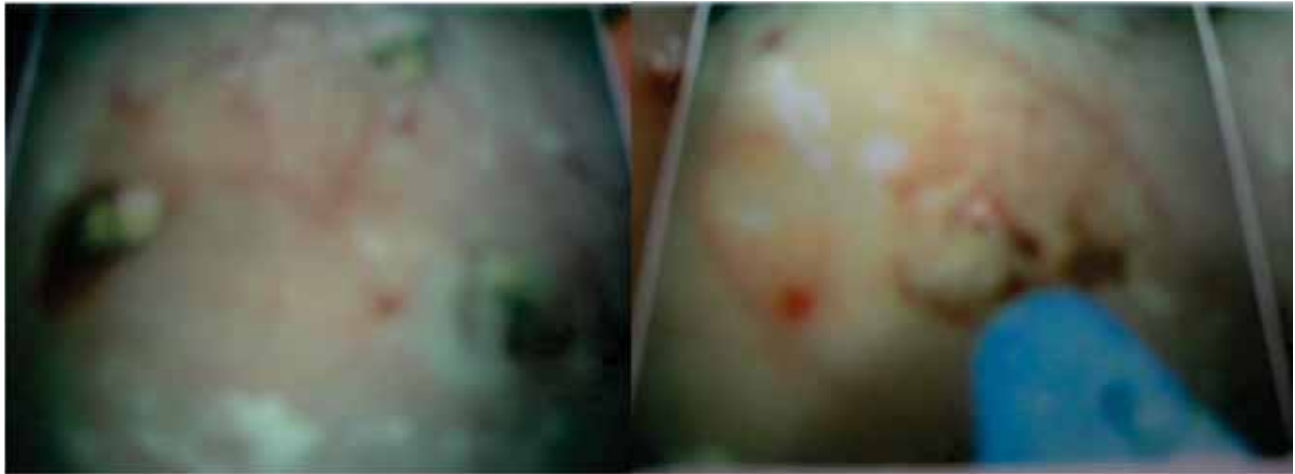


Figura 6. Procedimiento de coagulación con argón plasma por endoscopia.

Por la persistencia del sangrado se decidió intentar la coagulación con argón plasma. Se lograron coagular aproximadamente 15 hemangiomas localizados en fondo, cuerpo y antro, sin complicaciones (Figura 6).

Se inició la alimentación con seno materno a libre demanda complementado con fórmula y tratamiento con omeprazol, domperidona y sucralfato. Se integró el diagnóstico de hemangiomatosis neonatal difusa, por lo que se inició prednisolona por vía oral a 2 mg/kg/día e interferón alfa-2b a 1,000,000 U/m²SC/día por 13 días.

Egresó del hospital sin datos de sangrado activo. Actualmente continúa el tratamiento con interferón alfa-2b a dosis de 3,400,000 U/m²SC/día y corticosteroides en dosis de reducción con endoscopias de control. En la última endoscopia se observó la presencia de cuatro lesiones hemangiomatosas sin datos de sangrado activo. Se encuentra bajo vigilancia por la consulta externa con buen incremento ponderal, desarrollo psicomotor adecuado para su edad, no ha presentado sangrados. La madre no ha referido aumento en las infecciones, a pesar del uso de medicamentos inmunosupresores.

DISCUSIÓN

La hemangiomatosis neonatal difusa es una enfermedad rara y potencialmente fatal. La muerte se asocia generalmente a insuficiencia cardíaca congestiva o a las hemorragias gastrointestinales. Las lesiones se presentan al nacimiento o durante el primer mes de vida.⁷ Se carac-

teriza por múltiples hemangiomas cutáneos y viscerales. A pesar de su histología benigna, se relaciona con una alta tasa de mortalidad de entre 50-90%, asociada a fallas cardíacas por cortocircuitos arteriovenosos, hemorragias, sangrados gastrointestinales, cutáneos y fallas hepáticas.^{2,3,6} Por su rápida evolución, es necesaria una intervención temprana para evitar la progresión, o bien, producir una regresión.⁶

Sin tratamiento, la tasa de mortalidad es de 77%. Sin embargo, con un tratamiento adecuado, la mortalidad se reduce a 27%.⁷ El tratamiento está enfocado en evitar los efectos adversos y las complicaciones. Actualmente, la literatura recomienda el uso de corticosteroides, interferón alfa-2b, vincristina, vinblastina, propranolol⁹ o tratamientos no farmacológicos, como radioterapia, embolización o cirugía, con altos porcentajes de complicaciones.⁶

El tratamiento debe dirigirse a las manifestaciones clínicas específicas. Los corticosteroides son el tratamiento principal para las hemorragias incapacitantes o que ponen en peligro la vida. La dosis inicial recomendada es de 2 a 3 mg/kg/día y se puede incrementar en casos graves, aunque se asocia con efectos adversos. La embolización hepática se recomienda en lesiones focales con cortocircuitos para mejorar la insuficiencia cardíaca refractaria al tratamiento.

En un estudio, Wananukul y colaboradores utilizaron vinblastina con buenos resultados, aunque se requiere el seguimiento de los efectos adversos a largo plazo.⁷

En otro estudio, Vlahovic y colaboradores utilizaron ciclofosfamida en un paciente que no respondió a tratamientos convencionales.¹⁰ Administraron cuatro cursos de 4 días a dosis de 10 mg/kg/día más mesna a 10 mg/kg/día con diez días de separación entre los cursos, logrando la resolución de los síntomas y la no regresión, así como una buena evolución a 3 años posteriores al tratamiento.¹⁰ A pesar de que ha dado muy buenos resultados, este tratamiento se ha utilizado en pocos pacientes ya que requiere de más estudios. Sin embargo, podría ser una alternativa cuando fallan los tratamientos convencionales.

Nuestro paciente presentaba múltiples lesiones cutáneas y lesiones en pulmón, bazo y estómago. Requirió tratamiento de coagulación con argón plasma en mucosa gástrica porque presentó múltiples hemangiomas con sangrado activo. Dicho procedimiento ha mostrado sus bondades y seguridad en un estudio realizado por Khan y colaboradores en pacientes pediátricos con hemorragia de tubo digestivo.¹¹ Aunado a eso, el tratamiento conjunto con prednisona e interferón alfa-2b, lo cual ha dado una respuesta adecuada. El paciente del estudio se encuentra actualmente asintomático y con una adecuada evolución clínica con control periódico.

Autor de Correspondencia: Dr. Jonathan Maya
Epelstein

Correo electrónico: jmayao1@yahoo.com.mx

REFERENCIAS

1. Lister WA. The natural history of strawberry naevi. *Lancet* 1938;1:1429-1434.
2. Metry DW, Hebert AA. Benign cutaneous vascular tumors of infancy: when to worry, what to do. *Arch Dermatol* 2000;136:905-914.
3. Ohnishi S, Miyagishima T, Nakagawa M, Kamata T, Kishimoto A, Choi GH, et al. Diffuse neonatal hemangiomatosis without cutaneous lesions in an adult-a case report. *Angiology* 2002;53:235-237.
4. Mulliken JB, Glowacki J. Hemangiomas and vascular malformations in infants and children: a classification based on endothelial characteristics. *Plast Reconstr Surg* 1982;69:412-420.
5. Ollague J. Hemangiomatosis neonatal difusa. *Folia Dermatol Peru* 2007;18:28-31.
6. Gottschling S, Schneider G, Meyer S, Reinhard H, Dill-Mueller D, Graf N. Two infants with life-threatening diffuse neonatal hemangiomatosis treated with cyclophosphamide. *Pediatr Blood Cancer* 2006;46:239-242.
7. Wananukul S, Voramethkul W, Nuchprayoon I, Seksarn P. Diffuse neonatal hemangiomatosis: report of 5 cases. *J Med Assoc Thai* 2006;89:1297-1303.
8. Enjolras O, Brevière GM, Roger G, Tovi M, Pellegrino B, Vavrotti E, et al. Vincristine treatment for function -and life- threatening infantile hemangioma. *Arch Pediatr* 2004;11:99-107.
9. Mazereeuw-Hautier J, Hoeger PH, Benlahrech S, Ammour A, Broue P, Vial J, et al. Efficacy of propranolol in hepatic infantile hemangiomas with diffuse neonatal hemangiomatosis. *J Pediatr* 2010;157:340-342.
10. Vlahovic A, Simic R, Djokic D, Ceran C. Diffuse neonatal hemangiomatosis treatment with cyclophosphamide: a case report. *J Pediatr Hematol Oncol* 2009;31:858-860.
11. Khan K, Schwarzenberg SJ, Sharp H, Weisdorf-Schindele S. Argon plasma coagulation: clinical experience in pediatric patients. *Gastrointest Endosc* 2003;57:110-112.