

Boletín del
Colegio Mexicano de Urología

Volumen
Volume **18**

Número
Number **2**




Abril-Junio
April-June **2003**

Artículo:




Semiología del análisis de semen

Derechos reservados, Copyright © 2003:
Colegio Mexicano de Urología, A.C.

**Otras secciones de
este sitio:**

-  [Índice de este número](#)
-  [Más revistas](#)
-  [Búsqueda](#)

***Others sections in
this web site:***

-  [Contents of this number](#)
-  [More journals](#)
-  [Search](#)



Medigraphic.com



Semiología del análisis de semen

Rosario Tapia Serrano,* Julia Rojas Retis**

* Sección de Andrología del Departamento de Urología del Hospital de Especialidades del CMN. Siglo XXI. IMSS.

** Instituto de Medicina Reproductiva y Andrología SC.

Instituto de Medicina Reproductiva y Andrología. Tuxpan 10 - 506, Col. Roma
Tels: 5584-0909 y 5264-1817
E-mail: labinra@prodigy.net.mx

Dirección para correspondencia:
Dra. Rosario Tapia Serrano.
Cuyutlán No. 15 Col. Roma C.P. 06760
Tel. 5584-1125
Tel. y Fax: 5584-0938
E-mail: taprase@hotmail.com

La infertilidad se presenta en una de cada siete parejas que tienen interés en reproducción y se considera que el factor masculino está implicado entre el 30 al 50% de los casos, esto nos ha obligado a que el estudio del varón sea simultáneo al de la mujer.¹

El estudio del varón infértil se inicia con un estudio clínico andrológico y un análisis de semen (espermatobioscopia, espermograma etc.) que son la base para orientar una propuesta diagnóstica y protocolo de estudio.

Con base en esto tenemos factores pronósticos en el varón infértil:

- a. Tipo de infertilidad.
- b. Tiempo de evolución de la infertilidad.
- c. Número de antecedentes andrológicos.
- d. Número de alteraciones en los índices del semen.

El análisis de semen se ha convertido en la piedra angular en la evaluación del varón en el estudio de la pareja infértil, en la gran mayoría de las clínicas de reproducción el primer acercamiento al varón es a través del estudio de semen y a veces en forma inadecuada

se califica la potencial fertilidad del varón o se deciden conductas como pasar a programas de inseminación.

Por esta razón el objetivo de este artículo es hacer una semiología del análisis de semen que nos permita tener una mejor visión de la etiología de la infertilidad masculina, desarrollar un mejor protocolo diagnóstico y terapéutico que nos lleve en menor tiempo a la solución del problema.

Por lo tanto desglosaremos las bases fisiológicas y fisiopatológicas del análisis de semen, desde el punto de vista fisiológico, la integridad anatómica y funcional del eje hipotálamo-hipófisis-testículo, así como la integridad de los conductos excretores, vesículas seminales, próstata y glándulas bulbouretrales; que condicionan un semen normal potencialmente fértil.

El análisis de semen se realiza siguiendo los lineamientos de la Organización Mundial de la Salud² a excepción de la morfología que sigue los criterios de Krüger.³ Los índices normales se muestran en el *cuadro 1*.

Los índices macroscópicos valoran la función de glándulas excretoras, el volumen de plasma seminal está condicionado por la secreción de las vesículas se-

minales en un 80% y el resto es de próstata, glándulas bulbouretrales y epidídimo; la licuefacción es la resultante de la acción de las enzimas proteolíticas del plasma seminal y el olor es condicionado por la seminina y seminogelina. El pH está dado por la presencia de fructuosa que proviene de las vesículas seminales, así como del ácido cítrico y fosfatasa ácida que son secretados por la próstata.⁴

Los índices microscópicos más importantes son la concentración espermática que valora la función testicular y la permeabilidad de los conductos excretores, la movilidad y morfología espermática valoran la función de los epidídimos y la interacción de los espermatozoides con el plasma seminal; la viabilidad discrimina a los espermatozoides inmóviles de los vivos o muertos. La aglutinación, presencia de leucocitos, células epiteliales y detritus pueden encontrarse en el plasma seminal, sin embargo cuando se incrementan en número o porcentaje son signos patológicos.⁵⁻⁷

Con base en las alteraciones en los índices del análisis de semen se muestra la nomenclatura en el *cuadro II*. En el Instituto de Medicina Reproductiva y Andrología SC, en una población infértil en 845 análisis de semen se encontró más frecuentemente oligo-asteno-teratozoospermia (OAT) y astenozoospermia y en menor frecuencia el resto de las alteraciones como se muestra

en la *figura 1*. La OAT se presentó en un 48.4% y la astenozoospermia en un 14.4%. El resto de las alteraciones fluctuó entre el 2 y 8% y la población con normozoospermia fue del 20.3%. Noventa y cuatro pacientes presentaron oligozoospermia severa y azoospermia y se asoció hipospermia en el 36% (*Figura 2*).

Con el objeto de correlacionar la etiología de la infertilidad masculina dividimos en tres grupos las asociaciones más frecuentes de alteraciones en el análisis del semen.

1. Oligo-asteno-teratozoospermia.
2. Oligozoospermia severa y azoospermia.
3. Hipospermia (con o sin oligo-azoospermia).

Oligo-asteno-teratozoospermia

La OAT es la alteración más frecuente que se encuentra en el estudio de semen del paciente infértil y pueden presentarse dos o tres índices asociados, en un gran porcentaje se califican como leves o moderadas.

La OAT se presenta frecuentemente en las siguientes patologías:

Procesos inflamatorios y/o infecciosos de los epidídimos, conductos excretores y glándulas accesorias.

Varicocele uni o bilateral, el cual se puede acompañar de epididimitis.

Cuadro I. Índices de normalidad del semen.

Volumen	≥ 2 mL
pH	7.2-8.0
Motilidad	≥ 50% progresión lineal ("a" + "b") ≥ 25% progresión lineal rápida ("a")
Concentración espermática	≥ 20 x 10 ⁶ espermatozoides/mL
Viabilidad	≥ 75% espermatozoides vivos
Leucocitos	< 1 x 10 ⁶ leucocitos/campo
Agglutinación	Negativa
Morfología	
Criterios estrictos de Krüger	≥ 14% espermatozoides con formas normales
Criterios de la OMS	≥ 30% espermatozoides con formas normales

Cuadro II. Nomenclatura del análisis de semen.

Normozoospermia	Eyaculado normal
Oligozoospermia	Concentración < 20 x 10 ⁶ espermatozoides/mL
Astenozoospermia	< 50% espermatozoides "a" + "b" < 25% espermatozoides "a"
Teratozoospermia*	< 30% espermatozoides con formas normales < 14% espermatozoides con formas normales
Azoospermia	Ausencia de eyaculado
Oligoasteno-teratozoospermia	Alteración de las tres variables

* Criterios de la OMS y criterios estrictos de Krüger.

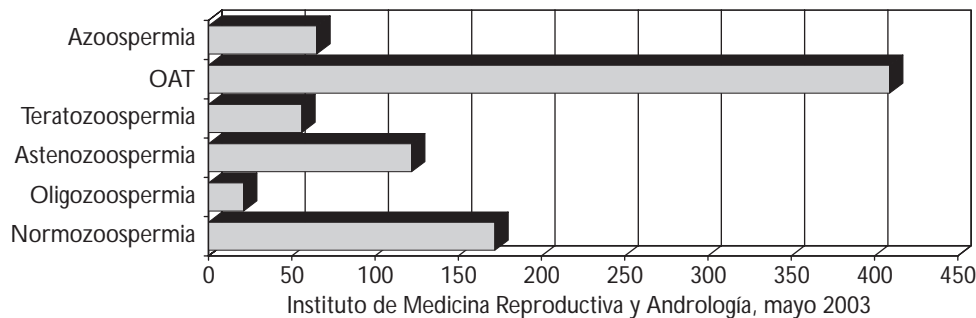
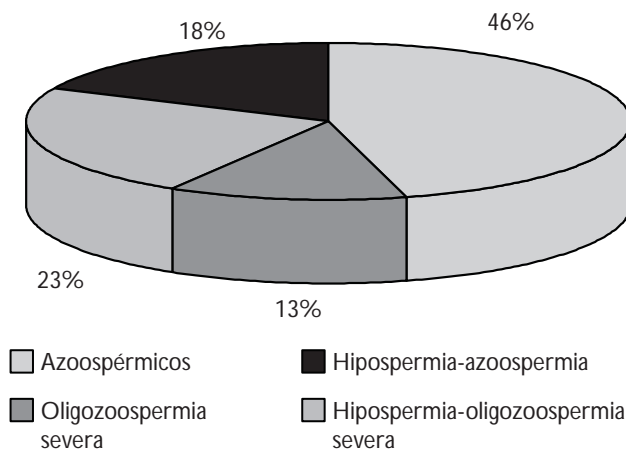


Figura 1. Alteraciones seminales en pacientes infértiles N = 845.



Instituto de Medicina Reproductiva y Andrología, mayo 2003

Figura 2. Pacientes con azoospermia y oligozoospermia severa con o sin hipospermia N = 94.

Causas endocrinas como son la hiperprolactinemia e hiperestrogenismo, ambas alteran la maduración espermatocítica.

Los procesos inflamatorios e infecciosos del epidídimo se presentan de un 30 a 40%, el varicocele en un 30 a 35% y las alteraciones endocrinas entre un 10 a 15%. Estas tres causas cubrirían del 70 al 80% de la etiología del varón infértil.⁴

En el protocolo de estudio debemos enfatizar lo siguiente:

- Clínico. Datos clínicos de epididimitis, dolor y engrosamiento del epidídimo; presencia de varicocele en escroto con o sin maniobras de Valsalva y signos de disfunción sexual, como deseo hipoactivo y disfunción eréctil parcial y/o transitoria.
- Laboratorio. Se deberán practicar espermocultivo general y cultivo para *Mycoplasma* y *Chlamydia trachomatis*.

Determinaciones hormonales de prolactina y estradiol.

- Gabinete. Ultrasonido escrotal simple o Doppler.⁸

La astenozoospermia y/o teratozoospermia severa sin ningún factor etiológico anteriormente mencionado nos debe sugerir un síndrome de cilio inmóvil, en el cual hay alteraciones ultraestructurales de los espermatozoides y sólo se diagnostican a través de un estudio de ultraestructura por microscopía electrónica.

La astenozoospermia severa y aglutinación específica (cabeza-cabeza y cola-cola) de los espermatozoides nos sugieren un origen inmunológico y se deberá practicar detección de anticuerpos antiesperma en plasma seminal.

Oligozoospermia severa y azoospermia

La oligozoospermia severa se define cuando hay menos de 5 millones de espermatozoides por mL y azoospermia cuando no hay espermatozoides en una muestra de semen centrifugada.

En cuanto a las causas podemos dividir las en no obstructivas y obstructivas:

No obstructivas:

Causas testiculares primarias como son disgenesia gonadal por cromosopatías como S. Klinefelter (47XXY), S. Varón XX, S. Varón XXX, S. Noonan (Turner masculino) y mosaicos y hemafroditismo verdadero.

Formas no clasificadas como el S. de sólo células de Sertoli o aplasia germinal.

Cabe mencionar que con el advenimiento de la biología molecular se han encontrado microdeleciones en el gen SRY en sus fracciones A ZF a, b, c, los cuales se han asociado al S. de células de Sertoli y detención de la maduración a nivel de espermatozocito primario o espermátidas tempranas.

Los síndromes de resistencia androgénica muy parciales pueden condicionar infertilidad, ya que los más severos son diagnosticados al nacimiento por el grado de ambigüedad genital que presentan.

Causas hipotalámicas-hipofisarias como son deficiencia selectiva total o parcial de GnRh, tumores hipotalámicos como el meningioma o craneofaringio-

ma, en cuanto a la patología hipofisaria tenemos tumores hipofisarios, de éstos, los más frecuentemente asociados a infertilidad son los prolactinomas; las hipofisectomías parciales o totales, así como radioterapia como tratamiento de tumores, enfermedades granulomatosas.⁹

En el protocolo de estudio debemos enfatizar lo siguiente:

- Clínico. Edad de descenso testicular, antecedentes de criptorquidia y tipo de tratamiento, desarrollo de caracteres sexuales secundarios, signos de disfunción sexual, alteraciones en la antropometría, presencia de ginecomastia, disminución del volumen (< 20 mL) y consistencia testicular.
- Laboratorio. Determinaciones hormonales basales de hormona foliculo-estimulante (FSH), hormona luteinizante (LH), prolactina, testosterona y estradiol.
- Gabinete. TAC de cráneo, RMN de cráneo y campimetría.
- Estudio genético por medio de un cariotipo y determinación de las microdelecciones más frecuentes del AZF por múltiple PCR.
- Biopsia de testículo. Cuantificación de células germinales e índice de espermatidas.¹⁰

Obstructivas:

En este párrafo describiremos sólo la obstrucción de conductos excretores a nivel de epidídimos y deferentes, siendo las primeras las más frecuentes y se asocian a infecciones de transmisión sexual secundaria a gonococo y *Chlamydia trachomatis*. Claro está que las epididimitis infecciosas de repetición de cualquier origen o mal tratadas conducen a obstrucción o semiobstrucción. La tuberculosis genital es otro de los factores de las infecciones que actualmente son menos frecuentes.

Otra causa frecuente de obstrucción es por vasectomía.

También quisiera llamar la atención sobre una entidad que se ha descrito en los últimos años y que se refiere a malformaciones u obstrucción de los túbulos rectos, Rete testis y conductos eferentes.

En el protocolo de estudio debemos enfatizar lo siguiente:

- Clínico. Engrosamiento y dolor de epidídimos, en el caso de los pacientes con vasectomía se debe precisar el tiempo de la vasectomía, epididimitis crónica de más de un año, presencia de granuloma y distancia del mismo a la cola del epidídimo.
- Laboratorio. Espermocultivos generales y para *Chlamydia trachomatis* anticuerpos antiesperma en plasma seminal por método cruzado (donador), determinación basal en suero de FSH.

- Gabinete. Ultrasonido escrotal.
- Exploración escrotal quirúrgica, incluyen biopsia de testículo y deferente-vesiculografía.

Hipospermia (con o sin oligo-azoospermia)

La disminución del volumen del plasma seminal puede estar acompañada con concentración de espermatozoides normal o con oligozoospermia severa o azoospermia, lo cual nos puede indicar las siguientes causas:

Eyaculación retrógrada

Obstrucción parcial o total de conductos eyaculadores, ámpula del deferente o vesículas seminales que a su vez pueden estar condicionadas por hipertrofia, calcificaciones o quiste del *veru montanum*.

Malformaciones congénitas de conductos excretores y glándulas accesorias, como agenesia parcial o total de conductos deferentes, agenesia o hipoplasia de vesículas seminales.

Hipoandrogenismo, el cual puede ser secundario a un daño testicular evolutivo.¹¹

En el protocolo de estudio debemos enfatizar lo siguiente:

- Clínico. Antecedentes de diabetes, linfadenectomía retroperitoneal, cirugía prostática, ingesta de alfa bloqueadores; presencia de volumen seminal disminuido en forma primaria o secundaria, disminución del volumen y consistencia testicular.
- Laboratorio. Búsqueda de espermatozoides en orina post-masturbación y determinaciones de FSH, LH, PRL, E2 y T.
- Gabinete. Ultrasonido transrectal de próstata, por medio del cual se evalúa la próstata, *veru montanum*, presencia de calcificaciones y quistes; dilatación o malformaciones de vesículas seminales o de ámpula del deferente.

Ultrasonido escrotal y en caso de sospecha de malformaciones congénitas de vías seminales se deberá practicar un ultrasonido renal.

Con base en nuestra experiencia clínica y de laboratorio en el área de andrología así como por la literatura, concluimos que el análisis de semen es uno de los estudios más importantes en la evaluación del hombre infértil, la alteración más frecuente es la oligo-asteno-teratozoospermia y es secundaria en el 70% a la epididimitis inflamatoria o infecciosa y al varicocele que son las causas más frecuentes en infertilidad masculina, por lo que consideramos que esto puede ser una pauta para llegar a un diagnóstico y tratamiento exitoso.

BIBLIOGRAFÍA

1. Schmidt L, Münster K. Infertility, involuntary infecundity, and the seeking of medical advise in industrialized countries 1970-1992: a review of concepts, measurements and results. *Hum Reprod* 1995; 101: 1407-1418.
2. *WHO Laboratory manual for the examination of human semen and semen-cervical mucus interaction*. World Health Organization, Cambridge University Press, Nueva York, 1999.
3. Krüger TF, Acosta AA, Simmons KF et al. Predictive value of abnormal sperm morphology *in vitro* fertilization. *Fertil Steril* 1998; 49: 112-17.
4. Hellstrom WJG. *Male infertility and Sexual dysfunction*. ed Springer 1997.
5. Jedrzejczak P, Szumala-Kalol A, Dydowics P et al. Usefulness of counting leukocytes and round cells in determination of bacterial infection of semen in infertile men. *Gynekol Pol* 1996; 11: 569-573.
6. Trum JW, Mol BW, Pannekoek Y, Spanjaard L, Wertheim P, Bjeker O, Van der Veen F. Value of detecting leuckocytospermia in the diagnosis of genital tract infection in subfertile men. *Fertil Steril* 1998; 70: 315-19.
7. Mazundar S, Levine AS. Antisperm antibodies: etiology, pathogenesis, diagnosis and treatment. *Fertil Steril* 1998; 70: 799-810.
8. Mathew D. Rifkin. *Imaging of the Scrotum and Penis*. Edit. Martin Dunity LTD 2002.
9. Nieschlag E, Nieschlag HMB. *Classification of Andrological Disorders*. ed Springer E. 83-2003.
10. Nistal M, Regadera J. *Biopsia testicular e infertilidad*. Ediciones Harcourt S.A Madrid España 4-2001.
11. Brassesco M, Viscosillas P, Burell L, Calaf J, Rajmil O, Pomerol SJM, Morer FF. Sperm recuperation and cervical insemination in retrograde ejaculation. *Fertil Steril* 1988; 49: 5.