

# Oclusión del conducto externo en cirugía modificada de Fontan mediante dispositivo Amplatzer: Una elección terapéutica inusual

Dedieu N,\* Cazzaniga M,\* Retamar JM,\*\* Muñoz Beltrán M,\*\*  
Abelleira C,\* Bermúdez Cañete R,\* Casanova M\*

## RESUMEN

La cirugía modificada de Fontan es la cirugía paliativa de elección en pacientes con cardiopatía congénita que cursa con corazón univentricular, incluyendo aquellos excepcionales casos con una rama de arteria pulmonar única vascularizando un solo pulmón. La cianosis no es un hallazgo excepcional en la evolución de estos pacientes y puede ser debida a varios factores. Presentamos el caso de una enferma con fisiología univentricular y un único pulmón viable para recibir el flujo sistémico, cirugía bicavopulmonar (realizada en dos tiempos operatorios) con exclusión intencionada de las venas hepáticas de la circulación pulmonar a quien se ocluyó el conducto externo con dispositivo de Amplatzer. En su evolución ha desarrollado dilatación de la vena porta y venas pélvicas retroperitoneales con fístulas porto-hepáticas y hepatomegalia, una estenosis severa de la vena cava inferior prehepática, como consecuencia de la oclusión del conducto externo del Fontan con un dispositivo Amplatzer.

**Palabras clave:** Fontan, cianosis, Amplatzer.

## ABSTRACT

*The Fontan operation is the preferred palliative surgery in patients with congenital heart disease that deals with functionally univentricular hearts, included such exceptional cases as the ones with only one pulmonary artery to one lung. Cyanosis is not an exceptional in this patients's evolution. And it can be due to several factors. We present the case of a young woman with univentricular heart physiology and an only lung able to receive systemic flow, total cavopulmonary connection (in 2 steps) with intentional exclusion of hepatics veins from the pulmonary circulation whom extern conduct had be occluded with an Amplatzer device. In her evolution she develops portal vein and retroperitoneal pelvic veins dilatation. with hepatportal fistulas and hepatomegalies and a severe stenosis of prehepatic inferior caval vein as consequence of Fontan's external conduct occlusion with an Amplatzer device.*

**Key words:** Fontan cyanosis, Amplatzer.

## INTRODUCCIÓN

La aparición de cianosis tras la cirugía modificada de Fontan o sus variantes es una condición clínica resultante de un cortocircuito derecha a izquierda a nivel intra o extra cardíaco. Cuando es intracardiaco, es consecuencia de una fenestración, o secundaria a fugas ("leaks") presentes en el parche (en casos de Fontan clásico), o en el túnel lateral cuando

existe un conducto intraatrial. Cuando se trata de un cortocircuito extracardiaco, el origen de la cianosis se debe a una inesperada y progresiva permeabilización de canales venosos con localización torácica o supradiafragmática, como pueden ser las fístulas arteriovenosas pulmonares o colateralizaciones veno-venosas con vaso eferente conectando con la aurícula venosa pulmonar.

Con menor frecuencia, el cortocircuito se localiza a nivel infradiafragmático siendo debido a tres circunstancias: 1) exclusión intencionada de una vena hepática de la circulación pulmonar al tiempo de realizar la cirugía bicavopulmonar, 2) permeabilización de venas embrionarias hepáticas preexistentes que cruzan diafragma y conectan con el atrio venoso

\* Servicio de Cardiología Pediátrica.

\*\* Servicio de Radiología. Hospital Ramón y Cajal – Madrid. España.

pulmonar inadvertidas por el hemodinamista o cirujano (éstas son especialmente frecuentes en isomerismos con/sin continuidad vena cava inferior-ácigos). Numerosos autores han descrito estas conexiones venosas anómalas, ratificando la posibilidad de ocluir las mediante cateterismo intervencionista.<sup>1-8</sup> Un sustrato hemodinámico bien reconocido que explica la aparición de cianosis no intencionada es la presencia de un gradiente transpulmonar superior a 8-10 mmHg (entre venas sistémicas o arteria pulmonar y el atrio pulmonar).

Presentamos el caso de una enferma con fisiología univentricular y un único pulmón viable para recibir el flujo sistémico, cirugía bicavopulmonar (realizada en dos tiempos operatorios) con exclusión intencionada de las venas hepáticas de la circulación pulmonar a quien se ocluyó el conducto externo con dispositivo de Amplatzer.

### CASO CLÍNICO

Mujer de 20 años diagnosticada en el periodo neonatal de *situs solitus* con dextrocardia, ventrículo único de tipo izquierdo, atresia pulmonar y tricúspide, comunicación interauricular, grandes vasos en D-transposición, y desconexión de ramas pulmonares. A los 18 días de vida se realiza fístula de Blalock Taussig (BT) derecha por crisis hipóxicas severas e hipoxemia mantenida, posteriormente y debido un incremento progresivo de la cianosis se realiza un BT izquierdo (1.3 meses de vida). A los 5 años se decide cateterismo diagnóstico como paso previo para la cirugía de Glenn bidireccional. Ambas fístulas eran pequeñas e hipofuncionantes especialmente la izquierda; asimismo, se observó una desconexión de rama pulmonar izquierda con extensa estenosis desde su origen, y presencia de colaterales sistémico-pulmonares pequeñas a lóbulo superior derecho provenientes de la arteria subclavia derecha. Aun cuando la presión final diastólica ventricular era de 14 mmHg, se confirmó que la presión pulmonar era normal [presión media de 12-13 mmHg en ambas ramas sondadas a través de las fístulas], con todo, se decidió realizar reconexión de ambas ramas, oclusión de ambos BT, y Glenn bidireccional con ligadura de vena ácigos; días después de esta operación fue necesaria plicatura diafragmática bilateral. En las revisiones clínicas, la cianosis basal postoperatoria fue aumentando progresivamente. A los 10 años se completa la circulación de Fontan, con un segundo tiempo efectuado en otro centro mediante conducto extracardiaco, objetivándose en cateterismo preoperatorio la ausencia de rama pulmonar izquierda y trom-

bosis total de vena cava inferior al menos en el segmento prehepático. Se conecta entonces el orificio de vena cava inferior a la arteria pulmonar derecha, alineando en el espacio el flujo de ambas cavas (Glenn y conducto externo) debido a la presencia de una sola rama pulmonar útil para la conexión; al tiempo, se excluye de manera expresa una vena hepática de la circulación pulmonar (se dejan conectadas con la aurícula). A los 12 años, tras empeoramiento paulatino de su cianosis basal, aparición de disnea de pequeños esfuerzos y la persistencia de un hematócrito elevado que obliga a sangrías recurrentes, se realiza nuevo cateterismo cardíaco. Además de los diagnósticos previos, dicho estudio ratifica la presencia de trombosis femoroiliaca bilateral y cava inferior (ya observadas en cateterismo previo) y flujo invertido a través del conducto externo desde vena cava superior a venas suprahepáticas y aurícula pulmonar, con reducción significativa del flujo pulmonar derecho. La presión de cava superior, arteria pulmonar derecha y conducto fue de 14 mmHg y la presión final diastólica ventricular fue de 8 mmHg. Se decide entonces revisión periódica, pero un año más tarde, se constata que la saturación de oxígeno basal es < de 80%, por lo que se plantea incrementar el flujo pulmonar mediante oclusión del conducto externo con un dispositivo amplatzer de cierre ductal, aceptando con esta conducta el retorno a la situación hemodinámica de Glenn unidireccional (un solo pulmón). Con este procedimiento, se registra una mejora de la cianosis, con aumento de la saturación de 80 a 88% y disminución significativa del hematócrito, pero a los 6-8 meses la situación clínica de la enferma desmejora retornando a una fisiología similar a la que presentaba antes de la oclusión. A los 15 años se plantea cirugía paliativa para recuperar flujo pulmonar izquierdo, pero un nuevo cateterismo ratifica la ausencia de rama pulmonar izquierda. A los 17 años la paciente presenta nuevamente una saturación basal de 82% y una gammagrafía pulmonar que confirma la ausencia de perfusión del pulmón izquierdo. A los 19.5 años, se realiza resonancia magnética cardíaca y angio-TAC que muestran los siguientes hallazgos: disminución muy severa del calibre de la vena cava inferior prehepática, drenaje del flujo venoso esplénico y pélvico a través de suprahepáticas en la aurícula pulmonar, dilatación de la vena porta con fístulas porto-hepáticas, hepatomegalia, ausencia del sistema ácigos-hemiácigos, y venas pélvicas retroperitoneales con llamativa dilatación varicosa. Se evidencian además colaterales aórticas hacia vértice del pulmón derecho y base del pulmón izquierdo. Con angio-TAC inyectando contraste en vena femoral

izquierda se demuestra: vena ovárica izquierda muy dilatada y una intensa colateralización ("ovillos venosos") que conectan con el sistema venoso mesentérico-portal, este flujo aferente al hígado drena en atrio pulmonar a través de las venas hepáticas excluidas en el 2º tiempo de Fontan modificado (*Figuras 1 y 2*).

## DISCUSIÓN

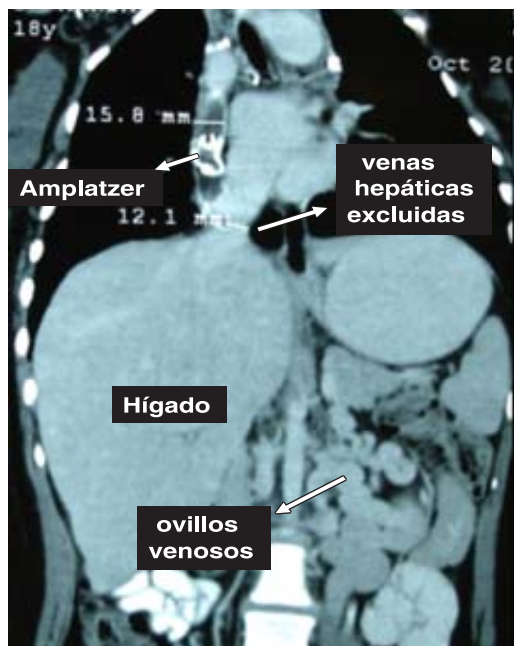
Con el cumplimiento de todos los requisitos cardiopulmonares preoperatorios, la cirugía modificada de Fontan es la paliación de elección que mejora sustancialmente la vida de niños o adultos portadores del denominado coloquialmente corazón univentricular, incluyendo aquellos excepcionales casos con una rama de arteria pulmonar única vascularizando un solo pulmón. La cirugía modificada de Fontan a un único pulmón es posible, y la información bibliográfica demuestra los beneficios de la operación en estos casos, si bien se apunta que la saturación arterial de oxígeno entre 2 y 5 puntos menor que la registrada en un sistema bipulmonar.<sup>9</sup>

Con el fin de reducir la incidencia de derrames, congestión hepática y otras complicaciones derivadas del Fontan, se introdujo el concepto de exclusión de las venas hepáticas como alternativa a la fenes-

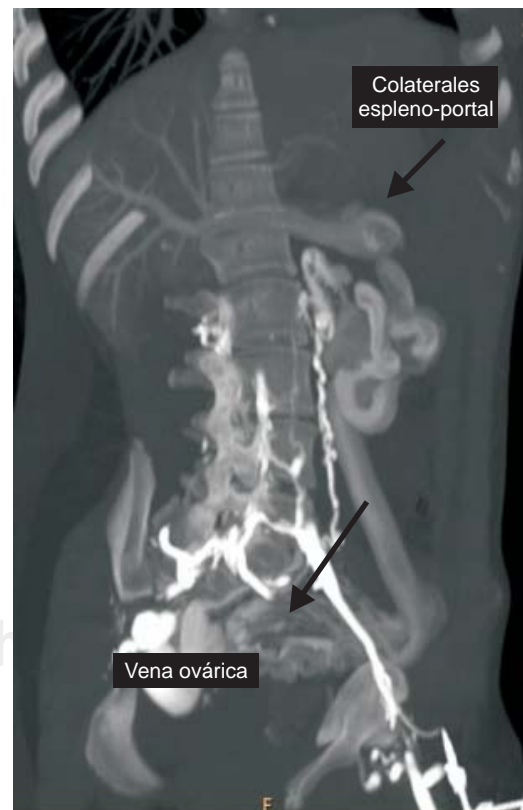
tración persiguiendo un cortocircuito "derecha-izquierda" controlado.<sup>10</sup> Se decidió tal conducta debido a que la presión media en arteria pulmonar derecha y presión final diastólica ventricular así lo permitían (12 y 8 mmHg, respectivamente).

En nuestro caso, 2 años después del 2º tiempo de Fontan la paciente presenta una cianosis crónica importante, demostrándose mediante cateterismo cardíaco, flujo invertido desde vena cava superior directamente dirigido al orificio de vena cava inferior, venas suprahepáticas y atrio venoso pulmonar, todo ello debido a la alineación en el espacio de ambas cavas y a la menor resistencia que supone la conexión de las venas hepáticas al atrio venoso en relación a la que ofrece la resistencia arteriolar del pulmón derecho.

La cianosis progresiva tras la cirugía de Fontan es frecuentemente debida a fístulas arteriovenosas pulmonares desarrolladas *de novo*, o a canales venovenosos intrahepáticos que originan cortocircuito a este nivel.<sup>2-8,11-13</sup> En la literatura, la tasa



**Figura 1.** Angio-TAC que muestra las dilataciones varicosas de las venas pélvico-espláncnicas.



**Figura 2.** Angio-TAC inyectando contraste en vena femoral izquierda que muestra severa dilatación de vena ovárica izquierda que mediante colaterales espleno-portal drena la circulación infradiaphragmática hacia el hígado.

de mortalidad de la cianosis progresiva debida a cortocircuitos intrahepáticos post-Fontan es especialmente alta<sup>2,8,11,13</sup> y requieren por tanto una actitud terapéutica agresiva y temprana. En acuerdo con la información bibliográfica, y como solución al problema, se ocluyó el conducto con dispositivo de Amplatzer<sup>2-8</sup> ante la imposibilidad de oclusión de las venas hepáticas excluidas del sistema univentricular.

La incertidumbre acerca del curso que adopta todo la circulación venosa infradiafragmática se aclara mediante las imágenes de RMC y angio-TAC: las venas pélvicas se presentan dilatadas-varicosas conectando con el sistema mesentérico portal desde donde se conduce todo el flujo infradiafragmático hacia las venas hepáticas y atrio pulmonar mediante fístulas porto-hepáticas, ello explica la persistente y creciente desaturación sistémica. La severa obstrucción de vena cava inferior y la ligadura operatoria del sistema ácigos constituye un factor adicional negativo ya que obliga a la totalidad de la circulación infradiafragmática a utilizar el hígado como ruta de acceso al atrio pulmonar. Es llamativo también en nuestro caso, que a pesar de la significativa dilatación venosa esplácnica, no se hayan desarrollado colaterales de pared abdominal o yuxta-esofágicas.<sup>14,15</sup>

#### BIBLIOGRAFÍA

1. Erickson LC, Lopez A, Vlahakes GJ et al. Massive intrahepatic shunting seen as severe cyanosis after the Fontan procedure in heterotaxy syndrome. *Am Heart J* 1996; 131: 608-611.
2. Fernandez-Martorell P, Sklansky MS, Lucas VW et al. Accessory hepatic vein to pulmonary venous atrium as a cause of cyanosis after the Fontan operation. *Am J Cardiol* 1996; 77: 1386-1387.
3. Giamberti A, Anderson RH, de Leval MR. Intrahepatic right-to-left shunting after the Fontan operation. *Cardiol Young* 2002; 12: 308-310.
4. Guérin P, Losay J, Baron O. Transcatheter occlusion of an intrahepatic venovenous fistula after modified Fontan circulation by implantation of an amplatzer atrial septal occluder. *Cathet Cardiovasc Interv* 2005; 64: 117-120.
5. Moore JW, Murdison KA, Baffa GM, Kashow K, Murphy JD. Transcatheter closure of fenestrations and excluded hepatic veins after Fontan: versatility of the amplatzer device. *Am Heart J* 2000; 140: 534-540.
6. Saliba Z, Boudjemline Y, Acar P et al. Transhepatic closure of a post-Fontan hepatic veins to left atrium fenestration in visceral heterotaxia and dextrocardia. *J Interv Cardiol* 2002; 15: 215-217.
7. Szkutnik M, Bialkowski J, Knapik P. Major intrahepatic venovenous fistula after modified Fontan operation treated by transcatheter implantation of amplatzer septal occluder. *Cardiol Young* 2001; 11: 357-360.
8. Yoshimura N, Yamaguchi M, Oshima Y, Tei T, Ogawa K. Intrahepatic venovenous shunting to an accessory hepatic vein after Fontan type operation. *Ann Thorac Surg* 1999; 67: 1494-1496.
9. Jacobs ML, Schneider DJ, Pourmoghadam KK, Pizarro C, Norwood WI. Total cavopulmonary connection to one lung. *Semin Thorac Cardiovasc Surg Pediatr Card Surg Annu* 2004; 7: 72-79.
10. Jacobs ML, Norwood WT. Fontan operation: influence of modifications on morbidity and mortality. *Ann Thorac Surg* 1994; 58: 945-952.
11. Srivastava D, Preminger T, Lock JE et al. Hepatic venous blood and the development of pulmonary arteriovenous malformations in congenital heart disease. *Circulation* 1995; 92: 1712-1722.
12. Gatzoulis MA, Shinebourne EA, Redington AN, Rigby ML, Ho SY, Shore DF. Increasing cyanosis early after cavopulmonary connection caused by abnormal systemic venous channels. *Br Heart J* 1995; 73: 182-186.
13. Schneider DJ, Banerjee A, Mendelsohn AM, Norwood WI Jr. Hepatic venous malformation after modified Fontan procedure with partial hepatic vein exclusion. *Ann Thorac Surg* 1997; 63: 1177-1179.
14. Cazzaniga M, Vazquez JL. Atresia tricúspide. [www.aeped.es/protocolos](http://www.aeped.es/protocolos). 2006.
15. Cazzaniga M. Acerca de la circulación univentricular. [www.fac.org.ar](http://www.fac.org.ar). 2006.

*Dirección para correspondencia:*

**Mario Cazzaniga**

Servicio de Cardiología Pediátrica Hospital Ramón y Cajal. Crta de Colmenar km 9.1. 28034 Madrid. ESPAÑA.

E-mail: Mario Cazzaniga: [marcazza@inicia.es](mailto:marcazza@inicia.es)