

Aneurisma aórtico que simula la aurícula derecha

Hugo Velázquez Moreno,* Carlos A Narváez Oriani,* Juan Carlos Zempoateca López,*
Gustavo Solache Ortiz,** Héctor Hernández y Hernández***

RESUMEN

Se presenta el caso clínico de un paciente de 41 años de edad con antecedente de cambio valvular aórtico con una prótesis mecánica. Acude por presencia de disnea y palpitations a un centro hospitalario, donde le diagnostican fibrilación auricular paroxística y aparente fuga paravalvular severa, es enviado asintomático a un hospital de referencia. Negó síntomas anteriores al evento, se realiza ecocardiograma y estudios complementarios, encontrando aneurisma de raíz de aorta que simula la aurícula derecha.

Palabras clave: Aneurisma aórtico asintomático, aurícula derecha, fibrilación auricular paroxística, prótesis aórtica mecánica.

ABSTRACT

We present the case report of a male aged 41 with a history of aortic valve replacement with a mechanical prosthesis. He presents dyspnea and palpitations in his local hospital, where they are diagnosed paroxysmal atrial fibrillation and severe paravalvular leak. He comes asymptomatic to our service, and denies symptoms prior to the event. It is performed echocardiography and complementary studies finding an aneurysm of the aortic root, simulating the right atrium.

Key words: Asymptomatic aortic aneurysm, right atrium, paroxysmal atrial fibrillation, mechanical aortic prosthesis.

INTRODUCCIÓN

Unas de las patologías más temidas que afectan al sistema vascular son las que involucran a la aorta. El aneurisma aórtico, la disección, el trombointramural y la combinación de éstas, pueden tener presentaciones variables, que van desde la muerte súbita, dolor torácico, síncope, síntomas relacionados con la compresión a las estructuras vecinas o incluso asintomáticos. Mostramos el caso de un aneurisma que tuvo un curso asintomático y se diagnosticó por el estudio de sintomatología asociada a la compresión de la aurícula derecha.

CASO CLÍNICO

Varón de 41 años de edad con antecedente de sustitución valvular aórtica con prótesis mecánica en 2002 por estenosis valvular (aorta bivalva).

Acude a su hospital de zona por presentar cuadro de disnea y palpitations. Se estabilizó al paciente y se diagnosticó insuficiencia cardíaca, fibrilación auricular paroxística y aparente fuga paravalvular severa. Se envía a nuestro servicio para realizar ecocardiograma. En el examen físico cardiovascular se encontró un soplo mesosistólico áspero irradiado a vasos de cuello y clic protésico en el foco aórtico. El electrocardiograma mostró un bloqueo de fascículo anterior izquierdo e hipertrofia ventricular izquierda.

En la *figura 1a*, la radiografía muestra aumento en la silueta cardíaca que depende aparentemente del atrio derecho. En la ecografía transtorácica se evidenció una estructura anterior y superior que simula al atrio derecho (*Figura 1b*). Se realizó ecocardiografía transesofágica que confirmó la sospecha diagnóstica de aneurisma aórtico (*Figura 2a*).

En la angiotomografía computarizada con contraste en la aorta torácica, se visualiza un aneurisma de la aorta ascendente de 77 mm, el cual ocasiona compresión de la aurícula izquierda, aurícula y ventrículo derechos (*Figura 2b*). La reconstrucción tridimensional confirmó los hallazgos previos (*Figura 3a*). Se realiza cateterismo cardíaco, en donde se corrobora aneurisma de la aorta ascendente sin afectación a vasos en el cayado aórtico, además de que la

* Laboratorio de Ecocardiografía «Dr. Bernardo Fishleder». Hospital Regional «1° de Octubre», ISSSTE. México, Distrito Federal.

** Jefe del Servicio de Cardiología del Hospital General de San Juan del Río, SESEQ.

*** Director General de la Clínica de Prevención del Riesgo Coronario.

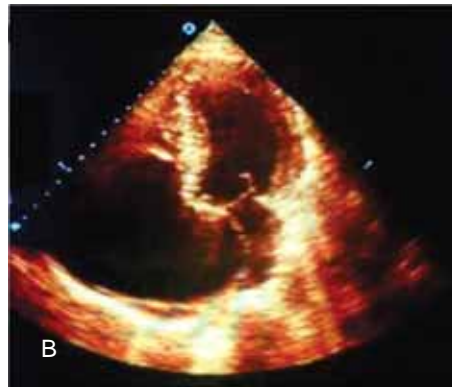
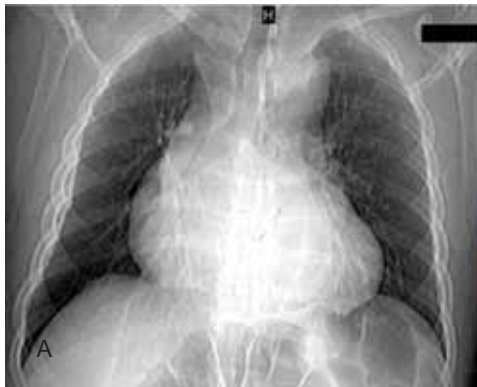

Figura 1. (a) Radiografía de tórax que muestra aumento de la silueta cardíaca aparentemente dependiente de atrio derecho y aumento del mediastino. **(b)** Ecocardiograma con imagen del atrio derecho colapsando el izquierdo; sin embargo, como se confirma en imágenes siguientes, es el aneurisma.

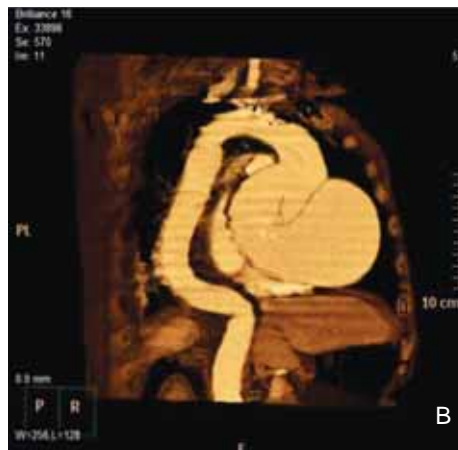
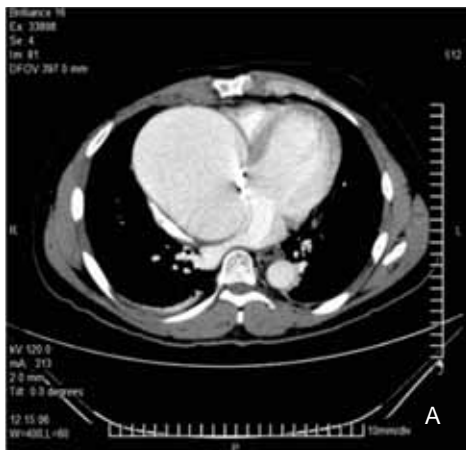

Figura 2. (a) Angiotomografía computarizada con contraste en la aorta torácica. Se visualiza la prótesis en posición aórtica y el aneurisma de la raíz y aorta ascendentes, el cual ocasiona compresión de la aurícula izquierda, aurícula y ventrículo derechos. **(b)** La reconstrucción tridimensional confirmó los hallazgos previos.

prótesis mecánica aórtica no tenía fuga paravalvular (Figura 3b). Se decidió manejo quirúrgico, pero el paciente no aceptó.

DISCUSIÓN

Como se ha reportado en la literatura, hay casos de aneurisma, e incluso de disección de aorta que se presenta de manera asintomática y se diagnostican al realizar estudios con otro propósito diagnóstico, o se manifiestan por síntomas provocados por las estructuras que comprimen.

De los aneurismas de aorta torácica, el 60% involucra a la raíz o aorta ascendente, 40% a la descendente, 10% el arco y 10% toracoabdominal.¹

Aunque el antecedente de cirugía de aorta es importante, muchos de los pacientes con aneurismas asintomáticos no han sido sometidos a ésta. Los demás factores de riesgo para la formación de aneurismas de aorta torácica están relacionados con la degeneración quística de la capa media, resultado por la degradación de las fibras elásticas y

pérdida de las células musculares. Los aneurismas que incluyen la raíz reciben el término de anuloectasia aórtica.²⁻⁵

Patologías como el síndrome de Marfan, son el síndrome familiar de aneurisma de aorta torácica y la aorta bicúspide que están relacionados con degeneración quística de la media. Otras causas no relacionadas a la degeneración quística, son la aterosclerosis (aneurismas distales a la subclavia izquierda), sífilis, arteritis de Takayasu, trauma y disección.³⁻⁵

La mayoría de los casos, los aneurismas de aorta son reportados por estudios realizados para otro propósito diagnóstico, algunos estudiados por los síntomas por efecto de masa (disnea, disfagia, disfonía, etcétera).¹⁻³

Se reporta crecimiento de 0.1 cm/año para los aneurismas y una tasa anual de ruptura o disección del 2% para los aneurismas de 5 cm, del 3% 5-5.9 cm, y un 7% para los de 6 cm de diámetro. Aún no se ha establecido el mejor momento para la cirugía, pero se recomienda para los aneurismas de 5.5

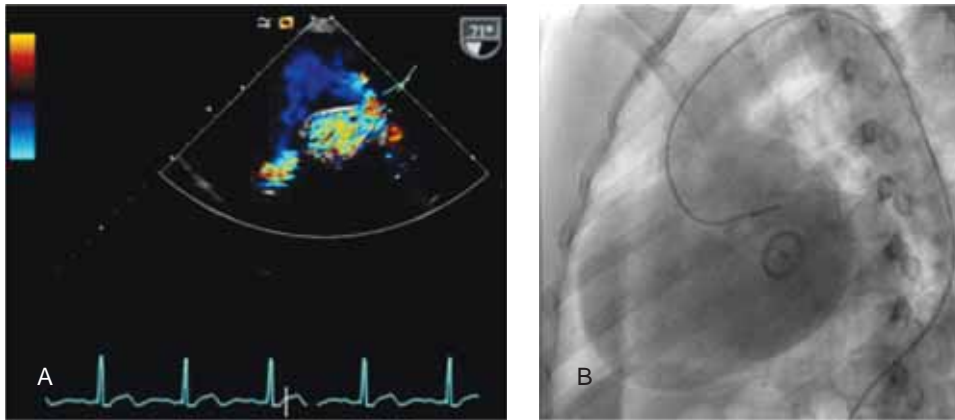


Figura 3. (a) Ecocardiograma transe-sofágico observando la apertura del defecto y el aneurisma circulante. (b) Cateterismo cardíaco en donde se corrobora aneurisma de la aorta ascendente sin afección a vasos en el cayado aórtico y sin comunicación con las cavidades derechas, además de que la prótesis mecánica aórtica no tenía fuga paravalvular.

cm y en aquellas personas de alto riesgo esperar a 6 cm. Para aquellos aneurismas de alto riesgo de ruptura (Marfan o aorta bicúspide), se recomienda 5 cm. La mortalidad en los grandes centros está reportada entre 3-5%, realizando el procedimiento de Bentall.³

La disnea secundaria a la presencia de fibrilación auricular paroxística fue la causa de que el paciente acudiera al hospital; sin embargo, es referido a nuestro centro sin sintomatología alguna y el paciente niega eventos anteriores al de su hospitalización.

Consideramos presentar este caso por la magnitud del aneurisma y su compresión a las estructuras vecinas y las imágenes en las que el aneurisma simula el atrio derecho.

REFERENCIAS

1. Huang SC, Tsai SH, Tsai TN et al. Painless type A aortic dissection hiding in bigeminal premature ventricular contractions. *Am J Emerg Med* 2008; 26: 112.e1-112.e3.
2. Antón E, Echeverría M. An uncommon complication of non-dissected ascending aortic aneurysm. *Circulation* 2005; 112: e116-e117.
3. Isselbacher EM. Thoracic and abdominal aortic aneurysms. *Circulation* 2005; 111: 816-828.
4. Guo D, Hasham S, Kuang SQ, Vaughan CJ, Boerwinkle E, Chen H et al. Familial thoracic aortic aneurysms and dissections: genetic heterogeneity with a major locus mapping to 5q13-14. *Circulation* 2001; 103: 2461-2468.
5. Nistri S, Sorbo MD, Marin M, Palisi M, Scognamiglio R, Thiene G. Aortic root dilatation in young men with normally functioning bicuspid aortic valves. *Heart* 1999; 82: 19-22.

Dirección para correspondencia:

Carlos A Narváez Oriani

Av. Instituto Politécnico Nacional Núm. 1669,

Col. Magdalena de las Salinas,

Deleg. Gustavo A. Madero, 07220, México, D.F.

Tel: 5586-6011, ext. 139.

E-mail: drnarvaez@medicosospecialistasenlaroma.com.mx