

Terapia de revascularización percutánea en pacientes portadores de estenosis crítica carotídea-coronaria: resultados en un hospital y a largo plazo

Juan Manuel Palacios-Rodríguez,* Arturo Muñiz García,** Miguel A Bonfil Flores,**
Ramón De la Cruz Obregón,** Samuel Cantú Ramírez**

RESUMEN

Objetivo: Analizar la morbilidad y mortalidad a 30 días y 6 meses en pacientes sometidos a una intervención percutánea (IP) por estenosis crítica carotídea (EAC)-coronaria (EACo) en un centro hospitalario de alto volumen, experto en el tratamiento de la enfermedad multivascular. **Antecedentes:** El tratamiento óptimo de los pacientes con EAC y EACo concomitante sigue siendo controvertido. Ha sido reportada una variedad de estrategias terapéuticas, incluyendo a la cirugía de revascularización coronaria (BACo), sola o en combinación con la revascularización percutánea o quirúrgica de la arteria carótida. **Material y métodos:** Entre enero de 1998 y junio de 2013 fueron tratados 118 (149 lesiones) pacientes consecutivos con EAC (estenosis carotídea sintomática en el 37.6%) y EACo en forma estadiada o simultánea a IP carotídeo-coronario con *stent*. El objetivo primario (PP) fue evaluar la incidencia de los eventos cardíacos y cerebro-vasculares mayores (ECVM) (muerte, infarto al miocardio y accidente vascular cerebral mayor) en los 30 días posteriores, tanto al primero como segundo procedimiento. Con un EuroSCORE (ES) promedio de 2.75 ± 1.5 . **Resultados:** A 30 días, la incidencia de PP fue de 4.02%; la muerte global infarto agudo al miocardio (IAM) y accidente vascular cerebral mayor (AVCM) ocurrieron en el 2.01, 1.34 y 0.67% respectivamente; no observamos diferencia en AVC mayor y muerte en el grupo Sx versus Asx, 2.14% versus 2.14%, $p = 0.809$; ambos grupos, sin embargo, en el infarto fue mayor en Asx versus Sx 4.3% versus 0%, $p = 0.053$. Se hizo un seguimiento a seis meses de 140 lesiones tratadas; cuatro pacientes se sometieron a revascularización coronaria, uno falleció, tres de ellos presentaron IAM y muerte cardiovascular, 0% de AVC ipsilaterales; 1.4% presentó reestenosis *in stent* carotídeo tratándose con angioplastia balón (ATP). **Conclusiones:** En los pacientes con EAC y EACo concomitante, un tratamiento percutáneo combinado se compara muy favorablemente con las experiencias quirúrgicas o híbridos con evidente menor ECVM.

ABSTRACT

Objectives: To analyze the morbidity and mortality at 30 days and 6 months in patients taken to a Percutaneous Intervention (PI) for critical Carotid and coronary stenosis in a center of high volume expert in the treatment of multivessel disease. **Background:** The optimal treatment of patients with Carotid and Coronary disease concomitant remains controversial. A variety of therapeutic strategies, including coronary artery bypass surgery (CABG), alone or in combination with percutaneous or surgical revascularization of the carotid artery have been reported. **Material and methods:** Between January 1998 and June 2013, 118 patients with (149 lesions) carriers of Coronary and Carotid disease (symptomatic carotid stenosis in 37.6%) were treated as staged or simultaneous PI Carotid-Coronary stenting. The primary endpoint (EP) to assess the incidence of major cerebrovascular and cardiac events (MACE) (death, myocardial infarction, cerebral vascular accident major) within 30 days after the first and second proceedings, with EuroSCORE (ES) 2.75 ± 1.5 avg. **Results:** The incidence of EP was 4.02%, global death, acute myocardial infarction (AMI) and cerebral vascular accident major (CVAM) occurred in 2.01, 1.34 and 0.67% respectively. In group Asx versus Sx we not observed a greater difference in the CVAM and death 2.14% versus 2.14%, $p = 0.809$ both groups, however in AMI was higher in Asx versus Sx group 4.3% versus 0%, $p = 0.053$. At 6 month follow up 4 patients underwent CABG one dies, 3 patients more presented AMI and death, 0% ipsilateral CVA, 1.4% had carotid stent restenosis with being treated PTA. **Conclusions:** In patients with carotid and coronary stenosis concomitant, combined percutaneous treatment compares very favorably to previous surgical or hybrid experiences less obvious MACE. This strategy may be particularly suited to more complex patients with high surgical risk.

* Jefe del Departamento de Hemodinamia e Intervención.

** Cardiólogo Intervencionista adscrito al Departamento.

Tal estrategia puede ser especialmente más adecuada a pacientes complejos con alto riesgo quirúrgico.

Palabras clave: Estenosis carotídea, angioplastia coronaria, estenosis coronaria, infarto al miocardio.

Key words: Carotid stenosis, coronary angioplasty, coronary stenosis, myocardial infarction.

INTRODUCCIÓN

La coexistencia de la aterosclerosis en las arterias coronarias y territorios carotídeos es una condición patológica que sigue incrementándose en paralelo con la esperanza de vida.^{1,2} La incidencia de cardiopatía isquémica en el paciente con estenosis carotídea crítica está bien estudiada; el 40 a 50% de los pacientes sometidos a una endarterectomía carotídea presenta enfermedad crítica arterial coronaria.^{3,4} Sin embargo, a falta de ensayos aleatorios, el tratamiento óptimo de pacientes con enfermedad obstructiva severa de la arteria carótida (EAC) y enfermedad de la arteria coronaria concomitante (EACo) no se ha establecido.^{5,6} Una variedad de estrategias terapéuticas, incluyendo el injerto de *bypass* de la arteria coronaria (BACo) solo o asociado con la endarterectomía carotídea (ETC) en etapas (estadiado) o simultánea⁷ o *stent* de la arteria carótida (SAC),⁸ ha sido reportada en diferentes grupos de pacientes.

Algunos reportes sugieren que la ETC y el BACo combinada o estadiada se asocian con una frecuencia de evento vascular cerebral de 4.5 a 7.1% y una mortalidad de 5.5%,⁹⁻¹¹ aunque una comparación directa de intervención percutánea (IP) versus revascularización quirúrgica de la arteria coronaria y/o de la carótida puede no ser válida en pacientes con EAC y EACo concomitante, ya que estos procedimientos son susceptibles de ser realizados en grupos de paciente con características anatómicas y clínicas muy diferentes. La IP carotídea-coronaria ha demostrado recientemente ser una alternativa aceptable a la intervención quirúrgica carotídea-coronaria, esto en pacientes considerados de alto riesgo clínico-anatómico.¹²⁻¹⁶

Por lo tanto, el objetivo de este estudio fue analizar la morbilidad a 30 días y 6 meses en pacientes sometidos a una (IP) por estenosis crítica arterial carotídea (EAC)-coronaria (EACo) en un centro hospitalario de alto volumen, experto en el tratamiento de la enfermedad multivascular.

MATERIAL Y MÉTODOS

Se llevó a cabo un estudio, observacional, longitudinal con dirección retrospectiva, descriptivo y no

comparativo obteniéndose la información de la base de datos del Departamento de Hemodinámica de la UMAE Núm. 34 IMSS, del periodo comprendido de febrero de 1998 a junio de 2013; fueron tratados 279 pacientes, (341 lesiones carotíneas) de los cuales 118 de ellos (149 lesiones carotíneas) fueron sometidos a una intervención coronaria percutánea (ICP) en forma combinada o estadiada. Los pacientes fueron considerados para *stent* arterial carotídeo (SAC) si algunas de las siguientes variables de alto riesgo estaban presentes: edad > 75 años, enfermedad bilateral, oclusión contralateral, lesión ostial alta o baja, enfermedad multivascular coronaria asociada/angina inestable, fracción de expulsión < 45%, lesión sintomática con una estenosis \geq 50% o lesión asintomática \geq 70%. Las indicaciones para la SAC se especifican en el *cuadro I*. De los pacientes sometidos a ICP, 31 de ellos (20.8%) presentaron enfermedad bilateral (6/31 pacientes [19.4%] con oclusión total contralateral y 25/31 [80.6%] con estenosis > 70% bilateral); 19 (76%) fueron tratados en forma secuencial, cinco (20%) en la misma sesión y uno (4%) se sometió a endarterectomía carotídea de la arteria contralateral.

Cuadro I. Indicaciones para *stent* carotídeo.

Criterios de selección

- Edad > 18 años
- Estenosis uni o bilateral o reestenosis en arterias carotíneas nativas
- Estenosis sintomática \geq 50%
- Estenosis asintomática \geq 70%

Criterios de alto riesgo

- Edad > 75 años
- Enfermedad cardíaca clínicamente significativa (insuficiencia cardíaca congestiva, cardiopatía isquémica o necesidad de cirugía cardíaca mayor)
- Enfermedad pulmonar grave
- Oclusión de carótida contralateral
- Estenosis > 50% carótida contralateral
- Cirugía cervical radical previa o radioterapia cervical
- Reestenosis tras endarterectomía

Criterios de exclusión

- Ictus isquémico durante las 48 horas previas
- Trombo intraluminal
- Oclusión total de la arteria

Variables angiográficas (*Cuadro II*): el promedio de estenosis carotídea por angiografía cuantitativa fue de $78.5 \pm 12.5\%$ y postprocedimiento $11.8 \pm 9.2\%$. En total, 149 lesiones fueron tratadas con SAC. La reestenosis pos-ETC fue considerada para SAC si la estenosis fue $\geq 70\%$, 51% de los pacientes. Fueron sometidos a ICP y presentaron tres o más variables de alto riesgo, con un EuroSCORE II promedio de 2.75 ± 1.5 .

TÉCNICA

Todos los pacientes fueron referidos después de una evaluación clínica neurológica y estudio Doppler. Antes de cada procedimiento, personal acreditado por la Sociedad Mexicana de Radiología realizó un estudio Doppler vascular antes del SAC; si éste fue estadiado, se administraron 600 mg de clopidogrel y 325 mg de aspirina, ambos vía oral; una vez canulada la arteria femoral se administró 70 UI/kg de heparina intravenosa. El sitio de punción arterial fue la femoral en la mayoría de los casos, para lo cual se empleó lidocaína a 2% sin epinefrina como anestésico local; no se utilizó sedación con el fin de mantener un estado neurológico constante del paciente. Tanto la presión arterial como la saturación de O_2 fueron monitoreadas durante el procedimiento.

Previamente, ha sido publicada una descripción de nuestra técnica endovascular.¹⁷ El acceso fue femoral en la mayoría de los casos y únicamente en tres de arco bovino se optó por la vía radial; se realizó un angiograma carotídeo y de ambas vertebrales incluyendo imágenes intracraneales (para evaluar circulación colateral) en proyecciones anteroposterior y lateral que

se volvieron a obtener al final como comparación. La colocación de un marcapaso temporal fue obligada como profilaxis en las lesiones ostiales de la carótida interna. El abordaje de la lesión se hizo siempre con catéter telescopiado mediante catéter guía derecho de 6 French, curva 3 (Medtronic Inc., US) y catéter Guider 8 French (Boston Sc, Inc., US), avanzando ambos por cuerda hidrofílica calibre 0.35" por 150 cm de longitud, dejando el catéter Guider justo antes de la bifurcación bicarotídea y retirando el catéter JR y guía hidrofílica para avanzar al sistema de protección cerebral distal a la lesión para posteriormente pasar a catéter Balón Rx 4 x 20 mm y realizar una sola dilatación en el sitioestenótico y poder avanzar el *stent* carotídeo autoexpandible. La predilatación fue obligada y la postdilatación únicamente en el 86.6% de nuestros casos.

Definiciones en la SAC

- Éxito angiográfico: obtener estenosis arterial postprocedimiento menor de 30% mediante angiografía cuantitativa.
- Éxito clínico: obtener una estenosis $\leq 30\%$ sin complicaciones mayores (accidente vascular cerebral mayor, muerte, cirugía o infarto agudo del miocardio) a 30 días.
- Ataque isquémico transitorio: evento neurológico (hemisférico) con recuperación completa dentro de las 24 horas de acontecido el evento.
- Evento vascular cerebral menor: evento neurológico que provoca leve daño neurológico (≤ 3 en la escala NIHSS) con recuperación en menos de 30 días.
- Evento vascular cerebral mayor: lesión neurológica que persiste más de 30 días y que incrementa su severidad a > 4 conforme a la escala del NIH Stroke.

Intervención coronaria percutánea (ICP)

Los pacientes sometidos a ICP demostraron isquemia miocárdica por estudios no invasivos (eco-stress farmacológico, gammagrama cardíaco o prueba de esfuerzo) y el 99.3% presentó al menos una estenosis coronaria epicárdica $> 70\%$, (76.5% enfermedad de > 2 vasos coronarios y 18.7% enfermedad del tronco de la coronaria izquierda).

El abordaje de las lesiones coronarias se realizó en 61% vía femoral y 39% vía radial.

En la gran mayoría, optamos primero por tratar el árbol coronario y en segundo plano el territorio

Cuadro II. Características de las lesiones antes y después de las angioplastias.

ICP 118 pts/149 Ls	
Variable pre ATP	
Diam. referencia mm	6.12 ± 1.3
Diam. mínimo estenosis	1.3 ± 0.74
% de estenosis	78.5 ± 12.5
Long lesión vascular	24.6 ± 6.6
Variables post ATP	
Diam. referencia mm	6.3 ± 1.3
Diam. mínimo estenosis	5.5 ± 2.02
% de estenosis	11.8 ± 9.2
Diam. <i>stent</i> mm	7.9 ± 1.08
Long <i>stent</i> mm	35.23 ± 5.7

Pre ATP = previo a angioplastia transluminal percutánea, pts = pacientes, Ls = lesiones.

carotídeo; el tratamiento fue estadiado en promedio 9.17 ± 9.72 días ($r = 1$ a 40 días) posterior a la ICP, los pacientes tratados para ICP recibieron carga de clopidogrel 600 mg, ASA 300 mg vía oral y heparina 70 u/kg.

Definiciones en la ICP

- El éxito del procedimiento: obtener una estenosis angiográfica $< 20\%$ (evaluada por angiografía cuantitativa) sin la presencia de muerte cardiaca, IM con o sin onda Q o repetición de la revascularización de la lesión tratada durante la estadía en el hospital. Con base en esta definición obtuvimos un éxito clínico de 96.6% y angiográfico del 100%.

Puntos primarios: las muertes fueron consideradas independientemente de su etiología; el IAM fatal y el AVC mayor fatal (isquémico o hemorrágico) fueron definidos como muertes, el infarto periprocedimiento (diagnosticado por un aumento de la creatina kinasa miocárdica fracción de banda > 3 , el límite superior de la normalidad), reinfarto (definido como la recurrencia de los síntomas junto con elevación del segmento ST o bloqueo de rama izquierda y un aumento de enzimas cardíacas, después estable o de valores a la baja) o IAM espontáneo (diagnosticado por cualquier aumento en fracción de banda-quinasa miocárdica creatina por encima de la parte superior al límite de la normalidad). Los electrocardiogramas y enzimas cardíacas fueron evaluados de manera rutinaria después de ambos procedimientos SAC e ICP.

En todos nuestros pacientes llevados a intervención carotídea-coronaria primero se abordó el sistema extracarotídeo y, de 1 a 40 días posteriores, la patología carotídea. Sólo en un caso se presentó insuficiencia renal aguda que hizo necesaria la diálisis con recuperación y egreso del hospital al domicilio; el resto de los pacientes estaba libre de complicaciones. Seis a ocho horas previas a la revascularización percutánea, todo paciente con creatinina sérica > 1.5 mg/dL se sometió a un plan de solución fisiológica de 100 mL/hora para protección renal.

Análisis estadístico

Las características basales fueron comparadas usando χ^2 o la prueba exacta de Fisher para las variables categóricas y la prueba t de Student para las variables continuas.

El nivel de significancia estadística se consideró una $p < 0.05$. El análisis estadístico se realizó con el programa SPSS versión 20.0.

RESULTADOS

Características demográficas y clínicas (*Cuadro III*) del periodo comprendido de febrero de 1998 a junio de 2013: fueron tratados 279 pacientes (341 lesiones carotídeas), de los cuales 118 de ellos (149 lesiones carotídeas) fueron sometidos a una ICP y SAC en forma combinada o estadiada. Con una edad promedio de 66.4 ± 8.6 , 32.3% fue del sexo femenino y un EuroSCORE II promedio de 2.75 ± 1.5 , 116 pacientes (98.3%). La IP se realizó estadiada entre 1 y 40 días posteriores al primer procedimiento (en 53.3% se trató la arteria carótida 24 horas posteriormente a la ICP ([mismo introductor])); en 108 pacientes (91.3%) primero abordamos las arterias coronarias y posteriormente el territorio carotídeo (*Cuadro IV*); 17.4% fue pacientes mayores de 75 años, 76.5% con enfermedad multivascular coronaria (EMV), 37.5% con síntomas neurológicos ipsilateral y 28.9% con AVC previos.

Nosotros consideramos paciente de alto riesgo el tener tres o más de los siguientes factores (Fx): edad > 75 a, EVC previo, sexo femenino, síntomas neuro-

Cuadro III. Características basales de los pacientes incluidos.

Características basales	118 pts/149 Ls
Edad años	66.4 ± 8.6
Edad > 75 años %	17.4
Género femenino %	32.2
HTA %	86.6
D. mellitus %	51
Tabaco %	61.1
Hipercolesterolemia %	94
IAM previo %	45
FEVI < 45 %	35.2
Enf. coronaria %	99.3
Enf. > 2 vasos coronarios %	76.5
Tronco coronario izq. no protegido (TCINP) %	18.1
Bypass Ao Co previo %	2.0
Bypass Ao Co post ATP carotídea %	3.4
ATP renal %	18.1
ATP iliaco femoral %	6
AVC previo %	28.9
EAC sintomática %	37.6
Enf. carotídeo bilateral Tr %	20.8
Alto riesgo clínico-anatómico (factores de riesgo)	2.5 ± 1.12
Euro Score II	2.75 ± 1.53
Éxito angiográfico %	98
Éxito clínico %	96.0

Cuadro IV. Características relacionadas con el procedimiento.

	No	%
Procedimiento estadiado	116	98.3
Tiempo entre ICP y SAC (días)	9.17 ± 9.72	
IP simultánea	2	1.7
Secuencia del procedimiento: ICP primero	108	91.5
No. de stent coronarios implantados/pt	1.78 ± 0.8	
Paciente Tr con stent coronario droga	93	79
Éxito de ICP (Pt tratado)	114	96.6
Éxito clínico SAC (Ls tratada)	144	96.0
Uso protección cerebral (Ls tratada)		
No uso PC	9	6
Filtro cerebral	135	90.6
(Epifilter, AngioGuard, Spider)		
Oclusión Balon (Percusurge, MOMA)	5	3.4
Tipo de stent carotídeo		
Celda cerrada	108	72.5
Celda abierta	41	27.5

ICP = intervención coronaria percutánea, SAC = stent arterial carotídeo, Ls = lesión, IP = intervención percutánea.

Cuadro V. Eventos jerárquicos a los 30 días en el último procedimiento.

Total de muertes	3 (2.0)
Muerte cardiovascular	2 (1.3)**
Muerte neurológica	1 (0.67)*
Otras causas	0
IAM no fatales	2 (1.3)
Eventos neurológicos	
TIA's	10 (6.7)
AVC mayor	1 (0.67)
AVC menor	1 (0.67)
ECVM *(cualquier muerte, AVC mayor, IAM)	6 (4.02)
Sangrado mayor	2 (1.34)
Insuficiencia renal aguda	1 (0.67)
Todos los eventos mencionados	20 (13.4)

* Muerte neurológica por AVC, ** 2 IAM fatales, IAM = infarto agudo miocárdico, ECVM = evento cardiovascular y cerebral mayor, AVC = accidente vascular mayor.

lógicos ipsilaterales, enfermedad bilateral carotídea > 50%, enfermedad multivascular coronaria (EMV) y FEVI < 45%; con este score 51% de los pacientes sometidos a ICP presentaron tres o más variables de alto riesgo.

Resultado a 30 días: la incidencia de PP fue de 4.02%; la muerte global IAM y AVCM ocurrió en el 2.01, 1.34 y 0.67% respectivamente; un paciente que presentó AVCM falleció a los 10 días postevento y 4 pacientes más con IAM, dos de ellos fatal (*Cuadro*

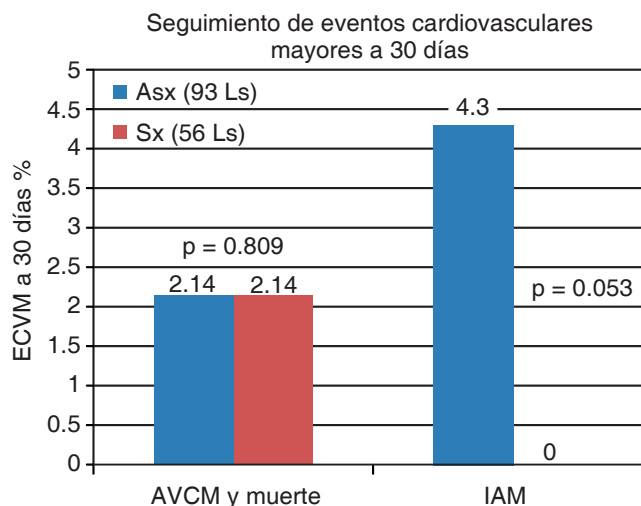


Figura 1. ECVM: evento cardiovascular y cerebral mayor, AVCM: accidente vascular mayor, IAM: infarto agudo miocárdico, Asx: asintomático, Sx: sintomático, Ls: lesión

V). No observamos diferencia en AVC mayor y muerte en el grupo Sx versus Asx, 2.14% versus 2.14%, $p = 0.809$ ambos grupos; sin embargo, en infarto fue mayor en Asx versus Sx 4.3% versus 0% $p = 0.053$ (*Figura 1*).

DISCUSIÓN

Con el envejecimiento de la población y el carácter extensivo de la aterosclerosis, la combinación de la

enfermedad arterial carotídea y la coronaria, incluyendo la participación de tronco de la coronaria izquierda no protegido (TCINP) es encontrada frecuentemente. Sin embargo, no existen pautas en cuanto a qué lecho vascular debería abordarse primero. La decisión de seguir una cirugía versus una estrategia percutánea debe estar basada en la anatomía del paciente y las comorbilidades asociadas. En comparación con la ETC, el SAC presenta un enfoque menos invasivo y que parece ser una alternativa más segura en los pacientes de alto riesgo portadores de EACo severa y EAC.

El estudio SAPHIRE (*The Stenting and Angioplasty with Protection in Patients at High Risk for Endarterectomy*)¹⁴ asignó al azar a 334 pacientes con un número significativo de comorbilidad a cualquiera de los manejos ETC versus SAC. Los puntos primarios a evaluar (incidencia combinada de infarto de miocardio, AVC, o la muerte dentro de los 30 días de la intervención y muerte y AVC entre 1 mes y 12 meses) se produjeron en el 12.2% de los pacientes en el grupo de SAC versus 20.1% después de la ETC $p = 0.043$.

Goldstein y cols.^{18,19} analizaron el resultado de 1160 ETC (695 fueron sintomáticos [Sx] y 463 asintomáticos [Asx]). Se consideró de alto riesgo el poseer uno de los siguientes Fx: a) imagen de trombo luminal, b) edad > 75 años c) AVC previo y d) enfermedad carotídea bilateral u oclusión de un vaso carotídeo. Los ECVM a 30 días (muerte, IAM, AVC) en Sx 8.5% y en Asx 4.5% la edad > 75 años y la enfermedad carotídea bilateral en el grupo Sx condicionaron mayor morbilidad, 6.6 versus 2.3%, $p = 0.024$ y 40 versus 8.2%, $p = 0.01$, respectivamente. En el grupo Asx, el BACo, el antecedente de falla ventricular sexo femenino y edad > 75 años también condicionaron mayor morbilidad, de 19 versus 2.1, $p = 0.001$, 8.6 versus 2.3, $p = 0.03$, 5.3 versus 1.6%, $p = 0.02$, 7.8 versus 1.8% $p = 0.01$ respectivamente.

En nuestro estudio consideramos paciente de alto riesgo el tener tres o más Fx de riesgo ya previamente mencionados. Con este *score* el 51% de los pacientes fue de alto riesgo y aun con estas características clínico-anatómicas la incidencia de PP fue de 4.02%. La muerte global infarto agudo al miocardio (IAM) y accidente vascular cerebral mayor (AVCM) ocurrieron en el 2.01, 1.34 y 0.67% respectivamente.

Hay cuatro posibles enfoques para la revascularización en pacientes de alto riesgo con EACo y EAC: el primero es tratar el sitio activo de presentación; si un paciente se presenta con un síndrome coronario agudo, las coronarias deben ser revascularizadas

primero, ya sea por vía percutánea o quirúrgica. La secuencia estadiada y el intervalo dependerán de la presentación clínica; por ejemplo, en pacientes con angina inestable, IAM, EACo de múltiples vasos y función ventricular izquierda deprimida con anatomía accesible, la ICP se hace previamente y en fases sucesivas se aborda la EAC. Mientras que en otro terreno, en los pacientes con EAC sintomáticas el SAC es seguido por ICP; esto parece ser una alternativa razonable, sin embargo, los datos son limitado y estudios adicionales se justifican. La segunda teoría es abordar, en primer lugar, el lecho vascular con la estenosis más apretada ya sea de manera quirúrgica o por vía percutánea. La tercera estrategia es revascularización quirúrgica de las arterias coronarias y las carótidas al mismo tiempo (combinada) o estadiada, lo que se describe como revascularización híbrida.

Minami y cols.²⁰ reportan a largo plazo sus resultados en un análisis retrospectivos de un solo centro (media de seguimiento de 5.3 años) en 340 pacientes siguiente al manejo híbrido ETC y BACo. A los 30 días, la tasa de AVCM infarto de miocardio y muerte fueron de 3.2, 0.6 y 2.6%, con una tasa de eventos acumulada de 6.5%. La libertad de la AVCM a los 5 años fue del 86.8%, mientras que la libertad de la IAM y muerte fue de 87.5 y 78.9%, respectivamente. Sin embargo, los reportes en paciente considerados de alto riesgo, sometidos a manejo combinado o estadiado quirúrgico carotídeo-coronario muestran resultados muy diferentes.

Vassilidze T.V. y cols.²¹ reportan sus resultados en 33 pacientes sometidos a ETC y BACo con las siguientes comorbilidades: enfermedad bilateral carotídea (48%), insuficiencia cardíaca congestiva clase III-IV (94%), infarto miocárdico previo (21%), insuficiencia renal crónica (15%) y EPOC (15%). La mortalidad quirúrgica fue de 6%, AVC de 18%, los ECVM a 30 días (muerte, AVC, IAM) de 27% y los AVC se presentaron en 36% de los paciente con TCINP versus 5% sin TCINP, $p = 0.001$. Así también la FEVI < 35% conllevó un riesgo mayor de comorbilidad versus FEVI conservada.

Una revisión sistemática de Naylor et al.⁷ mostró una mortalidad del 4.6% para ETC-BACo combinado. El riesgo de AVC ipsilateral y cualquier AVC posterior BACo-ETC estadiada fue de 5.8 y 6.3%, respectivamente. El IAM perioperatorio varió en incidencia dependiendo la secuencia de abordaje quirúrgico: BACo-ETC de 0.9% y ETC-BACo de 6.5%, mientras que el riesgo combinado de muerte/AVC o IAM después de ETC-BACo fue de 11.5% y ETC-BACo de 10.2%, respectivamente.

La seguridad y utilidad de una intervención percutánea híbrida carotídea-coronaria no es muy clara o definida; Hofmann reporta un estudio unicéntrico no randomizado de 67 pacientes con EAC y EACo críticas; la secuencia de la intervención fue dictada por el estado clínico del paciente, la frecuencia de AVC, IAM, muerte y los eventos acumulados a 30 días fue de 1.5, 1.5, 0 y 3% respectivamente.²²

Tomai y cols.²³ llevaron a cabo un estudio prospectivo estadiado o combinado SAC e ICP, reportando una tasa de muerte, IAM y AVC de 4, 2, 2, 1 y 3.8% respectivamente. Llegaron a la conclusión de que estos resultados se comparan favorablemente con experiencias híbridas quirúrgicas previas, pero recomiendan la estrategia para los pacientes complejos con alto riesgo quirúrgico.

Nuestros resultados son muy similares a los reportados por Hofmann y Tomai, en nuestro estudio de 118 pacientes tratados vía percutánea carotídeo-coronario (todos con al menos un Fx de riesgo clínico-anatómico y 51% con tres o más Fx de riesgo); éstos fueron: la muerte global IAM AVCM y eventos acumulados a 30 días ocurrieron en el 2.01, 1.34, 0.67 y 4.02 respectivamente.

Una cuarta estrategia de revascularización podría ser el abordaje percutáneo-carotídea previamente a pacientes con EACo crítica candidato a BACo. Estos pacientes están en alto riesgo de presentar un AVC durante o posterior a la cirugía coronaria. El riesgo de un AVC perioperatorio durante el BACo está bien estudiado; una estenosis carotídea < 50%, entre 50 y 80% u oclusión unilateral es de 1.8, 10 y 19 respectivamente.²⁴⁻²⁵ El desarrollar un SAC previo minimizaría este riesgo.²⁶

Guzmán y cols. analizan seis estudios retrospectivos unicéntricos con 277 pacientes sometidos a SAC y BACo estadiado y con una edad media de 69a, 78% hombres y estenosis carotídea Asx en 76%; el tiempo medio a BACo 32 días, incidencia AVC y muertes asociadas con IP (SAC) 4.7%, posterior a BACo. Seis pacientes (2.2%) presentan AVC, los ECVm a 30 días postcirugía incluyendo SAC fue lo siguiente: AVC menor 2.9%, AVC mayor 3.2%, mortalidad 7.6%, muerte y AVC 12.3%.²⁷

Ziada y cols.²⁸ comparan, en retrospectiva, los resultados de 111 pacientes sometidos a ETC y BACo versus SAC seguido de BACo con una media de 40 días, en 56 pacientes. A 30 días postcirugía los eventos combinados de IAM y AVC fueron SAC y BACo 5.4% versus ETC y BACo 18.9%, $p = 0.001$. Mientras Versaci et al.²⁹ reportaron una incidencia acumulada a 30 días de AVC, IAM y muerte de 4% para SAC/

BACo, Timaran et al.³⁰ mostraron una tasa de AVC menor significativamente ($p < 0.001$) en comparación con ETC/BACo y la muerte similar en el hospital.

SEGUIMIENTO

En un seguimiento promedio de seis meses por la consulta externa de nuestro Hospital, la libertad global de eventos (muerte, cirugía carotídea o coronaria, IAM, reintervención percutánea y AVC) a seis meses se presentó en 88% por lesión tratada y 84.8% por paciente tratado. La curva de libertad de eventos (ECVM) y sobrevida se muestran en la *figura 2*. En comparación con los resultados de terapias de revascularización quirúrgica o híbridos ya sean combinados o en forma estadiada, el abordaje percutáneo ofrece varias ventajas, a saber: 1) su naturaleza menos invasiva puede resultar especialmente apropiada para los pacientes complejos (es decir, los que tienen más enfermedad cardiovascular avanzada, ancianos, etc.) que son adecuados para una terapia percutánea; 2) la secuencia de los dos procedimientos es más fácil

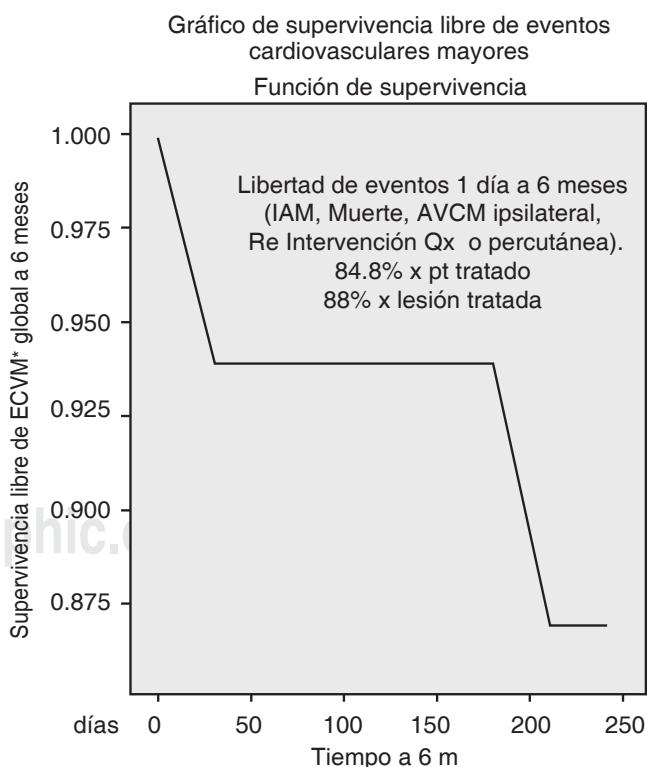


Figura 2. Curva de Kaplan-Meier. Supervivencia a seis meses.

ECVM: evento cardiovascular y cerebral mayor, AVCM: accidente vascular cerebral mayor, IAM: infarto agudo miocárdico, Qx: cirugía.

de planificar y, en la mayoría de los casos, la revascularización coronaria se puede realizar con seguridad primero sin un mayor riesgo de AVC. De hecho, la evidencia que está en apoyo de la revascularización coronaria en pacientes que necesitan intervenciones carótidas es cada vez más consistente,³¹ aunque aún no se ha demostrado en ensayos clínicos aleatorizados y 3) las estancias hospitalarias más cortas podrían traducir menos costos versus estrategias quirúrgicas híbridas o combinadas.

CONCLUSIÓN

Nuestros resultados de este centro hospitalario de alto volumen, experto en el tratamiento de la enfermedad multivascular, probablemente no sean reproducibles a otros centros, la expertis en el manejo pan vascular es fundamental, aunque una comparación directa de intervención percutánea (IP) versus revascularización quirúrgica de la arteria coronaria y/o de la carótida puede no ser válida en pacientes con EAC y EACo concomitante, ya que estos procedimientos son susceptibles de ser realizados en grupos de paciente con características anatómicas y clínicas muy diferentes. Nuestros resultados presentan menor morbilidad que los pacientes llevados a estrategia quirúrgica, no siendo comparables, ya que por la complejidad de nuestros casos no serían candidatos a cirugía. Una opción de nuestro punto de vista es ofrecer la alternativa percutánea híbrida carotídea, en la cual la anatomía vascular así se considere y ser la primera alternativa de manejo percutáneo en el paciente con EAC que va a ser llevado a BACo. Dado el carácter no aleatorio de nuestro estudio los resultados no pueden ser comparados con los ensayos clínicos de ETC y BACo.

REFERENCIAS

- Brilakis ES, Hernandez AF, Dai D et al. Quality of care for acute coronary syndrome patients with known atherosclerotic disease: results from the get with the Guidelines Program. *Circulation*. 2009; 120: 560-7.
- Ness J, Aronow WS. Prevalence of coexistence of coronary artery disease, ischemic stroke, and peripheral arterial disease in older persons, mean age 80 years, in an academic hospital-based geriatrics practice. *J Am Geriatr Soc*. 1999; 47: 1255-1256.
- Urbinati S, Di Pasquale G, Andreoli A, Lusa AM, Carini G, Grazi P et al. Preoperative noninvasive coronary risk stratification in candidates for carotid endarterectomy. *Stroke*. 1994; 25 (10): 2022-2027.
- Jones EL, Craver JM, Michalik RA, Murphy DA, Guyton RA, Bone DK et al. Combined carotid and coronary operations: when are they necessary? *J Thorac Cardiovasc Surg*. 1984; 87 (1): 7-16.
- Naylor AR, Mehta Z, Rothwell PM, Bell PR. Carotid artery disease and stroke during coronary artery bypass: a critical review of the literature. *Eur J Vasc Endovasc Surg*. 2002; 23: 283-294.
- Roffi M. Management of patients with concomitant severe coronary and carotid artery disease: is there a perfect solution? *Circulation*. 2007; 116: 2002-2004.
- Naylor AR, Cuffe RL, Rothwell PM, Bell PR. A systematic review of outcomes following staged and synchronous carotid endarterectomy and coronary artery bypass. *Eur J Vasc Endovasc Surg*. 2003; 25: 380-389.
- Naylor AR, Mehta Z, Rothwell PM. A systematic review and metaanalysis of 30-day outcomes following staged carotid artery stenting and coronary bypass. *Eur J Vasc Endovasc Surg*. 2009; 37: 379-387.
- Graor RA, Hetzler NR. Management of coexistent carotid artery and coronary artery disease. *Curr Concepts Cerebrovasc Dis Stroke*. 1988; 23: 19-23.
- Newman DC, Hicks RG. Combined carotid and coronary artery surgery: a review of the literature. *Ann Thorac Surg*. 1988; 45 (5): 574-581.
- Gasecki AP, Eliasziw M, Ferguson GG, Hachinski V, Barnett HJ et al. Long term prognosis and effect of endarterectomy in patients with symptomatic severe carotid stenosis and contralateral stenosis or occlusion: results from North American Symptomatic Carotid Endarterectomy Trial (NASCET) Group. *J Neurosurg*. 1995; 83 (5): 778-782.
- Serruys PW, Morice MC, Kappetein AP et al. for the SYNTAX Investigators. Percutaneous coronary intervention versus coronary artery bypass grafting for severe coronary artery disease. *N Engl J Med*. 2009; 360: 961-972.
- Nalysnyk L, Fahrbach K, Reynolds MW, Zhao SZ, Ross S. Adverse events in coronary artery bypass graft (CABG) trials: a systematic review and analysis. *Heart*. 2003; 89: 767-772.
- Yadav JS, Wholey MH, Kuntz RE et al. for the Stenting and Angioplasty with Protection in Patients at High Risk for Endarterectomy Investigators. Protected carotid-artery stenting versus endarterectomy in high-risk patients. *N Engl J Med*. 2004; 351: 1493-1501.
- Levy EI, Mocco J, Samuelson RM et al. Optimal treatment of carotid artery disease. *J Am Coll Cardiol*. 2008; 51: 979-985.
- Brott TG, Hobson RW 2nd, Howard G et al. for the CREST Investigators. Stenting versus endarterectomy for treatment of carotid artery stenosis. *N Engl J Med*. 2010; 363: 11-23.
- Palacios-Rodríguez JM, Bazzoni-Ruiz A, Torres-Hernández M, Comparán-Núñez A, Ordoñez-Chacón M, Reyes-Dircio S et al. Stent carotídeo en pacientes de alto riesgo: seguimiento a largo plazo. *Rev Mex Cardiol*. 2004; 15 (1): 5-13.
- Goldstein LB, McCrory DC, Landsman PB, Samsa GP, Ancukiewicz M, Oddone EZ, Matchar DB. Multicenter review of preoperative risk factors for carotid endarterectomy in patients with ipsilateral symptoms. *Stroke*. 1994; 25: 1116-1121.
- Goldstein LB, McCrory DC, Landsman PB, Samsa GP, Ancukiewicz M, Oddone EZ, Matchar DB. Multicenter review of preoperative risk factors for endarterectomy for asymptomatic carotid artery stenosis. *Stroke*. 1998; 29: 750-753.
- Minami K, Fukahara K, Boethig D, Bairaktaris A, Fritzsche D, Koerfer R. Long-term results of simultaneous carotid endarterectomy and myocardial revascularization with cardiopulmonary bypass used for both procedures. *J Thorac Cardiovasc Surg*. 2000; 119: 764-773.
- Vassilidze TV, Cernaianu AC, Gaprindashvili T, Gallucci JG, Cilley JH, Jr, DelRossi AJ. Simultaneous coronary artery bypass and carotid endarterectomy. Determinants of outcome. *Tex Heart Inst J*. 1994; 21: 119-124.

22. Hofmann R, Kerschner K, Kypta A, Steinwender C, Bibl D, Leisch F. Simultaneous stenting of the carotid artery and other coronary or extracoronary arteries: does a combined procedure increase the risk of interventional therapy? *Catheter Cardiovasc Interv.* 2003; 60: 314-319.
23. Tomai F, Pesarini G, Castriota F, Reimers B, De Luca L, De Persio G et al. Finalized Research in Endovascular Strategies Study Group. Early and long-term outcomes after combined percutaneous revascularization in patients with carotid and coronary artery stenoses. *JACC Cardiovasc Interv.* 2011; 4: 560-568.
24. Van der Heyden J, Suttrop MJ, Bal ET et al. Staged carotid angioplasty and stenting followed by cardiac surgery in patients with severe asymptomatic carotid artery stenosis: early and long-term results. *Circulation.* 2007; 116: 2036-2042.
25. Randall MS, McKevitt FM, Cleveland TJ, Gaines PA, Venables GS. Is there any benefit from staged carotid and coronary revascularization using carotid stents? A single-center experience highlights the need for a randomized controlled trial. *Stroke.* 2006; 37: 435-439.
26. Henry M, Gopalakrishnan L, Rajagopal S, Rath PC, Henry I, Hugel M. Bilateral carotid angioplasty and stenting. *Catheter Cardiovasc Interv.* 2005; 64: 275-282.
27. Guzman LA, Costa MA, Angiolillo DJ, Zenni M, Wludyka P, Silliman S, Bass TA. A systematic review of outcomes in patients with staged carotid artery stenting and coronary artery bypass graft surgery. *Stroke.* 2008; 39: 361-365.
28. Ziada KM, Yadav JS, Mukherjee D et al. Comparison of results of carotid stenting followed by open heart surgery versus combined carotid endarterectomy and open heart surgery (coronary bypass with or without another procedure). *Am J Cardiol.* 2005; 96: 519-523.
29. Versaci F, Reimers B, Del Giudice C, Schofer J, Giacomini A, Saccà S et al. Simultaneous hybrid revascularization by carotid stenting and coronary artery bypass grafting: the SHARP study. *JACC Cardiovasc Interv.* 2009; 2: 393-401.
30. Timaran CH, Rosero EB, Smith ST, Valentine RJ, Modrall JG, Clagett GP. Trends and outcomes of concurrent carotid revascularization and coronary bypass. *J Vasc Surg.* 2008; 48: 355-360.
31. Illuminati G, Ricco JB, Greco C et al. Coronary angiography and stenting improves postoperative results of carotid endarterectomy in patients with asymptomatic coronary artery disease: a randomized controlled trial. *Eur J Vasc Endovasc Surg.* 2010; 39: 139-145.

Dirección para correspondencia:

Dr. Juan Manuel Palacios Rodríguez
Minnesota Núm. 300
Rincón de las Puertas, 66460,
San Nicolás de los Garza, Monterrey, N.L., México.
Tel: 80574286 y 87
E-mail: palaciosrj@prodigy.net.mx