

# Tratamiento quirúrgico en la trombosis valvular cardiaca protésica del lado izquierdo. A propósito de un caso

Jesús Salvador Valencia-Sánchez,\* Víctor Manuel Lozano Torres\*\*

## RESUMEN

**Introducción:** La obstrucción por trombosis valvular cardiaca protésica del lado izquierdo es una complicación grave y su mortalidad se asocia con el tipo de válvula, clase funcional, tiempo de evolución de los síntomas y urgencia de la cirugía. **Caso clínico:** Masculino de 55 años de edad, con antecedente de implante de una válvula cardiaca protésica tipo Saint Jude en posición mitral. El paciente inició con disnea de medianos a pequeños esfuerzos, ortopnea y disnea paroxística nocturna (DPN). La exploración física del área cardiaca denotó presencia de ruidos cardiacos arritmicos y *click* protésico disminuido de intensidad. Los niveles de anticoagulación determinados por el coeficiente internacional normalizado (INR) fueron de 1.38. El ecocardiograma transtorácico demostró un gradiente medio de 25 mmHg y área valvular de 0.7 cm<sup>2</sup>. En el ecocardiograma transesofágico se observó imagen ecodensa sugestiva de trombo > 5 mm. El paciente fue sometido a cirugía de recambio valvular exitosa. **Conclusiones:** La cirugía en la obstrucción por trombosis valvular cardiaca protésica del lado izquierdo restaura la función en la mayoría de los pacientes con una baja incidencia de eventos adversos y de recurrencia de la trombosis, por lo que la cirugía de urgencia es segura y quizá más eficaz que la terapia fibrinolítica.

**Palabras clave:** Válvula, cardiaca, izquierda, trombosis, cirugía.

## INTRODUCCIÓN

La obstrucción por trombosis valvular cardiaca protésica del lado izquierdo constituye una situación clínica grave que requiere de un manejo inmediato y eficaz. L.H. Edmunds, en 1982, reportó una incidencia de 0.5 a 6% año/paciente para válvulas cardiacas protésicas en posición mitral y aórtica, y del 20% para válvulas cardiacas protésicas en posición tricus-

## ABSTRACT

**Introduction:** The obstruction of a prosthetic heart valve of the left side is a serious complication and the mortality is associated with the type of valve, duration of symptoms and emergency surgery. **Case report:** Male 55 years old, with a history of implantation of a mitral prosthetic heart valve type Saint Jude. He started with middle dyspnea on slight exertion, orthopnea and paroxysmal nocturnal dyspnea. During the cardiac examination was documented an arrhythmic heart sound and prosthetic click decreased in intensity. The levels of anticoagulation documented to international normalized ratio (INR) were 1.38. The echocardiogram showed a mean gradient of 25 mmHg and valve area of 0.7 cm<sup>2</sup>. Transesophageal echocardiogram showed an echodense image suggesting thrombus > 5 mm. The patient was undergone successful to valve replacement surgery. **Conclusions:** Surgery almost restores valve function in all patients and of nonfatal adverse event rates is small. The urgent surgery is safer and also perhaps more efficacious than the fibrinolytic therapy.

**Key words:** Valve, heart, left, thrombosis, surgery.

pídea.<sup>1,2</sup> En las últimas décadas, con la introducción de válvulas cardiacas protésicas de mejor perfil hemodinámico como son las prótesis de Saint-Jude, su incidencia es menor (0.03%/año/paciente). Hasta el momento actual existen dos formas de tratamiento: la terapia fibrinolítica (TF) y la cirugía de reemplazo valvular. La mortalidad descrita en los primeros reportes de la literatura para la cirugía oscilaba entre el 20.8 al 54.5<sup>3-5</sup> dependiendo de diferentes variables, entre las que destacan la clase funcional (CF), tiempo de evolución de los síntomas, tipo de prótesis y forma de presentación clínica y hemodinámica.

En otros centros con mayor experiencia la mortalidad perioperatoria en pacientes en CF III-IV fue del 17.5 y 24% respectivamente.<sup>6,7</sup> Deviri et al. (1991) reportaron una mortalidad del 12.3% en general (17.5% en CF IV y 4.7% en CF I-III); Valencia et al. (1999) reportaron una mortalidad del 10.5% en pacientes en

\* Dirección de Educación e Investigación en Salud.

\*\* División de Cirugía Cardiorrónica.

Unidad Médica de Alta Especialidad, Hospital de Cardiología, Centro Médico Nacional «Siglo XXI», IMSS.

Este artículo puede ser consultado en versión completa en <http://www.medigraphic.com/revmexcariol>

clase funcional II-IV.<sup>8,9</sup> La mortalidad perioperatoria promedio riesgo no ajustada en un metaanálisis de siete estudios fue del 14%, destacando que el 88% de las muertes en cuatro de estos estudios ocurrieron en pacientes en CF III o IV.<sup>10-12</sup> La mortalidad perioperatoria de los pacientes en condiciones estables es casi equivalente a los pacientes sometidos a una reoperación de recambio valvular electiva.<sup>8,13,14</sup>

Tratando de discernir entre ambas terapéuticas, la elección más óptima en este tipo de pacientes aún es controversial; mientras que la Sociedad de Enfermedades de Válvulas Cardíacas recomienda la TF en todos los casos, la Sociedad Europea de Cardiología recomienda la TF únicamente en pacientes de alto riesgo para cirugía o cuando ésta no está disponible; así como también la Asociación de Cirujanos Cardio-torácicos recomienda la cirugía para los pacientes críticamente enfermos que tiene trombosis obstructiva.<sup>15-18</sup> La cirugía de reemplazo valvular ofrece la ventaja de identificar los cambios estructurales de la válvula, así como el grado de crecimiento de tejido fibroso subvalvular, con la posibilidad de resolver en forma exitosa y completa, en la mayoría de los casos, la función de la válvula en ausencia de complicaciones. La TF conlleva riesgo de complicaciones de sangrado, isquemia cerebral y/o evento vascular cerebral y recurrencia de la trombosis.

Finalmente existen técnicas quirúrgicas en donde se emplea la videoscopia para tener una visualización del lado ventricular de la válvula cardíaca mecánica,<sup>20</sup> y en los casos de disfunción primaria o de la formación de *pannus* extenso la sustitución de la misma es obligatoria.<sup>10,19,20</sup>

### CASO CLÍNICO

Se trató a un paciente masculino de 55 años de edad, con antecedente de tabaquismo desde hace 27 años y con índice tabáquico de 26 paquetes al año. Se le implantó una válvula cardíaca protésica tipo Saint Jude No. 27 en posición mitral, en septiembre de 2010. Permaneció asintomático cardiovascular hasta una semana antes de su ingreso, hasta que inició con disnea de medianos a pequeños esfuerzos, así como ortopnea y disnea paroxística nocturna (DPN); durante este tiempo el paciente percibió la disminución en la intensidad del sonido de los ruidos protésicos.

Los hallazgos en la exploración física fueron: presión arterial 105/70 mmHg, frecuencia cardíaca 93 latidos por minuto, frecuencia respiratoria 20 rpm, *habitus* exterior con palidez de tegumentos y IY grado II a 45 grados; en la auscultación del área

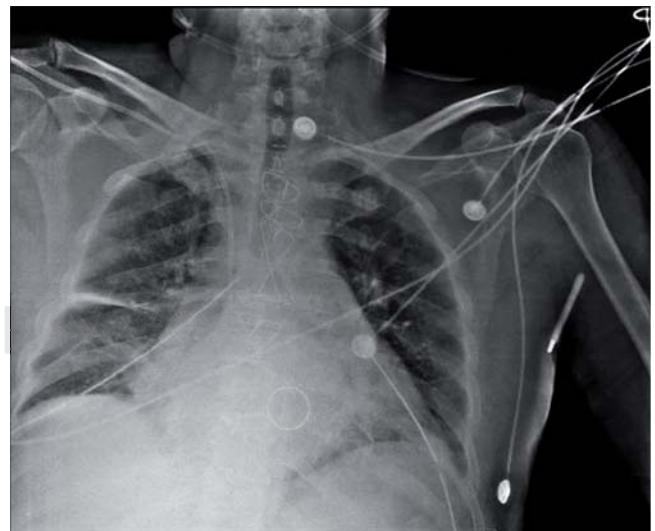
cardíaca: presencia de ruidos cardíacos rítmicos con *click* protésico disminuido de intensidad, pulmones con hipoventilación basal bilateral. Extremidades simétricas sin edema con pulsos simétricos de buena intensidad.

Los niveles de anticoagulación eran subóptimos con coeficiente internacional normalizado (INR) de 1.38 y niveles de fibrinógeno de 506 mg/dL. El electrocardiograma en reposo con ritmo de base sinusal y datos de crecimiento auricular izquierdo.

La radiografía de tórax con cardiomegalia grado II y datos de hipertensión venocapilar pulmonar grado III y derrame intercisural (Figura 1).

El ecocardiograma que se realizó en el servicio de urgencias demostró incremento en los gradientes transvalvulares con un gradiente máximo de 40 mmHg y medio de 25 mmHg, el área valvular calculada fue de 0.7 cm<sup>2</sup> y la presión sistólica de la arteria pulmonar de 50 mmHg (Figuras 2 y 3). En el ecocardiograma transesofágico se observó hemidisco anterior fijo con imagen ecodensa sugestiva de trombo adosado al mismo de 18 x 19 mm y otra imagen adosada a la pared posterior y lateral de la aurícula izquierda de 23 x 11 mm; también se documentó presencia de contraste espontáneo en la aurícula izquierda.

Con base en los hallazgos clínicos, radiológicos y ecocardiográficos, el paciente fue sometido a cirugía de recambio valvular dentro de las siguientes cuatro horas. Los hallazgos quirúrgicos fueron: válvula car-



**Figura 1.** Radiografía de tórax. Válvula cardíaca mecánica en posición mitral y evidencia de datos de hipertensión venocapilar pulmonar grado III con derrame intercisural derecho.

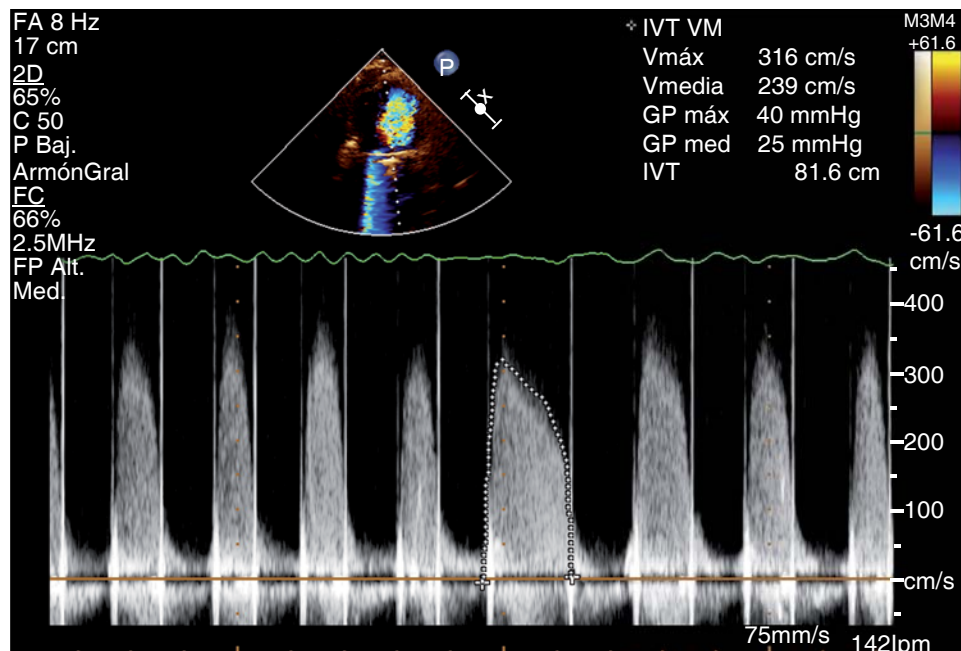


Figura 2.

Ecocardiograma transtorácico. Se muestran las características del flujo transmitral por Doppler continuo, la cuantificación de la velocidad máxima, velocidad media y de los gradientes transvalvulares en mmHg.

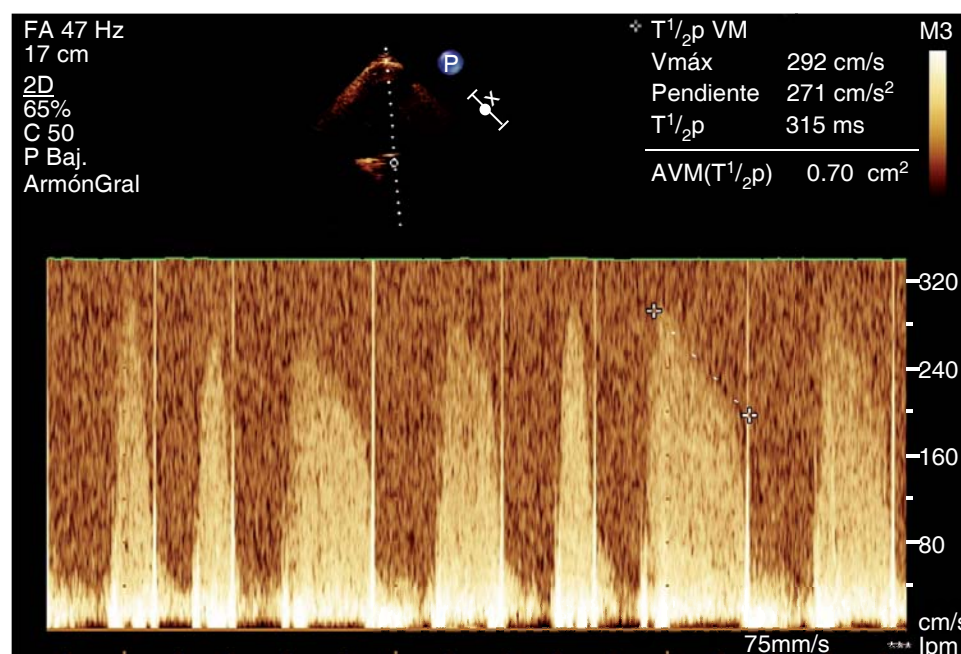


Figura 3.

Ecocardiograma transesofágico. Se muestran la determinación de la velocidad máxima en cm/s, tiempo de hemipresión ( $T1/2p$ ) en metros por segundo (ms) y el cálculo del área valvular en  $cm^2$ .

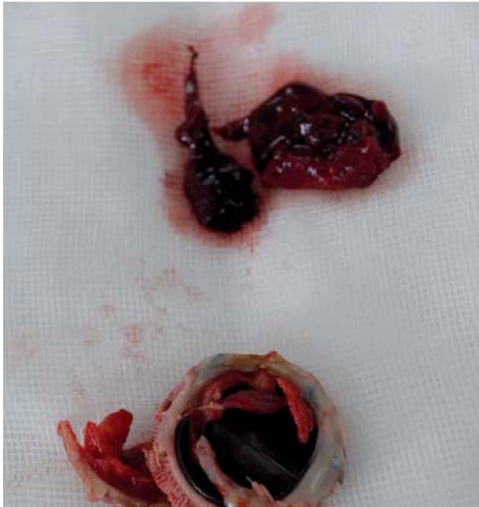diaca protésica tipo Saint Jude con presencia de importante *pannus* subvalvular y trombo sobre el hemidisco anterior; asimismo la presencia de un trombo de 3 cm en la aurícula izquierda (Figura 4 y 5). Se realizó recambio valvular con una nueva válvula cardíaca protésica Saint-Jude No. 25 y trombectomía de la aurícula izquierda.

Los hallazgos histopatológicos del material extraído fueron reportados como constituidos por eritrocitos, con algunos agregados focales de neutrófilos y fibrina organizada con datos de fibrinólisis.

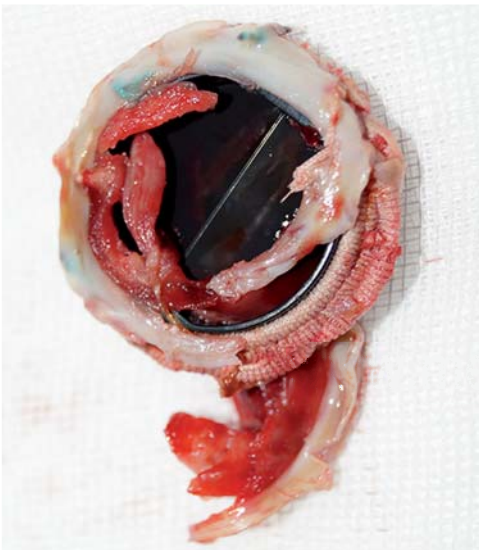
La evolución posterior del paciente fue satisfactoria con egreso del hospital. El ecocardiograma



de control en su egreso presentó: área valvular de 3.24 cm<sup>2</sup>, gradiente máximo de 14 mmHg y medio de 4 mmHg, fracción de expulsión del ventrículo izquierdo de 52% y sin evidencia de trombosis residual.



**Figura 4.** Hallazgos quirúrgicos de la válvula cardíaca mecánica. Imagen de trombo y pannus en la cara auricular de la válvula cardíaca mecánica Saint Jude, así como el trombo extraído de la aurícula izquierda.



**Figura 5.** Hallazgos quirúrgicos de la válvula cardíaca mecánica. Imagen que muestra la presencia de trombo reciente y tejido fibroso (pannus) que impedían la adecuada movilidad de uno de los hemidiscos de la válvula cardíaca mecánica.

## DISCUSIÓN

De las dos alternativas de manejo para los pacientes con trombosis valvular cardíaca protésica del lado izquierdo, la cirugía de reemplazo tiene la ventaja de un mayor éxito en la resolución de la obstrucción, ya que con la terapia fibrinolítica el éxito obtenido, de acuerdo con algunos reportes de metaanálisis,<sup>16,17</sup> es alrededor del 69.7%, siendo un poco mejor en los pacientes en clase funcional I-II (81%) que en los pacientes en CF III-IV. Las diferencias en el riesgo radican principalmente en la mortalidad perioperatoria reportadas en la literatura.

Existen diferentes condiciones que se asocian con la mortalidad, tales como: condiciones clínico-hemodinámicas al momento de la cirugía, urgencia de la cirugía, tiempo de evolución de los síntomas y experiencia del grupo quirúrgico. Al respecto, la mortalidad perioperatoria más baja (4.7%) fue divulgada por Deviri et al. en 43 pacientes. En otros reportes la mortalidad en pacientes con condiciones clínico hemodinámicas críticas CF IV la mortalidad es más elevada (17.5 y 24% respectivamente). Grace en su meta-análisis<sup>16</sup> reportó una mortalidad del 15%, misma que estuvo asociada en el 81% de los casos con pacientes que se encontraban en CF III-IV. El tamaño del trombo también es otra variable importante a tomar en cuenta, ya que la presencia de trombos grandes (> 10 mm) incrementa el riesgo de complicaciones tromboembólicas y la recurrencia de la obstrucción. La ventaja de la TF es su aplicación rápida, inmediata y económica, sin embargo, se asocia con una mayor incidencia de eventos embólicos entre el 14 y 16%, sangrado del 5% y recurrencia de la trombosis hasta del 25%, por lo que la cirugía representa una alternativa con mayor éxito y con menor incidencia de complicaciones.

La recomendación actual de las guías del AHA/ACC 2014 para el manejo de los pacientes con enfermedad valvular cardíaca<sup>15</sup> es: cirugía de reemplazo valvular en pacientes con obstrucción crítica por trombosis de una válvula cardíaca protésica del lado izquierdo, en situaciones de urgencia y con síntomas en CF III-IV si es clase I nivel de evidencia B.

## CONCLUSIONES

Una de las opciones para el abordaje y manejo de la obstrucción por trombosis valvular cardíaca protésica del lado izquierdo es la cirugía; ésta puede incluir la trombectomía o el recambio valvular, sin embargo, los resultados reportados en la literatura con

trombectomía son poco satisfactorios, ya que se han asociado con una elevada incidencia de retrombosis. En este sentido, la cirugía en este tipo de pacientes con obstrucción crítica por trombosis en situaciones de urgencia en CF III/IV y con evidencia de trombos de mayor dimensión y/o formas mixtas de trombo y *pannus* donde exista la disponibilidad del equipo sin retraso en su ejecución en un centro con experiencia incrementa las posibilidades de un mayor éxito en la restauración de la función valvular; de lo contrario, el retraso de la misma y no contar con un equipo adecuado conllevan una mayor posibilidad de complicaciones y por consiguiente una mortalidad más elevada. Bajo este último escenario la TF debe ser la terapéutica a emplear. Bajo este contexto, consideramos que en centro con experiencia la cirugía urgente es segura y quizás con mejores resultados que la TF para pacientes con obstrucción crítica por trombosis valvular cardiaca protésica del lado izquierdo.

#### REFERENCIAS

- Vongpatanasin W, Hillis D, Lange R. Prosthetic heart valves. *N Engl J Med*. 1996; 335 (6): 407-416.
- Edmunds LH. Thromboembolic complications of currents cardiac valvular prostheses. *Ann Thorac Surg*. 1982; 34: 96-106.
- Roudaut SL, Lafitte S, Roudaut MF, Courtault C, Perron JM, Jais C et al. Fibrinolysis of mechanical prosthetic valve thrombosis. *J Am Coll Cardiol*. 2003; 41: 653-658.
- Husebye D, Pluth JR, Piehler JM, Schaff HV, Orszulak TA, Puga FJ et al. Reoperation on prosthetic heart valves. An analysis of risk factors in 552 patients. *J Thorac Cardiovasc Surg*. 1983; 86: 543-552.
- Piehler JM, Blackstone EH, Bailey KR, Sullivan ME, Pluth JM, Weiss NS et al. Reoperation on prosthetic heart valves patient-specific estimates of in hospital events. *J Thorac Cardiovasc Surg*. 1995; 109: 30-48.
- Kontos G, Schaff H, Orszulak T, Puga F, Pluth J, Danielson G. Thrombotic obstruction of disc valves: clinical recognition and surgical management. *Ann Thorac Surg*. 1989; 48: 60-65.
- Roudaut R, Roques X, Lafitte S, Choukroun E, Laborde N, Madona F et al. Surgery for prosthetic valve obstruction: a single center study of 136 patients. *Eur J Cardiothorac Surg*. 2003; 24: 868-872.
- Devire E, Sareli P, Wisenbaugh T, Cronje SL. Obstruction of mechanical heart valve prostheses: clinical aspects and surgical management. *J Am Coll Cardiol*. 1991; 17: 646-650.
- Valencia JS, Arriaga R, Martínez A, Navarro JR, Palomo A. Manejo médico-quirúrgico en la disfunción de prótesis valvular cardiaca izquierda por obstrucción. Once años de experiencia. *Arch Inst Cardiol Mex*. 1999; 69: 127-133.
- Vitale N, Renzulli A, Cerasuolo F et al. Prosthetic valve obstruction: thrombolysis versus operation. *Ann Thorac Surg*. 1994; 57: 365-370.
- Massad M, Fahl M, Slim M et al. Thrombosed Björk-Shiley standard disc mitral valve prosthesis. *J Cardiovasc Surg*. 1989; 30: 976-980.
- Kayali MT, Fetieh MW, Abdulsalam MA, Memon F, Moinuddin M, Raffa H. Thrombotic obstruction of bileaflet mechanical prosthetic heart valves: early diagnosis and management. *J Cardiovasc Surg*. 1998; 39: 331-335.
- Piehler JM, Blackstone EH, Bailey KR et al. Reoperations on prosthetic heart valves. Patient-specific estimates of in-hospital events. *J Thorac Cardiovasc Surg*. 1995; 109: 30-48.
- Björk VO, Henze A. Encapsulation of the Björk-Shiley aortic disc valve caused by the lack of anticoagulation treatment. *Scand J Thorac Cardiovasc Surg*. 1973; 7: 17-20.
- Nishimura RA, Otto CM, Bonow R, Carabello B, Erwin JP, Guyton R et al. 2014 AHA/ACC Guideline for the Management of Patients With Valvular Heart Disease: Executive Summary: A Report of the American College of Cardiology/American Heart Association Task Force on Practice Guidelines. *J Am Coll*. 2014; 63 (22): e57-e185.
- Grace H, Hartzell V, Shaff , Thoralf M, Sundr, Shahbudin H et al. Treatment of obstructive thrombosed prosthetic heart valve. *J Am Coll cardiol*. 2013; 62: 1731-1736.
- Karthikeyan G, Boopathy N, Nivenditha J, Bahl V, Airan B. Urgent surgery compared with fibrinolytic therapy for the treatment of left-sided prosthetic heart valve thrombosis: a systematic review and meta-analysis of observational studies. *Eur Heart J*. 2013; 34: 1557-1566.
- Carrier M, Pellerin M, Dagenais F, Perrault LP, Petitclerc R, Pelletier LC. Video-assisted thrombectomy of mechanical prosthetic heart valves. *J Heart Valve Dis*. 1999; 8: 404-406.
- Vahanian A, Alfieri O, Andreotti F et al. Guidelines on the management of valvular Heart Disease of the European Society of Cardiology (ESC) and the European Association for Cardio-Thoracic Surgery (EACTS). *Eur Heart J*. 2012; 33: 2451-2496.
- Montero CG, Mula N, Brugos R, Pradas R, Figuera D. Thrombectomy of the Björk-Shiley prosthetic valve revisited: long-term results. *Ann Thorac Surg*. 1989; 48: 824-828.

Dirección para correspondencia:

**Jesús Salvador Valencia-Sánchez**

Dirección de Educación e Investigación en Salud, Planta baja.

UMAE Hospital de Cardiología, Centro Médico Nacional «Siglo XXI», IMSS.

Avenida Cuauhtémoc Núm. 330,

Col. Doctores, 06720, Del. Cuauhtémoc, México, D.F.

Tel: 5627-6900 Ext. 22007. Cel: 55 5406-4366

E-mail: [jesus.valencia@imss.gob.mx](mailto:jesus.valencia@imss.gob.mx)