

TRABAJO GANADOR DEL PREMIO «DR. CARLOS PÉREZ TREVIÑO»

EFICACIA Y SEGURIDAD DE DEXTROSA-INSULINA PARA DESENMASCARAR EL SÍNDROME DE BRUGADA

Velázquez-Rodríguez E, Pacheco-Bouthillier A, Rodríguez-Piña H.
Unidad de Electrofisiología. Hospital de Cardiología CMN Siglo XXI,
IMSS. México, D.F.

Introducción: El síndrome de Brugada está caracterizado por elevación del segmento ST en precordiales derechas. Sin embargo, el nivel y morfología de la elevación ST, fluctúa espontáneamente en el tiempo, y los cambios ECG típicos no muestran una expresión estable y es influenciada por varios factores. Se ha reportado que la insulina modula mecanismos de transporte iónico y causa hiperpolarización del potencial de reposo. **Objetivo:** Desenmascarar los cambios en el ST-T en respuesta a un reto metabólico en un grupo de pacientes con patrones ECGs tipo 2 y 3 sugestivos de Brugada. **Métodos:** Ocho pacientes (6 hombres) edad media 42.6 ± 17.8 años (16 a 65), 75% asintomáticos, 2 con síncope no explicado (Grupo I), comparados con 10 pacientes de las mismas características con patrón ECG de repolarización precoz (5) o normal (Grupo II). 50 g de dextrosa 50% seguida de 10 UI de insulina rápida IV con registros ECGs basal y cada 30 minutos durante 180 minutos con medición de glucosa y potasio séricos. Los cambios morfológicos y/o aumento del nivel ST fueron definidos por ≥ 1.0 mm. **Resultados:** Se observaron cambios morfológicos y elevación del ST en 8/8 (100%) en los casos con patrón tipo 2 y 3 con paso al patrón tipo 1 de Brugada y en 0/10 del grupo control ($p < 0.01$). La máxima elevación del ST se observó a los 45 ± 30 minutos después de la infusión. No hubo relación significativa entre los niveles de glucosa y/o potasio con el tiempo de elevación máxima del ST. Un paciente presentó extrasístoles ventriculares bigeminadas sin taquicardia o fibrilación ventricular. **Conclusión:** Las variaciones del ST en el Brugada son influenciadas por diferentes factores, entre ellos las variaciones en los niveles de glucosa-insulina. Esta prueba es útil y segura en el diagnóstico diferencial de trastornos conocidos como repolarización precoz.

DISEÑO, FABRICACIÓN Y DESEMPEÑO DE UNA PRÓTESIS PERCUTÁNEA AÓRTICA

Abundes-Velasco A, Gaxiola M, Peña-Duque MA, Martínez-Ríos MA, Quintana-Peña G.
Instituto Nacional de Cardiología.

Introducción: Las prótesis percutáneas, son en la actualidad una realidad para el tratamiento de algún subgrupo de pacientes, su costo es elevado y se requiere desarrollar tecnología propia en el país. **Material y métodos:** Se fabrica mediante alambre de platino iridio. Consta de 3 postes y de 12 alambres de forma angulada, estos elementos son soldados entre ellos mediante oro puro (Figura 1). Se sutura una banda de pericardio bovino pre-

parado de 400 micras de espesor con prolene 6 ceros (Figura 2). Realizamos pruebas al montarlo sobre un balón de diámetro de 25 mm mediante un *clipping device* y se realizaron pruebas de su comportamiento físico y de la estructura de la válvula de pericardio a la expansión. Se analizó el comportamiento de la prótesis expandida en un probador de válvulas que simula el flujo transaórtico normal. **Resultados:** Se fabricaron de cuatro prótesis: dos probadas en el catéter balón, su compresión y expansión libre. En ambas se logró la expansión al diámetro total con distancias de los postes en forma equidistante y sin desalineación o inclinación de los mismos, las membranas pericárdicas intactas y móviles, coaptando al 100% (Figura 3). Una prótesis se probó en una manguera plástica de 23 mm de diámetro, fue liberada exitosamente logrando la coaptación de la circunferencia de la prótesis en forma adecuada, y la prueba del desplazamiento de las membranas pericárdicas en ambos sentidos mediante un chorro de aire, de apertura y cierre, fueron adecuadas. Una se montó en el simulador de flujo cardiaco, mostrando un comportamiento fisiológico adecuado con sellado completo en diástole y área de apertura adecuada (Figura 4). **Conclusiones:** Estos resultados de la fabricación y pruebas físicas de la prótesis aórtica expansiva con balón resultaron muy satisfactorios y dan pie a iniciar experiencia en fase animal.



Figura 1. Stent base para fabricar la prótesis percutánea.

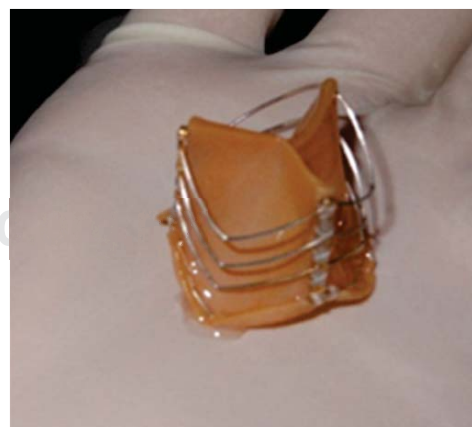


Figura 2. Stent de platino al cual se le sutura pericardio.




Figura 3. Prótesis expandida mediante catéter balón en forma exitosa.




Figura 4. Prótesis montada en un probador de válvulas en inicio de apertura de válvula de pericardio y cierre total.

PARCHE VALVADO COMO ALTERNATIVA DE TRATAMIENTO PARA CIERRE DE COMUNICACIÓN INTERATRIAL CON HIPERTENSIÓN ARTERIAL PULMONAR SEVERA. SERIE DE CASOS EXITOSOS EN UN HOSPITAL DE ALTA ESPECIALIDAD

Yáñez-Gutiérrez L, Cerrud-Sánchez CE, López-Gallegos D, Márquez-González H, Domínguez-Díaz AE, David-Gómez F, Jiménez-Santos M, Ramírez-Reyes H, Santiago-Hernández JA, Riera-Kinkel C, Medina-Concepción LE.

Servicio de Cardiopatías Congénitas. Hospital de Cardiología Centro Médico Nacional Siglo XXI.

Objetivo: Comportamiento clínico de adultos operados de CIA y HAP severa con técnica de parche valvado. **Material y métodos:** Retrospectivo, observacional y longitudinal. **Resultados:** Siete pacientes, cuatro hombres y tres mujeres, con CIA y HAP severa, cierre del defecto septal con parche valvado tipo Novick, edad 52.8 ± 13.9 años (30-65 años), ninguno conocía su cardiopatía 5 (71%), referidos por disnea, uno por arritmia cardíaca y uno por dolor precordial. Todos con ecocardiograma. Todos con cateterismo derecho e izquierdo, y pruebas de reactividad vascular con óxido nítrico. Todos con descenso de la presión 30%. Ninguno tuvo lesiones coronarias significativas. Se hizo cierre con parche valvado, en uno además se colocó prótesis mitral mecánica por insuficiencia mitral severa y en otro más se hizo reconexión de una vena pulmonar. PSAP basal 101.14 ± 22.4 mmHg (71-135 mmHg) y posterior a cirugía de 60.57 ± 16.44 mmHg (32 a 80 mmHg) ($p < 0.001$). Complicaciones un EVC con secuelas y un FA con respuesta farmacológica. Seguimiento mínimo de 3 y máximo de 36 meses. Todos CF I y el paciente con secuelas continúa en rehabilitación.

Conclusiones: HAP es la complicación más temida de las cardiopatías congénitas con cortocircuito, causa de insuficiencia cardíaca e ingresos hospitalarios frecuentes. El parche valvado ha demostrado en nuestros pacientes, ser una alternativa para aquellos pacientes con respuesta a vasodilatadores pulmonares y en otras condiciones no hubieran sido candidatos a cirugía.

TRABAJOS GANADORES DEL PREMIO «DRA. MAGDA HERAS»

RELACIÓN ENTRE TEJIDO ADIPOSITO EPICÁRDICO MEDIDO POR ECOCARDIOGRAFÍA CON ENFERMEDAD CORONARIA Y ADIPO-NECTINA SÉRICA

Yáñez-Rivera TG, Baños-González MA, Ble-Castillo JL, Borrayo-Sánchez G, Torres-Hernández ME, Torres-López JE.

Hospital General de Zona No. 46, IMSS. Villahermosa, Tabasco.

Introducción: Se ha identificado a la cantidad de tejido adiposo epicárdico (TAE) como un predictor independiente de enfermedad coronaria a través de la liberación local de citoquinas proinflamatorias. **Objetivo:** Investigar la asociación entre el grosor del TAE medido por ecocardiografía (ECOTT) con enfermedad coronaria (EC) y adiponectina sérica. **Material y métodos:** De febrero del 2012 a junio del 2013 se estudiaron 153 pacientes a quienes se les realizó angiografía coronaria y ECOTT. El TAE se midió en la pared libre del ventrículo derecho en telesístole, ventanas paraesternal eje largo y corto en tres ciclos cardíacos y se calculó un promedio. En las angiografías coronarias se analizó la presencia, extensión y severidad de la EC. Se midió adiponectina sérica con inmunoensayo, kit (SPI-BIO) y se expresó en $\mu\text{g/mL}$. **Estadística:** Prueba t de Student, ANOVA, correlación de Pearson y Spearman, con programa SPSS v15. Significancia de $p < 0.05$. **Resultados:** El grosor del TAE fue mayor en pacientes con EC comparado con pacientes sin enfermedad coronaria en ambas ventanas paraesternal eje largo (5.39 ± 1.75 versus 4.00 ± 1.67 mm, $p < 0.0001$) y eje corto (5.23 ± 1.67 versus 4.12 ± 1.77 , $p = 0.001$). El TAE en eje largo y eje corto demostró una correlación positiva estadísticamente significativa con la edad ($r = 0.354$, $p < 0.001$; $r = 0.286$, $p < 0.001$), circunferencia de cintura ($r = 0.214$, $p = 0.008$; $r = 0.234$, $p = 0.004$), índice cintura-cadera ($r = 0.189$, $p = 0.019$; $r = 0.217$, $p = 0.004$) e índice cintura-talla ($r = 0.243$, $p = 0.002$; $r = 0.267$, $p = 0.001$), respectivamente y una correlación negativa con el colesterol HDL ($r = -0.160$, $p = 0.024$) en eje largo, no se observó correlación significativa entre el grosor del TAE con los niveles de adiponectina ni con el grado de severidad de la EC. **Conclusiones:** Los resultados sugieren que el TAE por ECOTT puede proporcionar información adicional para la evaluación y predicción de riesgo de EC similar a otras poblaciones. No se encontró relación entre el TAE y niveles de adiponectina.

RESULTADOS INTRAHOSPITALARIOS DE PACIENTES A QUIENES SE LES REALIZÓ ANGIOPLASTIA CORONARIA TRANSLUMINAL PERCUTÁNEA AL TRONCO DE LA CORONARIA IZQUIERDA. EXPERIENCIA DE NUESTRO CENTRO

Sandoval-Navarrete S, Guijosa-Martínez N, Saldaña-García J, Peralta-Figueroa IC, Fernández S

Servicio de Hemodinámica. Unidad Médica de Alta Especialidad. Hospital de Especialidades No. 2 «Lic. Luis Donaldo Colosio Murrieta». IMSS. Sonora

Objetivos: Presentar los resultados intrahospitalarios de pacientes a quienes se les realizó ACTP al tronco de la coronaria izquierda (TCI). **Métodos:** Incluimos a todos los pacientes a quienes se les realizó ACTP al TCI en el periodo comprendido entre el 1 de enero al 31 de diciembre del 2013.

Resultados: Fueron 43 pacientes, 33 hombres (76,7%). Edad entre 41 y 87 años (68 + 5). Diabéticos 22 (51%), 31 hipertensos (72%), 13 tabaquismo (30%), 27 dislipidemia (62,7%). SICASEST 21 (48,2%), de los cuales 7 (16,2%) en choque cardiogénico, angina crónica estable 22 (51,8%) desestimados para cirugía. De los SICAs 5 (11,6%) eran pacientes post quirúrgicos mediatos. Dos (4,6%) antecedente de Cirugía de Revascularización 6 y 8 años previos. Syntax (media 23). La localización: 5 (11,7%) aorto-ostiales, 1 (2,3%) en el cuerpo y 37 (86%) en bifurcación. Las técnicas utilizadas: 4 (9%) Crushing, 7 (17%) T-stenting, 3 (7%) Kissing stenting y 29 (67%) stent simple. De éstos, 26 se dirigieron a la DA y 3 a la Cx. Kissing Ballon final en todos en quienes se implantaron dos stents y en 27 de los de stent único. En 24 (33,5%) se realizó ACTP a DA, a 3 (7%) en Cx y en 8 (18,6%) a CD. En 32 (74,5%) se realizó IVUS pre- y post-ACTP, con postdilatación en 9 (21%). La mortalidad fue de 4 (9%), tres en choque cardiogénico y uno por trombosis intrastent. En todos se utilizaron stents liberadores de Everolimus o Zotarolimus. (Abbott®, Boston Scientific® y Medtronic®). **Conclusiones:** Independientemente del contexto clínico y localización de la estenosis, el tratamiento percutáneo de TCI tiene buenos resultados intrahospitalarios. Esperamos que el seguimiento mejore sustancialmente considerando que todos los pacientes fueron tratados con stents farmacoactivos de segunda generación y optimizados con IVUS pre- y post-implante de los stents.

LA APOLIPOPROTEÍNA E Y SU ASOCIACIÓN CON EL SÍNDROME CORONARIO AGUDO EN PACIENTES MEXICANOS

Sánchez-Pérez R, Tecpanecatl-Xihuitl S, Yáñez-Santos JA, Cedillo-Ramírez ML, Sánchez-Casas AG, Pérez-de Isla L, Saltijeral-Cerezo A, Cabrera-Arroyo C.

Fundación «Madonna di Guadalupe» y la Benemérita Universidad Autónoma de Puebla.

La hipercolesterolemia familiar (HF) es la causa genética más frecuente de enfermedad coronaria (EC) prematura. El diagnóstico de la HF se basa en concentraciones de colesterol unido a lipoproteínas de baja densidad (LDLc) elevadas, presencia o no de apolipoproteínas (apos) historia familiar de hipercolesterolemia, presencia de EC prematura y depósitos de colesterol en forma de xantomas y/o arco corneal. Su diagnóstico precoz permite aplicar medidas preventivas. Las mutaciones en las apos dan por resultado los polimorfismos, tal es el caso de la apo E y E2 que se asocian con disminución en el nivel de colesterol, mientras que la apo E4 se asocia con un incremento en el nivel de colesterol. El objetivo del trabajo fue determinar la presencia de las isoformas de apo E en pacientes con antecedente de EC, dislipidemia y compararlas con sujetos sanos. Para ello se determinó la presencia de las isoformas de la apo E por técnica de PCR en tiempo real en 52 personas, de ellas 18 eran clínicamente sanas, 28 presentaban dislipidemia y seis pacientes con síndrome coronario agudo. Las isoformas presentes fueron apo E3, 3 y apo E3, 4; no se detectaron isoformas 1 y 2. La apo E3, 4 se presentó en 5/6 pacientes con síndrome coronario agudo (83%), en 11/23 pacientes con dislipidemias (48%) y en sujetos sanos solamente en 4/18 personas (22%). Se realizó la prueba de χ^2 obteniéndose una $p = 0,02$, lo cual sugiere que existe una asociación entre la presencia de apo E4 con el síndrome coronario agudo. Desde un punto de vista de salud pública, la mejor estrategia para mejorar este vacío en el diagnóstico y el tratamiento de la HF es implementar un programa de detección precoz en cascada familiar.

TRABAJOS GANADORES DEL PREMIO «DR. MARIANO LEDESMA» AL INVESTIGADOR JOVEN

EVALUACIÓN DE LA FUNCIÓN VENTRICULAR Y AURICULAR DERECHA CON ECOCARDIOGRAFÍA 3D EN TROMBOEMBOLIA PULMONAR AGUDA

Rascón-Sabido R, García-Méndez RC, Carrillo-Estrada M, Arenas-Fonseca JG, Almeida-Gutiérrez E.

Hospital de Cardiología, Centro Médico Nacional Siglo XXI, IMSS. Coordinación de Investigación en Salud, Nivel Central, IMSS. Departamento de Gabinetes. Hospital de Cardiología, Centro Médico Nacional Siglo XXI, Instituto Mexicano del Seguro Social.

Introducción: La tromboembolia pulmonar aguda (TEP) es un padecimiento grave. La ecocardiografía tridimensional (ECO3D) es un método accesible, novedoso y preciso para cuantificar la función ventricular y auricular derechas. A la fecha no existen suficientes estudios que evalúen su papel en esta entidad. **Objetivo:** Determinar la utilidad del ECO3D en la evaluación de función ventricular y auricular derecha, y el riesgo de complicaciones cardiovasculares en pacientes con TEP aguda. **Material y métodos:** Se analizaron 35 pacientes, admitidos al HC CMN SXXI con TEP por angioTAC, mediante equipo Phillips IE 33, se midieron parámetros bidimensionales (2D) y 3D relacionados con función ventricular y auricular derecha, (Tomtec y qlab 10). Se evaluaron complicaciones cardiovasculares intrahospitalarias. **Resultados:** El riesgo relativo de eventos cardiovasculares mayores combinados (ECMC) intrahospitalarios por ECO3D fue: índice de esfericidad de la aurícula derecha $>1,32$; RR 20,3 IC 95% 2,9-13,8; $p = 0,0001$, FEVD RR 7,3 IC 95% 2,5-20,9; $p = 0,0001$, VDFVD > 77 mL RR de 7,3 IC 95% 2,56-20,9; $p = 0,0001$, VSFVD RR 5,5 IC 95% 2,26-13,3; $p = 0,0001$. El análisis multivariado mostró tres predictores de riesgo independiente: índice de esfericidad de la aurícula derecha $> 1,32$, TEP masiva y presión arterial media. **Conclusiones:** La evaluación combinada mediante ecocardiografía 3D de función ventricular y auricular derechas permiten una evaluación cuantitativa, predicción del riesgo para la presentación de complicaciones cardiovasculares y tiempo de estancia intrahospitalaria en pacientes con TEP aguda.

VALOR PRONÓSTICO DE LA MICROALBUMINURIA EN EL PACIENTE CON INFARTO AGUDO DEL MIOCARDIO CON ELEVACIÓN DEL ST

Serrano-Cuevas L, Borrayo-Sánchez G, García-Méndez R, Madrid-Miller A, Almeida-Gutiérrez E.

Hospital de Especialidades, Centro Médico Nacional Siglo XXI, IMSS. Coordinación de Investigación en Salud, Nivel Central, IMSS. Hospital de Cardiología, Centro Médico Nacional Siglo XXI, IMSS.

Introducción: La microalbuminuria (MA) es un marcador de disfunción endotelial, y se ha asociado con mayor morbilidad y mortalidad en la enfermedad cardiovascular. En México, las enfermedades isquémicas del corazón ocupan los primeros lugares de mortalidad, por lo que resulta necesario estudiar marcadores que puedan proporcionar pronóstico en los sujetos con síndrome coronario agudo. **Objetivo:** Determinar el valor pronóstico de la microalbuminuria sobre la evolución de los pacientes con infarto agudo del miocardio con elevación del segmento ST (IAM). **Material y métodos:** Estudio de cohorte, observacional, longitudinal, prospectivo y analítico. Se incluyeron pacientes consecutivos con diagnóstico de IAM en las primeras 24 horas de evolución, de cualquier género mayores de 18 años, que ingresaron a la Unidad de Cuidados Cardiovasculares de un Hospital de Tercer Nivel. Se definió la cohorte expuesta a microalbuminuria en orina de 24 horas (albúmina > 20 $\mu\text{g}/\text{min}$) dentro de las primeras 72 horas de su ingreso, y se dio seguimiento a 30 días registrando la presentación de eventos cardiovasculares. **Resultados:** Se estudiaron 99 pacientes, 51 (51,5%) sujetos presentaron MA. Las características basales no presentaron diferencias significativas. Los pacientes con MA tuvieron mayor puntuación de las escalas APACHE II, TIMI, GRACE y EUROSCORE (todos $p < 0,05$). La presentación de Killip_Kimball $\geq \text{III}$, arritmias, bloqueo atrioventricular avanzado, choque cardiogénico, reinfarcto y muerte se asociaron significativamente con la presencia de MA (todos $p < 0,05$), y esta asociación es indepen-

diente para la presencia de muerte ajustado para las puntuaciones de TIMI, GRACE y la presencia de infarto ventricular derecho. De la misma manera, los sujetos con IAM portadores de MA tienen una sobrevida significativamente menor que aquellos sin MA, $p = 0.002$. **Conclusión:** La microalbuminuria se asocia de manera independiente con muerte a 30 días, y puede ser un biomarcador a medirse rutinariamente en los pacientes con síndrome coronario agudo con elevación del ST.

VALOR PRONÓSTICO DE LA PRESIÓN SISTÓLICA CENTRAL DE LA AORTA MEDIDA CON EL ANÁLISIS DE LA ONDA DE PULSO EN PACIENTES CON SÍNDROME ISQUÉMICO CORONARIO AGUDO E HIPERTENSIÓN ARTERIAL SISTÉMICA

Rodríguez-Steffani EA, Corona-Tapia A, Borrayo-Sánchez G.
UMAE Hospital de Cardiología, Centro Médico Nacional Siglo XXI. Coordinación de Investigación en Salud, Nivel Central, IMSS.

Introducción: En México, la cardiopatía isquémica es una de las principales causas de muerte, ya que representa el 18% del total de las muertes al año; aproximadamente el 45% de esos pacientes tienen hipertensión arterial y menos del 20% tienen control de sus cifras tensionales. La medición de la CASP mediante el análisis de la onda de pulso se relaciona con mayores eventos adversos que la sola medición de la presión arterial. Al momento no existen estudios al respecto, en pacientes con diagnóstico de SICA. **Objetivo:** Evaluar el pronóstico de la medición de la presión sistólica central de la aorta mediante el CASP radial como un factor de riesgo en pacientes hipertensos con SICA. **Material y métodos:** Se trata de un estudio de cohorte en pacientes ingresados al Servicio de Hospitalización, con diagnóstico de SICA de acuerdo con los criterios internacionales (ACC/AHA/ESC) en quienes se les realizó la medición de la CASP mediante el análisis de onda de pulso y el índice de aumento (RAI) utilizando el dispositivo BPro con HAS y sin HAS. Se midió el CASP y el RAI, mediante una escala esperada por edad y género se identificaron dos grupos de acuerdo a la normalidad de la CASP, los eventos cardiovasculares (muerte, re-infarto, eventos vasculares cerebrales, clase funcional y necesidad de nuevas hospitalizaciones) se evaluaron durante la hospitalización y a un mes de seguimiento. **Resultados:** Incluimos 150 pacientes en el estudio, 105 hipertensos (Grupo A) y 45 no hipertensos (Grupo B), así como 50 controles (Grupo C). La edad promedio de los pacientes fue de 62.6 años, 78% del género masculino, los otros factores de riesgo se distribuyeron de la siguiente manera: tabaquismo 52%, diabetes 39.8% y dislipidemia 42%. La frecuencia cardíaca basal promedio fue de 73 lpm. Se encontró una diferencia estadísticamente significativa en las cifras de presión arterial diastólica (73 versus 78 mmHg, $p = 0.014$). El promedio del valor de la CASP para cada grupo fue de 102.5 ± 10.1 mmHg en controles, 107.8 ± 16.1 mmHg en no hipertensos y 118 ± 14.7 mmHg en hipertensos, con una diferencia significativa ($p < 0.0001$). El 53% de los pacientes hipertensos presentó una CASP anormal con respecto a su edad y género en comparación con los no hipertensos (35%) y controles sanos (22%). La incidencia de MACE a 7 y 30 días fue mayor en el grupo de pacientes hipertensos ($p < 0.0001$). Los pacientes con CASP anormal independientemente de ser o no hipertensos tuvieron un mayor índice de eventos adversos durante la hospitalización (RR 2.7, IC 95% 1.38-5.45, $p = 0.003$) y a los 30 días de seguimiento (RR 2.11, IC 95% 1.1-4.2, $p = 0.018$). **Conclusión:** La HAS constituye un factor de riesgo para desarrollar una CASP fuera de los rangos normales para la edad y el género en comparación con los pacientes no hipertensos y controles sanos. Nuestros hallazgos demuestran por primera vez en México que la medición de la presión sistólica central de la aorta calculada mediante el CASP radial puede utilizarse como un predictor independiente de eventos cardiovasculares ma-

yores a 7 y 30 días en pacientes con SICA, por lo que consideramos debe evaluarse en este tipo de pacientes.

ARRITMIAS Y ESTIMULACIÓN CARDIACA

COMPARACIÓN ENTRE FIBRILACIÓN AURICULAR PAROXÍSTICA Y CRÓNICA EN UN HOSPITAL PÚBLICO

Contreras-Gerardo FJ, Sánchez-Rodríguez MI, Salazar-López H, Santos-Tenorio S, González-Gutiérrez M, Villanueva-Rodríguez E.
Hospital Regional PEMEX.

Introducción: La fibrilación auricular (FA) es la arritmia más común. Los pacientes con FA tienen determinado riesgo de mortalidad, disminución en la calidad de vida, aumenta el riesgo de tromboembolismo y evento vascular cerebral (EVC) o isquemia cerebral transitoria (ICT). **Material y métodos:** Se revisaron expedientes electrónicos con diagnóstico de FA de 2003 a la fecha. Se dividieron en dos grupos de acuerdo con el tipo de la FA. Se realizó análisis estadístico con SPSS19. **Resultados:** Se revisaron 111 pacientes (100%), 65 (58%) mujeres y 46 (42%) hombres ($p = ns$) con FA paroxística (24, 21.6%) y FA permanente (87, 78.4%), edad promedio FA paroxística 76.2 años (7.89), FA permanente 76.2 años (8.98) ($p = ns$). Factores de riesgo cardiovascular (FRCV), hipertensión arterial sistémica (HAS), 21 (87.5%) FA paroxística, 73 (83.9%) FA permanente ($p = ns$), diabetes mellitus tipo 2, 12 (50%) FA paroxística y 33 (38%) FA permanente ($p = ns$), tabaquismo 3 (12.5%) FA paroxística y 9 (10.1%) FA permanente ($p = ns$), dislipidemia 4 (16.6%) FA paroxística y 11 (12.6%) FA permanente ($p = ns$). Riesgo CHADS2 0-1 punto FA paroxística 1 (4.1%) FA permanente 3 (3.4%) ($p = ns$) CHADS2 o más puntos FA paroxística 23 (95.9%) FA permanente 84 (96.6%) ($p = ns$). Eventos vasculares cerebrales (EVC) 1 (4.1%) FA paroxística y 21 (24.1%) FA permanente ($p = 0.02$) e (ICT) 0 (0.0%) FA paroxística y 10 (11%) FA permanente ($p = 0.005$). **Conclusiones:** La FA permanente predomina en este grupo de pacientes, los FRCV no parecen determinar el tipo de FA, la mayoría en los dos grupos con riesgo tromboembólico alto; sin embargo, la terapia anticoagulante no es la más utilizada, aunque al comparar, en la FA permanente es significativamente mayor. Los eventos vasculares cerebrales son significativamente más comunes tanto en EVC como en ICT en FA permanente.

CALCIFICACIÓN DEL TEJIDO CARDIACO Y FIBRILACIÓN AURICULAR

Acoltzin-Vidal C, Rabling-Arellanos E, Marcial-Gallegos L.
Práctica Privada. Colima, Colima.

Introducción: En términos generales se sabe que la fibrilación auricular (FA) —no asociada con valvulopatía ni a hipertiroidismo (FA primaria)— se presenta en corazones afectados por fibrosis, pero no se ha dicho nada respecto a la calcificación del corazón, que es relativamente frecuente en personas mayores. Preguntamos si la calcificación del tejido cardíaco se asocia con la arritmia. **Material y métodos:** Se compararon ecocardiogramas transtorácicos de personas con o sin FA primaria en busca de calcificación de válvulas izquierdas, aparato subvalvular mitral, tabique interventricular, pared auricular izquierda o pericardio. Se contabilizó la edad, el porcentaje de calcificación cardíaca según edad, y se analizó la asociación entre calcificación y FA con prueba χ^2 . **Resultado:** Entre 203 casos de pacientes estudiados con ecocardiograma, —cuya mediana de edad fue entre 65 y 69 años, con extremos entre 20 a 94—, 136 (66%) tuvieron calcificación cardíaca. La curva de distribución del grupo está sesgada hacia arriba con semejante número de casos en las décadas de los 70, 80 y 90. La mediana está en séptima déca-

da y la moda también. No se encontró asociación estadísticamente significativa, entre presencia de calcio en estructuras cardíacas y FA. **Conclusión:** La presencia de calcio en el corazón es muy frecuente. Ocurre especialmente entre los 60 y 80 años de edad y no se asocia con fibrilación auricular.

FIBRILACIÓN AURICULAR NO VALVULAR EN UN HOSPITAL PÚBLICO, CARACTERÍSTICAS DEMOGRÁFICAS Y TRATAMIENTO

Sánchez-Rodríguez MI, Contreras-Gerardo FJ, Salazar-López H, Santos-Tenorio S, González-Gutiérrez M, Villanueva-Rodríguez E. Hospital Regional PEMEX. Ciudad Madero, Tamaulipas.

La fibrilación auricular (FA) es la arritmia más común en la clínica. Afecta al 1-2% de la población y su prevalencia aumenta con la edad, siendo hasta 10% en mayores de 80 años. Se clasifica en: diagnosticada por primera vez. Paroxística, persistente, persistente de larga duración, y permanente. Se asocia con condiciones graves que deterioran la calidad de vida y a complicaciones potencialmente letales. **Material y métodos:** El objetivo del estudio es conocer la situación actual de la fibrilación auricular en nuestro hospital. Se revisaron los expedientes electrónicos con diagnóstico de FA en la consulta de cardiología. Es un estudio observacional retrospectivo descriptivo. **Resultados:** Se revisaron de 111 pacientes (100%), la edad promedio es de 76.2 ± 8.7 años, el 58.6% mujeres, hipertensión (84.7%), diabetes (40.5%), por tipo de FA: paroxística (21.6%), persistente (70.3%), permanente (8.1%). El CHADS-VASC las clasificó en 96.4% de alto riesgo (más de 2 puntos). El electrocardiograma encontró datos de hipertrofia ventricular en 39.6% e isquemia en 30.6%. El ecocardiograma mostró aurícula izquierda 46.09 ± 6.34 mm, DTSVI 30 ± 8.5 mm, DTDVI 46.0 ± 7.7 mm, FEVI 50.7 ± 9.27 , FEVI menor 35% (7.2%). El seguimiento promedio fue de 52.8 ± 45.9 (2-300 meses) durante este tiempo se presentaron 12 EVC (10.8%) y 11 AIT (9.9%). El tratamiento antitrombótico: aspirina (64%) clopidogrel y aspirina (6.3%) anticoagulantes orales (14.4) sin tratamiento (15.3%). **Conclusiones:** El estudio demuestra que la mayoría de la población con FA en nuestro hospital tiene score de riesgo alto, a pesar de ello 14.4% no tienen ningún tratamiento antitrombótico. El estudio permite situar la situación del hospital y establecer estrategias de manejo acordes a los nuevos lineamientos.

PROTEINURIA Y RIESGO DE ENFERMEDAD VASCULAR CEREBRAL EN PACIENTES CON FIBRILACIÓN AURICULAR

Salazar-López HR, Contreras-Gerardo FJ, Sánchez-Rodríguez MI, Santos-Tenorio S, Villanueva-Rodríguez E. Instituto Mexicano del Seguro Social.

Introducción: La fibrilación auricular (FA) aumenta el riesgo de enfermedad vascular cerebral (EVC), pero el riesgo varía entre cada paciente. Los criterios actuales de estratificación de riesgo limitan su capacidad predictiva. La enfermedad renal crónica (falla renal, proteinuria) es un factor de riesgo cardiovascular, aunque no se ha establecido directamente un aumento de riesgo independiente para EVC en pacientes con FA, existen estudios que apuntan a dicha relación. **Material y métodos:** Revisión de expedientes clínicos en dos unidades hospitalarias del sector salud. **Resultados:** Se revisaron e incluyeron 111 pacientes (100%), 65 (58%) mujeres y 46 (42%) hombres ($p = ns$). Se dividieron en dos grupos: aquellos con proteinuria (17, 15.3%), y sin proteinuria (94, 84.6%), la edad promedio en el grupo con proteinuria fue 77.4 años (± 8.9) y sin proteinuria 76.03 años (± 8.7) ($p = ns$). Entre los factores de riesgo cardiovascular encontrados en el grupo con proteinuria fueron la hipertensión arterial sistémica (HAS) 77 (81.9%), diabetes mellitus (DM) 34 (36.2%), FEVI < 0.35 en 6 (6.4%), EVC previo (infarto,

isquemia cerebral transitoria) 15 (16%), y respectivamente, para el grupo con proteinuria 17 (100%), 11 (64.7%), 2 (11.8%) y 7 (41.2%), $p = 0.024$ para EVC. De los parámetros ecocardiográficos, el diámetro de la aurícula izquierda en el grupo con proteinuria fue de 48.64 ± 4.13 versus en el grupo sin proteinuria 45.63 ± 6.5 mm ($p = 0.07$); la FEVI fue 47.05 ± 9.35 en el grupo con proteinuria versus en el grupo sin proteinuria 51.37 ± 0.94 ($p = 0.07$). **Conclusiones:** La proteinuria es un factor de riesgo independiente para la enfermedad vascular cerebral. En esta serie no se encontró significancia respecto al diámetro auricular ni FEVI por el tamaño de la muestra.

	Sin proteinuria	Con proteinuria	p
EVC previo	15 (16%)	11 (64.7%)	0.024
Diámetro de AI	45.63 ± 6.5	48.64 ± 4.13	0.07
FEVI	51.37 ± 0.94	47.05 ± 9.35	0.07

SEGURIDAD DEL DABIGATRÁN EN EL TRATAMIENTO DE LA FIBRILACIÓN AURICULAR PAROXÍSTICA CON CRIOABLACIÓN DE VENAS PULMONARES

Pacheco-Ancona S, Rodríguez-Diez G, Melgarejo Y, Jiménez R, Carrasco I, Solís JC, Ortiz-Avalos M, Robledo-Nolasco R. Centro Médico Nacional 20 de Noviembre, ISSSTE.

Introducción: El tratamiento anticoagulante en la fibrilación atrial (FA) depende del riesgo tromboembólico de cada paciente. Antes y por lo menos en los tres primeros meses posteriores a una ablación de venas pulmonares, el tratamiento anticoagulante es indispensable. Tradicionalmente la anticoagulación es con antagonistas de la vitamina k; sin embargo, últimamente se han usado nuevos anticoagulantes orales, ya que el tiempo postoperatorio se reduce y el medicamento es fácil de dosificar. La crioablación es una técnica reciente en el mundo, para la ablación de venas pulmonares mediante enfriamiento. Nuestro objetivo es mostrar nuestra experiencia usando dabigatrán para el procedimiento de crioablación, ya que no hay comunicaciones al respecto, en el mundo. **Pacientes y métodos:** De marzo-junio 2014 se incluyeron pacientes con diagnóstico de fibrilación auricular paroxística llevados a ablación de venas pulmonares mediante crioablación. **Resultados:** Se incluyeron diez pacientes: con edad 53 ± 9 , seis fueron hombres. Seis pacientes tuvieron tratamiento previo con dabigatrán y todos lo suspendieron al menos 24 horas antes. Diez pacientes recibieron dabigatrán previo a su egreso, a diferente dosis (150 o 110 mg) dependiendo del riesgo tromboembólico. Un paciente tuvo sangrado asociado con punción femoral izquierda y anticoagulación con heparina al finalizar el procedimiento, con resolución satisfactoria; este evento no se relaciona con el uso del dabigatrán, sino debido al procedimiento y uso concomitante de heparina no fraccionada. No falleció ningún paciente. En el seguimiento máximo a cuatro meses no se han presentado complicaciones hemorrágicas asociadas con el tratamiento anticoagulante oral, eventos embólicos, o eventos secundarios para suspender el tratamiento. **Conclusiones:** En nuestra serie se demostró que el tratamiento anticoagulante oral con dabigatrán es seguro a corto y mediano plazos en pacientes sometidos a crioablación de venas pulmonares. Nosotros sugerimos retirarlo 24 horas antes del procedimiento y reiniciarlo a partir de las primeras 12 horas posteriores al mismo.

MONITOREO A DISTANCIA DE LOS PACIENTES PORTADORES DE TERAPIA DE RESINCRONIZACIÓN CARDIACA Y DESFIBRILADORES MEDIANTE LOS TRES SISTEMAS DIFERENTES, DISPONIBLES EN MÉXICO: EXPERIENCIA EN UN CENTRO

Melgarejo-Murga JI, Fernández F, Pacheco S, Jiménez R, Carrasco I, Solís JC, Rodríguez-Díez G, Ortiz-Ávalos M, Robledo-Nolasco R. Centro Médico Nacional 20 de Noviembre, ISSSTE.

Antecedentes: Mediante las tecnologías de monitoreo ambulatorio de los dispositivos cardioimplantables (DCI), es posible llevar a cabo un seguimiento estrecho de los pacientes, vigilándolos a distancia; esto puede reducir las hospitalizaciones y complicaciones mayores. El objetivo de este estudio es mostrar nuestra experiencia con los tres diferentes sistemas de monitoreo a distancia, de desfibriladores y resincronizadores, disponibles en nuestro centro. **Pacientes y métodos:** Se incluyeron los registros de pacientes portadores de terapia de resincronización cardíaca (TRC-P), desfibrilador cardíaco implantado (DAI) y con ambas (TRC-D) con tecnología de monitoreo ambulatorio mediante alguno de los tres siguientes sistemas: Home Monitoring de Biotronik, Carelink de Medtronic y Merlin de St. Jude. Las alertas se clasificaron en informes técnicos (relacionados con el funcionamiento del marcapasos). Informes clínicos (relacionados con arritmias y estado hemodinámico). El análisis estadístico se hizo con medidas de tendencia central. **Resultados:** Se recibieron un total de 2,116 alertas de 117 pacientes, 72 hombres (63.1%). De los cuales 48 (42.1%) tenían terapia de resincronización cardíaca (TRC-P), 21 (18.4%) con desfibrilador cardíaco implantado (DAI) y 45 (31.25%) con ambas (TRC-D). De los informes relacionados con informes técnicos (1,126 [53.2%]) en 61 (5.4%) hubo bajas impedancias en el electrodo y de los informes clínicos (990 [46.7%]) 306 (30.9%) fueron por taquicardia ventricular, 84 (8.48%) por fibrilación ventricular y 366 (36.96%) por taquicardia auricular, con alertas en el monitor de insuficiencia cardíaca en 212 (21.41%). Los ajustes en el tratamiento se realizaron vía telefónica y en pocos casos se adelantó la cita para ajuste de dispositivo o del tratamiento. **Conclusiones:** El monitoreo ambulatorio de los DCIs permite la detección y tratamiento oportuno de los pacientes y de esta forma reducir el número de hospitalizaciones y complicaciones derivadas de su patología. Este registro es el más grande en Latinoamérica.

EXPERIENCIA EN EL TRATAMIENTO DE LA FIBRILACIÓN AURICULAR CON ABLACIÓN DE VENAS PULMONARES POR RADIOFRECUENCIA EN EL CMN 20 DE NOVIEMBRE

Pacheco-Ancona S, Rodríguez-Díez G, Melgarejo J, Jiménez R, Carrasco I, Solís JC, Cortés M, Fernández F, Ortiz-Avalos M, Robledo-Nolasco R. Centro Médico Nacional 20 de Noviembre, ISSSTE.

Introducción: El tratamiento actual de la fibrilación atrial (FA) puede ser farmacológico o invasivo, mediante ablación de los disparadores de la FA (extrasístoles en venas pulmonares). La ablación se realiza en nuestro centro desde el año 2009, y desde entonces hemos tenido una curva de aprendizaje aumentando progresivamente el número de procedimientos por año y la efectividad, disminuyendo también las complicaciones. El objetivo de este estudio es mostrar nuestra experiencia en el tratamiento invasivo de la FA mediante ablación de venas pulmonares con radiofrecuencia y sistema de mapeo electroanatómico tridimensional (CARTO). **Materiales y métodos:** De junio 2009 a julio 2014 se incluyeron todos los pacientes sometidos a tratamiento con ablación de venas pulmonares por radiofrecuencia. El análisis estadístico se realizó con medias de tendencia central. **Resultados:** Se incluyeron 53 pacientes, 12 mujeres y 41 hombres, edad 53 ± 11 años, 41 con fibrilación auricular paroxística, 12 con fibrilación auricular persistente, los 53 pacientes fueron tratados con ablación por radiofrecuencia; el procedimiento se consideró exitoso en 45 (85%) pacientes; se identificaron 7 (13%) complicaciones: un paciente tuvo disección del septum interatrial, un paciente tuvo punción del septum auriculoventricular pasando al ventrículo, cinco pacientes presentaron perforación auricular complicada con hemopericardio que requirió drenaje por pericardiocentesis, uno de ellos requirió tratamiento quirúrgico; ningún paciente falleció por

complicaciones asociadas con el tratamiento intervencionista. Del total de pacientes, siete (13%) fueron sometidos a una reintervención por recurrencia de FA. **Conclusiones:** Esta serie demuestra la experiencia en el tratamiento intervencionista de los pacientes con fibrilación auricular, sus complicaciones y éxito a cinco años de iniciado el programa en nuestro centro.

PRIMERA EXPERIENCIA DE CRIOABLACIÓN CON BALÓN EN MÉXICO PARA FIBRILACIÓN ATRIAL

Rodríguez-Díez G, Fabregath JR, Martínez EJ, Zacarías JL, Rodríguez-Piña H, Ortiz-Ávalos M, Robledo-Nolasco R. Hospital Ángeles Interlomas. Centro Médico Nacional Siglo XXI, IMSS. Centro Médico Nacional 20 de Noviembre, ISSSTE.

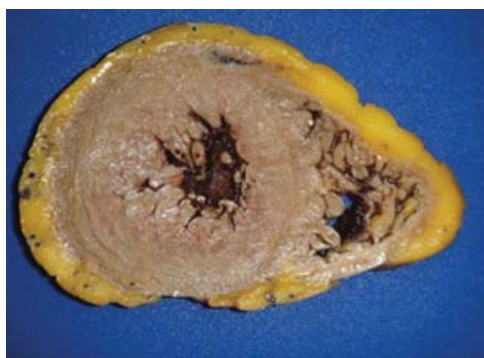
Introducción: El tratamiento invasivo de la fibrilación auricular consiste en aislamiento eléctrico de las venas pulmonares. Se ha desarrollado una nueva técnica llamada crioablación con balón, haciendo una lesión por enfriamiento, más homogénea que el tradicional punto por punto. El objetivo de este estudio multicéntrico es describir nuestra experiencia con los primeros casos de crioablación realizados en México con el advenimiento reciente de esta tecnología. **Pacientes y métodos:** Se incluyeron los casos realizados en cada centro, a partir de la adquisición de la consola. El primer centro que inició fue una institución privada (Ángeles Interlomas), posteriormente el CMN Siglo XXI y finalmente el CMN 20 de Noviembre. **Resultados:** El primer caso se realizó en el 2013, y a partir de 2014 se ha contado con la tecnología en el resto de hospitales. Se realizaron 34 estudios (13-11-10, respectivamente), de FA paroxísticas con edad de 57 ± 10 años. El éxito agudo fue en el 100% de los casos, documentado por el aislamiento completo de la vena pulmonar y con ritmo sinusal al salir de sala. Con la primera generación de balón se aplicaron cuatro minutos por vena, con la segunda generación tres minutos, con por lo menos dos aplicaciones en cada una. El tamaño del balón fue de 23 mm en 18 pacientes, 28 mm en 12 pacientes y combinado en 4 pacientes. El promedio de fluoroscopia empleado fue de 34.66 ± 13 minutos. Se registraron cuatro complicaciones por derrame pericárdico, resueltas; una por sangrado en el sitio de punción, también resuelta, y una parálisis del nervio frénico transitoria. Se registró sólo una defunción en el seguimiento, no relacionada al procedimiento de crioablación. **Conclusiones:** La crioablación en México es segura, sin incrementar notablemente la exposición a radiación y con buen éxito inmediato. El éxito a mediano y largo plazos se observará en el seguimiento posterior.

ALTERACIONES DEL RITMO CARDIACO Y MUERTE SÚBITA COMO MANIFESTACIÓN DE MIOCARDITIS. REPORTE DE UN CASO

Morales-España JM, Vargas-Peñaflor J, Guevara-Valdivia ME. Hospital «Dr. Antonio Fraga Mouret» del Centro Médico Nacional «La Raza», IMSS.

Paciente femenino de 61 años de edad, hospitalizada por presentar síncope cardiogénico. Antecedentes: tabaquismo, etilismo, toxicomanías e historia cardiovascular negados. Padecimiento actual: presentó dolor torácico opresivo con intensidad de 7/10, palpitations, diaforesis, presíncope y síncope, por lo que se inició estudio. Exploración física cardiovascular: TA: 100/60 MMHG, FC: 78 LPM, FR: 18 X', TEMP: 36.5 °C. Choque apexiano en cinco EIC LMC de 2.5 cm de amplitud, se ausculta soplo mesosistólico en foco aórtico intensidad II/VI sin irradiación a cuello, con escape protodiastólico que se intensifica con maniobra de empuñamiento, con retumbo de Austin Flint, pulsos arteriales periféricos homocrotos y sincrónicos, sin edema periférico. Evolución y conclusiones: durante su internamiento la paciente presentó diferentes alteraciones del ritmo, desde bradiarritmias como BAV Completo, BAV segundo grado Mobitz II, alteraciones en la con-

ducción interventricular como bloqueos completos de rama derecha e izquierda, así como taquiarritmias como taquicardia por reentrada intranodal, taquicardia ventricular y fibrilación ventricular que evolucionó a muerte súbita, se descartó enfermedad coronaria, se abordó como un cuadro de miocarditis ante el cuadro presentado por la afección a diferentes niveles del sistema de conducción, sin poder comprobarla incluso con el estudio histopatológico *postmortem*, lo cual refleja el alto grado de dificultad para corroborar el diagnóstico cuando se presenta como afección al miocardio focalizada, se requiere una búsqueda intencionada y racional, mediante el apoyo de las nuevas técnicas de imagen y el abordaje histopatológico intencionado, imponiendo un reto diagnóstico y terapéutico al clínico, como también confiriendo un pronóstico devastador en algunas ocasiones, a pesar de otorgarse tratamiento dirigido.



CRIOABLACIÓN DE FIBRILACIÓN AURICULAR PAROXÍSTICA CON BALÓN DE SEGUNDA GENERACIÓN: REPORTE DE UN CENTRO

Villaseñor-Díaz R, Lara-Vaca S.

Instituto Mexicano del Seguro Social. Unidad Médica de Alta Especialidad Bajío. León, Gto., México.

Introducción: La fibrilación auricular es la arritmia cardíaca más frecuente, con una morbilidad significativa asociada con insuficiencia cardíaca y eventos vasculares isquémicos. En su forma paroxística presenta una probabilidad de progresión a ser persistente de 30% al cabo de tres años. Han surgido tratamientos antiarrítmicos y modalidades de ablación, con el fin de disminuir la morbilidad. Uno de los sistemas más modernos es con nitrógeno a través de un criobalón. **Métodos:** Cinco pacientes (4 hombres [80%] con media de edad de 48.8 años, DE 10.8 años), fueron incluidos de febrero a marzo de 2014. Todos con diagnóstico de fibrilación auricular paroxística, con tiempo de diagnóstico medio de 20.8 meses y DE 21.38 meses. Se realizó ecocardiograma transtorácico y transesofágico con un tamaño auricular medio de 41.6 mm y DE 3.28 mm y fracción de expulsión promedio 64.4% y DE 4.9%. Se sometieron a crioablación de las cuatro venas pulmonares con balón de segunda generación *Arctic Front Advance*. Comprobando bloqueo de entrada y salida como criterio de éxito. Hasta el momento se ha realizado seguimiento al mes y tres meses, planeamos seguirlos por un año. **Resultados:** Al seguimiento a tres meses, 80% de los pacientes se encuentran libres de síntomas, en ritmo sinusal corroborado por estudio Holter de 24 horas; 80% de los pacientes libres de tratamiento antiarrítmico. El paciente en el que se presentó nuevamente fibrilación auricular continúa con amiodarona (3 meses), el cual aún se encuentra en periodo vulnerable. La complicación que se presentó fue parálisis diafragmática en 20% de los pacientes (uno), la cual remitió a las 72 horas del procedimiento. **Conclusión:** La crioablación de fibrilación auricular paroxística es

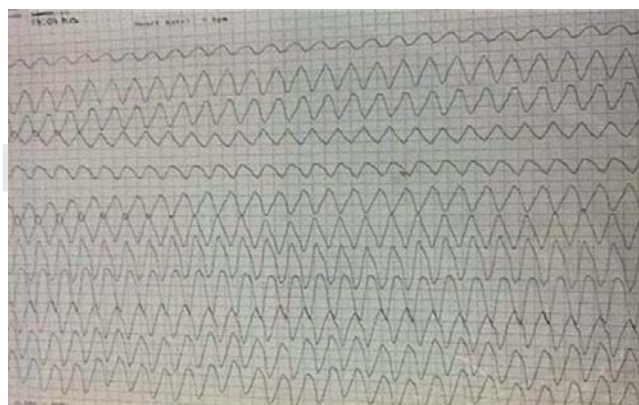
un procedimiento efectivo y seguro, con una tasa baja de complicaciones, la cual puede ser un tratamiento de primera línea para muchos pacientes con esta patología.

TAQUICARDIA VENTRICULAR MONOMÓRFICA SOSTENIDA SECUNDARIA A INTOXICACIÓN POR *IBERVILLEA SONORAE* (TRATAMIENTO ALTERNATIVO PARA DIABETES)

Vázquez-Sánchez HR, Avella-Pérez JJ, Romero-Ocampo L, Suárez-Montesinos L.

IMSS. Hospital General «Dr. Gaudencio González Garza» Centro Médico Nacional «La Raza». Departamento de Medicina Interna.

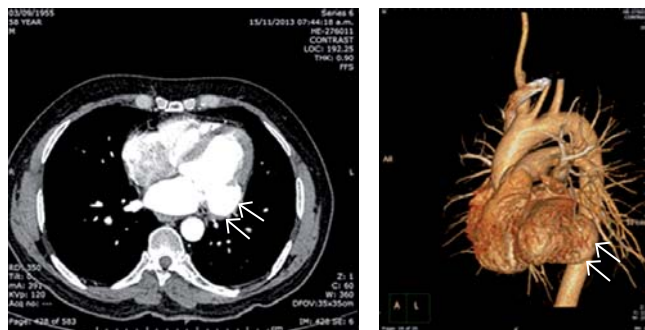
Introducción: La *Ibervillea sonora* es una raíz mexicana usada por sus propiedades hipoglucemiantes para la diabetes mellitus. Un efecto adverso, al ser un secretagogo de insulina, es la liberación de potasio hacia el espacio extracelular por inhibición de canales sodio-potasio, que condiciona hiperkalemia y riesgo de arritmias. **Material y métodos:** Paciente masculino de 61 años de edad con diabetes mellitus de tipo 2 en tratamiento con metformina 850 mg diarios y desde hace dos meses toma Conglutit (wereque, nopal, xoconostle) comprimidos de 850 mg cada ocho horas. Tabaquismo crónico con índice tabáquico de 68.3 paquetes/año y alcoholismo crónico llegando semanalmente a la embriaguez. Inicia ocho días previos a su internamiento con ataque al estado general. Posteriormente disnea en reposo y síncope, es llevado a urgencias en donde ingresa consciente y se documenta taquicardia ventricular monomórfica sostenida con una frecuencia ventricular media de 150 latidos por minuto. Se da manejo farmacológico con amiodarona logrando revertir y obteniendo un trazo de bradicardia sinusal con bloqueo auriculoventricular de primer grado. **Resultados:** Se solicitaron parámetros a su ingreso donde se evidencia hiperkalemia de 7.7 mEq/L y se inicia manejo médico. Fue valorado por toxicología, la cual considera exacerbación de la misma por el consumo de wereque; reportando elevación de transaminasas con resto de PFH normales. Depuración de creatinina normal. Se corrigió el potasio pero persiste con bradicardia sinusal, se realiza ecocardiograma encontrándose normal y la coronariografía reporta coronarias sin lesiones, con flujo TIMI 3 en todos los vasos. **Conclusiones:** La taquicardia ventricular que presentó el paciente fue secundaria a hiperkalemia ocasionada por el consumo de Conglutit, ya que se descartó enfermedad renal y cardiopatía isquémica. Los tratamientos naturistas alternativos para la diabetes, de uso común en nuestro medio, no son una opción inocua; y el uso de wereque puede condicionar hiperkalemia, con el potencial riesgo de arritmias.



ANEURISMA SUBMITRAL COMO CAUSA DE TAQUICARDIA VENTRICULAR

Bonilla-Morales I, Guevara-Valdivia ME, Juárez-Escobar KY.
Servicio de Electrofisiología y Estimulación Cardíaca. UMAE Hospital de Especialidades «Dr. Antonio Fraga Mouret». Centro Médico Nacional «La Raza», México, D.F.

Introducción: El aneurisma subanular mitral es una entidad rara que se ha descrito principalmente en población de raza negra sudamericana, el cuadro clínico puede ir desde embolismos, arritmias ventriculares o insuficiencia cardíaca. **Objetivo:** Se presenta el caso de un paciente con aneurisma subanular mitral que presentó como manifestación inicial taquicardia ventricular. **Material y métodos:** Paciente masculino de 58 años, de raza blanca, originario de Colombia, con antecedentes de tabaquismo ocasional, cuadro clínico de cinco años de evolución con presencia de lipotimias, se realizó protocolo de estudio con Holter de 24 horas, el cual demostró presencia de taquicardia ventricular no sostenida por lo que fue referido a nuestra unidad para su estudio. **Resultados:** Se realizó ecocardiograma con hallazgo de zona aneurismática en la región basal posterior y lateral adyacente a la válvula mitral, se sometió a cateterismo cardíaco con coronarias sin lesiones ateromatosas y flujo lento coronario, en ventriculograma se corrobora la presencia de aneurisma submitral, en tomografía multicorte se logra medir la zona aneurismática con 3 cm de longitud, pared delgada sin evidencia de trombos en su interior, dentro de sus laboratorios con inmunológicos negativos, ELISA para mal de Chagas negativo, se propuso de manera inicial la posibilidad de corrección quirúrgica, pero no se realizó por negativa del paciente, ante la evidencia de taquicardia ventricular se decidió colocar DAI-DDD, amiodarona y anticoagulación oral. **Conclusión:** Existen diversas teorías acerca de la etiología de los aneurismas submitrales, presencia de debilidad en la región posterior del anillo mitral, asociación con infecciones como enfermedad de Chagas, se ha propuesto el tratamiento quirúrgico para la corrección de dicha entidad; sin embargo, la tasa de complicaciones es alta, los pacientes con evidencia de arritmias ventriculares, se consideran de alto riesgo, por lo que se debe valorar la colocación de un desfibrilador implantable para prevención de muerte súbita.

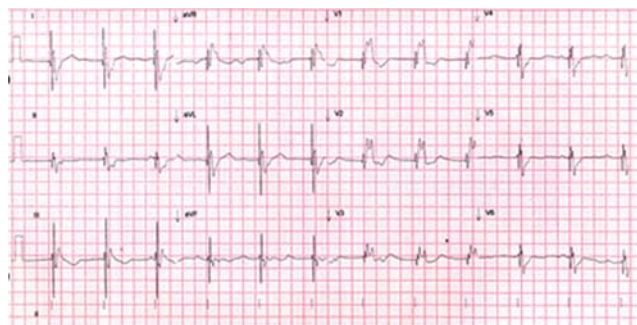


COLOCACIÓN INADVERTIDA DE ELECTRODO DE MARCAPASOS EN VENTRÍCULO IZQUIERDO DIAGNOSTICADO 16 AÑOS DESPUÉS DEL IMPLANTE

Bonilla-Morales I, Guevara-Valdivia ME, Juárez-Escobar KY.
Servicio de Electrofisiología y Estimulación Cardíaca. UMAE Hospital de Especialidades «Dr. Antonio Fraga Mouret». Centro Médico Nacional «La Raza», México, D.F.

Introducción: El implante de un electrodo de marcapasos en el ventrículo izquierdo es una complicación rara que puede tener un curso clínico variable y muchas veces incierto. **Objetivo:** Se presenta el caso de una paciente a la cual se le diagnosticó estimulación ventricular izquierda 16 años después del primer implante. **Material y métodos:**

Paciente femenino de 78 años, con antecedentes de hipertensión arterial sistémica de larga evolución, hipertensión arterial pulmonar desde hace un año en manejo con sildenafil y oxígeno suplementario. En 1998 se colocó marcapasos definitivo VVI por Bloqueo AV de 2 grado MII intermitente. **Resultados:** Ingresó de manera programada para cambio de generador de marcapasos, en electrocardiograma de inicio con ritmo de marcapasos, captura al 100% y morfología de bloqueo de rama derecha, ante esta evidencia se realizó ecocardiograma que mostró cable de marcapasos en ventrículo izquierdo, el cual atravesaba por una comunicación interatrial *ostium secundum*, presión sistólica de la arteria pulmonar de 65 mmHg. La paciente se encontraba asintomática, en clase funcional II NYHA, con adecuados umbrales de estimulación, por lo que se decidió únicamente realizar el cambio de generador. **Conclusión:** La colocación del electrodo de marcapasos en el ventrículo izquierdo se debe principalmente a defectos septales no diagnosticados previos al implante, el diagnóstico se debe sospechar al encontrar en electrocardiograma estimulación con morfología de bloqueo de rama derecha. La importancia de esta entidad radica en la posibilidad de presentar complicaciones como embolismo, insuficiencias valvulares o endocarditis, por tal motivo algunos autores sugieren el uso de anticoagulación oral para prevención embólica. Ante la presencia de complicaciones graves o la falla de captura está indicado valorar el retiro del electrodo. En nuestro caso llama la atención que 16 años después del implante nunca se sospechó de estimulación en ventrículo izquierdo y la paciente permaneció asintomática durante todo el tiempo.



ATEROSCLEROSIS

POLIMORFISMO R46L DEL GEN PCSK9 Y RESPUESTA TERAPÉUTICA A ESTATINAS EN PACIENTES HIPERCOLESTEROLÉMICOS

Rojas DR, Cardona-Muñoz EG, Totsuka-Sutto SE, García-Cobán TA, Pascoe-González S, Ramírez-Dueñas MG, Ramírez-Lizardo EJ.
Instituto de Terapéutica Experimental y Clínica, Centro Universitario de Ciencias de la Salud, Universidad de Guadalajara. Guadalajara, Jalisco.

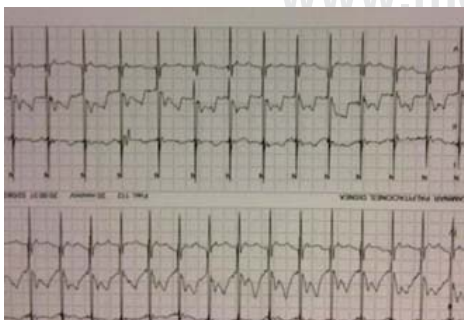
Introducción: La hipercolesterolemia es un problema de salud pública por su alta prevalencia, en México es de 26.5% y en Jalisco de 30%. Se caracteriza por valores de CT ≥ 200 mg/dL y de C-LDL ≥ 100 (ATP-III), tener relación causal con aterosclerosis y sus manifestaciones clínicas, la enfermedad coronaria, la enfermedad arterial periférica y el evento cerebral isquémico. La proteína PCSK9 es un inhibidor natural del receptor de LDL (LDL) y su deficiencia se asocia a niveles bajos de LDL y ejerce protección contra enfermedad coronaria. El objetivo del presente trabajo es identificar la frecuencia del polimorfismo R46L del gen PCSK9 en pacientes hipercolesterolémicos y conocer su asociación con la respuesta terapéutica a estatinas. **Material y métodos:** Se realizó una cohorte prospectiva en 41 pacientes hipercolesterolémicos, en tratamiento

con pravastatina 20 mg/día (tratamiento habitual en Sector salud), se realizó extracción de ADN e identificación del polimorfismo R46L mediante la técnica de PCR múltiple. Se midió CT, C-LDL, C-HDL, talla y peso en tres visitas subsecuentes. **Resultados:** Los alelos G y T, tuvieron frecuencia alélica de 0.96 para (G) y 0.04 para (T). La frecuencia de homocigotos (G/G) fue de 89.7% y de heterocigotos (G/T) de 10.3%. La respuesta terapéutica a pravastatina 20 mg/día evaluada por reducción de CT fue mejor en homocigotos (-20.58%) versus 12.5% en heterocigotos, similar efecto en C-LDL (-17.71%) en homocigotos versus 8.12% en heterocigotos. **Conclusiones:** La frecuencia de heterocigotos del polimorfismo R46L del gen PCSK9 fue mayor en nuestra población, respecto a la reportada en otros países. La respuesta terapéutica a pravastatina evaluada por reducción de CT y C-LDL fue mayor en los homocigotos G/G. La identificación del polimorfismo R46L del gen PCSK9 puede ser útil predictor de respuesta terapéutica en pacientes con hipercolesterolemia.

ARTRITIS REUMATOIDE COMO FACTOR DE RIESGO CARDIOVASCULAR EMERGENTE

Rayas-Gómez AL, Omelas-Arrieta M, Méndez-Bucio A, Segura-Esquível MI. Hospital San José Querétaro.

Mujer de 32 años. Artritis reumatoide (AR) de 14 años de diagnóstico, sin respuesta a fármacos modificadores de la enfermedad y biológicos anti-TNF como etanercept y adalimumab. Tratamiento actual con tocilizumab anti IL-6, buen control, proteína C reactiva 1 mg/dL. Referida por reumatología por deterioro de CF de un mes de evolución por disnea, palpitations y angina de pecho clase IB1 de Braunwald. Ecocardiograma: VI de tamaño y grosor normal. Movilidad global en reposo conservada. Insuficiencia mitral ligera secundaria a prolapso de la valva anterolateral. FEVI 69%. Holter: ritmo sinusal con imagen de BIRDDH. Desnivel negativo del segmento ST de 5 mm por 100 m con el esfuerzo. Gama-grama cardíaco: patrón gamagráfico balanceado (enfermedad de más de dos vasos). Disquinesia septal, anteroapical e hipocinesia posteroinferior. Respuesta presora hipotensiva. Coronariografía: flujo lento, disfunción endotelial. **Discusión:** Entre las causas de mortalidad en AR predomina la cardiovascular (CV), e incluso el riesgo de infarto de miocardio aparece antes de que se cumplan los criterios diagnósticos de AR. Los factores de riesgo CV clásicos son menos frecuentes en estos pacientes. Hay factores de riesgo CV emergentes en procesos inflamatorios como: 1) el factor reumatoide multiplica hasta seis veces el riesgo de morir por causa CV, 2) peso corporal bajo (mayor actividad inflamatoria), 3) proteína C reactiva, 4) homocisteína en pacientes tratados con metotrexato sin suplemento de ácido fólico, 5) partículas HDL proinflamatorias (las propiedades antiinflamatoria, antioxidante y antiapoptótica están deterioradas), 6) número elevado de articulaciones inflamadas y 7) anticuerpos anti LDL oxidadas están asociadas fuertemente con el grado de inflamación y a la presencia de aterosclerosis subclínica. **Conclusiones:** El proceso inflamatorio es clave en el desarrollo de arterioesclerosis acelerada y prematura en AR, se relaciona con disfunción endotelial y factores inmunológicos.



CARDIOLOGÍA INTERVENCIONISTA

TERAPIA DE REVASCULARIZACIÓN PERCUTÁNEA EN PACIENTES PORTADORES DE ESTENOSIS CRÍTICA CAROTÍDEA-CORONARIA: RESULTADOS EN HOSPITAL Y A LARGO PLAZO

Palacios-Rodríguez JM, Muñiz-García A, Bonfil-Flores MA, De la Cruz-Obregón R, Cantú-Ramírez S.

Instituto Mexicano del Seguro Social UMAE 34 Monterrey. Departamento de Hemodinamia e intervencionismo.

Objetivo: Analizar la morbimortalidad a 30 días y seis meses en pacientes sometidos a una intervención percutánea (IP) por estenosis crítica carotídea (EAC)-coronaria (EACo) en un Centro Hospitalario de alto volumen experto en el tratamiento de la enfermedad multivascular. **Material y métodos:** De enero de 1998 a junio de 2013 118 pacientes (149Ls) consecutivos con EAC (estenosis carotídea sintomática en el 37.6%) y EACo fueron tratados en forma estadiada o simultánea a IP carotídeo-coronario con *stent*. El objetivo primario (PP) evaluar la incidencia de eventos cardíacos y cerebrovasculares mayores (ECVM) (muerte, infarto al miocardio, accidente vascular cerebral mayor) en los 30 días posterior al primer como segundo procedimiento, con un *euro score* (ES) promedio de 2.75 ± 1.5 . Resultados a 30 días; la incidencia de PP fue de 4.02%, muerte global, infarto agudo al miocardio (IAM) y accidente vascular cerebral mayor (AVCM) ocurrió en el 2.01, 1.34 y 0.67%, respectivamente. No observamos diferencia en AVC mayor y muerte en el Grupo sintomático (Sx) versus asintomático (Asx) 2.14 versus 2.14% $p = NS$ ambos grupos; sin embargo, en infarto fue mayor en Asx versus Sx 4.3 versus 0% $p = 0.053$. A seis meses se hizo seguimiento de 140 lesiones tratadas, 4 pacientes se someten a revascularización coronaria uno fallece, 3 pacientes presentaron IAM y muerte cardiovascular, 0% de AVC ipsilaterales, 1.4% presentan reestenosis *in stent* carotídeo tratándose con angioplastia balón (ATP). **Conclusiones:** En los pacientes con EAC y EACo concomitante, un tratamiento percutáneo combinado se compara muy favorablemente a las experiencias quirúrgicas o híbridos con evidente menor ECVM. Tal estrategia puede ser especialmente más adecuada a pacientes complejos con alto riesgo quirúrgico.

CIERRE PERCUTÁNEO DE MALFORMACIÓN ARTERIOVENOSA PULMONAR DERECHA CON COPOLÍMERO DE ETILEN VINIL ALCOHOL. REPORTE DE UN CASO

Ortega-Flores KR, Melo-Guzmán G, Uruchurtu-Chaverín E, Galván-Becerril JR.

Servicio de Hemodinamia, Hospital Juárez de México, México Distrito Federal.

Caso clínico: Paciente femenino de 13 años. Factores de riesgo cardiovascular: sedentarismo. Antecedentes heredofamiliares: hermana finada al año de edad y hermano finado a los 17 años de edad, ambos por hemoptisis masiva y hemotórax espontáneo. Ingres a hospitalización referida de otra institución; por la presencia de hemoneumotórax espontáneo corroborado por TAC, (Figuras 1 y 2) y alta sospecha de malformación arteriovenosa pulmonar derecha; se decide realizar cateterismo de arteria pulmonar. **Cateterismo:** Femoral derecho, se coloca introductor 6FR, presión pulmonar 26 mmHg, presencia de malformación arteriovenosa pulmonar derecha. **Cierre de la malformación arteriovenosa pulmonar:** Por cateterización (Figuras 3-5) selectiva de la arteria pulmonar derecha se ingresa al nido de la malformación y a través de microcatéter de flujo se liberan 3 coils de platino desprendibles (4 x 12, 6 x 20 y 7 x 30), disminuyendo el flujo sanguíneo de la lesión e inmediatamente después se inyecta desde el pedículo principal de la

MAV 1.5 mL de cohesivo Onyx de manera lenta y progresiva hasta lograr oclusión de manera exitosa del 100% de la misma. Evolución: Buena evolución clínica, con disminución drástica de signos y síntomas, adecuada saturación de oxígeno arterial y remisión del hemotórax; se egresa tres días después, con seguimiento y control por consulta externa. **Conclusión:** El impacto de este caso radica en poder otorgar el cierre percutáneo de las MAVP con un novedoso material cohesivo no adhesivo (Onyx), del cual se ha evidenciado el éxito y buen pronóstico en los pacientes sometidos a este tratamiento, en contraste con la baja incidencia de complicaciones por procedimiento, disminuyendo así la mortalidad y complicaciones devastadoras observadas en las malformaciones arteriovenosas pulmonares.

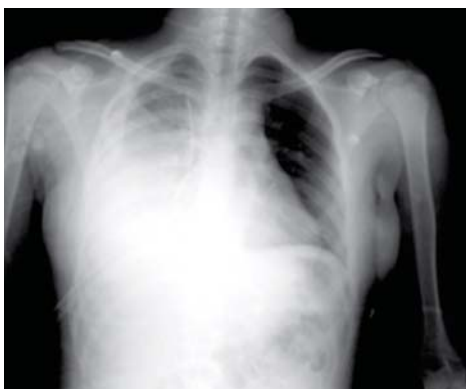

Figura 1.

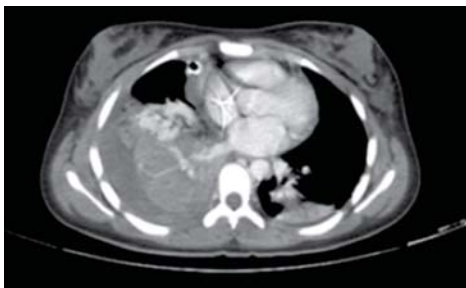

Figura 2.

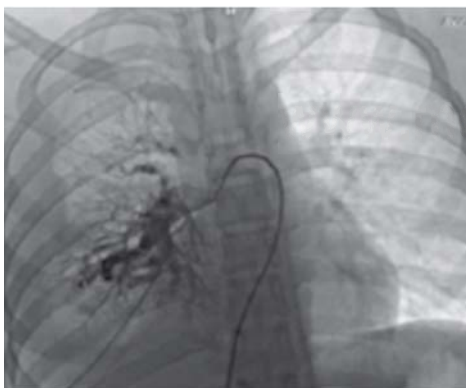

Figura 3.

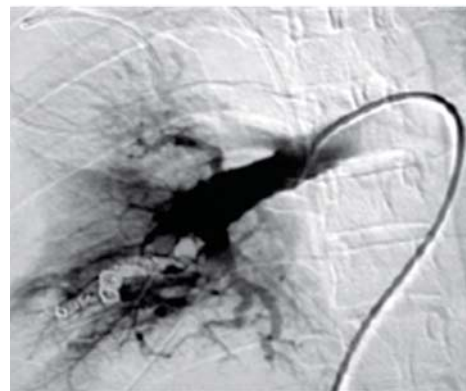


Figura 4.

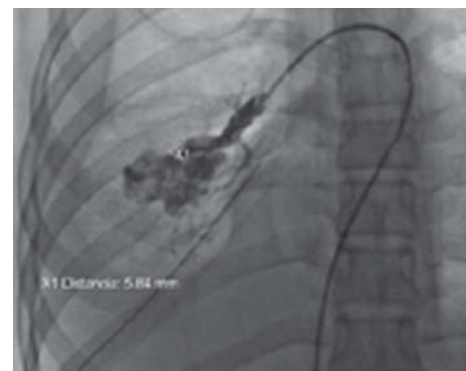

Figura 5.

CIERRE PERCUTÁNEO PRIMARIO DEL DEFECTO DEL TABIQUE INTER-VENTRICULAR POSTINFARTO CON EL DISPOSITIVO DE AMPLATZER RESULTADOS INMEDIATOS Y SEGUIMIENTO A LARGO PLAZO

Palacios-Rodríguez JM, Muñoz-García A, Bonfil-Flores MA, De la Cruz-Obregón R, Cantú-Ramírez S.

Instituto Mexicano del Seguro Social UMAE 34 Monterrey.

Introducción: La reparación quirúrgica inmediata de una comunicación interventricular que complica el infarto de miocardio agudo (CIV pos- IAM) se asocia con alta mortalidad. El cierre con dispositivo percutáneo parece ser seguro y efectivo en pacientes con CIV post- IAM, reportamos los resultados inmediatos y a largo plazo en la utilización del dispositivo Amplatzer en el cierre primario de una CIV post- IAM. **Material y métodos:** De junio 2006 a enero 2014 17 pts. portadores de una CIV post- IAM se sometieron a un cierre percutáneo con Amplatzer una edad promedio 66.8 ± 5.5 , 82.4% en shock cardiogénico (SC), 35.3% fueron trombolizados (TT) en ventana, el tiempo promedio del Dx de CIV al cierre percutáneo (IP) 8.7 ± 5.8 días con un seguimiento actual de 13.25 ± 12.6 meses. El éxito del procedimiento en el 100% el Shunt (QP:QS) se redujo de 2.9 ± 0.95 a 1.5 ± 0.40 l/min $p = 0.0001$, en 12 pts.(70.6%) se someten a una ACTP del vaso culpable posterior al cierre de la CIV. La mortalidad a 30 días fue 52.9% siendo más alta en el paciente con SC versus no SC 64.3 versus 0% $p = 0.043$ or 2.8 (IC 95% 1.38-5.6). **Conclusión:** El cierre primario de CIV post-AM es una técnica muy promisorio que puede ser realizada con una alta tasa de éxito y mínimas complicaciones; puede ser tomada como una alternati-

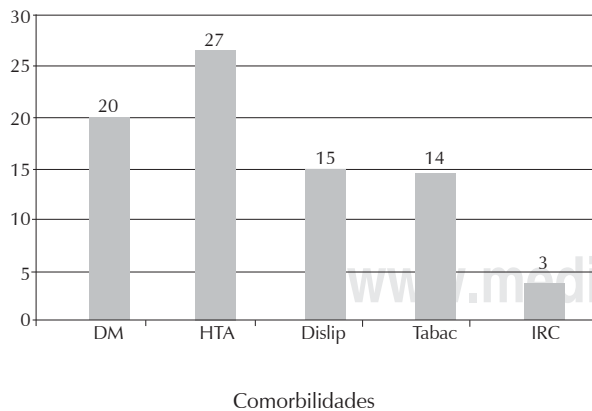
va a la cirugía. Sin embargo, a pesar de ser una técnica menos invasiva, la mortalidad permanece alta y es muy evidente en el paciente en SC.

SEGUIMIENTO DE PACIENTES CON INTERVENCIONISMO A TRONCO CORONARIO IZQUIERDO

Cabada-Gamboa M, Puente-Barragán AC, Muratalla-González R, Vargas-Cruz A.

Centro Médico Nacional 20 de Noviembre.

El intervencionismo percutáneo al tronco coronario izquierdo representa una opción en pacientes que están fuera de tratamiento quirúrgico o algunos subgrupos con indicación IIa. Estudio retrospectivo, descriptivo. Se analizaron 36 procedimientos, reportándose las comorbilidades, complicaciones en sala, mortalidad hospitalaria y el seguimiento de los pacientes. Para su seguimiento se tomaron los estudios de perfusión miocárdica con radionúclidos, en busca de isquemia. Se analizaron 36 pacientes, 52% varones ($n = 19$), edad promedio 64 ± 9 años. Se encontró una morbilidad de 19.4%: tres defunciones tempranas (8.3%), 3 disección de TCI y DA (8.3%); un caso de subexpansión del *stent*. Defunciones mediatas (8.3%, $n = 3$). El seguimiento promedio fue de 20 ± 7 meses. Se le realizó estudio GATED SPECT dual de perfusión miocárdica con talio/tecnecio a los sobrevivientes ($n = 27$), 6 a 12 meses posterior al intervencionismo: Con isquemia moderada a severa en pared anterior ($n = 8$) y pared lateral ($n = 9$). Siete estudios se consideraron de alto riesgo (25.9%): Dos se sometieron a nuevo intervencionismo distal a la zona trabajada, dos sin lesiones coronarias nuevas y dos no aceptaron nuevo intervencionismo, el último se consideró no candidato a nueva revascularización. Se realizó angiografía coronaria a siete pacientes con riesgo intermedio por perfusión miocárdica, cuatro fueron sometidos a intervencionismo de vasos distales y dos pacientes requirieron nuevo intervencionismo a TCI (5.5%). Los seis pacientes que fallecieron fueron intervenidos en contexto agudo, en su mayoría IMCEST. Los pacientes con revascularización quirúrgica previa, tienen sobrevida a un año de 100%. Los pacientes intervenidos en contexto de ACE no presentaron complicaciones. Mortalidad total a 24 meses: 22.2% ($n = 8$), presentándose dos defunciones no cardiológicas. **Conclusión:** El intervencionismo del TCI tiene baja mortalidad temprana. Su eficacia en nuestro centro es de 94.5%, con una baja morbilidad a dos años. El riesgo de muerte es mayor en los pacientes intervenidos en contexto agudo.



Contexto del paciente	% (N = 36)
Angina crónica estable (ACE)	41.6 (15)
Infarto con elevación del ST	30.5 (11)
Infarto sin elevación del ST	13.8 (6)
Angina inestable	13.8 (5)

EXPERIENCIA CON EL USO DE *STENT* CUBIERTO DE TITANIO ÓXIDO NÍTRICO COMPARADO CON LOS *STENTS* LIBERADORES DE SIROLIMUS Y PACLITAXEL EN UNA POBLACIÓN NO SELECCIONADA

Sánchez-Rodríguez MI, Palacios RJM, Ficker LGB, De la Cruz R, Bonfil MA, Vargas RJF, Medellín MB, Galván GE, Jiménez TO, Colorado LJA.

Departamento de Hemodinámica e Intervención UMAE 34 IMSS.

El *stent* TITAN2 (Hexacat) ha demostrado disminuir la reestenosis, evaluado por angiografía y ultrasonido intracoronario versus *stents* metálicos desnudos; también ha sido comparado en otros estudios con *stents* liberadores de fármaco demostrando resultados muy similares respecto a la seguridad y eficacia. **Material y métodos:** Estudio retrospectivo, observacional, descriptivo, cuyo propósito es conocer cuál es la seguridad y eficacia del dispositivo en nuestra población no seleccionada, y además compararlo con dos grupos de *stents* liberadores de fármaco que se colocaron en nuestra unidad en el mismo periodo de tiempo. Se realizó seguimiento por expediente clínico en la consulta externa y por seguimiento telefónico a los 30 días, seis meses y un año. **Resultados:** Cumplieron con los requisitos 233 pacientes, 114 con el uso de *stent* TITAN2 y 119 con el uso de SLF (paclitaxel 76 pacientes y sirolimus 43 pacientes). La frecuencia de reestenosis binaria (angiográfica y clínica) a un año fue similar en todos los grupos, 8 versus 6.6 versus 7% ($p = 0.5$). Así también, la necesidad de tratar el mismo vaso también es baja en los tres grupos (6.1 versus 3.9 versus 7%) $p = NS$. La frecuencia de trombosis *intrastent* fue de 0% en el grupo TITAN2, 2.6% en el grupo Taxus y 0% en el grupo Cypher, la $p = 0.15$, en el caso de *stent* TITAN2 sólo se dio clopidogrel por 1 a 2 meses en promedio mientras que en los *stents* liberadores de fármaco fue de nueve meses en promedio. **Conclusión:** Los resultados de este registro muestran entonces al *stent* TITAN2 como una opción a considerar en circunstancias clínicas especiales, como pacientes que tienen programada una cirugía no cardíaca, resistencia a clopidogrel, infarto agudo del miocardio, choque cardiogénico, e incluso situaciones extraclínicas como el apego a la terapia dual por tiempo prolongado.

SÍNDROME CORONARIO AGUDO POR ANEURISMA EN DESCENDENTE ANTERIOR PROXIMAL, TRATADO CON DOBLE CAPA DE *STENTS*, MICROMALLA Y FARMACOACTIVO. REPORTE DE UN CASO

Sandoval-Navarrete S, Peralta-Figueroa IC, Solís-Vázquez R, Velarde D. Servicio de Hemodinámica. Unidad Médica de Alta Especialidad. Hospital de Especialidades No. 2 «Lic. Luis Donaldo Colosio Murrieta». IMSS.

Presentación de caso: Varón de 49 años. Carga genética para cardiopatía isquémica y diabetes. Consumo moderado de alcohol, no tabaquismo. No crónico degenerativas. Ingresó con síndrome coronario agudo sin elevación del ST. El Electrocardiograma con desnivel negativo de 2 mm del ST en cara anterior, troponina de 5.9. La coronariografía mostró tronco trifurcado, descendente anterior estenosis ostio proximal del 70%, a 3 mm de la misma imagen de aneurisma de aproximadamente 15 mm de longitud por 6 mm de diámetro, defecto de llenado basculante. Al final de la imagen aneurismática presenta estenosis del 50% (Figura 1). Resto de los segmentos arteriales coronarios epicárdicos sin estenosis angiográficas significativas. El IVUS con catéter Atlantis Pro 40 (Boston Scientific®) objetivo estenosis severa fibrocalcificada concéntrica distal al aneurisma con ALM de 2.9 mm². El segmento correspondiente al aneurisma con diámetro máximo de 6.5 mm con imagen de trombo en su interior. El ostium de la DA con estenosis severa predominantemente calcificada excéntrica que condiciona un ALM de 1.9 mm². Se implantó *stent* con micromalla MGuard (InspireMD®) 3 x 24 mm dentro de este se implantó *stent* Xience (Abbott®) 3x28 mm. El IVUS objetivo presenta adecuada expansión y aposición de los *stent*, sin datos de disección. Angiografía-

camente exclusión completa del aneurisma, con franca disminución del flujo intraaneurisma. Flujo TIMI 3 (Figura 2). Normalización de los cambios electrocardiográficos. A la fecha el paciente se encuentra clínicamente asintomático. **Discusión:** Considerando la reestenosis de los stents recubiertos y que se trata de un paciente joven con compromiso de la descendente anterior ostio proximal, se decidió implantar stent con micromalla dada la imagen ultrasonográfica sugestiva de trombo e implante de stent farmacoactivo para disminuir la posibilidad de reestenosis. Consideramos que comparado con el stent recubierto, esta estrategia podría ofrecer mejores resultados a largo plazo.

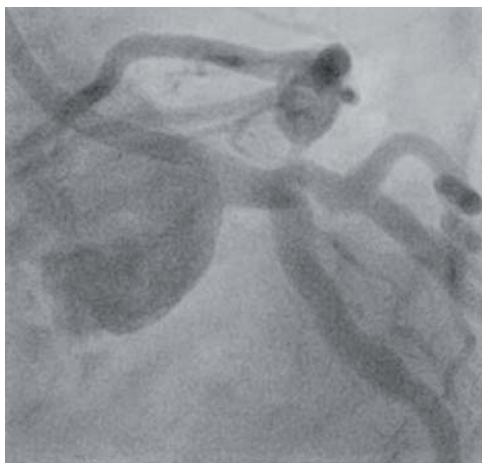

Figura 1. Descendente anterior estenosis ostio proximal del 70%, a 3 mm de la misma imagen de aneurisma de aproximadamente 15 mm de longitud por 6 mm de diámetro, defecto de llenado basculante. Al final de la imagen aneurismática presenta estenosis del 50%.

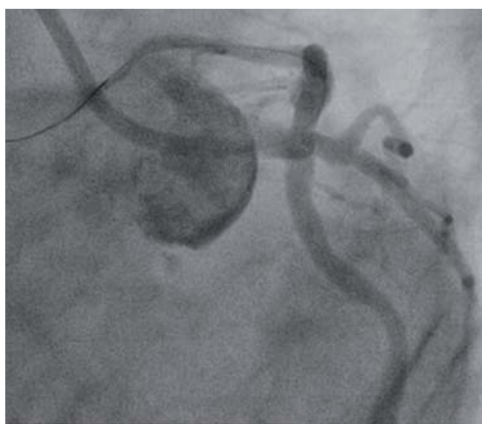

Figura 2. Angiográficamente exclusión completa del aneurisma, con franca disminución del flujo intra aneurisma

RESULTADOS INTRAHOSPITALARIOS DE PACIENTES A QUIENES SE LES REALIZÓ ANGIOPLASTIA CORONARIA TRANSLUMINAL PERCUTÁNEA AL TRONCO DE LA CORONARIA IZQUIERDA. EXPERIENCIA DE NUESTRO CENTRO

Sandoval-Navarrete S, Guijosa-Martínez N, Saldaña-García J, Peralta-Figueroa IC, Fernández S.

Servicio de Hemodinámica. Unidad Médica de Alta Especialidad. Hospital

de Especialidades No. 2 «Lic. Luis Donaldo Colosio Murrieta». IMSS. Sonora.

Objetivos: Presentar los resultados intrahospitalarios de pacientes a quienes se les realizó ACTP al tronco de la coronaria izquierda (TCI).

Métodos: Incluimos a todos los pacientes a quienes se les realizó ACTP al TCI en el periodo comprendido entre el 1 de enero al 31 de diciembre del 2013. **Resultados:** Fueron 43 pacientes, 33 hombres (76,7%). Edad entre 41 y 87 años (68 ± 5). Diabéticos 22 (51%), 31 hipertensos (72%), 13 tabaquismo (30%), 27 dislipidemia (62,7%). SICASEST 21 (48,2%), de los cuales 7 (16,2%) en choque cardiogénico, angina crónica estable 22 (51,8%) desestimados para cirugía. De los SICAs 5 (11,6%) eran pacientes postquirúrgicos mediatos. Dos (4,6%) antecedente de cirugía de revascularización 6 y 8 años previos. Syntax (media 23). La localización: 5 (11,7%) aorto-ostiales, 1 (2,3%) en el cuerpo y 37 (86%) en bifurcación. Las técnicas utilizadas: 4 (9%) Crushing, 7 (17%) T-stenting, 3 (7%) Kissing stenting y 29 (67%) stent simple. De éstos, 26 se dirigieron a la DA y 3 a la Cx. Kissing Ballon final en todos en quienes se implantaron dos stents y en 27 de los de stent único. En 24 (33,5%) se realizó ACTP a DA, a 3 (7%) en Cx y en 8 (18,6%) a CD. En 32 (74,5%) se realizó IVUS pre- y post-ACTP, con postdilatación en 9 (21%). La mortalidad fue de 4 (9%), tres en choque cardiogénico y uno por trombosis intrastent. En todos se utilizaron stents liberadores de Everolimus o Zotarolimus. (Abbott®, Boston Scientific® y Medtronic®). **Conclusiones:** Independientemente del contexto clínico y localización de la estenosis el tratamiento percutáneo de TCI tiene buenos resultados intrahospitalarios. Esperamos el seguimiento mejor sustancialmente considerando que todos los pacientes fueron tratados con stents farmacoactivos de segunda generación y optimizados con IVUS pre- y post-implante de los stents.

EXPERIENCIA EN NUESTRO CENTRO DEL USO DEL DISPOSITIVO DE CIERRE HEMOSTÁTICO EN PROCEDIMIENTOS REALIZADOS MEDIANTE ABORDAJE ARTERIAL FEMORAL

Sandoval-Navarrete S, Peralta-Figueroa IC.

Servicio de Hemodinámica. Unidad Médica de Alta Especialidad. Hospital de Especialidades No. 2 «Lic. Luis Donaldo Colosio Murrieta». IMSS. Sonora.

Objetivo: En nuestro hospital, el sitio de abordaje es aproximadamente 85% por vía radial. El resto son femorales, ya sea por la complejidad del intervencionismo a realizar, por migración ante el no éxito de acceso radial o por elección del hemodinamista. El objetivo de nuestro trabajo es mostrar los resultados del uso del dispositivo hemostático Angio-Seal (DSM®) en nuestro centro. **Métodos:** Se incluyeron a todos los pacientes que se les realizó cierre del sitio de punción por acceso femoral con Angio-Seal de enero a diciembre de 2013. **Resultados:** Fueron 164 pacientes, 59,1% hombres. Edad promedio $63,96 \pm 10,6$ años; 58,53% con angina crónica estable; 15,24%, anginas inestables; 9,14%, infartos sin elevación del ST; 12,2%, infartos con elevación del ST; 3,6% estudios valvulares; y el 1,2% pacientes con miocardiopatía dilatada. Femoral derecho 95,2%, 1,2% femoral izquierdo y 3,6% ambos. El 28,65% procedimientos diagnósticos y 71,35% terapéuticos. Cinco 3,08% se utilizó Angio-Seal 8 Fr. Complicaciones en dos pacientes 1,2%, uno 0,6% sólo preciso de compresión y vigilancia por hematoma de 10 cm, el cual su motivo de ingreso fue SCACEST y en quien se utilizó triple antiagregación plaquetaria; el que consideramos como complicación mayor precisó de transfusión de hemoderivados y exploración quirúrgica en quien el hallazgo consistió en que el dispositivo de cierre estaba fuera de la luz arterial y se realizó reparación quirúrgica. El resto de pacientes no presentaron complicaciones y cuando la situación clínica lo permitía rápida movilización. **Conclusiones:** Los resultados obtenidos del uso de dispositivo de cierre hemostático en nuestro centro son equiparables a los publicados en las diferentes series. A destacar la movili-

ción pronta de los pacientes, que permite mayor rapidez para adoptar posición semifowler en pacientes quienes lo precisan y por supuesto mayor comodidad para el paciente.

HALLAZGOS ANGIOGRÁFICOS DE LA ARTERIA CULPABLE EN PACIENTES A QUIENES SE LES REALIZÓ FIBRINÓLISIS. EXPERIENCIA DE NUESTRO CENTRO

Sandoval-Navarrete S, Peralta-Figueroa IC, Saldaña J, Guijosa N, Fernández S.

Servicio de Hemodinámica. Unidad Médica de Alta Especialidad. Hospital de Especialidades No. 2 «Lic. Luis Donaldo Colosio Murrieta». IMSS. Sonora.

Objetivo: Presentar los hallazgos angiográficos de la arteria culpable en pacientes a quienes se les realizó fibrinólisis. **Métodos:** Incluimos los pacientes que sufrieron un síndrome coronario agudo con elevación del ST en el periodo comprendido entre el 1 de enero al 31 de diciembre de 2013 y se realizó fibrinólisis con posterior coronariografía durante la misma hospitalización; ya sea, por presentar choque cardiogénico, angina postinfarto o isquemia residual en el territorio infartado. **Resultados:** En total fueron 50 pacientes, 36 hombres (72%). Edad 62.55 ± 10.49 años, en 27 diabéticos (54%), 21 (42%) dislipemia, 34 (68%) hipertensos. Se utilizó Tenecteplase en 48 (96%) y 2 (4%) Streptocinasa. Siete (16%) choque cardiogénico, el resto 43 (84%) por angina post-infarto. Tiempo promedio de tiempo entre la fibrinólisis y la coronariografía fue 15.4 horas. El vaso considerado culpable fue 26 (52%) la DA, 21 (42%) la CD, 2 (4%) la Cx y 1 (2%) la DP. Los hallazgos fueron los siguientes: 18 (34%) oclusión 100%, 25 (50%) estenosis $> 70\%$ y en 7 (16%) $< 50\%$, de estas últimas 4 (8%) con imagen sugestiva de placa inestable. De los 18 que tuvieron 100% de oclusión 10 (55.5%) eran diabéticos. 13 (72.2%) correspondieron a la DA. De los siete con choque cardiogénico, 5 (71%) eran diabéticos, 6 (86%) la DA era la arteria culpable, en el otro la derecha. De éstos, en 5 (71%) la coronaria estaba ocluida, todas la DA, las otras dos con estenosis críticas. **Conclusiones:** No sorprende el alto porcentaje de estenosis severas y/o oclusiones considerando que los pacientes continuaban inestables. A destacar el alto porcentaje de oclusión 34%, que más de la mitad sea la descendente anterior y que de éstos más de la mitad fueran diabéticos. Llama la atención la alta sociabilidad de choque cardiogénico y diabetes.

CÓDIGO INFARTO EN PUEBLA = STENT FOR LIFE IN EUROPE?

Pérez-Alva JC, Pérez-García U, Domínguez-Cruz y Corro MJ, Arredondo-Flores C, Candia-Camacho JD, García-Tapia V, Martínez-Álvarez R, De la Fuente Macip C.

Instituto Cardiovascular de Puebla.

Introducción: El tratamiento del síndrome coronario agudo con elevación del ST (SICAEST) en nuestro país se ve retrasado por diferentes circunstancias logísticas; esto sucedía en Europa, por lo que iniciaron a protocolizar dichos pacientes creando programas de atención y detección oportuna de infarto. Subsecuentemente se globalizaría y crearía la iniciativa *Stent For Life*. **Material y métodos:** En la ciudad de Puebla desde 2011 se propuso el Programa «Detección oportuna de infarto» pionero en conciliar dichas ideas sobre la rápida atención del SICAEST. Se impartieron cursos y talleres a paramédicos urgenciólogos internistas médicos generales; se difundió mediante radio, televisión e Internet a la población sobre los síntomas de infarto (Figura 1). Ya establecido formalmente el Programa «Código infarto» se han intervenido 171 pacientes con SICAEST con implantación de *stent*. **Resultados:** 20 pacientes atendidos en 2012, 86 pacientes en 2013 y 65 hasta julio 2014. Por vía radial 84.79% (145 pacientes) y 15.21% (26 pacientes) por vía femoral. Se atendió a 97 hombres y 74 mujeres. Edad promedio fue 61 ± 10

años. Factores de riesgo prevalentes por orden de frecuencia: diabetes mellitus, hipertensión arterial, tabaquismo y obesidad. Tiempo de atención promedio «Activación código infarto» - «*stenting*»: 87 ± 10 minutos. Arteria coronaria culpable: descendente anterior $n = 83$, circunfleja $n = 49$, coronaria derecha $n = 31$ y tronco coronaria izquierda $n = 8$. Número de *stents* implantados por pacientes: 1 *stent* en 142 pacientes, 2 *stents* en 29 casos. **Conclusiones:** La creación de programas para la atención oportuna de SICAEST es posible con esfuerzo y en conjunto con sistema de salud local, gobierno, voluntarios, asociaciones no gubernamentales, industria farmacéutica, etc. La educación de la población es vital para el reconocimiento y acciones a tomar en caso de un infarto. Es un ejemplo de que en el país se pueden realizar programas como *Stent For Life en Europa*.

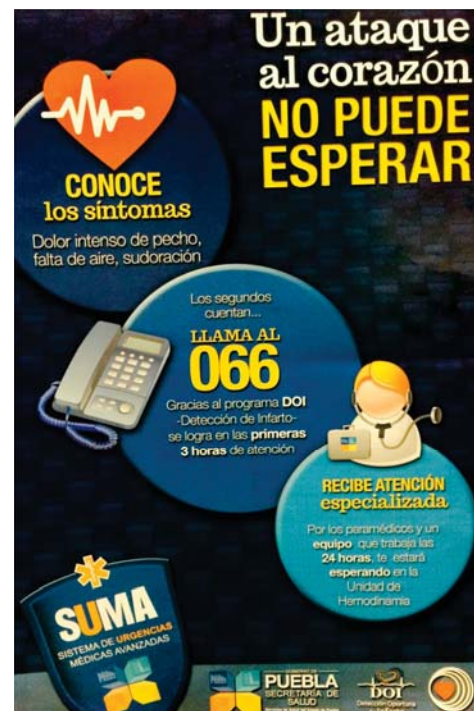

Figura 1. Cartel de difusión del programa «Detección oportuna de infarto» en Puebla, México.

ABORDAJE RADIAL COMO PRIMERA ELECCIÓN EN 100 INTERVENCIÓNES CORONARIAS PERCUTÁNEAS CONSECUTIVAS. EXPERIENCIA DE NUESTRO CENTRO

Saldaña-García J, Peralta-Figueroa IC.

Servicio de Hemodinámica. Unidad Médica de Alta especialidad. Centro Médico Nacional del Noroeste. «Lic. Luis Donaldo Colosio Murrieta». IMSS Ciudad Obregón. Sonora.

Objetivos: Demostrar que mediante el acceso radial es posible la realización de intervenciones coronarias de cualquier tipo. **Métodos:** Incluimos 100 pacientes consecutivos a quienes se les realizó ACTP abordaje radial como primera elección, en el periodo comprendido entre el 1 de julio al 31 diciembre de 2013. Procedimientos realizados por un solo intervencionista, con una experiencia de cuatro años en abordaje radial. **Resultados:** El 66% fueron hombres, edad 65 ± 10.04 años. Presentaban hipertensión arterial, 76.47%; diabetes, 38.23%; dislipemia, 32.35%; infarto previo, 26.47%; tabaquismo activo, 35%. Con un índice de masa corporal 27.79 ± 4.28 kg/m² y superficie corporal 1.87

$\pm 0,24 \text{ m}^2$. Con diagnóstico de angina inestable $n = 21$; angina crónica estable (ACE) $n = 64$; infarto con elevación del ST $n = 12$; siendo el 8% ACTP primarias, y 4% de rescate; infarto sin elevación del ST $n = 3$. De las ACE, 38% fueron *ad hoc* y 26% electivas. Fue tratado el tronco de la coronaria izquierda en 6% de los casos. Fueron tratados 12 casos por oclusiones crónicas totales, de las cuales cuatro fueron fallidas por no encontrar la luz de la arteria. Fueron realizados dos casos con ayuda de ultrasonido intravascular pre- y post-procedimiento, y en nueve casos se realizó reserva de flujo fraccional. No se reportaron complicaciones inmediatas. El abordaje fue radial en el 95% de los casos, teniendo que realizar abordaje femoral en el 5%, por presentar vasos muy calificados, aortas elongadas. **Conclusiones:** Mediante el acceso radial es posible la realización de intervenciones coronarias independientemente de la complejidad, contexto clínico del paciente, o características antropométricas con una elevada tasa de éxito. En caso de colocar dos *stents* al mismo tiempo, fue a través de catéteres 7 F; además mediante el *guide-liner* se compensa la falta de soporte que a veces presentan los catéteres radiales.

EFICACIA DE ABCIXIMAB Y RIVAROXABAN PARA LA RESOLUCIÓN DE TROMBO INTRACORONARIO. REPORTE DE UN CASO

Ortega-Flores KR, Uruchurtu-Chavarín E.
Hospital Juárez de México.

Introducción: El tratamiento actual de trombos intracoronarios es a base de trombectomía; sin embargo, se tiene poca evidencia en cuanto al manejo a base de tratamiento médico de los trombos intracoronarios y la eficacia del mismo. **Objetivo:** Demostrar la eficacia y seguridad del uso de abciximab y rivaroxaban para la resolución de trombos intracoronarios. **Caso clínico:** Paciente masculino 35 años de edad, ingresa por infarto agudo del miocardio en región inferior, trombolizado con tenecteplase sin criterios de reperfusión, se realiza coronariografía, se evidencia trombo grado IV en coronaria derecha distal con obstrucción del 80%, con defecto de llenado; sin embargo, con flujo distal, se decide iniciar infusión de abciximab por 24 horas, egresa con tratamiento a base de rivaroxaban, clopidogrel, ácido acetilsalicílico y atorvastatina por un mes, al cumplir el mes, se realiza cateterismo el cual evidencia la resolución del trombo. **Evolución:** Paciente asintomático, se corrobora por estudio hemodinámico la resolución al 100% del trombo. **Discusión:** El impacto del caso radica en poder ofrecer un tratamiento médico seguro y eficaz a base de inhibidores de glucoproteína IIb/IIIa en conjunto con inhibidor del factor X en pacientes que ingresan con un síndrome coronario agudo y se detectan trombos intracoronarios, con lo que se puede lograr 100% de resolución del mismo, evitando la macro o microembolización que implica muchas veces al realizar aspirado de los trombos de gran magnitud. **Conclusión:** Es necesario realizar estudios con un tamaño de muestra significativo que puedan demostrar que el uso de abciximab y rivaroxaban es una alternativa segura y eficaz para la resolución de trombos intracoronarios.

PERMEABILIZACIÓN MEDIANTE CATETERISMO INTERVENCIONISTA DE CONDUCTOS NATIVOS Y QUIRÚRGICOS PARA LA PRESERVACIÓN DE LA CIRCULACIÓN PULMONAR EN PACIENTES CON CARDIOPATÍAS CONGÉNITAS DE HIPOFLUJO

Jiménez-Carbajal MG, Salgado-Sandoval A, Flores-Arizmendi RA, Izaguirre-Guajardo G, Antúnez-Sánchez SP.
Centro Médico Nacional «20 de Noviembre ISSSTE».

Introducción: Los pacientes con cardiopatías congénitas de hipoflujo pulmonar precisan de la permeabilidad del conducto arterioso, actualmente con posibilidad de preservar el flujo mediante implantación de *stents* de forma percutánea. La mayoría son sometidos a fístulas sistémico-pulmonares (FSP) quirúrgicas; sin embargo, se reportan complicaciones como la

oclusión aguda o crónica de las mismas. El objetivo es presentar nuestra experiencia en métodos intervencionistas para la preservación y restablecimiento de flujo pulmonar a través de conductos nativos o quirúrgicos ocluidos. **Material y métodos:** Estudio observacional, retrospectivo donde se incluyeron 19 pacientes tratados con cateterismo cardiaco intervencionista entre marzo de 2004 y diciembre de 2013 con diagnósticos de cardiopatía congénita de hipoflujo pulmonar con requerimiento de preservación del flujo. El seguimiento fue mediante examen clínico y ecocardiográfico. **Resultados:** La mediana de edad fue de 3.6 meses. El diagnóstico más frecuente fue atresia pulmonar con CIV. 15 se sometieron a FSP modificada con tubo de Goretex®; a ocho (42%) se les realizó plastia del tubo de Goretex® y en siete, se colocó uno o más *stents* dentro del mismo, entre 4 días y 180 meses después de la cirugía. A dos pacientes se les implantó de primera intención *stents* en ducto arterioso y a dos más en colaterales aortopulmonares. Ocho pacientes se encontraron libres de intervención a seis meses del cateterismo cardiaco y cuatro con un periodo libre de intervención a un año. El rango de seguimiento fue de 1 día a 72 meses. **Conclusiones:** Tanto la implantación de *stent* ductal y en colaterales sistémico pulmonares, como la plastia y *stent* en FSP (con trombosis aguda y crónica), junto con uso de antiagregación plaquetaria, son alternativas efectivas en la preservación y restablecimiento del flujo pulmonar en pacientes graves con cardiopatías de hipoflujo, aún en recién nacidos y lactantes.

INTERVENCIÓN CORONARIA PERCUTÁNEA EN TRONCO CORONARIO IZQUIERDO NO PROTEGIDA EN UNIDAD MÉDICA DE ALTA ESPECIALIDAD T1 IMSS LEÓN

Ojeda A, Bautista G, Sánchez M, Delgado A, González O, Garibay F, Bernal E, Vargas L.
Instituto Mexicano del Seguro Social, Unidad Médica de Alta Especialidad León Bajío, Guanajuato.

Introducción: La enfermedad significativa del tronco coronario izquierdo (TCI) aumenta conforme la población es más longeva. La cirugía de revascularización está considerada como primera línea de tratamiento, pero con los *stent* medicados de segunda generación, ha incrementado la tasa de revascularización percutánea, siendo demostrado por estudios aleatorizados y multicéntricos que la mortalidad es equiparable con ambos métodos. **Métodos:** Estudio descriptivo, transversal, unicéntrico. Se incluyeron a pacientes con cardiopatía isquémica sometidos a intervención coronaria percutánea (ICP) con colocación de *stent* en TCI entre enero 2010 a diciembre 2013, con una población de 50 pacientes. **Resultados:** La edad prevalente fue entre los 66-70 años y en el sexo masculino. DM2 en 70%, HAS en 70%, dislipidemia en 56%, tabaquismo en 62%. La lesión del TCI más frecuente fue distal (62%), cuerpo y ostial en el 38%. El acceso arterial fue radial en el 28% y femoral en el 72%. El éxito angiográfico se presentó en el 94%. En la intervención del TCI distal se realizó técnica compleja de dos *stent* en el 28% y en las restantes se utilizó una técnica de *stent* provisional. La mortalidad intrahospitalaria fue del 10% (cinco pacientes), de los cuales tres pacientes ingresan a sala inestables. De los pacientes con estabilidad hemodinámica, la mortalidad intrahospitalaria fue del 4% y no se registró mortalidad tras los 30 días de la ICP. De los que fallecieron, todos eran hombres y diabéticos, asimismo la ICP fue distal. Al 83.3% de los que fallecieron se les implantó *stent* en otros tres vasos y al 16.6% en dos vasos. **Conclusiones:** En nuestro centro se realizaron un total de 50 procedimientos en TCI como alternativa al tratamiento quirúrgico. La mortalidad en pacientes estables fue de dos casos (4%), comparable al 5.8% reportado en los grandes estudios.

EXPERIENCIA INICIAL EN MÉXICO DE LA OCLUSIÓN PERCUTÁNEA DE LA OREJUELA DE LA AURÍCULA IZQUIERDA CON EL SISTEMA «WATCHMAN».

Estrada-Gallegos J, Merlin-González EV, Ramírez-Reyes H, Pimentel-Morales G, Santiago-Hernández J, González-García E, Astudillo-San-

doval R, González-Díaz BE, Montoya-Guerrero SA, Uribe-González J, Palomo-Villada JA, Venegas-Tinoco A, García-González JC, Baca-Escobar G, Ortiz-Arroyo A, Moreno-Valencia JJ, Martínez-Flores E, Abundes-Velasco A, Arizmendi-Uribe E.

Servicio de Hemodinámica. UMAE Hospital de Cardiología Centro Médico Nacional Siglo XXI. Servicio de Cardiología Hospital Ángeles México.

Introducción: Los pacientes con fibrilación auricular (FA) tienen cinco veces más riesgo de enfermedad cardiovascular que los pacientes en RS con un gasto anual en EU de \$11 mil millones en el costo directo de la atención. En el ensayo PROTECT-AF, se comunicó no inferioridad en la prevención del ictus/embolia sistémica y muerte cardiovascular de Watchman versus warfarina. La implantación exitosa se logra en el 94.0 a 98.8% de los casos. Las tasas de complicaciones periprocedimiento son similares (2 y 4%) para ambos dispositivos disponibles en el mercado (Watchman y Amplatzer). **Métodos y resultados:** La cohorte de este análisis, incluyó los primeros seis pacientes en México en el protocolo del dispositivo Watchman. Todos los procedimientos se realizaron con guía de ecocardiografía transesofágica. La distribución por sexo fue 50% hombres y 50% mujeres. La mediana de edad fue de 74 años. La media de puntaje CHADS2VASC y HASBLED fue de 4.66 y 4.33, respectivamente. Se realizó recaptura parcial en cinco ocasiones y total en tres. Se utilizaron dispositivos 21/24/24/24/27/27 mm. Se logró éxito en 83% de los casos (5/6). En el quinto paciente el dispositivo por cuestiones anatómicas no pudo ser implantado. El seguimiento fue 365 días, mediana de 128 días. Los seis pacientes están en clase funcional I de la NYHA. En el segundo paciente, seis meses después, requirió marcapaso definitivo por BAVC. Se utilizó aspirina y clopidogrel por seis semanas y después sólo aspirina. **Conclusión y discusión:** 3503pt-año de seguimiento con el dispositivo Watchman confirma la eficacia. En el seguimiento de los casos iniciales en México se confirma esta eficacia. La seguridad y eficacia del programa en México fue un éxito y debe mejorar después de superar la curva de aprendizaje. Los puntos primarios con Watchman son comparables con anticoagulantes orales, independientemente de la puntuación CHADS2.

ANGIOPLASTIA CORONARIA PERCUTÁNEA EN EL ADULTO MAYOR EN LA UMAE T1 BAJÍO IMSS LEÓN

Peraza-Zaldívar JA, Ojeda-Peña A, Valdez-López N, Bautista-López GR, Bernal-Ruiz E, Delgado A, Sánchez M, González O, Garibay F. Unidad Médica de Alta Especialidad UMAE T1 Instituto Mexicano del Seguro Social. León, Guanajuato.

Introducción: Los pacientes adultos mayores son el grupo etario de más rápido crecimiento en los últimos años, por lo que este grupo simplemente por la edad tiene mayor mortalidad en los síndromes coronarios agudos. En este grupo la mortalidad se asocia a una mayor comorbilidad. La angioplastia coronaria percutánea es el tratamiento ideal para el infarto agudo de miocardio en la mayoría de los pacientes, sin embargo en los pacientes de edad avanzada hay escasa evidencia acerca de la mejor estrategia de reperfusión. **Métodos:** Es un estudio descriptivo, transversal, unicéntrico. Se incluyeron pacientes con cardiopatía isquémica que fueron sometidos a ACTP durante el periodo de tiempo comprendido entre enero y junio de 2014, se realizaron 466 coronariografías, de las cuales 387 (83%) terminaron en intervencionismo coronario percutáneo, siendo 219 (56%) en adultos mayores. **Resultados:** El promedio de edad fue de 69.4 años, 151 pacientes (68%) fueron del género masculino, los factores de riesgo fueron DM2 en 47 pacientes (21%), hipertensión arterial 77 pacientes (35%), tabaquismo en 47 pacientes (21%), dislipidemia 65 pacientes (29%). El abordaje femoral fue en 152 pacientes (69%). Lesión de tronco coronario se presentó en 31 pacientes (14%), enfermedad de tres vasos 18 pacientes (8%). El promedio de stent por paciente fue de 2.2. La mortalidad intra-hospitalaria fue de 7% (N = 16) de los cuales 15 fueron antes de los 30

días y uno después de los 30 días. No se han reportado complicaciones hemorrágicas.

Conclusiones: En nuestro centro más del cincuenta por ciento de la población que ingresa a nuestro servicio es adulto mayor. En nuestro grupo la mortalidad es del 7%, sin reporte de complicaciones hemorrágicas hasta el momento, por lo que la angioplastia coronaria percutánea es la terapia de reperfusión con adecuados resultados y una baja tasa de mortalidad en este grupo etario.

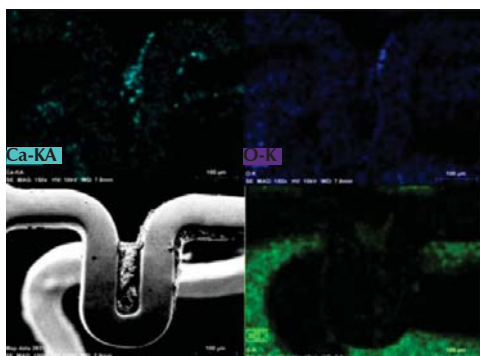
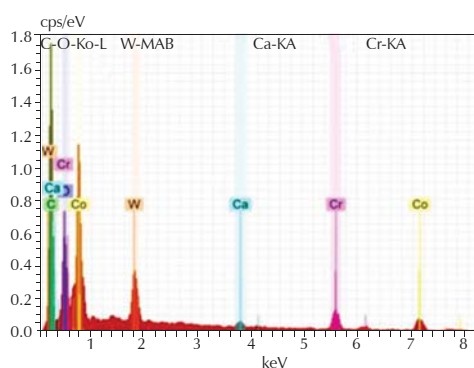
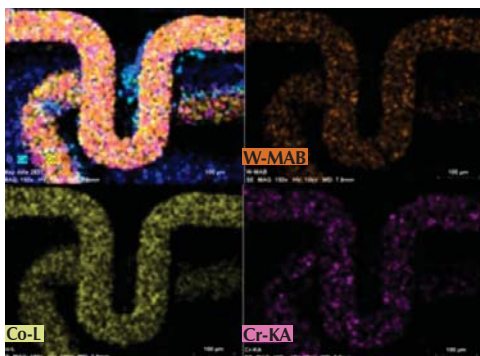COMPOSICIÓN FISCOQUÍMICA Y ESTRUCTURA TRIDIMENSIONAL DE STENTS CORONARIOS MEDIDOS POR MICROSCOPIA ELECTRÓNICA DE BARRIDO Y DIFRACCIÓN DE RAYOS «X»

Romero-Ibarra JL, Abundes-Velasco A, Romero-Ibarra JE.

Departamento de Cardiología Intervencionista, Instituto Nacional de Cardiología «Ignacio Chávez» (INCICH). Instituto de Investigaciones en Materiales, Universidad Nacional Autónoma de México (IIM-UNAM), México, D.F. Instituto Nacional de Cardiología.

Introducción: Las propiedades fisicoquímicas de los materiales que conforman los distintos dispositivos endovasculares en cardiología, como los stents coronarios son un factor determinante de las propiedades biomecánicas de los materiales que los componen y permiten definir características como conformación, flexibilidad, capacidad de navegación, resistencia a la deformación, acortamiento longitudinal y fuerza radial (ISO25539 y recomendaciones FDA para uso de dispositivos endovasculares). La importancia de conocer las propiedades físicas de los stents coronarios se relaciona con eventos clínicos como la tasa de revascularización del vaso tratado y reestenosis en el seguimiento a largo plazo. **Materiales:** Se empleó un equipo de microscopia electrónica de barrido (MEB) de emisión de campo 7600 (JEOL, Japan Electronic Optical Laboratory) del IIM-UNAM para evaluar las propiedades de diferentes plataformas de stents comerciales (Cypher Select®, Promus Element® y Multi-Link Vision®), y un stent de acero inoxidable 316L diseñado en el Laboratorio de Medicina experimental del INCICH. **Metodología:** Se utilizó un MEB con diferentes detectores de electrones secundarios y retrorreflejos con análisis de difracción de rayos X característicos (EDAX), para determinar la estructura tridimensional en escala nanométrica y composición de la química elemental de diferentes plataformas de stents coronarios. **Resultados:** Se evaluaron tres diferentes tipos de plataformas de stents coronarios comerciales y un prototipo de stent de acero inoxidable 316L, lo cual permitió evaluar diferentes características fisicoquímicas a partir del análisis del modelo tridimensional en computadora y con base en la tecnología de imágenes obtenidas por MEB. Se realizaron mediciones del tamaño de struts, diseño de las celdas y espesor de la capa de polímero. **Conclusiones:** El análisis de la composición fisicoquímica y estructura de los stents coronarios mediante técnica de MEB y difracción de rayos «X» es una herramienta útil en el proceso de diseño de stent coronario y un prototipo de stents coronarios comerciales y un prototipo en el proceso de generación y desarrollo de stents coronarios a escala nanométrica con potenciales aplicaciones clínicas.





IMPLANTE TRANSFEMORAL EN MODELO ANIMAL DE PRÓTESIS VALVULAR AÓRTICA DESARROLLADA EN EL INSTITUTO NACIONAL DE CARDIOLOGÍA «IGNACIO CHÁVEZ»

Abundes-Velasco A, Gaxiola-Macías Manuel Ben Adoniram.
Instituto Nacional de Cardiología «Ignacio Chávez».

Introducción: Actualmente se considera el implante transfemoral de prótesis valvular aórtica como una opción real en el tratamiento de pacientes con estenosis aórtica crítica y alto riesgo quirúrgico. Sin embargo, el alto costo de estos dispositivos limita su implementación institucional, por lo anterior, en el INC se han desarrollado distintos modelos de prótesis valvulares. **Material y métodos:** En este trabajo, se presenta el reporte de un caso, de implante de prótesis valvular en aorta torácica en un modelo animal, (oveja Suffolk de 80 kg). Esto se llevó a cabo en el Área de Cirugía Experimental del INCICH. Apoyados por los Servicios de Ecocardiografía, Anestesiología y Cirugía Cardiovascular, el día 12 de mayo 2014, se abordó mediante visión directa la arteria femoral, a través de la cual se introdujo la prótesis, montada sobre balón. Por medio

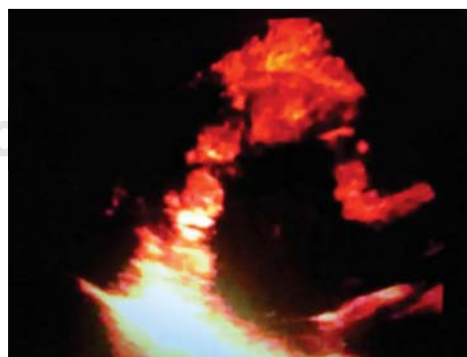
de punción percutánea, se colocó catéter pigtail en aorta, para disparos de control. **Resultados:** Se comprobó la navegabilidad del modelo, y el funcionamiento adecuado del sistema de liberación mediante control ecocardiográfico transesofágico. Al final del procedimiento, el modelo animal fue sacrificado, ya que presentó complicaciones vasculares en el sitio de acceso. **Conclusiones:** Actualmente, el modelo de prótesis valvular desarrollado en el INCICH, continúa en fase de investigación en modelo animal, el funcionamiento de la prótesis es adecuado; sin embargo, es necesario mejorar el sistema de liberación y entrega.

USO DE NUEVOS ANTICOAGULANTES ORALES EN PACIENTES CON TROMBOS INTRACAVITARIOS POST INTERVENCIÓN CORONARIA PERCUTÁNEA

Méndez-Bucio A, Rayas-Gómez AL, Olvera-López LC, Sotelo-de la Puente L.

Hospital Star Médica Querétaro.

Introducción: Los trombos ventriculares izquierdos son una complicación de infarto agudo del miocardio (IAM), principalmente debido a la disfunción sistólica del ventrículo izquierdo. **Caso clínico:** Masculino de 52 años, diabético, inicia con dolor torácico opresivo, 10 horas posteriores acude a servicio médico que diagnostica IAM con elevación del segmento ST de localización anteroseptal, por lo que se somete a intervención coronaria percutánea de rescate 48 horas después. La coronariografía mostró lesión oclusiva del 99% tipo C de la arteria descendente anterior así como una lesión en arteria posterolateral de 90% B2, con circulación heterocoronaria al sistema izquierdo. Se decide implantar los dos stents medicados con resultado exitoso. El ecocardiograma de control a las 24 horas se encuentra trombo intracavitario apical ventricular izquierdo, se inicia tratamiento con doble esquema antiplaquetario y rivaroxaban, dos semanas posterior al evento se encuentra sin evidencia de trombos, debido a falta de accesibilidad del paciente para control mediante INR se decide continuar con el esquema anticoagulante mencionado. **Discusión:** Se ha reportado una incidencia de trombos intracavitarios en 30-40% en pacientes con IAM anteroseptal, actualmente con la revascularización y anticoagulación agresiva ha disminuido la incidencia estimándose actualmente entre un 5 al 15%. Los agentes antiplaquetarios (aspirina y clopidogrel) como tratamiento coadyuvante a la terapia antitrombótica ha mostrado efectos satisfactorios, así como los anticoagulantes orales. Las guías recomiendan el uso de anticoagulación oral dirigida a pacientes con INR 2.0-3.0 por al menos tres meses post IAM con elevación del ST en pacientes que se documentaron trombos. **Conclusión:** Por la dificultad de accesibilidad al monitoreo mediante INR que presentaba el paciente se decidió como opción terapéutica la utilización de rivaroxaban.



BENEFICIOS DE PROLONGAR LA TERAPIA DUAL ANTIPLAQUETARIA EN PACIENTES DE ALTO RIESGO PORTADORES DE STENT LIBERADOR DE FÁRMACO

Baca-Escobar GS, Vieyra-Herrera G.
Instituto Nacional de Cardiología «Ignacio Chávez».

Introducción: El tratamiento antiagregante plaquetario es incuestionable en el paciente con enfermedad coronaria, con el uso de los *stents* liberadores de fármaco (SLF) se ha evaluado el tiempo necesario del tratamiento, de 3, 6 y 12 meses, con dudas si es necesario un periodo más prolongado de tratamiento para la prevención de estos eventos trombóticos tardíos; hasta ahora no se tiene totalmente claro que ampliar el periodo mejore el pronóstico de estos pacientes. **Objetivo:** Conocer si mantener la terapia de antiagregación plaquetaria dual por más de un año en pacientes de alto riesgo coronario presenta beneficios. **Material y métodos:** Se realizó un estudio retrospectivo observacional con 122 pacientes portadores de enfermedad coronaria de alto riesgo, intervenidos de implantación de SLF desde el año 2006 al 2010 formándose 2 grupos: aquellos a los que sólo se mantuvo el tratamiento por un año y otro a los que continuaron hasta dos años, fueron seguidos por 30 meses y se evaluaron las complicaciones de cada uno de los grupos. **Resultados:** Se presentaron casos de reinfarto, nueva angioplastia y necesidad de revascularización quirúrgica uniformemente en ambos grupos $p = 0.026$, con cuatro casos de sangrado mayor (0.5%). **Conclusiones:** Mantener la terapia de antiagregación dual más de 12 meses no aporta beneficios adicionales, ni aun en pacientes con enfermedad coronaria de alto riesgo.

EFFECTOS DEL ABORDAJE POR VÍA RADIAL EN MUJERES. REGISTRO EN UN CENTRO CARDIOVASCULAR

Pimentel Morales Gela, Estrada GJ, Millán IO, Ramírez RH, González DB, Montoya GS, Santiago HJ, Astudillo SR, Víctor LT, Palomo VJ, Uribe GJ, López CJ, Ortiz AA, Baca EG, González GE, Merlín GE, Moreno VJ, Nava PJ, Calderón AM.
Hospital de Cardiología del Centro Médico Nacional Siglo XXI del IMSS México D.F.

Antecedentes: Las mujeres están en mayor riesgo que los hombres de tener sangrado y complicaciones vasculares después de la intervención coronaria percutánea (ICP). En comparación con el acceso femoral, el acceso radial reduce estas complicaciones, pero puede ser más difícil en las mujeres debido a mayores tasas de espasmo de la arteria radial, tortuosidad, oclusión, así como menores tasas de éxito en el procedimiento. **Métodos:** Se describe nuestra experiencia del abordaje por la vía radial. La vía radial se intentó en las mujeres con un buen pulso radial y una prueba de Allen positivo. Cuando sea factible y clínicamente indicado, se realizó una intervención coronaria en el mismo procedimiento. **Resultados:** Se intentó la vía radial en 56 pacientes. Las características basales de los pacientes del procedimiento: diabetes 18 (32.14%), hipercolesterolemia 26 (46.43%), hipertensión arterial sistémica 50 (89.29%), Edad de 60.4 ± 11.6 años. El abordaje radial exitoso se logró en 55 (92.86%) de todos los casos, el tiempo de fluoroscopia fue de 8.21 ± 5.8 min, en los casos que el procedimiento resultó diagnóstico los pacientes permanecieron 4.3 horas de estancia en el hospital. El espasmo radial se produjo en 2 (3.57%) pacientes. La cantidad de medio contraste administrado fue 111.6 ± 6 cc. No se detectó ningún caso de muerte, accidente cerebrovascular, fístula arteriovenosa, pseudoaneurisma o necesidad de cirugía vascular. En cuatro casos (7.14%) fue necesario el acceso para cambiar a otro tipo de acceso vascular. Se intentó la intervención en 15 casos (26.9%). El periodo de seguimiento fue de 39 ± 2.4 meses. Ninguna muerte cardiovascular se registró, no se presentó en ningún paciente el infarto de miocardio no mortal, el dolor en el sitio de la punción ocurrió en 9 (16%) pacientes, no se requirió la transfusión de sangre. El tiempo de incorporación a la vida normal fue de 3 ± 1.8 días. **Conclusiones:** El abordaje radial en las mujeres no afecta negativamente a la efectividad clínica y cuando es realizada por personal calificado, proporciona mejores resultados,

incluyendo la supervivencia, mediante la reducción de la hemorragia relacionada con el sitio de acceso vascular.

INTERVENCIÓN CORONARIA PERCUTÁNEA EN SÍNDROMES CORONARIOS AGUDOS POR VÍA TRANSRADIAL

Pimentel Morales Gela, Estrada GJ, Ortiz AA, Ramírez RH, Millán IO, González DB, Montoya GS, Santiago HJ, Astudillo SR, Víctor LT, Palomo VJ, Uribe GJ, López CJ, Baca EG, González GE, Merlín GE, Moreno VJ, Nava PJ, Calderón AM.
Hospital de Cardiología del Centro Médico Nacional Siglo XXI del IMSS México D.F.

La literatura reciente ha argumentado la superioridad de acceso radial en comparación con el acceso femoral para la intervención coronaria percutánea (ICP) en el Síndrome Coronario Agudo (SCA). Tres ensayos particulares demostraron una menor tasa de complicaciones de vasculares y de sangrado con la vía radial. **Métodos y resultados:** Se incluyeron 85 pacientes con síndrome coronario agudo en nuestro departamento que se realizó cateterismo cardiaco por vía radial. Las características basales fueron: edad 61.3 ± 12 años, 70 hombres (82.35%), diabetes 37 (43.5%), dislipemia 46 (54.1%), hipertensión 46 (54.1%), tabaquismo 52 (61.1%), Infarto sin elevación del Segmento ST 41 (69.4%), Infarto con elevación del segmento ST 18 (30.5%), la intervención coronaria percutánea se realizó en 38 (64.4%) pacientes, FEVI $49\% \pm 12$, trombectomía manual se realizó en 17 pacientes, número de stent implantados fue de 1.2 con un diámetro de 3.3 ± 0.3 mm. La longitud media del stent implantado fue de 31.4 ± 11.8 mm; de estos procedimientos el abordaje radial fue exitosa en el 94.4%, la estancia hospitalaria fue de 11 ± 8.9 días, el espasmo de la arteria radial en 1 (1.18%) paciente, hemorragia mayor en 1 paciente (1.18%). No se detectó ningún caso de fístula arteriovenosa, pseudoaneurisma, síndrome compartimental, evento cerebrovascular o necesidad de cirugía vascular. En 8 pacientes (5.08%) de los casos existía la necesidad de cruce con el acceso femoral. La intervención se realizó en 64 (75.29%) de los pacientes con los siguientes resultados: Flujo TIMI III en 97.87%, MPG III en 97.8% MPG II en 1.37%. El periodo de seguimiento fue de 15.16 ± 1.3 meses, muerte por causas cardiovasculares ocurrió en 2 pacientes, no se registró nueva ICP o cirugía de revascularización. **Conclusiones:** En pacientes con síndromes coronarios agudos, la vía radial reduce complicaciones en el sitio de acceso y por lo tanto la mortalidad como se ha demostrado en ensayos aleatorizados previos. La vía radial puede ser preferible cuando el operador tiene la experiencia adecuada como se ha demostrado en otros estudios.

CATETERISMO DERECHO E IZQUIERDO DEL CORAZÓN. LA VÍA RADIAL Y UNA VENA DEL ANTEBRAZO

Pimentel Morales Gela, Estrada GJ, Baca EG, Ramírez RH, Millán IO, González DB, Montoya GS, Santiago HJ, Astudillo SR, Víctor LT, Palomo VJ, Uribe GJ, López CJ, Ortiz AA, González GE, Merlín GE, Moreno VJ, Nava PJ, Calderón AM.
Hospital de Cardiología del Centro Médico Nacional Siglo XXI del IMSS México D.F.

Antecedentes: El acceso venoso central a través de las venas periféricas ha sido una técnica históricamente útil. Aunque la necesidad de cateterismo del corazón derecho se ha considerado una exclusión para el cateterismo por vía radial, hemos combinado un enfoque periférico al sistema venoso central con acceso arterial radial, que permite el cateterismo cardiaco bilateral utilizando una vía radial. **Métodos:** Se incluyen cateterismos derechos del corazón realizando en conjunto con el acceso arterial. Utilizando la arteria radial y una vena del antebrazo superficial (la cefálica, basílica, o la vena antecubital mediana). Se analizó la demografía, indicación del pro-

cedimientos y complicaciones después del procedimiento. Se incluyeron los casos que requieren ecografía vascular o transfusión de sangre. **Resultados:** Se intentó el procedimiento en 22 pacientes, con una edad media 61 ± 6.38 años, de los cuales fueron hombres 16 (72.73%), contaban con el diagnóstico de diabetes mellitus 19 (40.9%), hipertensión 12 (54.55%), el INR promedio fue de 1.20 ± 0.2 , creatinina 1.04 ± 0.22 mg/dl, tiempo de fluoroscopia 9.31 ± 2.514 min, medio de contraste en los diagnósticos 112.73 ± 30.15 ml. Diagnósticos: regurgitación mitral 3 (13.6%), estenosis mitral 13 (59%), estenosis aórtica 4 (18%) y la regurgitación aórtica 2 (9%). Un caso de hematoma fue detectado, no identificamos ningún caso de fístula arteriovenosa, pseudoaneurisma o necesidad de cirugía vascular. El acceso venoso: basilica 14 (63.64%), cefálica 7 (31.8%) y la mediana de 1 (4.5%); acceso arterial: radial 20 (90.9%) y cubital 2 (9.09%). El período de seguimiento a 30 días se identificó, dolor en el sitio de punción más de 48 horas en 1 (4.5%) paciente. No se presentó ninguna muerte cardiovascular, infarto de miocardio no fatal, transfusión de sangre y evento cerebral vascular. **Conclusiones:** El uso de la arteria radial y una vena del antebrazo superficial (la cefálica, basilica, o la vena antecubital mediana) logra excelentes resultados y la mejora de la seguridad del paciente y la comodidad.

TOMOGRFÍA DE COHERENCIA ÓPTICA OCT: MÉTODO DE IMAGEN INTRAVASCULAR COMO GUÍA PARA EL INTERVENCIONISMO CORONARIO E IMPLANTACIÓN DEL STENT

Baca-Escobar GS, Astudillo-Sandoval R, Pimentel-Morales G, Uribe-González J, González B, Montoya AS, Ramírez H, Santiago J, Palomo-Villada JA, García JG, Venegas A, Ortiz-Arroyo A, Moreno-Valencia J, Merlín-González V, González E, Estrada-Gallegos J.
Departamento de Hemodinámica UMAE Hospital de Cardiología CMN Siglo XXI.

Introducción: La tomografía de coherencia óptica es una técnica de imagen intravascular interferométrica, que penetra en los tejidos alrededor de 2 a 3 mm ofreciendo una resolución axial de 10-15 micras en las áreas de identificación de la placa y como guía del intervencionismo coronario. **Objetivo:** Evaluar las ventajas del intervencionismo coronario guiado por OCT en pacientes con cardiopatía isquémica aguda y crónica en el Servicio de Hemodinámica del Hospital de Cardiología del CMN Siglo XXI. **Material y métodos:** Se realizó un estudio en un solo centro, de serie de casos de intervencionismo coronario guiado por OCT que se realizaron de octubre de 2013 a junio de 2014. **Resultados:** Se intervinieron a un total de 11 pacientes de ICP guiadas con OCT, 7 hombres y 4 mujeres entre 49 y 72 años, tratándose un total de 14 lesiones, con implantación de 17 stents en total, tomando en cuenta para la elección del stent el diámetro de referencia distal y proximal, diámetro y porcentaje de obstrucción y longitud de las lesiones, así como las características de las lesiones, se realizó control postimplantación con OCT, en cinco casos se detectó mal posición de los stents, realizándose postdilatación con balón, en un caso con bordes disecados que ameritó la implantación de dos stents, en ningún caso se presentaron complicaciones relacionadas al procedimiento de OCT, una paciente tratada con choque cardiogénico resolvió favorablemente a las 72 después de la ICP. **Conclusiones:** Como Guía del Intervencionismo Coronario la OCT proporciona una adecuada identificación de las características del vaso, la lesión y las complicaciones relacionadas con el implante del stent, por ejemplo la disección o la mala aposición del stent, como fue en todos los casos que estamos reportando y donde aprovechamos las ventajas de esta tecnología.

DIFERENTES MÉTODOS DE ANGIOPLASTIA EN PACIENTES CON CORONARIOPATÍA ECTÁSICA Y ATROSCLERÓTICA

Arreguín F, Angulo-Ruiz JC, García-Rincón A, Juárez A, Ortiz S, Arzate-Ontiveros C.
Hospital de Especialidades Centro Médico Nacional «La Raza».

Introducción: La ectasia coronaria (EC) es un padecimiento con una prevalencia del 6% de las coronariografías realizadas en el Servicio de Hemodinamia del Hospital de Especialidades y constituye el 3% de los casos de Angioplastia Coronaria. Dichos casos coexisten con enfermedad aterosclerótica. El tratamiento percutáneo de la coronariopatía mixta (CM), aterosclerótica y ectásica no tiene directrices definidas. **Objetivo:** Reportar nuestra experiencia con distintas formas de tratamiento intervencionista percutáneo en pacientes con coronariopatía ectásica y aterosclerótica. **Métodos:** Se revisó la base de datos de enero de 2013 a abril de 2014. De 1,350 angioplastias, encontramos 32 realizadas en pacientes con síndrome coronario agudo (SCA) y coronariopatía mixta (CM). Estadística: Se realizó análisis univariado y bivariado. Para la comparación entre grupos se utilizó la fórmula de Kruskal-Wallis. **Resultados:** La edad promedio fue 57.4 ± 9.3 , la arteria coronaria derecha fue el principal vaso involucrado. Predominó la ectasia coronaria (57%) Markis II. La mortalidad durante la hospitalización fue del 9.6% (tres pacientes). Los factores relacionados fueron la enfermedad multivascular y el fenómeno de no flujo. Los métodos utilizados fueron: a) angioplastia con balón sin tromboaspiración (ACTP) (ocho casos), b) angioplastia con balón-tromboaspiración (ACTP-TA) (nueve casos), c) angioplastia con doble balón-tromboaspiración (tres casos) (ACTPDB-TA), d) angioplastia con balón-stenting (ACTP-ST) (siete casos), e) angioplastia con doble balón y stenting (ACTPDB-ST) (dos casos), f) colocación de stent-graft (ACTPSG) (un caso). En todos los pacientes se administró bolo e infusión de inhibidor de la GP IIb/IIIa. **Conclusiones:** Los factores de mal pronóstico fueron el no flujo, edad y enfermedad multivascular. Sugerimos que en arterias mayores de 5 mm se realice técnica de doble balón y de acuerdo al resultado angiográfico se valore colocación de stent corto adhesado sólo a los segmentos con placa aterosclerótica.

CARACTERÍSTICAS DEL TEJIDO VIVO USANDO IMAP

Pimentel Morales Gela, González GE, Estrada CJ, Ramírez RH, Millán IO, González DB, Montoya GS, Santiago HJ, Astudillo SR, Víctor LT, Palomo VJ, Uribe CJ, López CJ, Baca EG, Ortiz AA, Merlín GE, Moreno VJ, Calderón AM.
Hospital de Cardiología del Centro Médico Nacional Siglo XXI. IMSS. México D.F.

Objetivos: Recientemente, otro método de radio frecuencia (basado en RF) para el procesamiento se ha convertido comercialmente disponible para la caracterización de la placa llamándose este iMap (Boston Scientific, MA, EE.UU.). Hemos tratado de evaluar el análisis de la composición de la placa in vivo con IVUS - iMAP en nuestro grupo de pacientes en el laboratorio de cateterismo. **Métodos y resultados:** El iMap se realizó en pacientes referidos para intervención percutánea electiva y en los que se juzgó de forma segura un adecuado análisis de IVUS. De todos los pacientes (45), 29 (64.4%) eran hombres, el rango de edad fue 65.17 ± 11 años, se encontraron las siguientes características: tabaquismo 26 (57.7%), hipercolesterolemia 37 (82.2%), hipertensión arterial sistémica 37 (75.7%), diabetes mellitus 18 (40%), antecedentes de infarto de miocardio 9 (21.4%), cirugía previa 1 (2.2%), angina estable 15 (62.5%), angina inestable 7 (29.17%), infarto de miocardio 2 (8.33%), fracción de expulsión del ventrículo izquierdo $55\% \pm 14$. Como indicaciones (iMAP- IVUS), 40 lesiones limítrofes (91%), enfermedad difusa 3 (4.4%), placa calcificada 2 (4.4%) y espasmo 1 (2.2%). Las características de la placa de acuerdo a su composición: área luminal mínima (ALM) $60.6\% \pm 17.6$, volumen total de la luz en mm^3 454.7 ± 239 . Volumen total del vaso $780 \pm 387 \text{ mm}^3$, volumen total de la placa $227 \pm 200 \text{ mm}^3$. Segmento analizado $55.9 \pm 18 \text{ mm}$. Características de la placa en mm^3 y volumen en porcentaje: placa fi-

brótica 196.4 ± 92.6 ($65.26 \pm 15\%$), placa de lípidos 22.29 ± 20 ($6.8 \pm 2.93\%$) de placa necrótica, 91 ± 0.43 ($14.4 \pm 5.5\%$) y placa calcificada, 6.8 ± 8.5 ($2.1 \pm 1.8\%$): el nivel de confianza fue: $79 \pm 6.2\%$, $57 \pm 7.3\%$, 66.4 ± 4 y $76 \pm 8.40\%$ para el tejido necrótico, lipídico, fibrótico y regiones calcificadas, respectivamente. **Conclusiones:** Las características de la placa por iMAP IVUS en este grupo de pacientes resultaron ser de alta complejidad en aquellos con altos niveles de factores de riesgo cardiovascular, y ha sido de gran ayuda tanto para las decisiones y la selección del intervencionismo.

SEGURIDAD Y EFICACIA EN PROCEDIMIENTOS DE CATETERISMO DIAGNÓSTICOS E INTERVENCIONISMO PERCUTÁNEO A TRAVÉS DEL ACCESO CUBITAL

Estrada GJ, Baca EG, Pimentel MG, Ramírez RH, González DB, Montoya GS, Santiago HJ, Astudillo SR, Víctor LT, Palomo VJ, Uribe GJ, López CJ, Millán IO, Ortiz AA, González GE, Merlín GE, Moreno VJ, Calderón AM.

Hospital de Cardiología Centro Médico Nacional Siglo XXI. IMSS. México, D.F.

Antecedentes y Objetivo: Recientemente, la canulación de la arteria cubital se ha descrito como una alternativa al acceso transfemoral y radial como acceso vascular para la cateterización cardiaca. Este estudio fue un registro para evaluar la seguridad y la viabilidad del enfoque cubital en nuestro centro. **Material y métodos:** Entre abril 2014 julio 214, 25 pacientes en un estudio de cohorte se les realizó un cateterismo cardiaco por acceso transulnar. Los pacientes elegidos mostraban un pulso cubital palpable y un reverso positivo en la prueba de Allen (<10 segundos). Además, sólo incluimos pacientes estables. **Resultados:** La media de edad fue de 60 ± 9 años, 60% eran hombres; la punción exitosa se logró en el 94% (24), tabaquismo 14 (56%), HAS 18 (72%), diabetes mellitus 8 (32%), dislipidemia 16 (64%); a ocho (32%) se les realizó intervención; el medio de contraste utilizado fue de 136 ± 75 mL; el tiempo de fluoroscopia fue de 11.4 ± 7.6 min y el tiempo de procedimiento 44.4 ± 19 min. Dentro de las complicaciones registramos un hematoma y un paciente con compromiso nervioso; no registramos fístulas, disección, perforación, hemorragia, vasoespasmio, pseudoaneurisma, dolor crónico o síndrome compartamental. Tiempo de estancia 2.6 ± 2 horas. El seguimiento al mes solamente registramos el compromiso nervioso hasta las 48 horas, al mes se encontraban incorporados a su vida normal y asintomáticos. **Conclusión:** El abordaje transulnar es una alternativa segura y factible para diagnóstico y la intervención coronaria terapéutica.

RESULTADOS CLÍNICOS DEL STENT BIOACTIVO VERSUS STENT MEDICADO EN PACIENTES NO DIABÉTICOS: ANÁLISIS A 12 MESES

Córdova-Correa HG, Palacios-Rodríguez JM, García-Gutiérrez JC, Becerra-Laguna CA, García-Bonilla J.

Departamento de Hemodinamia e Intervención. UMAE No. 34, IMSS.

Objetivo: Comparar los resultados clínicos primarios y secundarios entre el stent bioactivo (BAS titán) y el stent medicado (SM endeavor) en pacientes no diabéticos en cuanto a frecuencia de eventos cardiovasculares mayores primarios y la incidencia de trombosis de stent a 12 meses. **Material y métodos:** Estudio analítico, lineal, retrospectivo, de enero de 2011 a enero de 2012, 529 pacientes divididos en dos grupos: 233 pacientes en el de SM y 296 en BAS. **Resultados:** El análisis estadístico a 12 meses no reportó diferencia estadísticamente significativa en la reintervención de la lesión o vaso tratado 7.0% SM versus 2.6% BAS $p < 0.07$ y 2.3% SM versus 1.5% BAS $p = NS$. La tasa de infarto al miocardio (IM) SM 0.9% versus BAS 1.9% $p < 0.3$. Objetivos finales secundarios no se observó ningún caso de trombosis de stent (TS) en SM y sólo un evento BAS (0.33%) $p < NS$. El trata-

miento de la terapia dual de antiagregación plaquetaria (TDAP) a 1, 3, 6 y 12 meses para BAS versus SM fue 6.5 versus 0%, 30.9 versus 0%, 62.6 versus 26.3% y 0 versus 73.7%. **Conclusión:** En pacientes no diabéticos la implantación del BAS versus SM tuvieron resultados clínicos similares a 12 meses con periodos más cortos de TDAP para BAS. El riesgo general de TS fue muy bajo en ambos grupos.

EXPERIENCIA CON EL USO DEL STENT BIOACTIVO CUBIERTO CON TITANIO ÓXIDO NÍTRICO COMPARADO CON STENT LIBERADOR DE ZOTAROLIMUS: EXPERIENCIA DE UNA UNIDAD MÉDICA DE ALTA ESPECIALIDAD

García-Gutiérrez JC, Palacios-Rodríguez JM, Becerra-Laguna CA, García-Bonilla J, Salinas-Aragón M, Córdova-Correa HG.

Departamento de Hemodinamia e Intervención. UMAE No. 34, IMSS.

Objetivo: Comparar resultados clínicos de un stent bioactivo de acero inoxidable recubierto con óxido nítrico de titanio (BAS) y un stent liberador de medicamento SM con zotarolimus (SM) en la práctica clínica de nuestra Unidad Médica de Alta Especialidad (UMAE No. 34, IMSS). **Material y métodos:** Estudio analítico, retrospectivo, descriptivo, comparativo cuyo objetivo fue evaluar la seguridad y eficacia de dos dispositivos de diferentes características en nuestra población, se realizó seguimiento a través del expediente clínico en la consulta externa a un año. Los puntos finales primarios fueron: muerte, infarto agudo al miocardio (IAM) y reintervención de la lesión tratada (RLT). **Resultados:** Un total de 759 pacientes fueron incluidos en el estudio a los cuales se les realizó angioplastia a un solo vaso. Se dividieron en dos brazos 382 pacientes con SM y 377 con BAS, el seguimiento a un año fue llevado en el 95%. Después de este periodo de seguimiento los puntos primarios fueron para el grupo SM versus BAS; IAM 0.6 versus 1.0% $p = NS$, muerte 4.5 versus 5.1% $p = NS$, RLT 3.3 versus 1.9% $p = 0.080$, trombosis del stent (TS) 1.3 versus 0.5% $p = 0.27$. Los resultados independientes del síndrome clínico de presentación. **Conclusiones:** Después de un año de seguimiento no hubo diferencia estadísticamente significativa en eventos clínicos mayores, hubo una tendencia en favor de titán con respecto a revascularización de la lesión tratada sin alcanzar significancia estadística.

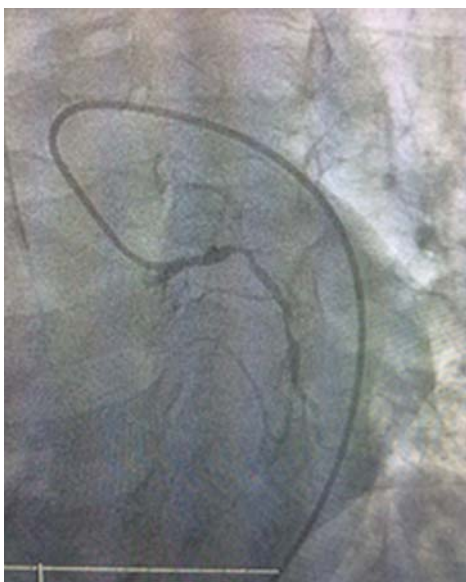ANGIOPLASTIA EN CORONARIA DERECHA, POSTERIOR A TROMBÓLISIS EXITOSA EN SICA TIPO IAM CON ELEVACIÓN DEL SEGMENTO ST DE LOCALIZACIÓN INFERIOR EN PACIENTE CON ENFERMEDAD TRIVASCULAR

Domínguez-Martínez I, Sánchez-Hurtado O, Rodríguez-Martínez JC, Hernández-Mercado MA, Alonso-Mercado JC, Pérez-Castillo M.

Centro Médico ISSEMYM Toluca.

Introducción: Las enfermedades cardiovasculares constituyen la principal causa de mortalidad en la población adulta, siendo el infarto agudo de miocardio la mayor causa relativa. La angioplastia primaria y la trombólisis constituyen los tratamientos más eficaces para reducir la extensión y mortalidad por IAM en las primeras horas de evolución. **Caso:** Masculino de 53 años, madre finada IAM. Sedentario, alimentación irregular. Niega toxicomanías, índice tabáquico 22.5 paq/año. Presenta dolor precordial un día antes de su ingreso tipo ardoroso intensidad 10/10 sin irradiación de 20 minutos de duración. Catorce horas después presenta nuevamente dolor, el cual lo despierta, intensidad 10/10 irradiado a parte posterior de tórax y descarga adrenérgica. En unidad médica EKG con lesión subepicárdica DII, DIII y aVF, elevación de biomarcadores CPK 2664, MB 263, DHL 808. Se trombolizó con cuatro horas de retraso (Alteplase), presenta criterios electrocardiográficos de reperfusión. Continúa dolor precordial, referido a nuestro centro y llevado a hemodinamia. Coronariografía: TCI: sin lesiones angiográficas. DA: oclusión total crónica desde el ostium, ligera circulación ipsilateral rentrop

1. Cx: enfermedad difusa desde su inicio, límite, se observa ramo marginal precoz con lesión proximal del 70% resto del vaso con flujo TIMI 3. CD: oclusión total ostial con imagen de trombo. Recibe circulación colateral contralateral. Intervención: se observó en CD importante carga de trombo se colocaron cuatro *stents*, se obtuvo flujo anterógrado TIMI 3, observando recuperación de circulación contralateral a la DA rentrop 3. **Comentarios:** La lesión en agudo de la coronaria derecha determinó la sintomatología del paciente, siendo prioritario rescatar el vaso comprometido. **Discusión:** En nuestro hospital contamos con la facilidad de llevar a un paciente a angioplastia, empleando cada vez más esta estrategia terapéutica, que como se ha demostrado ampliamente y en este caso en particular tiene beneficios en los pacientes con IAM y perfil de riesgo alto.



OCCLUSIÓN ABRUPTA DE CARÓTIDA DERECHA DURANTE EL TRATAMIENTO INTERVENCIONISTA DE ESTENOSIS CAROTÍDEA DERECHA, RESUELTA CON IMPLANTE DE STENT CORONARIO Y STENTS AUTOEXPANDIBLES. REPORTE DE UN CASO

Sandoval-Navarrete S, Villeda LA, Peralta-Figueroa IC.
Servicio de Hemodinámica. Unidad Médica de Alta Especialidad. Hospital de Especialidades No. 2 «Lic. Luis Donaldo Colosio Murrieta», IMSS.

Presentación de caso: Varón de 68 años portador de cáncer de laringe tratado con radioterapia y actualmente en quimioterapia, cuenta con traqueotomía. Diabetes mellitus y tabaquismo intenso. Valorado por eventos de mareos y síncope. El Doppler mostró: importante engrosamiento miointimal, importantes zonas de estenosis con placa fibroadiposa, homogénea, no complicada, la mayor ocasiona una estenosis del 90%. La angiografía objetivo estenosis severa previa a la bifurcación, estenosis severa larga que inicia el bulbo que se extiende distal al mismo. Carótida externa sin estenosis angiográficas significativas. Al intentar avanzar la guía se observa oclusión de la carótida interna (Figura 1). Se logra avanzar la guía predilatando con balón Maverick (Boston Scientific®) 2 x 15 mm recuperando flujo. Distalmente la arteria de 2.75 mm por lo cual se implanta *stent* Xience V (Abbott) 2.75 x 28 mm y empalmados a éste en sentido distal a proximal hasta cubrir la estenosis de la carótida común dos *stents* autoexpandibles Wallstent (Boston Scientific®) 6 x 22 mm, al realizar angiografía de control se aprecia infraexpansión del *stent* en el segmento correspondiente a la placa de la carótida común, la cual se optimizó con balón no complaciente NC Quantum Apex (Boston Scientific®) 5 x 15 mm, con lo cual desapareció la imagen de infraexpansión, lo cual se corroboró mediante *stent* Boost. Angiográficamente buen resultado angiográfico, sin datos de disección y/o ruptura, con flujo íntegro (Figura 2). La carótida interna sin estenosis ostial residual con flujo conservado. A la fecha paciente neurológicamente íntegro. **Discusión:** Considerando el diámetro distal de la arteria y el cierre abrupto de la misma, la opción de implantar *stent* coronario resultó ser una buena decisión con muy buen resultado angiográfico y clínico.

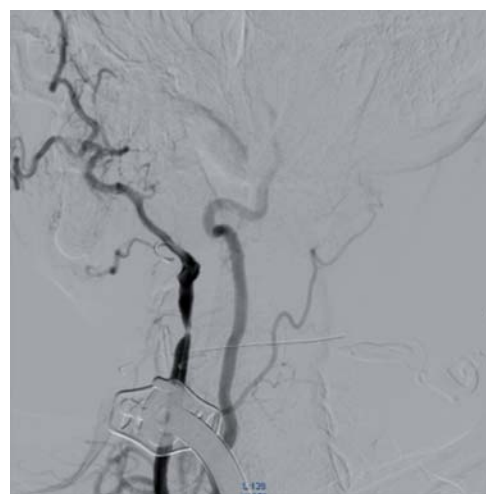


Figura 1. Se observa oclusión de la carótida interna inmediatamente en el origen del bulbo.

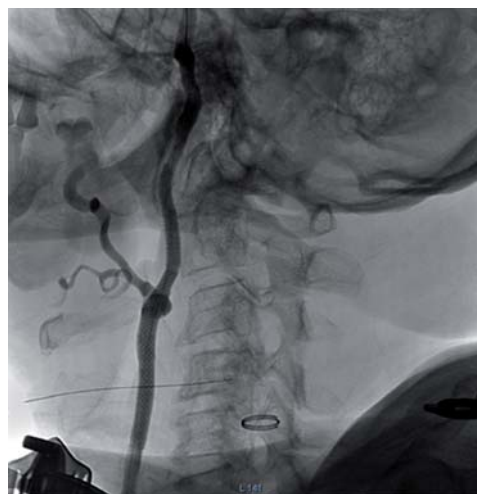

Figura 2. Resultado final posterior a implante de *stents* coronarios y autoexpandibles. Se objetiva la recuperación y permeabilidad de la carótida ocluida al inicio del procedimiento.

IMPLANTE DE STENT EN REESTENOSIS INTRA-STENT IMPLANTADO PREVIAMENTE EN LA VERTEBRAL IZQUIERDA MEDIANTE ABORDAJE RADIAL DERECHO. REPORTE DE UN CASO

Sandoval-Navarrete S, Herrera JR, Fernández S, Peralta-Figueroa IC.
Servicio de Hemodinámica. Unidad Médica de Alta Especialidad. Hospital de Especialidades No. 2 «Lic. Luis Donaldo Colosio Murrieta», IMSS.

Presentación de caso: Varón de 75 años. Carga genética para cardiopatía isquémica. Portador de diabetes, hipertenso y dislipidemia. Cardiopa-

tía isquémica que precisó en 2011 implante de *stent* farmacoactivo en la descendente anterior. En el mismo procedimiento reimplantaron *stents* convencionales 4 x 12 mm en ambas arterias vertebrales por estenosis ostioproximal del 90% de la izquierda y del 70% en la derecha, clínicamente además de angina presentaba vértigo. Nuevamente presenta angina de esfuerzo y vértigo. Por lo tanto, se realizó nueva angiografía coronaria y vertebral mediante acceso radial derecho. Coronariografía: *stent* permeable, resto de coronarias sin cambios. La vertebral derecha se aprecia el *stent* permeable con pérdida luminal mínima. La vertebral izquierda con reestenosis crítica, además de observarse imagen de infraexpansión en el cuerpo del *stent* (Figura 1). Inicialmente se intento canular selectivamente la arteria; mas sin embargo, el hecho de haber accedido por radial derecha y la curvatura del arco aórtico no lo permitió. Decidimos apoyados con catéter Simmons al inicio de la aorta descendente avanzar guía de intercambio y sobre ésta avanzar catéter guía multipropósito 6 Fr con el cual se canuló selectivamente la vertebral. Predilatamos con balón y posteriormente implantamos *stent* Xience V (Abbott®) 4 x 18 mm. Se objetiva imagen de disección distal al *stent*. Se implanta *stent* Xience V (Abbott®) 2.75 x 15 mm optimizando el segmento del solapamiento. El *stent* boost demostró adecuada expansión de ambos *stents* y angiográficamente con flujo íntegro sin datos de disección (Figura 2). **Discusión:** A pesar de las dificultades técnicas inherentes a la anatomía por tratarse del lado opuesto al sitio de punción, se logró realizar con éxito el tratamiento intervencionista de la vertebral izquierda. De tal manera, creemos que las posibilidades de realizar tratamiento percutáneo en vasos supraaórticos mediante abordaje radial ofrecerán los mismos resultados vistos en los procedimientos coronarios.

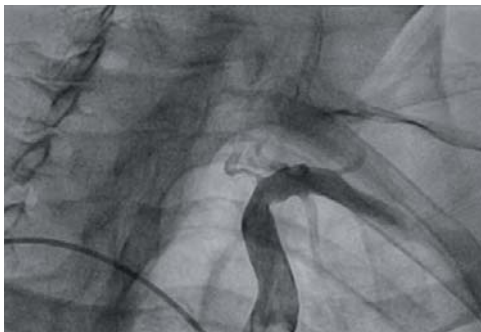

Figura 1. Se observa el catéter proveniente de radial derecha y la reestenosis del *stent* en el ostium de la vertebral izquierda; también se aprecia la infraexpansión del mismo.

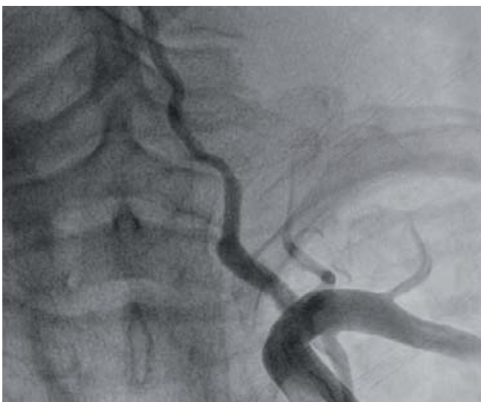

Figura 2. Se observa el buen resultado final posterior al implante de los *stents* y el adecuado flujo obtenido.

IMPLANTE DE *STENT* A ESTENOSIS CRÍTICA DE LA SUBCLAVIA IZQUIERDA QUE CONDICIONA HIPOFLUJO A INJERTO DE MAMARIA A DESCENDENTE ANTERIOR E IMPLANTE DE *STENT* A INJERTO DE SAFENA A OBTUSA MARGINAL POR ANGINA

Sandoval-Navarrete S, Padilla-Islas LA, Peralta-Figueroa IC.
Servicio de Hemodinamia. Unidad Médica de Alta Especialidad. Hospital de Especialidades No. 2, Centro Médico Nacional del Noroeste, «Luis Donaldo Colosio Murrieta», IMSS.

Presentación de caso: Femenino de 74 años. Tabaquismo, DM, HTA, dislipidemia y cardiopatía isquémica que precisó cirugía de revascularización miocárdica en 2006 con hemoductos de AMI a DA y VSR a MO. Angina progresiva llegando a CCS III y claudicación de miembro superior izquierdo. La ANGIOTAC muestra injerto de arteria mamaria izquierda a descendente anterior obstruido, mínimo flujo distal retrogrado, injerto de vena safena a obtusa marginal permeable. Ecocardiograma dipiridamol: FEVI 55% clínica de angina, electrocardiograma desnivel negativo del ST de 0.1mV en V5, V6, DI y AVL, hipocinesia septal, apical, posterior e inferior. Coronariografía: TCI estenosis distal 80%, DA estenosis ostial, proximal y media del 80% flujo competitivo por el injerto de AMI. Circunfleja estenosis ostial 90%, coronaria derecha estenosis proximal 30%. Injerto de arteria mamaria izquierda a descendente anterior hipoplásico en todo su trayecto, permeable, sin estenosis significativas. Injerto de safena a obtusa marginal permeable con estenosis ostial del 80%, subclavia izquierda estenosis ostioproximal muy calcificada crítica del 95%. Se realiza implante de Zotarolimus eluting Stent (Endeavor®) 2.5 x 12 mm al injerto de safena, la estenosis de la subclavia previa dilatación con balones Ryujin Plus® 3.5 x 20 mm y Apex® 4 x 30 mm *Stent* autoexpandible (Bard LUMINEX®) 7 x 40 mm. Se aprecia estenosis residual del 30%. Sin embargo, se decide no postdilatarse considerando la alta posibilidad de disección y/o ruptura. Previo a la angioplastia existía gradiente de 48 mmHg, la cual descendió a 10 mmHg posterior a procedimiento e injerto con mejoría franca de flujo. Clínicamente la paciente a la fecha se mantiene asintomática. **Conclusiones:** Claro ejemplo que como un ramo principal con estenosis condiciona hipoflujo a sus ramos, en este caso a la mamaria izquierda que condicionó que no se apreciara en la angiotomografía y como el tratamiento percutáneo actual permite realizar multiprocedimientos en el mismo evento.

ANGIOPLASTIA TRANSLUMINAL PERCUTÁNEA AL TRONCO DE LA CORONARIA IZQUIERDA-PRIMERA DIAGONAL Y AMBAS ARTERIAS RENALES, OPTIMIZADO CON ULTRASONIDO INTRAVASCULAR: REPORTE DE UN CASO

Sandoval-Navarrete S, Peralta-Figueroa IC, Padilla-Islas LA.
Servicio de Hemodinamia. Unidad Médica de Alta Especialidad. Hospital de Especialidades No. 2, Centro Médico Nacional del Noroeste, «Luis Donaldo Colosio Murrieta», IMSS.

Presentación de caso: Varón de 66 años, tabaquismo, hipertensión arterial de difícil control y endarterectomía carotídea derecha. Cardiopatía isquémica que precisó cirugía de revascularización cardíaca con implante de cuatro hemoductos aortocoronarios en el 2006. Ingresó por angina inestable de alto riesgo. Ecocardiograma FEVI del 54%, diámetros y grosores conservados, hipocinesia anterior e inferior. Coronariografía tronco de la coronaria izquierda estenosis distal del 70%, descendente anterior con oclusión crónica en segmento medio; primera diagonal de buen desarrollo y calibre con estenosis proximal del 70%. Circunfleja con oclusión crónica; oclusión crónica de coronaria derecha. Injertos de vena safena a coronaria derecha ocluido; injerto de arteria mamaria izquierda a DA permeable; arteria renal derecha estenosis crítica ostioproximal y la

izquierda con estenosis ostioproximal del 70%. Se realiza IVUS a TCI-1Dx objetivando placa calcificada severa. Basado en lo medido en el IVUS implantamos Everolimus Eluting stents Nobori® 2.5 x 18 mm y stent Xience® 3 x 15 mm. Angiográficamente buen resultado y por IVUS se objetiva adecuada expansión y aposicionamiento de los stents. Previa realización de IVUS a ambas arterias se implanta a la arteria renal derecha stent Express SD® renal 5.0 x 15 mm y en la arteria renal izquierda stent express SD renal 5.0 x 15 mm. Se objetiva buen resultado angiográfico y por IVUS adecuada expansión y aposicionamiento de ambos stents. **Conclusión:** La optimización del tratamiento percutáneo con implante de stents mediante ultrasonido intravascular favorece su adecuada expansión y aposición, lo cual se refleja en una disminución considerable de la reestenosis. Esto cobra mayor relevancia en casos como el aquí presentado, en donde además de haberse tratado el tronco de la coronaria izquierda en paciente previamente revascularizado quirúrgicamente, se trató la primera diagonal y ambas arterias renales.

CIERRE PERCUTÁNEO DE COMUNICACIÓN INTERAURICULAR AMPLIA CON DISPOSITIVO FIGULLA CON TÉCNICA MODIFICADA CON APOYO DE CATÉTER DILATADOR Y CUERDA GUÍA: REPORTE DE UN CASO

Haro-Ramírez FC, Peralta-Figueroa IC.

Servicio de Hemodinamia. Unidad Médica de Alta especialidad. Centro Médico Nacional del Noroeste. «Lic. Luis Donaldo Colosio Murrieta», IMSS. Ciudad Obregón, Sonora.

Caso: Femenino de 21 años, con comunicación interauricular *ostium secundum*, a la cual realizamos cateterismo cardiaco derecho para cierre percutáneo. Por vena femoral izquierda se avanzó sonda 10 F de ecointravascular hasta aurícula derecha (AD) visualizando defecto de 27 mm de diámetro, con borde posterior laxo y anterior aórtico prácticamente ausente. Por vena femoral derecha avanzamos catéter MPO 5 F a VCI, AD, AI hasta vena pulmonar superior izquierda (VPSI), para colocar guía rígida teflonada 0.035 por 260 cm, por la que avanzamos catéter guía 14 F hasta VPSI a través de la que pasamos dispositivo ocluidor Figulla de 27 mm hasta VPSI, liberando el disco izquierdo, que se retrae hasta el defecto, presentándose desplazamiento de este disco a AD por el defecto, por lo que optamos por soportar el disco izquierdo en AI con dilatador 8 F de catéter guía para dispositivo ocluidor, el cual avanzamos por una segunda punción en la vena femoral izquierda, avanzando dilatador hasta colocarlo entre las dos capas del disco izquierdo, pasando guía metálica teflonada 0.035 en J a través del dilatador, haciendo un asa entre ambas capas del disco izquierdo, con esta maniobra logramos evitar el desplazamiento del disco izquierdo a través del defecto y logramos el despliegue del disco derecho en AD, corroboramos la adecuada estabilidad del dispositivo con la maniobra de Minnesota y se libera el dispositivo. **Discusión:** La CIA OS amplia implica un reto para el cierre percutáneo, por la frecuente deficiencia en sus bordes. Se han utilizado técnicas como soportar el disco izquierdo con catéter para evitar su desplazamiento, como el dispositivo Figulla no tiene cubierta interna de poliéster entre las capas de sus discos para mantener el dilatador se requiere de una guía para evitar su desplazamiento entre la malla de nitinol.

EVOLUCIÓN CLÍNICA DE PACIENTES DIABÉTICOS CON ENFERMEDAD DE ARTERIA CORONARIA SOMETIDOS A REVASCULARIZACIÓN PERCUTÁNEA EN EL CENTRO MÉDICO NACIONAL 20 DE NOVIEMBRE

Fuentes-Malo EJ, Aceves-Chimal JL, Robledo-Nolasco R. Centro Médico Nacional 20 de Noviembre, ISSSTE.

Introducción: La diabetes mellitus incrementa el riesgo de eventos cardiovasculares y mortalidad en pacientes sometidos a intervencionismo

coronario. Considerando que los estudios publicados incluyen poblaciones muy seleccionadas, las cuales difícilmente son representativas de los pacientes tratados en la práctica diaria, realizamos el presente estudio para determinar la evolución clínica de los pacientes diabéticos sometidos a revascularización percutánea en el Centro Médico Nacional 20 de Noviembre. **Material y métodos:** Revisamos una cohorte retrospectiva de los expedientes clínicos de pacientes sometidos a intervencionismo percutáneo por síndrome coronario agudo. Registramos las siguientes variables: edad, sexo, factores de riesgo para enfermedad coronaria, características epidemiológicas, tipo de stent aplicado, nuevos eventos de angina, estratificación de isquemia coronaria y nuevos intervencionismos coronarios percutáneos o revascularización quirúrgica. Consideramos significancia estadística con valor de $p < 0.05$. **Resultados:** Analizamos 61 pacientes diabéticos de 64 ± 8 años de edad, 75% ($n = 46$) del sexo masculino; el 84% ($n = 51$) fueron tratados sólo con hipoglucemiantes orales. En 14 casos (23%) se realizó nuevo cateterismo coronario en los primeros seis meses post-intervencionismo coronario y en 4 (6%) casos revascularización coronaria quirúrgica. No se observaron diferencias significativas entre los pacientes que recibieron tratamiento con hipoglucemiantes orales y los que recibieron adicionalmente insulina en el número de coronarias con lesiones significativas ($p = 0.78$), en los episodios nuevos de angina de pecho aguda ($p = 0.84$), en el tiempo de evolución de isquemia crónica antes del evento que condicionó el intervencionismo coronario ($p = 0.31$) y en el tiempo de evolución hasta el nuevo evento agudo de isquemia post-intervencionismo coronario ($p = 0.43$). **Conclusiones:** Los pacientes diabéticos con enfermedad coronaria tratados con hipoglucemiantes orales solos o combinados con insulina NPH no mostraron diferencias en su evolución post-intervencionismo coronario percutáneo a mediano plazo respecto a nuevos eventos de angina, estenosis intra-stent o lesiones coronarias nuevas.

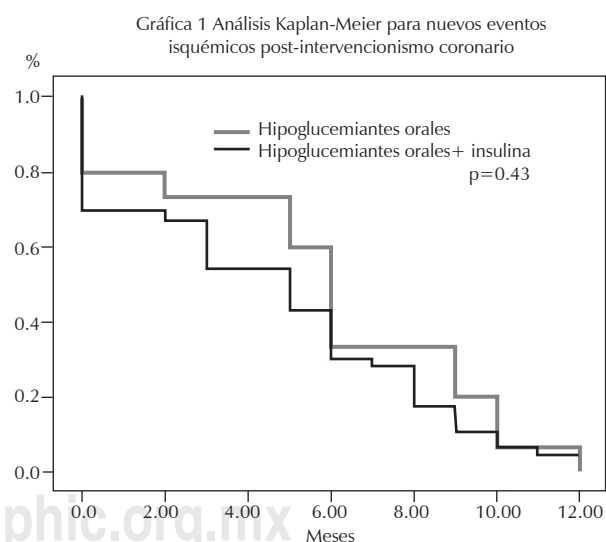


Figura 1. Análisis Kaplan-Meier para nuevos eventos isquémicos post-intervencionismo coronario.

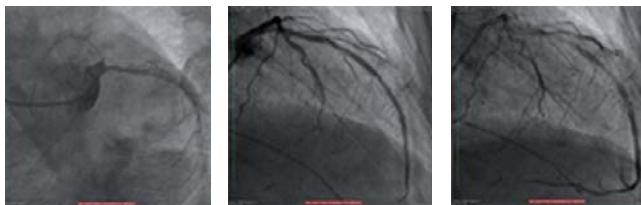
INFARTO AGUDO DEL MIOCARDIO COMPLICADO CON CHOQUE CARDIOGÉNICO RELACIONADO A ARTERIA HIPERDOMINANTE

Alcocer-Gamba MA, Lugo-Gavidia LM. Instituto del Corazón de Querétaro.

Introducción: La arteria descendente posterior suele surgir en cerca del 90% de los casos de la coronaria derecha, existiendo en un número mí-

nimo de los casos que su origen sea de la arteria descendente anterior.

Material y métodos: Masculino de 64 años, inicia con dolor torácico opresivo, acompañado de descarga adrenérgica, llega a urgencias con datos de hipoperfusión tisular, el ECG mostró ritmo sinusal con lesión subepicárdica anterior y bloqueo completo de rama derecha del haz de His; se inician amins, bolos de lidocaína y amiodarona, se decide coronariografía la cual mostró oclusión aterotrombótica ostial 100% de la arteria descendente anterior sin otras lesiones angiográficas significativas; se administra alta dosis de tirofiban intracoronario, se realiza intervención coronaria percutánea primaria, utilizando extractor de trombos, lográndose flujo anterógrado TIMI III que nos permite evaluar que la descendente posterior es originada por el vaso culpable del infarto, finalmente se implanta un *stent* medicado exitosamente, el paciente pasa a unidad coronaria recibiendo manejo antiplaquetario dual (ASA, prasugrel) entre otros. El tiempo de isquemia fue de 90 min aun así continuó con manifestaciones de insuficiencia cardíaca realizándose al tercer día ecocardiograma que mostró hipocinética severa septal, apical, lateral e inferior, fracción de expulsión del 25% y con trombo intracavitario en el ventrículo izquierdo, por lo cual se modifica el manejo antiplaquetario de tienopiridina para recibir clopidogrel y considerar a su egreso anticoagulantes orales. **Discusión:** Se presenta el caso de paciente que curso con infarto agudo del miocardio (IAM) con elevación del ST complicado con choque cardiogénico que pese a un tiempo de isquemia muy corto le deja secuela importante de la función ventricular debido a la gran dominancia del vaso culpable del evento agudo. **Conclusiones:** La oclusión coronaria de un vaso hiperdominante tiene consecuencias severas en la morbilidad de un paciente que cursa con IAM.



INDICACIONES DE CATETERISMO CARDIACO EN EL CENTRO MÉDICO ABC

Heredia-Salazar AC, Hugo-Enrique CM, Begoña-Parra L.
Centro Médico ABC.

El presente estudio de investigación pretende analizar las indicaciones de cateterismo cardíaco en el Centro Médico ABC. Evaluar los diferentes estudios de imagen existentes para la evaluación de cardiopatía isquémica y su correlación con los hallazgos en la angiografía coronaria invasiva. Se revisaron expedientes del mes de enero a julio del 2014 seleccionando aquellos sometidos a angiografía coronaria invasiva tanto diagnóstica como terapéutica. Se realizó estadística descriptiva la cual se comparó con las indicaciones del procedimiento a nivel internacional. En los resultados obtenidos se observó que el número de angiografías sin lesiones significativas en el Centro Médico ABC (11%) es casi el doble de lo reportado a nivel mundial. La centellografía cardíaca es el estudio más utilizado para investigar isquemia en nuestro centro médico. La clínica y los casos agudos son frecuentemente la indicación principal para llevar a los pacientes a angiografía coronaria invasiva. La enfermedad del tronco de la coronaria izquierda es muy común en nuestra población (19%).

INICIO DE UNA NUEVA ERA: IMPLANTACIÓN DE *STENT ABSORB* (BVS) GUIADO POR TOMOGRAFÍA DE COHERENCIA ÓPTICA

Baca-Escobar GS, Astudillo-Sandoval R, Pimentel-Morales G, Uribe-González J, González B, Montoya-Silvestre A, Ramírez H, Santiago J,

Palomo-Villada JA, García JG, Venegas A, Ortiz-Arroyo A, Moreno-Valencia J, Merlín-González V, González E, Estrada-Gallegos J.

Departamento de Hemodinámica UMAE Hospital de Cardiología CMN Siglo XXI.

Introducción: El uso de SLF redujo la proliferación neointimal y RIS de forma importante, surgió el planteamiento de que un *stent* bioabsorbible (BVS) debería tener menos potencial de producir trombosis del *stent*, eliminando la endotelización retrasada, al no existir material intracoronario a dos años, además de devolver la vasoreactividad al vaso y sin reestenosis. Presentamos el procedimiento de implantación del primer *stent absorb* guiado por tomografía de coherencia óptica (OCT) en nuestro hospital. **Antecedentes:** Paciente femenino de 54 años de edad con los FRCV de obesidad, HAS, IAM inferolateral de fecha no precisada, después con deterioro de clase funcional NYHA III, gamagrafía con infarto inferolateral con isquemia moderada, se solicitó coronariografía diagnóstica. Procedimiento intervencionista: bajo abordaje radial 6 fr. con catéter TIG, se encontró con lesión única de la circunfleja del 75%, se realizó evaluación diagnóstica con OCT a la circunfleja proximal, con sonda Dragonfly C7 St. Jude, se documentó una lesión lipídica, con un diámetro de referencia distal del vaso de 2.94 mm y diámetro de referencia proximal de 3.36 mm con sitio de lesión con diámetro de 1.84 mm y porcentaje de obstrucción de 61%, longitud de la lesión de 22.6 mm, se realizó angioplastia con balón Trek 2.5 x 15 mm con adecuada ganancia luminal, se implantó un *stent absorb* de Abbott 3.0 x 28 mm a 12 atm, posteriormente evaluado con OCT, encontrándose buen posicionamiento de los struts, sin protrusión de placa con bordes sin disección y con diámetro luminal de 3.13 mm, dándose por concluido el procedimiento sin complicaciones. **Conclusión:** La OCT es una técnica de imagen intravascular con resolución de 10-15 micras con alta definición, usamos este método para guiar la ICP del primer *stent* bioabsorbible (BVS) siendo un éxito el procedimiento.

CARDIOLOGÍA NUCLEAR

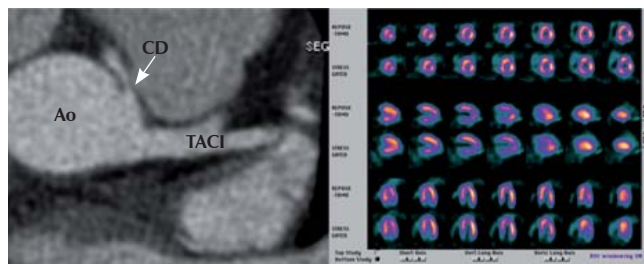
INFARTO AL MIOCARDIO ASOCIADO CON ORIGEN ANÓMALO DE CORONARIA DERECHA, CORRELACIÓN CON ANGIOTOMOGRAFÍA Y ESTUDIO DE PERFUSIÓN MIOCARDICA GATED-SPECT. REPORTE DE UN CASO

Gutiérrez-Balcázar AA, Puente-Barragán A, Rosales-Uvera S, Arredondo-Andrade SA.

Centro Médico Nacional 20 de Noviembre, ISSSTE. México, D.F.

Introducción: Las anomalías de las arterias coronarias tienen una frecuencia del 0.5 al 1% en pacientes sometidos a coronariografía, siendo causa poco frecuente de cardiopatía isquémica y muerte súbita en paciente joven. **Material y métodos:** Hombre de 17 años de edad, sin factores de riesgo cardiovascular, presenta infarto agudo al miocardio sin elevación al segmento ST, Killip y Kimbal I, NYHA I. Manejado con tratamiento conservador, con evolución favorable. Ecocardiograma: hipocinesia anteroseptal, inferior y apical, FEVI 51%, se estratifica con perfusión miocárdica gated-SPECT. **Resultados:** Perfusion miocárdica gated-SPECT: infarto no transmural inferior e inferolateral con isquemia moderada, infarto no transmural anterolateral sin isquemia, ventrículo izquierdo tamaño normal, dilatación ventrículo derecho, fracción de eyección ventrículo izquierdo 65% postesfuerzo. Angiotomografía: origen anómalo de arteria coronaria derecha que emerge del seno de Valsalva izquierdo. Paciente continuó con tratamiento conservador, actualmente asintomático. **Conclusiones:** El origen anómalo de arterias coronarias es infrecuente, con prevalencia del 0.20 al 1.40%. En pacientes jóvenes sin factores de riesgo cardiovascular, es un hallazgo y puede ser causa de angina, arritmias, infarto y/o muerte súbita. Por la

complejidad de la anatomía coronaria, la corrección quirúrgica no es viable, por lo que el tratamiento en estos casos es conservador y el pronóstico es reservado.



TRATAMIENTO FARMACOLÓGICO Y ALTERACIONES DE PERFUSIÓN MIOCÁRDICA EN ARTRITIS REUMATOIDE

Puente-Barragán A, Arredondo-Andrade A, Rosales S, Martínez C, Cabada M.

Centro Médico Nacional 20 de Noviembre, ISSSTE. México, D.F.

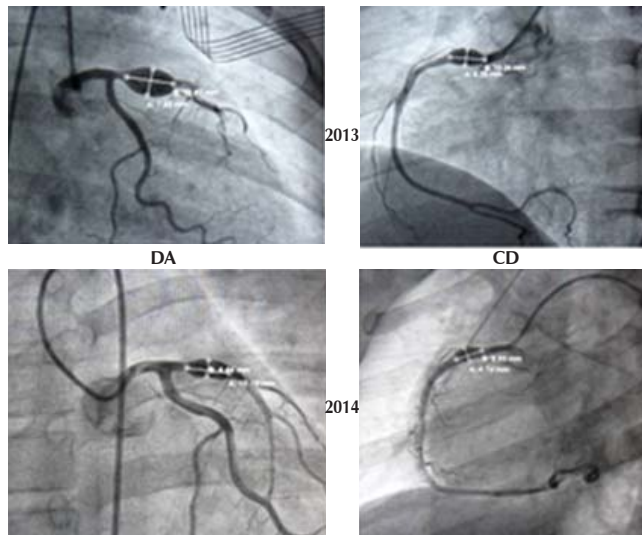
Antecedentes: La mortalidad por cardiopatía isquémica es frecuente (> 50%) en artritis reumatoide (AR). Se ha demostrado disminución de complicaciones por cardiopatía isquémica cuando existe control estricto. El tratamiento farmacológico modificador de la enfermedad (FARME) y los biológicos, disminuyen el proceso inflamatorio sistémico. **Objetivo:** Determinar la presencia de alteraciones de perfusión miocárdica mediante g-SPECT, en pacientes asintomáticos con AR, bajo tratamiento con FARME y biológicos. **Material y métodos:** Estudio transversal. Se incluyeron mayores de 18 años con diagnóstico de AR, sin cardiopatía isquémica conocida, asintomáticos. Variables: factores de riesgo cardiovascular, tiempo de diagnóstico, marcadores de inflamación (PCR, anti-CCP, VSG), actividad de la enfermedad (escala DAS28 modificada) y tratamiento. Se agruparon en dos grupos: FARME + esteroide y biológico. Se realizó g-SPECT Tc99m tetrofosmin reposo/esfuerzo/un día. Análisis estadístico: Variables continuas con media \pm DE o mediana, t de Student o U de Mann Whitney. Comparación variables categóricas χ^2 o Fisher. **Resultados:** 91 pacientes, 90% mujeres, edad 58.7 ± 12 años. Hipertensión 32%, dislipidemia 36.3%, diabetes 10% y tabaquismo 14%. Tiempo de diagnóstico 12.6 ± 8 años. En remisión 39.6%, actividad baja 53.8% y moderada 6.6%. Anti-CCP 171 UI (4.4-300), PCR 3.3 mg/L (1.2-7.8) y VSG 26.5 ± 13.4 mm/h. G-SPECT: anormal 22 (24.6%). Isquemia leve 16 (17.6%), moderada 1 (1.1%), e infarto 5 (5.5%); territorio de DA en 11 (50%). Isquemia moderada o infarto fue mayor con esteroides: 4/23 (17.4%) versus 2/68 (2.9%) $p = 0.03$; y menor en tratamiento con biológicos: 2/62 (3.2%) $pNS = 0.08$. **Conclusiones:** Las alteraciones de la perfusión son menores en pacientes bajo tratamiento con biológico, que en aquellos con FARME. La terapia con biológico puede inhibir el proceso inflamatorio de la aterosclerosis coronaria.

ENFERMEDAD DE KAWASAKI CON ANEURISMA DE CORONARIAS

Falla-Galliano JR, Cabada M, Puente A, Martínez MC, Arredondo A. *Cardiología e Imagen Cardiovascular*, Centro Médico Nacional 20 de Noviembre, ISSSTE.

Introducción: La enfermedad de Kawasaki es multisistémica, con vasculitis de pequeños y medianos vasos, propia de lactantes y niños pequeños. Etiología desconocida, asociada con infecciones. El diagnóstico implica presencia de aneurismas coronarios. El tratamiento incluye aspirina, inmunoglobulinas, dipiridamol y/o prostaciclina; en ciertos casos revascu-

larización. El pronóstico es reservado. **Material y métodos:** Femenino 10 años de edad, en 2012 presenta cuadro de faringoamigdalitis repetitivo bajo tratamiento antimicrobiano, sin mejoría; 10 días después hiperemia conjuntival, malestar general. Evolución tórpida, con fiebre, adenopatías, hiperemia en manos, conjuntivas y miembros inferiores; descamación de manos. Se diagnostica un mes después la enfermedad de Kawasaki. Manejada con inmunoglobulinas y aspirina. Ecocardiograma: dilatación de las coronarias derecha e izquierda. Cateterismo: aneurismas en arterias descendente anterior y coronaria derecha. **Resultados:** Paciente en clase funcional I. Estudios de control al año: ecocardiograma y cateterismo muestran con disminución del tamaño de aneurismas coronarios; perfusión miocárdica g-SPECT: normal. Actualmente continúa tratamiento farmacológico. **Conclusiones:** La mayor complicación de la enfermedad es la patología coronaria. En menores de dos años de edad, frecuentemente afecta coronaria derecha y después de los cinco años la izquierda. Puede existir regresión espontánea, después de los 30 meses de tratamiento (35-50%). Sin embargo, como en este caso, el pronóstico es reservado, debido a la aparición de trombosis y estenosis de los aneurismas, que propician infartos al miocardio (17-27%). La revascularización quirúrgica con vena safena es posible, con el inconveniente de que 50% se ocluye antes del año; por lo que se prefiere arteria mamaria interna en pacientes mayores de 10 años de edad, como en este caso, pudiendo favorecer su evolución.



TRATAMIENTO DE LA COARTACIÓN AÓRTICA DEL ADULTO MEDIANTE ANGIOPLASTIA. PRESENTACIÓN DE CASO Y REVISIÓN

Ibarrías-Alfaro CE, Martínez-Andrade AR, Flores-Puente F, Frías-Fierro DA. *Centro Médico Nacional 20 de Noviembre, ISSSTE.*

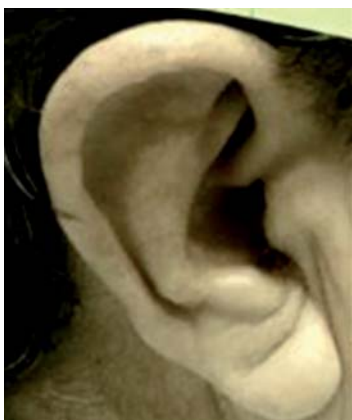La coartación de la aorta se considera la quinta cardiopatía congénita más común, constituyendo el 8% de todas las cardiopatías, llegando a encontrarse hasta en el 17% de las necropsias de recién nacidos con cardiopatía. Se presenta el caso de un paciente masculino de 62 años de edad proveniente del estado de Michoacán, ocupación profesor el cual contaba con antecedente de hipertensión arterial sistémica; el cual había permanecido toda su vida asintomático hasta febrero 2014, cuando inicia con disnea, la cual era inicialmente con caminata de un kilómetro y posteriormente con menos de 100 metros de distancia, ante sospecha de isquemia se realiza prueba de esfuerzo, la cual fue positiva, por lo que se sometió a coronariografía en su unidad de adscripción documentándose presencia de coartación aórtica postductal. El ecocardiograma mostró arco aórtico a la izquierda con presencia de coartación aórtica postductal a 17 mm de la emergencia de la subclavia izquierda, a nivel del cayado de 23 mm de diámetro, a nivel de

la subclavia 21 mm, en la coartación 9 mm, con un gradiente intraaórtico máximo de 107 mmHg y medio de 55 mmHg. Válvula aórtica bivalva con gradiente máximo de 10 mmHg, sin regurgitación. El caso se presentó en sesión médica decidiéndose el tratamiento mediante angioplastia percutánea de la coartación; ésta se llevo a cabo el día el 19 de junio de 2014 mediante abordaje arterial femoral bilateral, se avanza guía hasta el plano valvular aórtico, se midió un gradiente transcoartación máximo de 38 mmHg; se obtiene medición precoartación de 18.6 mm, transcoartación de 5.1 mm y postcoartación de 27 mm; se realiza insuflado de balón de 18 mm por 4 cm por 120 cm en la zona de coartación; se elige stent Palmaz diámetro de 14-25 mm y longitud de 27 por 79 por 48 mm; liberándose en zona de coartación, observándose adecuada posición, sin encontrarse gradientes transcoartación, terminándose procedimiento sin complicaciones.

CORRELACIÓN SIGNO DE FRANK EN CARDIOPATÍA ISQUÉMICA POR MEDICINA NUCLEAR

Prieto-Luna CJ, Ortega-Ramírez JA, Pierzo-Hernández JA.
Centro Médico Nacional Siglo XXI, IMSS.

Introducción: En 1973, Frank describió la asociación entre la hendidura diagonal del lóbulo de la oreja y la enfermedad de arterias coronarias. En su descripción original este signo clínico era bilateral y se asociaba con otros factores de riesgo y la aparición prematura de enfermedad cardíaca isquémica. **Objetivo:** Revisar la evidencia científica relacionada con este signo clínico y cardiopatía isquémica demostrado por medicina nuclear. **Material y métodos:** Se incluyeron todos los pacientes mayores de 18 años que acudieron en el mes de abril 2014 a los Servicios de Gabinetes y Cardiología Nuclear, y que fueron sometidos a estudio de perfusión miocárdica en el Departamento de Cardiología Nuclear del Hospital de Cardiología del Centro Médico Nacional Siglo XXI portadores del signo de Frank. **Resultados:** En el periodo de estudio, 36 pacientes cumplieron con los criterios de inclusión; 18 hombres y 18 mujeres, la edad mínima fue de 51 años y la máxima de 80, de los cuales 32 fueron positivos para cardiopatía isquémica, en 14 (38.8%) se involucró únicamente un vaso, en 15 (41.6%) se involucraron dos vasos y en tres (8.3%) se involucraron los tres vasos principales. De los cuatro que resultaron negativos para isquemia, dos presentaban cardiomiopatía dilatada. Los factores de riesgo cardiovascular presentes fueron: hipertensión en 18 pacientes (50%), tabaquismo en 12 sujetos (33.3%); diabetes mellitus en 16 (44%) e hipercolesterolemia en 10 sujetos (27.7 %), 5 (13.8%) presentaban obesidad. **Conclusiones:** El signo de Frank de acuerdo con este estudio demostró que se asocia con aterosclerosis y enfermedad coronaria, por lo que su presencia deberá alertar al clínico para investigar la existencia de cardiopatía isquémica, en especial en pacientes mayores de 51 años y con otros factores de riesgo cardiovascular.



CARDIOLOGÍA CONGÉNITA

EVALUACIÓN DE LA PERFUSIÓN PULMONAR POSTERIOR AL CIERRE DEL CONDUCTO ARTERIOSO PERSISTENTE CON EL AMPLATZER DUCT OCCLUDER (ADO I) EN NIÑOS

Parra-Bravo R, Apolonio-Martínez A, Estrada-Loza MJ, Beirana-Palencia L, Villasís-Keve MA.

Hospital de Pediatría Centro Médico Nacional Siglo XXI, IMSS. Facultad de Medicina, UNAM. México, D.F.

Introducción: La disminución en la perfusión pulmonar izquierda se ha descrito posterior al cierre percutáneo del conducto arterioso permeable (CAP) con varios dispositivos. Aunque el Amplatzer Duct Occluder (ADO I) es el dispositivo más utilizado en el cierre del CAP, las anomalías en la distribución del flujo hacia el pulmón izquierdo con este dispositivo no han sido bien clarificadas. **Objetivo:** Evaluar la perfusión pulmonar posterior al cierre percutáneo del CAP con el ADO I, enfatizando en el significado de la protrusión del dispositivo y su implicación potencial en la obstrucción de la rama pulmonar izquierda y la disminución asociada con la perfusión pulmonar. **Métodos:** Analizamos 30 pacientes (20 niñas) sometidos a cierre percutáneo del CAP con el dispositivo ADO I, en quienes la centelleografía pulmonar perfusoria utilizando albúmina marcada con Tc99m, se realizó tres meses posteriores al procedimiento intervencionista. Las velocidades de flujo máximo y la protrusión del dispositivo fueron analizadas por ecocardiografía Doppler. Los resultados son presentados como media \pm desviación estándar o mediana y rangos. **Resultados:** El implante del dispositivo fue exitoso en todos los casos. La edad fue de 23.8 ± 13.7 meses (rango: 7-67) y el peso de 11.1 ± 4.5 kilos (rango: 4.1-25.5). Quince pacientes (50%) con un peso ≤ 10 kg. La protrusión del dispositivo hacia la rama pulmonar izquierda (RPI) se observó en tres pacientes (10%). En estos pacientes, la velocidad de flujo máximo en la RPI fue significativamente mayor. La perfusión hacia el pulmón izquierdo fue de $44.7 \pm 4.9\%$ (rango: 37.8-61.4). Excluyendo al paciente con estenosis preexistente de la RPI, cinco pacientes (16.6%) mostraron disminución en la perfusión pulmonar izquierda, definida como $\leq 40\%$ del flujo sanguíneo pulmonar total. Aunque la perfusión pulmonar izquierda fue menor en pacientes con protrusión del dispositivo, también la hubo en pacientes sin protrusión y sólo una débil correlación se encontró entre la velocidad de flujo y la perfusión pulmonar izquierda. **Conclusión:** La perfusión pulmonar izquierda puede verse comprometida posterior al cierre percutáneo del conducto arterioso con el ADO I. Esta situación puede presentarse en pacientes menores de 10 kilos, con un diámetro del dispositivo sobredimensionado al diámetro mínimo del conducto arterioso. La relación diámetro mínimo del conducto arterioso al diámetro de la ámpula aórtica fue significativamente mayor en aquellos pacientes con disminución de la perfusión pulmonar izquierda. El aumento en la velocidad de flujo en el origen de la RPI puede ser un pobre indicador de inapropiada perfusión pulmonar izquierda. Asimismo, la disminución en la perfusión pulmonar izquierda puede ocurrir en ausencia de evidencia ecocardiográfica de protrusión del dispositivo.

MIOPATÍA DE STEINERT: REPORTE DE CASO Y REVISIÓN DE LA BIBLIOGRAFÍA

Álvarez-Torrecilla LC, Armijo-Yescas E, Treviño-Gómez E.

Instituto de Seguridad y Servicios Sociales de los Trabajadores del Estado.

Introducción: La distrofia miotónica tipo I o enfermedad de Steinert es una afección multisistémica y autosómica dominante, generada por la afección en el cromosoma 19q13. Con afecciones musculoesqueléticas, cardíacas y otras. El diagnóstico se establece con estudios genéticos, datos clínicos y electromiografía. Comunicamos el caso de una familia con

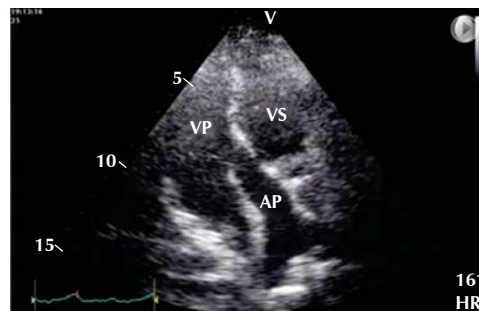
enfermedad de Steinert. **Presentación del caso:** Se trata de una familia de ocho integrantes, de los que seis padecieron enfermedad de Steinert. Con medición de aldolasa y CK; la electromiografía mostró datos de miotonía, y alteraciones de la conducción, todos los miembros de la familia fueron estudiados, además de biopsia muscular que evidenció datos compatibles con atrofia y exceso de núcleos de células musculares quienes iniciaron con síntomas desde 1989, cinco miembros de esta familia fallecieron durante la quinta década de la vida por falla cardíaca. Se tuvo la oportunidad de atender a un miembro de esta familia, quien falleció en julio de 2013 a los 51 años, sólo con antecedente de tabaquismo, lesión del tendón de Aquiles bilateral en varias ocasiones, y datos de insuficiencia cardíaca desde dos años previos, ingresó al Servicio de Medicina Interna por falla cardíaca avanzada, el ECG: bloqueo trifascicular, Rx: cardiomegalia GIII líneas B Kerley Labs: sin relevantes salvo K 3.1 y CK 550. En su internamiento recibió 02 diuréticos, vasodilatadores e inotrópicos, con lo que se logró mejoría y egreso. Sin embargo, tres días posteriores, tuvo una recaída, ameritó inotrópico y vasopresor, se descartó SICA el ECOT: FEVI 25%. DD tipo II, insuficiencia mitral y tricuspídea moderadas, sin mejoría falleciendo días después. **Conclusiones:** Las distrofias miotónicas son objeto de una amplia investigación. La degeneración progresiva de los músculos que lleva a la debilidad incapacitante y pérdida del tono muscular, en combinación con afección sistémica, son las principales características de la enfermedad de Steinert. Se han abierto nuevas fronteras en la investigación genética, sugiriendo claramente la posibilidad potencial de revertir esta afección. No encontramos en las bases de datos otros casos en México; motivo por el cual consideramos pertinente reportar el caso.

TRANSPOSICIÓN CONGÉNITAMENTE CORREGIDA DE GRANDES ARTERIAS EN EL ADULTO (L-TGV): HALLAZGOS ECOCARDIOGRÁFICOS

Diosdado-Salazar JL, Ramírez-López JJ.

Facultad de Medicina e Ingeniería en Sistemas Computacionales. Universidad Autónoma de Tamaulipas.

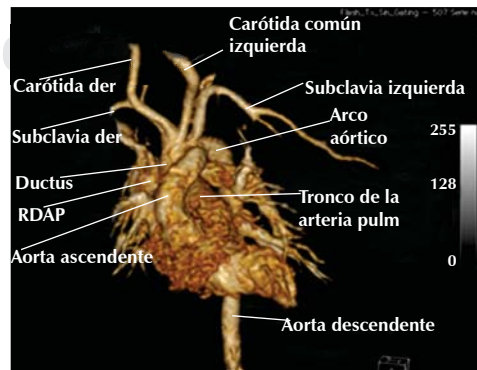
Introducción: La transposición congénitamente corregida de las grandes arterias (L-TGV) es una cardiopatía con una frecuencia del orden de 0.5% y se caracteriza por una combinación de discordancia auriculoventricular (AV) y ventriculoarterial (VA) donde, en la forma más común en *situs solitus*, se observa un ventrículo morfológicamente derecho a la izquierda con la aorta a la izquierda de la arteria pulmonar (S-L-L). Típicamente no hay conexión entre los tres segmentos cardíacos principales (atrios, ventrículos y grandes arterias) debido a la interposición del canal auriculoventricular y el cono o infundíbulo. Además puede asociarse disfunción de la válvula tricúspide, de comunicación interventricular aislada o asociada con estenosis subpulmonar. **Material y métodos:** Se presenta el caso de dos pacientes adultos, una mujer de 46 años de edad, quien acudió a consulta por episodios de palpitaciones. No tenía diagnóstico previo. El otro caso, masculino de 22 años de edad con diagnóstico desde el primer año de vida. Ambos sin datos de insuficiencia cardíaca. Se les realizó estudio ecocardiográfico transtorácico con equipo GE Vivid i con transductor multifrecuencia y segunda armónica. **Resultados:** Los hallazgos ecocardiográficos, en ambos casos, fueron: un ventrículo derecho a la izquierda por presencia de trabéculas gruesas, músculo papilar único, banda moderadora y válvula tricúspide insuficiente (en la mujer) e imposibilidad de obtener una imagen de cinco cámaras. Del ventrículo sistémico emerge la aorta con arco a la izquierda e insuficiencia valvular aórtica y del ventrículo morfológicamente izquierdo, colocado a la derecha, emerge la arteria pulmonar. No se observa estenosis subpulmonar ni estenosis valvular pulmonar. **Conclusiones:** El ecocardiograma sigue siendo la herramienta fundamental para el diagnóstico y seguimiento de esta cardiopatía debido a los hallazgos característicos de esta enfermedad, su fácil reproducibilidad y accesibilidad, así como su bajo costo.



ARCO AÓRTICO IZQUIERDO CON DUCTUS ARTERIOSO DERECHO AMPLIO, DEL CUAL SE ORIGINAN LOS TRONCOS SUPRAAÓRTICOS. REPORTE DE UN CASO

Domínguez-Martínez I, Castillo-Castellón F, Jiménez M, Kimura E. Instituto Nacional de Cardiología «Ignacio Chávez».

Introducción: Las anomalías vasculares torácicas ocurren en la aorta torácica y en las arterias del tronco braquiocefálico, pulmonar, y en las venas pulmonares. Las anomalías del arco aórtico involucran el desarrollo de los arcos aórticos primitivos y sus derivados, ocasionan del 0.5 al 1.6% de las cardiopatías congénitas. Los hombres tienen una leve prevalencia sobre las mujeres 1.2:1. El cuatro por ciento de estas anomalías presentan alteración genética; delección 22q11.2, de éstos el 35% presentan lesiones aisladas del arco aórtico. **Caso:** Paciente femenina de dos meses, presencia de cianosis progresiva que se presentó desde recién nacida. A la auscultación soplo sistólico en mesocardio, datos clínicos de hipertensión pulmonar. Se realizó angiotomografía donde se documentaron los siguientes hallazgos de importancia: conexiones atrio-ventriculares y ventriculo-arteriales concordantes, con una CIV subarterial que mide 6 x 7 mm que condiciona cabalgamiento aórtico del 30%. Arco aórtico izquierdo, con ductus arterioso contralateral amplio, con cabo aórtico de 8 mm, pulmonar de 10 mm y longitud de 8 mm que comunica con la unión del tronco de la arteria pulmonar y la rama pulmonar derecha, y desde el cual se originan los troncos supraaórticos. Origen común para el tronco braquiocefálico y la carótida izquierda. **Discusión:** Las anomalías del arco aórtico incluyen: los anillos vasculares, compresión de la arteria innominada. La patología que cursa con acentuada sintomatología es el doble arcoaórtico (49%) con un ligamento y/o ducto arterioso izquierdo (28%) acompañado de comunicación interauricular, arco aórtico izquierdo con un anillo aberrante de subclavia derecha (8%). Estas malformaciones pueden coexistir con otras malformaciones cardíacas en el 18%. Como es el caso que reportamos. **Conclusiones:** La innovación tecnológica ha sido determinante en el diagnóstico no invasivo en patología cardíaca de pacientes pediátricos. Este conjunto de datos proporciona imágenes anatómicas completas e interactivas para la interpretación y planificación del tratamiento.



PRESENTACIÓN TARDÍA DE CARDIOPATÍA CONGÉNITA ASOCIADA CON CARDIOPATÍA ISQUÉMICA Y DAÑO MIOCÁRDICO. REPORTE DE CASOS Y ANÁLISIS DE LA LITERATURA

López-Gallegos D, Cerrud-Sánchez CE, Márquez-González H, Yáñez-Gutiérrez L, Domínguez-Díaz AE, Ramírez-Reyes HA, Santiago-Hernández JA, Jiménez-Santos M, Riera-Kinkel C, Medina-Concebida LE. Servicio de Cardiopatías Congénitas. Hospital de Cardiología Centro Médico Nacional Siglo XXI.

Introducción: La coartación aórtica en el anciano es una condición rara que puede ocasionar insuficiencia cardíaca. La sobrevida del paciente es baja, aproximadamente a los 50 años fallecen por claudicación del ventrículo izquierdo. **Objetivos:** Describir cinco casos exitosos de cardiopatía congénita con abordaje híbrido y escalonado para resolver tanto lesión congénita como secundaria a aterosclerosis coronaria. **Material y métodos:** Todos varones, edad promedio 68.2 ± 8.6 , todos hipertensos de larga evolución, todos en CF III-IV por angor y/o disnea. Clínicamente hipertensos, sin pulsos femorales, con soplo sistólico y escape aórtico, 60% con hepatomegalia y 80% con edema periférico. Radiografía cardiomegalia IV en 80%. BNP mayor 1,600. Aorta bivalva en todos, doble lesión aórtica severa en todos, daño miocárdico en todos por dilatación, adelgazamiento e hipocinesia generalizada. Gradiente máximo menor de 50 mmHg en todos. Cateterismo cardíaco confirmó doble lesión aórtica, daño miocárdico y evidenció lesiones coronarias múltiples en tres casos y únicas en dos casos. A todos se les hizo aortoplastia con balón y *stent* exitosa con disminución del gradiente transcoartación de 40 a 15 mmHg ($p < 0.05$). **Conclusiones:** La mortalidad es alta, promedio 50 años, por claudicación del ventrículo izquierdo. La cardiología intervencionista ha demostrado buenos resultados en el grupo de pacientes de alto riesgo y ofrece una alternativa de tratamiento con pocas complicaciones y la factibilidad de mejorar las condiciones para poder planear el abordaje quirúrgico y resolución de cardiopatía isquémica y aterosclerosa de la válvula nativa en un segundo tiempo.

SEGUIMIENTO A LARGO PLAZO DE UN GRUPO DE PACIENTES CON TETRALOGÍA DE FALLOT EN UN HOSPITAL DE ALTA ESPECIALIDAD

Yáñez-Gutiérrez L, López-Gallegos D, Cerrud-Sánchez CE, Márquez-González H, Domínguez-Díaz AE, Jiménez-Santos M, Santiago-Hernández JA, Ramírez-Reyes H, Riera-Kinkel C, Medina-Concebida LE. Servicio de Cardiopatías Congénitas. Hospital de Cardiología Centro Médico Nacional Siglo XXI.

Objetivo: Conocer el estado clínico actual y las complicaciones de los pacientes con tetralogía de Fallot en nuestro servicio. **Material y métodos:** Estudio retrospectivo, observacional y transversal de 78 pacientes. **Resultados:** 78 pacientes, 62% hombres, 15 con síndrome genético, edad al diagnóstico de 1.2 años (mínimo 0 meses hasta 23 años). 83% fueron referidos por pediatra por: soplo 51% y cianosis 42%. Una cirugía 41% ($n = 32$), 35% 2 cirugías, 18% 3 cirugías y 4% 4 procedimientos quirúrgicos. Primera cirugía a 44 meses (1 mes a 4.4 años), 56% reparación total, 39% paliativo (18 FSPI, 12 FSPD). 42% ($n = 33$) ampliación con parche transanular, 11 casos abordaje atrial. Complicaciones tempranas (< 30 días) insuficiencia cardíaca y a largo plazo insuficiencia pulmonar. La segunda cirugía se hizo en promedio a 8.5 años (8 meses a 54 años). 33% se realizó reparación total con parche transanular 22% y en el resto tubo valvulado. Complicaciones tempranas arritmias, complicación tardía estenosis pulmonar. Tercer procedimiento quirúrgico prótesis pulmonar, 16% biológica, 5% mecánica. Edad seguimiento, 16.5 años (12 meses a 58 años), 35% tienen escolaridad secundaria, 86% solteros. 69% en CFI, 68% toman un fármaco, 10% cianosis, 70% soplo sistólico y 17% escape pulmonar. 47% cardiomegalia I y 86% arco izquierdo. 98% en ritmo sinusal, 85% bloqueo de rama derecha, 80%

movimiento septal paradójico, 37% insuficiencia pulmonar ligera y 15% tienen obstrucción leve. 15% CIV residual pequeña. **Conclusiones:** Es la cardiopatía congénita cianótica más frecuente, requiere en la mayoría de los casos, múltiples intervenciones quirúrgicas con complicaciones tempranas y tardías, derivadas de los procedimientos quirúrgicos. Requieren de un seguimiento largo y por un grupo de expertos que conozcan la historia natural y la modificada de esta patología y así poderles brindar la atención necesaria. Las técnicas quirúrgicas se han perfeccionado y la cardiología intervencionista cobra importancia en la resolución de algunas de éstas.

ASPECTOS DE INTERÉS DE LA CLÍNICA DE CARDIOPATÍAS CONGÉNITAS EN LA EDAD ADULTA. REPORTE DE UN HOSPITAL DE ALTA ESPECIALIDAD

Cerrud-Sánchez CE, Yáñez-Gutiérrez L, López-Gallegos D, Márquez-González H, Domínguez-Díaz AE, David-Gómez F, Jiménez-Santos M, Ramírez-Reyes HA, Santiago-Hernández JA, Riera-Kinkel C, Medina-Concebida LE. Servicio de Cardiopatías Congénitas. Hospital de Cardiología Centro Médico Nacional Siglo XXI.

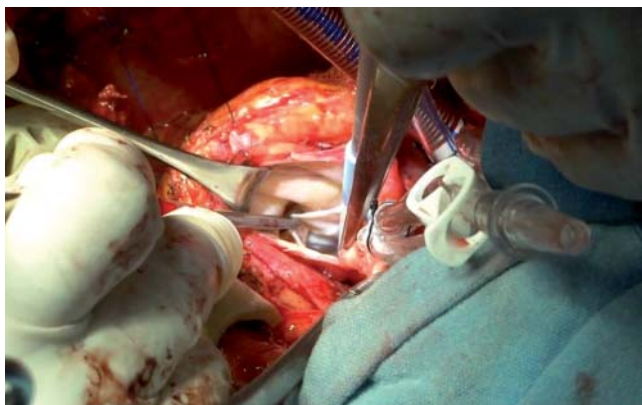
Objetivo: Conocer datos clínicos y demográficos más importantes de adultos atendidos en clínicas de cardiopatías congénitas. **Material y métodos:** Estudio retrospectivo, observacional y longitudinal. **Resultados:** 409 pacientes, 69% mujeres ($n = 280$), edad 36.79 ± 14.2 años (18-75 años), 8% ($n = 34$) cianosis (14 Fallot, resto corazón univentricular, Eisenmenger), edad de diagnóstico de cardiopatía 33.6 ± 15.9 años (RN-75 años de edad), 38% se sabían cardiopatas sin seguimiento regular. Referidos por soplo 42% ($n = 143$), 35% deterioro CF, 6% ($n = 24$) arritmias cardíacas, 4% dolor precordial, 3% hipertensión sistémica, 2% por EVC. 71% cortocircuito (CIA, CIV, PCA, aneurisma de seno de Valsalva, fístula coronaria), 10% obstructivas (EVAo, EVP, coartación, sub- y supraválvulares), 7% lesiones valvulares mixtas (Ebstein, mitrales), 2% cardiomiopatías y el resto con cardiopatías variadas (ALCAPA, doble discordancia, univentricular). 46% ($n = 188$) tratamiento quirúrgico, 34% ($n = 138$) cardiología intervencionista y 20% ($n = 83$) tratamiento médico. Complicaciones 15 casos, 50% infecciones y arritmias cardíacas, así como insuficiencia cardíaca. Mortalidad seis casos, grupo quirúrgico, insuficiencia cardíaca refractaria y choque cardiogénico en el postquirúrgico. PSAP antes del tratamiento 48.3 ± 20.4 mmHg y posterior al procedimiento 36.3 ± 16.2 ($p < 0.001$). **Conclusiones:** Los adultos con cardiopatía congénita son un grupo complejo de estudio. Se conjuntan además de la cardiopatía otras enfermedades o factores de riesgo cardiovascular además de las secuelas, residuos o complicaciones derivados de procedimientos previos. Nuestra serie así lo demuestra y nos permite vislumbrar el comportamiento epidemiológico que tienen nuestros pacientes.

RECURRENCIA DE ANEURISMA DEL SENOS DE VALSALVA

Montoya-Pérez JE, Valdespino-Estrada A, Vargas-Peñaflor J, Gómez-León J, Álvarez-Sánchez L, Gutiérrez-Ospina A, Hernández-Ríos D, Mendoza-Zavala GH, Campos-Santaolalla A. Centro Médico Nacional «La Raza». Hospital de Especialidades «Antonio Fraga Mouret».

Introducción: Un aneurisma del seno de Valsalva (ASV) es poco frecuente (0.09% de casos en series de autopsia). Puede ser asintomático o producir diferentes manifestaciones clínicas, como obstrucción al flujo en el tracto de salida ventricular derecho, insuficiencia aórtica, trastornos del ritmo e isquemia miocárdica. **Antecedentes:** Paciente masculino de 58 años con antecedente de cirugía de corrección de aneurisma de Valsalva hace 31 años exitosamente. Cuadro clínico: inicia cinco meses previos a su ingreso con dolor punzante en cara anterior del tórax que

no se relaciona con esfuerzo, de aparición súbita, de 10 minutos de duración que remite espontáneamente. A la exploración cardiovascular tórax normolíneo, cicatriz en esternón, ápex palpable en línea medioclavicular en quinto espacio intercostal de 2 cm, sin frémito, a la percusión bien delimitado, a la auscultación primer ruido normal, segundo ruido con disminución de intensidad en foco aórtico, soplo mesodiastólico grado III/VI en foco aórtico y foco aórtico accesorio que aumenta de intensidad con la posición de Harvey y apnea postespiratoria. Estudios de laboratorio y gabinete: ecocardiograma reporta insuficiencia aórtica severa y aneurisma de Valsalva derecho sin ruptura, función sistólica de ventrículo izquierdo conservada, FE 70%. Angiotomografía con reconstrucción 3D reporta aneurisma del seno de Valsalva derecho. Cateterismo cardiaco: arterias coronarias sin lesiones, aortograma con aneurisma del seno de Valsalva derecho en el cual no hay evidencia de ruptura e insuficiencia aórtica severa. Evolución: se decide intervención quirúrgica con reparación del aneurisma con cierre del defecto utilizando parte de la válvula aórtica como parche y realizando un reemplazo valvular aórtico sin complicaciones. **Discusión:** No hay reporte de recurrencia de un aneurisma del seno de Valsalva después de una intervención quirúrgica, por lo que es necesario evaluar el reemplazo valvular aórtico en un futuro, así como las nuevas técnicas de cierre con dispositivos oclusores por intervencionismo.



BRONQUITIS PLÁSTICA: UNA RARA COMPLICACIÓN DE CIRUGÍA DE FONTAN. INFORME DE UN CASO

Gómez-García A, García-Montes JA, Calderón-Colmenero J, Patiño-Bahena E, Zabal-Cerdeira J, Buendía-Hernández A, Gutiérrez-Perucho E. Departamento de Cardiología Pediátrica, Instituto Nacional de Cardiología «Ignacio Chávez».

Presentamos una rara complicación de la cirugía de Fontan en un niño de cinco años de edad, con diagnóstico de cardiopatía congénita compleja del tipo de defecto de la tabicación atrioventricular; doble salida de ventrículo derecho, estenosis pulmonar con anillo y ramas pulmonares hipoplásicas y cavidades izquierdas pequeñas. Ocho meses antes, a su ingreso, fue llevado a cirugía de Fontan fenestrado con tubo extracardiaco. El paciente es readmitido por cuadro de disnea, cianosis, tos seca y expectoración de moldes bronquiales blanquecinos. Se realiza broncoscopia con extracción de moldes bronquiales lográndose mejoría de cuadro respiratorio. Se estableció el diagnóstico clínico y por patología de bronquitis plástica. La bronquitis plástica es una rara complicación de la cirugía de Fontan que consiste en la formación de grandes moldes bronquiales que producen obstrucción, en ocasiones fatal, de la vía aérea. Aunque se han observado en otras alteraciones pulmonares y linfáticas, se asocia principalmente al postoperatorio de cardiopatías congénitas que se han llevado a cirugía de Fontan. Como tratamiento se han utilizado mucolíticos y fisioterapia respiratoria y en los casos más

graves extracción de los moldes por broncoscopia, así como la nebulización de urocinasa o activador tisular del plasminógeno recombinante.

EMBARAZO A TÉRMINO EN PACIENTE CON ATRESIA TRICUSPÍDEA

Acuña-Mora LL, Sánchez-Cortés RG, Chio-Deanda FG, Benavides-González MA, Vitela-Rodríguez JA, Hernández-Hernández E, Ordaz-Farías A, Pérez-Contreras E.

Hospital Universitario «Dr. José Eleuterio González». Monterrey, Nuevo León.

Introducción: La atresia tricuspídea es una enfermedad cardíaca congénita poco frecuente. Las características en su presentación clásica son: el *situs* es normal, la válvula tricuspídea es ausente y existe una obligada comunicación interauricular. Existe un ventrículo derecho rudimentario. Debido al reducido flujo sanguíneo pulmonar se debe realizar una derivación sistémico-pulmonar. En conexiones ventriculoarteriales concordantes y un defecto interventricular grande, el flujo sanguíneo pulmonar deberá regularse con bandaje del tronco principal de la pulmonar. **Caso clínico:** Paciente femenino con atresia tricuspídea y comunicación interventricular, a la cual se le realiza a los tres meses de edad bandaje pulmonar. A los 12 años de edad inicia con disnea de esfuerzo progresiva, por lo cual se realiza cirugía de Glenn. A los 22 años acude por embarazo de 34 SDG refiriendo disnea de medianos esfuerzos. Ecocardiograma (Figura 1) demuestra FEVI de 50%, dilatación auricular izquierda severa, insuficiencia mitral moderada, hipoplasia del ventrículo derecho. Saturación de oxígeno al aire ambiente de 85%. Se inicia manejo con furosemida, tolerando el embarazo hasta las 37 SDG, se decide interrupción del mismo por retraso en el crecimiento intrauterino del feto. Se realiza cesárea bajo anestesia general, sin incidentes. Se realiza oclusión tubárica bilateral. Siendo egresada tres días después sin complicaciones. **Conclusión:** Se presenta este caso debido al mayor número de pacientes con cardiopatías congénitas complejas que reciben un tratamiento quirúrgico correctivo/paliativo en etapas tempranas de la vida, las cuales llegan a edad reproductiva. Siendo este un ejemplo de una evolución exitosa del embarazo para la madre y el producto.

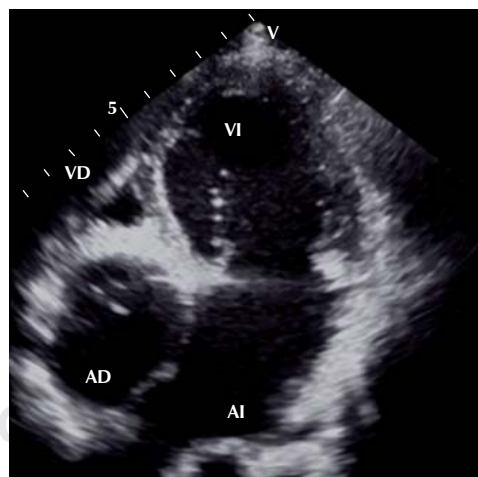


Figura 1. Ecocardiograma transtorácico donde se evidencia la atresia tricuspídea y la hipoplasia del ventrículo derecho.

PREVALENCIA DE HIPERTENSIÓN ARTERIAL PULMONAR POR ECOCARDIOGRAFÍA DOPPLER EN PACIENTES ADULTOS DEL CENTRO MÉDICO ISSEMYM CON CARDIOPATÍA CONGÉNITA

Torres-Jaimes JO, Pérez-Bustamante JC, Sánchez-Guevara E, Hernández-Mercado MA.

Centro Médico ISSEMYM Toluca.

Introducción: Las cardiopatías congénitas son malformaciones cardiacas o de sus grandes vasos presentes al nacimiento y que se originan en las primeras semanas de gestación por factores que actúan alterando o deteniendo el desarrollo embriológico del sistema cardiovascular. La hipertensión pulmonar es una complicación frecuente de las cardiopatías congénitas, particularmente en pacientes con cortocircuitos de izquierda a derecha. El desarrollo de hipertensión pulmonar en pacientes con cardiopatías congénitas se asocia con un incremento en la mortalidad y una gran morbilidad, lo que aumenta de forma sustancial el uso de los servicios salud. **Material y métodos:** Se realizó un estudio retrospectivo, observacional, transversal y descriptivo utilizando la base de datos del laboratorio de ecocardiografía. Se tomaron en cuenta todos los estudios que reportaron cardiopatía congénita en adultos y se tenía estimada la presión sistólica del ventrículo derecho (PSVD), con base a estudios previos, se determinó como punto de corte altamente sugestivo de hipertensión pulmonar una presión sistólica estimada del ventrículo derecho ≥ 36.5 mmHg. **Resultados:** Se encontraron 310 registros que cumplieron con los criterios de inclusión, 45.2% hombres y 54.8% mujeres. El 64.8% de los pacientes presentaron PSVD por encima del punto de corte considerado normal. La cardiopatía congénita más frecuente fue la comunicación interauricular (45.8%). La que más se asoció a PSVD anormal fue la comunicación interauricular (83%) seguida de la persistencia del conducto arterioso (79%). La mayoría de los pacientes con anomalía de Ebstein tuvo PSVD normal (93.75%). **Conclusiones:** La prevalencia de hipertensión arterial pulmonar estimada por ecocardiografía Doppler en adultos portadores de cardiopatía congénita es elevada, afectando a dos terceras partes de los pacientes.

VALOR DE TROPONINA-T PARA EL DIAGNÓSTICO DE ISQUEMIA MIOCÁRDICA TRANSITORIA DEL RECIÉN NACIDO CON HIPOXIA

González-Font AE, Herrera-Hernández H, Bermúdez-Izaguirre T, González-Fernández DR.
Hospital General de Durango.

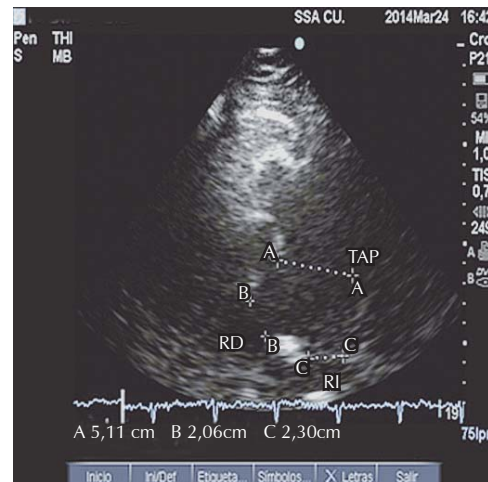
Los recién nacidos (RN) con asfisia perinatal pueden presentar isquemia miocárdica transitoria, la cual puede pasar inadvertida, por lo cual es importante su detección precoz. En este trabajo se analizan 20 RN que presentaron asfisia perinatal severa, y 20 RN sanos como control. A todos se les realizó ecocardiograma bidimensional y dosificación de troponina T a las 12 horas de nacido, los valores de la troponina T en estos niños fueron de 0.10 ± 0.03 ng/mL, el índice de Tei del ventrículo derecho (VD) fue de 0.51 ± 0.17 y del ventrículo izquierdo (VI) fue de 0.41 ± 0.12 mientras que en los casos control fueron de troponina T, 0.04 ± 0.01 ng/mL, índice de Tei VD 0.33 ± 0.05 y del VI 0.35 ± 0.03 .

ANEURISMA DE LA ARTERIA PULMONAR SECUNDARIO A COMUNICACIÓN INTERATRIAL TIPO FOSA OVAL EN PACIENTE ADULTO. REPORTE DE CASO Y REVISIÓN DE LA LITERATURA

Álvarez-Torrecilla LC, Méndez-Martínez P, Álvarez-Saucedo R, López-Vaca PA, Zempoalteca-López JC, Solorio-Razo A.
Hospital Regional de Alta Especialidad Bicentenario de la Independencia ISSSTE Tultitlán, Estado de México.

Introducción: Mujer de 48 años de edad, con antecedente de HAS de cinco años tratado con enalapril 1×2 metoprolol 1×2 hipotiroidismo desde noviembre 2013, con tx sustitutivo, oxígeno dependiente, PA: inicia su padecimiento un día previo al ingreso con la presencia de dolor precordial típico de angina así como cortejo neurovegetativo y exacerbación de la disnea. De un año a la fecha ha manifestado disnea y edema de miembros inferiores sin protocolo diagnóstico. EF: soplo tricúspideo sistólico intensidad II/VI incrementa con la maniobra de Rivero Carvallo, s2 desdoblado fijo y talón de Dressler (+), excursión diafragmática limitada, movs respiratorios limitados, sin crépitos des-

taca mencionar hiperclaridad pulmonar. Fovea (+) TA:140-90 mmHg S02:91% ECG: BRDHH completo +FA respuesta ventricular media. Se realiza ECOT:FEVI 75%, hipertrofia concéntrica del VI, disfunción diastólica tipo II, dilatación severa del ventrículo y aurícula derecha, PSAP 70 mmHg, dilatación aneurismática del tronco de la arteria pulmonar CIA ostium secundum de 13.7 mm con cortocircuito bidireccional, insuficiencia de válvula pulmonar leve y tricúspide moderada. Se realiza TAC contrastada tórax: con dilatación aneurismática de la arteria pulmonar de 48×10 mm. **Discusión:** Los aneurismas de arteria pulmonar (AAP)son una afección poco frecuente. Esta afección puede ser congénita o adquirida los congénitos se asocian a alteraciones estructurales del tabique interatrial o interventricular, Los adquiridos pueden ser idiopáticos o asociados a infecciones (tuberculosis, sífilis), traumas, estenosis pulmonar o enf. del tejido conectivo. Por lo tanto, en gran parte de los AAP ocurren una serie de situaciones fisiopatológicas previas al desarrollo del aneurisma: el aumento del flujo pulmonar, la HAP y/o la coexistencia de un proceso patológico que afecte a la pared vascular. **Conclusión:** En la literatura mundial sólo se encuentran documentados algunos casos aislados, y todavía no está claro su manejo en este caso al contar con HAP severa y cortocircuito bidireccional la alternativa terapéutica posible sería qx en caso de que las resistencias pulmonares no sean fijas sin embargo se envía a cirugía cardíaca para evaluar caso y normar conducta terapéutica.



ANGIOPLASTIA PERCUTÁNEA EN LACTANTE MENOR CON COARTACIÓN AÓRTICA CRÍTICA. PRESENTACIÓN DE UN CASO

Aguilar-Apodaca M, Peralez-Peralta C.
Hospital de Especialidades No. 34 IMSS, Monterrey, N.L.

Introducción: La coartación aórtica es una cardiopatía congénita acianogénica, que en el paciente lactante se manifiesta frecuente con insuficiencia cardíaca. **Objetivos:** Presentación de lactante de ocho meses, hospitalizado en tres ocasiones por infección de vías respiratorias, portador de coartación severa. **Método:** Lactante masculino de ocho meses, obtenida por parto eutócico, egreso con la madre, desde nacimiento refieren polipnea, disnea a la alimentación, hospitalizada en tres ocasiones por aparente cuadro respiratorio, en último internamiento se detecta soplo cardíaco, motivo por cual se envía a nuestro hospital donde diagnosticamos clínicamente y ecocardiográficamente coartación aórtica crítica, FEVI de 21%; se hospitaliza para manejo de falla cardíaca y realizarse angioplastia percutánea con catéter balón. Durante cateterismo se cánula arterial femoral izquierda, se realiza ventriculografía izquierda en posición OAI 45 con craneal 15 grados, se observa ventrículo dilatado, con paredes engrosadas; aortograma con lateral izquierdo a 90 grados, se aprecia coartación circunscrita con diámetro de 3.4 mm y 45

mmHg de gradiente inicial. Istmo aórtico de 6.8 mm. Se introduce catéter balón TYSHAK No. 7, y se realiza plastia de coartación, previa administración de heparina, hasta desaparecer cintura. **Resultados:** Aortograma final, con apertura del sitio coartado, con gradiente final de 10 mmHg.

Sitio	Preplastia	Postplastia
VI	98-0-10	
Aorta ascendente	100/45 (63)	90/50 (65)
Aorta descendente	55/45 (50)	80/55 (64)

Conclusiones: La angioplastia con catéter balón sigue siendo una alternativa de tratamiento en lactantes con coartación aórtica crítica con resultados óptimos y mejora de falla cardíaca, sin olvidar el riesgo de recoartación hasta en un 20%.

DISFUNCIÓN DEL NODO SINUSAL EN EDAD PEDIÁTRICA. A PROPOSITO DE UN CASO. REVISIÓN DE LA LITERATURA

Domínguez-Díaz AE, López-Gallegos D, Cerrud-Sánchez CE, Márquez-González H, Yáñez-Gutiérrez L, Velázquez-Rodríguez E, Jiménez-Santos M, Ramírez-Reyes H, Riera-Kinkel C, Medina-Concebida LE. Servicio de Cardiopatías Congénitas. Hospital de Cardiología CMN Siglo XXI.

Caso: Paciente femenino de cuatro años, referida por deterioro de clase funcional por disnea y fatiga, mareo y palpitaciones de seis meses de evolución. Un evento de taquicardia supraventricular, por lo que se inició con calcioantagonistas, sin mejoría del cuadro pues presentó nuevo evento de 240 lpm e hipotensión, que revirtió con cardioversión eléctrica. Sin soplos, sin cardiomegalia, ecocardiograma sin lesiones. Monitoreo Holter con bradicardia sinusal, extrasístoles ventriculares con bigeminismo y trigeminismo. Se inició betabloqueador. Presentó síncope y nuevo evento de taquiarritmia que se resolvió farmacológicamente, complicado con bradicardia y bajo gasto por lo que ameritó manejo con inotrópicos. Nuevo monitoreo Holter con bloqueo sinoauricular de tercer grado y escapes ventriculares. Se decidió mapeo cardíaco con En-Site NavX y se reportó fibrosis idiopática del atrio derecho y ablación del istmo cavotricuspidal e istmo septal, sin respuesta a estimulación auricular con alto voltaje (20 mA y 9 ms anchos de pulso) concluyendo como tejido no excitable. Se colocó marcapaso definitivo, modalidad VVI/R y a seis meses de seguimiento está en CFI. Revisión: La parálisis auricular aislada es una entidad rara, asociada con fármacos, distrofias musculares, amiloidosis, Chagas. En edad pediátrica es aún más rara y se relaciona con cirugía cardíaca. Es más frecuente en varones y mayores de 50 años. Síntomas referidos son síncope y debilidad, eventos vasculares cerebrales o falla cardíaca. Los criterios para el diagnóstico incluyen: a) ausencia de actividad auricular (ondas p) en el EKG de superficie, b) ausencia de estimulación en aurícula so seno coronario, c) péptido natriurético indetectable. Los hallazgos histopatológicos incluyen fibroelastosis, miocarditis de células gigantes o amiloidosis. La progresión y pronóstico son inciertos.

ANOMALÍA DE EBSTEIN ASOCIADA A CONEXIÓN VENOSA PULMONAR ANÓMALA PARCIAL Y VENAS PULMONARES SUPERNUMERARIAS. UNA ASOCIACIÓN EXTRAORDINARIA. REPORTE DE UN CASO Y ANÁLISIS DE LA LITERATURA

López-Gallegos D, Cerrud-Sánchez CE, Márquez-González H, Yáñez-Gutiérrez L; Domínguez-Díaz AE, Jiménez-Santos M, Santiago-Hernández JA, Ramírez-Reyes H, Riera-Kinkel C, Medina-Concebida LE. Servicio de Cardiopatías Congénitas. Hospital de Cardiología CMN Siglo XXI.

Caso: Paciente masculino de nueve años, soplo al año de edad, diagnóstico de anomalía de Ebstein. Deterioro de CF por disnea progresiva de grandes

a medianos esfuerzos. No cianosis. Palpitaciones ocasionales. EKG BRDHH, Radiografía sin cardiomegalia y dilatación de vena cava superior. Ecocardiograma confirma anomalía de Ebstein, porción atrializada 25%, comunicación interatrial, estenosis valvular pulmonar ligera, con gradiente máximo de 25 mmHg, insuficiencia tricuspídea severa y se visualiza conexión venosa pulmonar supracardiaca. Angiotomografía confirma lesiones y documenta seis venas pulmonares, cuatro de las cuales drenan a la vena vertical que desemboca en vena cava superior derecha. Cateterismo cardíaco confirma diagnóstico y registra PSAP 30 mmHg. Se intervino quirúrgicamente y se hizo reconexión de drenaje venoso anómalo hacia la aurícula izquierda así como colocación de prótesis ONX27 en posición tricuspídea, plastia de pulmonar con pericardio bovino, cierre primario de CIA y colocación de «sutureless». Evolución postquirúrgica satisfactoria, egreso hospitalario a una semana de la intervención. Seguimiento en CFI sin medicamentos con adecuado nivel de anticoagulación oral. Revisión: La anomalía de Ebstein es una entidad rara, afecta ambos sexos, son casos esporádicos, 54% se asocia a otros defectos cardíacos, en su mayoría con CIA, estenosis pulmonar, comunicación interventricular, prolapso mitral, coartación aórtica, conducto arterioso, y tetralogía de Fallot. Pocos pacientes llegan asintomáticos a la edad adulta. Los principales síntomas son cianosis, soplo, datos de insuficiencia cardíaca, arritmias. El tratamiento se debe instalar cuando hay datos de insuficiencia cardíaca, cianosis o arritmias y la cirugía se reserva para aquellos con cianosis progresiva, CF III-IV, cardiomegalia significativa o cuando tiene lesiones asociadas. Se prefiere la plastia tricuspídea pero en casos con severa displasia se opta por colocación de prótesis mecánica. El pronóstico es favorable y va ligado a la condición clínica previa a la intervención. La mortalidad perioperatoria en manos expertas es menor de tres por ciento.

PERICARDITIS CONSTRICTIVA CRÓNICA IDIOPÁTICA ASOCIADA A COMUNICACIÓN INTERATRIAL. REPORTE DE UN CASO Y REVISIÓN DE LA LITERATURA

Domínguez-Díaz AE, Ledesma-Rodríguez SA, López-Gallegos D, Cerrud-Sánchez CE, Márquez-González H, Yáñez-Gutiérrez L, Jiménez-Santos M, Riera-Kinkel C, Medina-Concebida LE. Servicio de Cardiopatías Congénitas. Hospital de Cardiología CMN Siglo XXI.

Caso: Mujer de 29 años, un año con disnea progresiva, edema de miembros pélvicos, ascitis y síncope en una ocasión. CF III de la NYHA, ictericia, plétora yugular grado III, ruidos cardíacos con soplo sistólico pulmonar grado II, 2P desdoblado fijo, hepatomegalia 4-4-3 y edema. Elevación de bilirrubina directa y BNP 1200. EKG sinusal, AQRS +120, crecimiento de aurícula derecha, T negativa en cara inferior y lateral baja. Radiografía cardiomegalia II, dilatación e hiperflujo pulmonar. Ecocardiograma dilatación cavidades derechas, movimiento septal paradójico, patrón de llenado pseudonormalizado, CIA amplia, pericardio hiperrefringente, calcificado, 8 mm de grosor en región posterior. PSAP 60 mmHg. Angiotomografía engrosamiento pericárdico difuso sugieren fisiología restrictiva, confirma CIA, Score de calcio de 0 UA, dilatación de la aurícula izquierda y cavidades derechas. Marcadores para tuberculosis negativos. Pericardiectomía total con cierre de comunicación interauricular con parche de pericardio bovino. Hallazgos: líquido pericárdico cetrino de 50 cm³, engrosamiento de pericardio de 4-8 mm, adherencias firmes y laxas de corazón a pericardio, CIA seno venoso. Reporte patológico pericarditis crónica fibrosa, áreas de pericarditis fibrinosa, pericardio visceral. Buena evolución postquirúrgica y egreso del servicio por mejoría. En el seguimiento en CF I. Revisión: la pericarditis crónica implica engrosamiento que limita llenado diastólico ventricular. Es una entidad rara, y conducta terapéutica puede variar. La tuberculosis era la etiología más frecuente, actualmente son de tipo idiopático, viral o secundarios a procedimientos relacionados con cirugía cardíaca o radioterapia. La disfunción diastólica lleva a insuficiencia cardíaca de instalación progresiva con datos de hipertensión venosa y congestión visceral. Diagnóstico difícil, se confirma por la presencia de calcificaciones pericárdicas, ya sea por ecocardiografía, tomografía o resonancia magnética. La miocardiopatía restrictiva es el diagnóstico diferencial. Mortalidad

5-15% y está asociada con edad, clase funcional, duración de los síntomas, disfunción ventricular izquierda, la presencia de defectos asociados.

FIEBRE DE ORIGEN OSCURO Y CARDIOPATÍA CONGÉNITA, UN DESAFÍO DIAGNÓSTICO. A PROPÓSITO DE UN CASO DE ENDOCARDITIS SUBAGUDA SOBRE VÁLVULA NATIVA IZQUIERDA

Romero-Zertuche D, Ramírez-Arias E, Yáñez-Gutiérrez L.
Servicio de Urgencias. Hospital de Cardiología CMN Siglo XXI.

Caso clínico: Hombre de 38 años, sin FRCV, sin HCV, ocho meses con fiebre intermitente vespertina, mioartralgia, ataque al estado general. Dos meses previos extracción dos molares. Dx de Dengue no hemorrágico y completó esquema. Persistió fiebre, dx salmonellosis completó segundo esquema. Por soplo cardiaco recibió manejo con penicilina y vancomicina envió a nuestro servicio. Clínicamente soplo expulsivo aórtico II/IV, escape aórtico III/IV y soplo holosistólico mitral III/IV irradiado a hueco axilar, no S3 ni S4, no megalias, y en extremidades inferiores presentaba en región plantar máculas eritematosas de pequeñas dimensiones, pulsos periféricos saltones. EKG taquicardia sinusal, CVI y SSVI. Rx CMG II por CIV, HVCP II. Ecocardiograma: dilatación raíz y aorta bivalva, desestructurada, vegetación 7 x 2 mm, Doppler insuficiencia aórtica severa y gradiente máximo de 30 mmHg. Dilatación del ventrículo izquierdo pero con movilidad global y segmentaria conservada. La válvula mitral también con vegetación de 14 mm que condiciona ruptura de la valva e insuficiencia mitral severa. PSAP 50 mmHg. Inició penicilina sódica cristalina y amikacina así como recambio valvular. Prótesis mitral CM31, aórtica CM23. Evolución postquirúrgica satisfactoria, egreso a piso a los cuatro días de operado y egresado del servicio al cumplir esquema antibiótico. No se aisló germen. Revisión: endocarditis entidad rara, mal pronóstico y elevada mortalidad. Espectro de manifestaciones diversas, perfil epidemiológico ha variado considerablemente, así como el agente etiológico responsable. Incidencia 3-10:100,000 personas/años. En el contexto de cultivos negativos por haber recibido tratamiento antibiótico previamente, varía de 2.5-31% y sobresalen los estreptococos orales. El diagnóstico es un desafío. Síntomas frecuentes 90% fiebre, 85% soplo cardiaco y 30% fenómenos inmunológicos. La ecocardiografía transtorácica y transesofágica son fundamentales en el diagnóstico, manejo y seguimiento y debe realizarse en cuanto se sospeche endocarditis buscando los hallazgos como vegetación, absceso o nueva dehiscencia de prótesis valvular. Sensibilidad 40-60% transtorácico y 90-100% transesofágico.

MIXOMA AURICULAR IZQUIERDO GIGANTE. REPORTE DE UN CASO Y REVISIÓN DE LA LITERATURA

Guzmán-Olea J, Yáñez-Gutiérrez L, Cabrera C, Arenas-Fonseca JG.
Servicio de Urgencias. Hospital de Cardiología CMN Siglo XXI.

Caso: Paciente femenino de 22 años, sin FRCV ni HCV. Un año de evolución con disnea progresiva de medianos a mínimos esfuerzos, ortopnea, acrocianosis y dolor precordial opresivo. Clínicamente en CF III-IV, ruidos cardiacos rítmicos, incrementados de tono e intensidad, soplo holosistólico mitral, pante, retumbo mesodiastólico que se exacerba con maniobra de Parachón. EKG sinusal, con eje desviado a la derecha. Radiografía cardiomegalia II por CAI e hipertensión venocapilar. Ecocardiograma reportó masa aurícula izquierda de 76 x 54 x 48, lobulada, zonas hipoecoicas sugestivas de necrosis fibrinoide, pedículo 22 mm fijo en septum interauricular y engrosamiento a este nivel, protruye hacia cavidad ventricular izquierda a través de la válvula mitral y condiciona estenosis funcional y por Doppler insuficiencia mitral severa e insuficiencia tricuspídea severa, FEVI conservada, PSAP inferida 61 mmHg. Se hizo resección de tumor auricular y reemplazo valvular mitral ON-X33 y tricuspídeo SJ33 así como colocación de «suturless» y cierre de CIA con parche de pericardio bovino. Reporte de patología confirma diagnóstico de mixoma cardiaco. Evolución postquirúrgica satisfactoria, egreso hospitalario y seguimiento en consulta externa en CFI con adecuado nivel de anticoagulación oral. Revisión: Los mixomas son 30% de los tumores be-

nignos, la forma más común es la esporádica, predomina en sexo femenino, edad promedio 50 años. 74% se localizan en aurícula izquierda cerca de la fosa oval, los posteriores sugieren malignidad, del lado derecho son 20% y formas raras se localizan en ventrículos y superficie valvular. Las manifestaciones clínicas involucran disnea, síncope, muerte súbita, hemoptisis y al involucrar la mitral pueden ocasionar insuficiencia o estenosis hipertensión pulmonar y llevar a falla cardiaca derecha, embolia pulmonar, fibrilación auricular y manifestaciones periféricas. El diagnóstico se hace con ecocardiografía dadas las características específicas. El tratamiento es quirúrgico y se corre el riesgo de recidiva, por lo que se hace imprescindible el seguimiento.

CIRCULACIÓN CORONARIA

ECTASIA Y ANEURISMAS DE LAS ARTERIAS CORONARIAS: REPORTE DE UN CASO

Vitela-Rodríguez JA, Acuña-Mora LL, Hernández-Hernández E, Benavides-González MA, Ordaz-Farías A, Flores-Ramírez R, Pérez-Contreras E, Lozano-Ibarro M.
Hospital Universitario «Dr. José Eleuterio González» UANL.

Caso clínico: Se trata de un hombre de 51 años con antecedente de alcoholismo, obesidad, HTA y dislipidemia. Fue ingresado al hospital por un SICA, su EKG mostraba ritmo sinusal con elevación del segmento ST menor a 1 mm en DIII y AVF además infradesnivel del segmento ST de V5, V6, DI y AVL menor a 1 mm. Su ecocardiograma mostraba una FEVI del 50% con hipoquinesia leve de la pared inferior. Se realizó coronariografía, (Figura 1) la cual mostró tronco de coronaria izquierda ectásico con diámetro trasversal de 7.0 mm, la descendente anterior ectásica de 7.4 mm a nivel de su origen, la arteria circunfleja ectásica en su origen al igual que la primera diagonal, con cuatro aneurismas a nivel de la porción distal de la circunfleja de hasta 8 mm, la coronaria derecha dominante ectásica con dos lesiones aneurismáticas de 8 mm en el tercio proximal y la otra en el distal. Las arterias coronarias presentaban flujo lento (TIMI II) sin estenosis significativas. El paciente fue manejado con tratamiento médico y fue egresado a domicilio con evolución favorable. Los aneurismas coronarios se definen como segmentos coronarios que exceden el diámetro 1.5 veces, involucrando menos del 50% de la longitud de la lesión. La ectasia es un excedente 1.5 veces el diámetro del vaso involucrando con más del 50% de la longitud de la lesión. Hay diferentes causas potenciales de los aneurismas coronarios entre ellos: aterosclerosis, enfermedad de Kawasaki, enfermedades inflamatorias, etc. Hay varias clasificaciones con base en su tamaño y morfología. La mayoría de los pacientes se encuentran asintomáticos. El tratamiento de los aneurismas no está muy establecido debido a que no hay ensayos clínicos controlados; sin embargo, se sugiere la evaluación de anticoagulación.

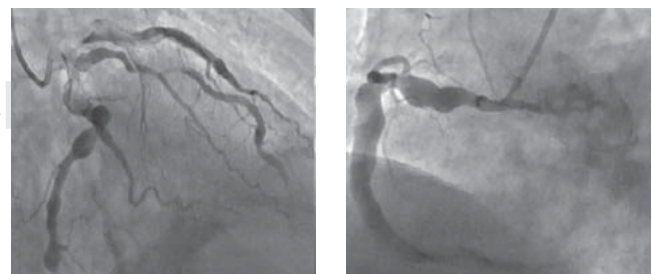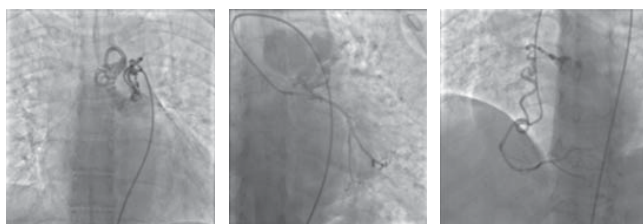


Figura 1. Angiografía coronaria que demuestra ectasia y aneurismas coronarios.

FÍSTULAS CONGÉNITAS DE ARTERIAS CORONARIAS BILATERAL ASOCIADAS A FÍSTULA AORTOPULMONAR EN PACIENTE ASINTOMÁTICO: REPORTE DE UN CASO

Solís-Vázquez R, Haro-Ramírez C, Sandoval-Navarrete S, Olea-Hernández C, López-Leyva E, Vázquez-Serna C, Velarde-Pérez D, Peralta-Figueroa C, Espinoza-Escobar G, Castelán-Ojeda A, Benítez-Aréchiga Z. Unidad Médica de Alta Especialidad «Luis Donaldo Colosio Murrieta» IMSS Cd. Obregón, Son. México.

Introducción: Las fístulas coronarias representan el 0.04% de las cardiopatías congénitas y de éstas sólo un 5% corresponde a fístulas coronarias bilaterales, la asociación adicional a fístula aortopulmonar es muy rara, de la cual hemos encontrado un solo caso reportado en la literatura. **Antecedentes:** Paciente femenino de 59 años, residente de Mazatlán con carga genética para cardiopatía isquémica, tabaquismo crónico abandonado, padece hipertensión arterial sistémica y diabetes mellitus de reciente diagnóstico en manejo médico. **Padecimiento:** Asintomática cardiovascular, se encuentra en clase funcional normal. En una revisión de rutina es detectado soplo cardíaco continuo de intensidad 3/6 en mesocardio. Laboratorios dentro de parámetros normales excepto hiperglucemia y dislipidemia mixta. Radiografía de tórax con cardiomegalia grado I, sin cefalización de flujo ni aumento de la silueta de arteria pulmonar. Electrocardiograma mostró ritmo sinusal normal con datos de hipertrofia de ventrículo izquierdo (HVI). Ecocardiograma transtóraco con cavidades de diámetros conservados, función sistólica normal, HVI concéntrica, insuficiencia tricúspide y mitral leves, se detecta cortocircuito sistémico pulmonar con imagen sugestiva de persistencia de conducto arterioso (PCA), tronco de arteria pulmonar (TAP) 23 mmHg con presión arterial pulmonar media 25 mmHg. Por lo que fue enviada a cateterismo cardíaco: aortograma se aprecia fístula que nace de aorta torácica descendente hacia TAP, compleja, que disciende a un lago fistuloso previo a desembocar. La coronariografía evidencia tronco de coronaria izquierda y circunfleja sin lesiones, descendente anterior con nacimiento de fístula hacia el mismo lago fistuloso previo a TAP, coronaria derecha a nivel proximal nace otra fístula que desemboca a la misma zona donde llegan las otras dos fístulas. La saturación de O₂ incrementó 9% hacia TAP. Se realizó AngioTAC el cual mostró los trayectos fistulosos comentados. **Conclusiones:** Se decide manejo conservador con seguimiento en la consulta externa, ya que se encuentra sin repercusión hemodinámica ni sintomatología cardiovascular.



CIRCULACIÓN PERIFÉRICA

DETERMINACIÓN DE GASTO RADIAL Y CUBITAL. UN ANÁLISIS OBJETIVO DE LA CIRCULACIÓN DE LA MANO

Hernández-Hernández E, Benavides-González MA, Vitela-Rodríguez JA, Contreras-Morales G, Acuña-Mora L, Ordaz-Farías A, Pérez-Contreras E, Andrade-Vázquez CJ, Garza-Villarreal E. Hospital Universitario «Dr. José E. González», UANL. Monterrey, N.L.

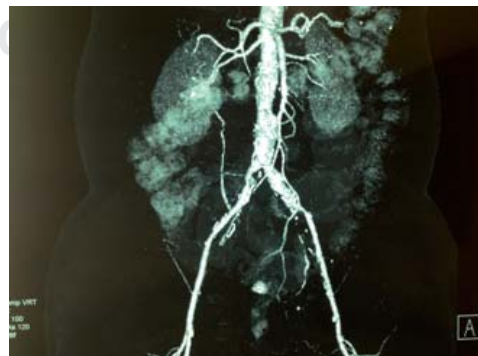
La arteria radial y cubital, son utilizadas con frecuencia en la práctica médica, en procedimientos diagnósticos y terapéuticos, siendo necesario establecer la seguridad de la adecuada circulación colateral de la mano previa a su realización. La cual puede ser demostrada con técnicas como la prueba de Allen. No se cuenta con un estudio que determine objetivamente el aporte vascular, por lo que encontrar una variable que lo permita definir es importante. El presente estudio prospectivo, transversal y descriptivo; determina el aporte a la circulación de la mano mediante el establecimiento de un método obje-

tivo y estandarizado. Se evaluaron un total de 70 individuos sanos (35 hombres, 50%; 35 mujeres, 50%), con edad promedio de 23.53 ± 2.74 años. En los cuales se realizó US Doppler vascular de la arteria radial y cubital de ambas extremidades, obteniendo flujos y diámetros que permitieron calcular el gasto (volumen por unidad de tiempo) para cada arteria. Encontrando un gasto radial derecho de 0.034 l/min, gasto radial izquierdo de 0.034 l/min; gasto cubital derecho de 0.050 l/min, gasto cubital izquierdo de 0.052 l/min. Los resultados sugieren que el flujo sanguíneo de la mano es dado predominantemente por la arteria cubital, el cual suele ser de mayor calibre; por lo que se puede esperar que el acceso a través de la arteria radial sea seguro, ya que se respeta el vaso que da mayor aporte sanguíneo a la mano. Y se estable un valor de referencia normal para el gasto radial y cubital.

ÚLCERA ATEROSCLERÓTICA PENETRANTE DE ARTERIA ILIACA COMÚN DERECHA

Rayas-Gómez AL, González-Yáñez JM. Hospital Star Médica Querétaro.

Hombre de 68 años de edad, empresario. Factores de riesgo cardiovascular: hipertensión arterial sistémica, tabaquismo con índice tabáquico de 21; sedentario. Historia cardiovascular: cardiopatía isquémica en el año 2000 angioplastia y *stent* medicado a la descendente anterior por lesión del 90% en tercio proximal. Actualmente asintomático, tres semanas antes del ingreso prueba de esfuerzo Bruce máxima negativa. Endarterectomía de carótida izquierda en el 2012 por placa ulcerada con estenosis del 70%. Historia de claudicación intermitente. Ingresa por referir dolor intenso de tipo isquémico en miembro pélvico izquierdo, Fontaine IIb. En el procedimiento endovascular se observó estenosis de aorta infrarrenal no significativa, estenosis y úlcera aterosclerótica penetrante (PAU) formando un pseudoaneurisma sobre la arteria iliaca común derecha, sitio inusual de dicho hallazgo; estenosis de iliaca común e iliaca externa izquierda. Se implantó *stent* recubierto Atrium Advanta 8 x 38 mm en arteria iliaca común derecha y *stent* recubierto Atrium Advanta 8 x 59 mm en arteria iliaca común izquierda. **Discusión:** La PAU se refiere a una lesión aterosclerótica ulcerada que penetra la lámina elástica. Cuando la úlcera aterosclerótica penetra la capa media, ésta queda expuesta al flujo pulsátil arterial, condicionando hemorragia en la pared del vaso que lleva a la formación de hematoma mural y/o disección intramedial localizada, esta disección progresa por aterosclerosis severa. El flujo sanguíneo puede romper la adventicia y formar un pseudoaneurisma y/o ruptura del vaso. La PAU es susceptible de infección bacteriana, lo que puede precipitar la formación de un verdadero aneurisma o un pseudoaneurisma. La localización más frecuente es en Ao torácica. La PAU se incluye dentro del síndrome aórtico agudo y el perfil clínico de presentación es dolor aórtico en un paciente anciano con historia de hipertensión arterial. **Conclusión:** Esta lesión es rara y su ruptura letal. La terapia endovascular con *stent* recubierto está indicada en estos casos.



MANEJO EXITOSO DE ÚLCERAS COMPLICADAS POR VASCULITIS CON CITRATO DE SILDENAFIL EN UN PACIENTE CON SÍNDROME ANTIFOSFOLÍPIDO PRIMARIO. REPORTE DE UN CASO

Grover-Páez F, García-Benavides L, Medina-García CE, García-Corral JR, Ramos-Becerra CG, Alanís-Sánchez GA, Cardona-Muñoz EG.
Instituto de Terapéutica Experimental y Clínica, Centro Universitario de Ciencias de la Salud, Universidad de Guadalajara.

Introducción: El síndrome antifosfolípidos (SAF) es una afección pro-trombótica que favorece ulceración de la piel asociada o no a vasculitis. Estas úlceras son consideradas intratables. Los inhibidores de la fosfodiesterasa-5 (PDE-5) como sildenafil han demostrado beneficio en fenómeno de Raynaud (FR) como en la enfermedad mixta del tejido conectivo y esclerodermia. Presentamos un caso, que demuestra el beneficio de sildenafil en la cicatrización de úlceras por SAF complicadas por vasculitis. **Objetivo:** Demostrar el efecto benéfico de sildenafil en el tratamiento de úlceras cutáneas complicadas por vasculitis en un paciente con SAF primario. **Reporte clínico:** Masculino de 55 años, inicia en 1995 con dolor severo en el hueso poplíteo y edema en pierna izquierda, identificándose un trombo agudo en vena poplítea, el laboratorio reportó: anticuerpos (Acs) antinucleares negativos, Acs anticardiolipinas IGG: 131.0 U.GPL/mL e IGM: 35.0 U.MPL/mL, Acs anti-beta-2-glicoproteína IGG: 25 U.G. anticoagulante lúpico: positivo; confirmados 12 semanas después. Se diagnosticó trombosis venosa profunda secundaria a SAF. En el 2012 aparece FR en pie izquierdo y cinco úlceras necróticas en el tercio distal de la pierna, el histopatológico reportó trombosis vascular no inflamatoria. Se inició nifedipino 10 mg PO, BID, rivaroxabán 10 mg QD y analgésicos y ciclofosfamida 1 g I.V. mensual, debridación de escaras y antibioticoterapia. Se agregó citrato de sildenafil 50 mg QD, lo que permitió la colocación exitosa de los injertos. (Figura 1) **Conclusiones:** El citrato de sildenafil favorece la integración de injertos cutáneos en pacientes con SAF complicados con vasculitis.

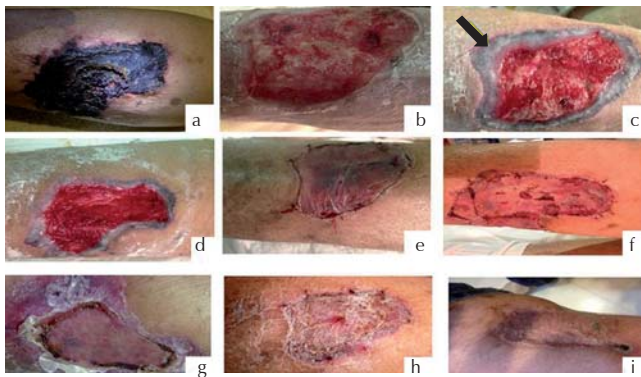


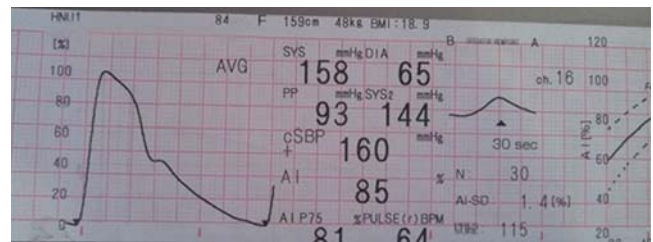
Figura 1. Evaluación iconográfica de las lesiones; **a)** aparece la úlcera necrótica de bordes indurados, **b)** la úlcera posterior a la debridación quirúrgica, **c)** es evidente el fenómeno de vasculitis (flecha), **d)** aparece el lecho ulceroso una vez tratado con citrato de sildenafil, y **e, f, g, h, i)** el injerto integrado cubre con éxito el defecto ulceroso.

EFFECTO DE LOS NITRATOS SOBRE LA CIRCULACIÓN CENTRAL Y PERIFÉRICA

Morales-Aceves R, Morales-Ruvalcaba EC, Fontanot S.
Consulta Externa Práctica Privada.

Para mejorar el tratamiento de nuestros pacientes debemos conocer los efectos de los fármacos, por tal razón realizamos prueba de dinitrato de isosorbide sublingual para ver las alteraciones provocadas en la onda

de pulso dada por tonometría por aplanamiento. **Material y métodos:** Se realizó la prueba en 25 pacientes con medición basal y posterior a la administración de 2.5 mg sublinguales de dinitrato de isosorbide se utilizó un tonómetro omron9000ai. **Resultados:** La presión sistólica braquial disminuyó 22 mmHg, la presión diastólica braquial 10 mmHg, la presión del pulso 13, presión sistólica 2 o refleja 33 mmHg, presión aórtica central 35 mmHg y la a1 (aumentación en % del pulso) disminuyó 22% en todas las pruebas el intervalo de confianza del 95% para las diferencias de presiones antes y después de la prueba mostró una $p < 0.05$, lo más notable de todo fue el cambio de morfología de la onda de pulso. Los cambios se apreciaron en los primeros tres minutos de la prueba y persistieron hasta el final de ésta. **Conclusión:** Es posible modificar la rigidez aórtica mediante el uso de nitratos o en combinación con otros fármacos que promueven la formación de óxido nítrico que actúa a nivel del segundo mensajero ampc y gmpc con lo cual modificamos la curva de tonómetro por aplanamiento hacia una morfología igual que la que presentan los jóvenes sin patología cardiovascular, esto lo debemos de poner en el contexto del tratamiento farmacológico de nuestros pacientes usando formas de liberación prolongada para la administración de nitratos.



CIRCULACIÓN PULMONAR

EVALUACIÓN DE FUNCIÓN ENDOTELIAL EN TROMBOEMBOLISMO PULMONAR EXPERIMENTAL

Benavides-González MA, Pacheco-Cantú A, Ramos-Martínez JL, Herrera-Elizondo NO, Reyna-Fernández J.
Hospital Universitario «José Eleuterio González», UANL. Monterrey, N.L.

El tromboembolismo pulmonar agudo experimental representa la tercera causa de muerte cardiovascular sólo después de la cardiopatía isquémica y la EVC; comparten factores de riesgo en común edad. Presentando una vía final común de daño endotelial, inflamación y estado de hipercoagulable. **Objetivo:** Evaluar la asociación entre tromboembolismo pulmonar agudo y disfunción endotelial. **Material y métodos:** Se utilizó una población de siete perros mestizos con acondicionamiento previo de 7 a 10 días. Se realizó sedación en base a fenobarbital procediendo a intubación y ventilación mecánica; se realizaron electrocardiogramas y ecocardiograma TT basal, así como medición de función endotelial basal mediante la técnica descrita por Correti en la arteria femoral. Se procedió a canalización de vena femoral por técnica de Seldinger modificada y colocación de introductor 7FR, recolectando 5 cm³ de sangre permitiendo la formación del coágulo. Se realiza corte de coágulo y embolización. Se midió función endotelial posterior a tromboembolismo experimental. Posteriormente se realizó sacrificio del espécimen realizando estudio patológico. **Estadística:** Se realizó prueba de Kolmogorov-Smirnoff y Shapiro Will, demostrando distribución normal de los datos. La prueba de T Student para valorar diferencias entre mediciones considerando $p < 0.05$ como significativo. **Resultados:** Se encontró una distribución normal encontrando diferencia en la medición de función endotelial pre- y posttromboembolismo pulmonar con una media de 0.012286 cm con un intervalo de confianza 95 de (-0.014164-0.038735) con un valor de $p .299$. Se demostró y describió

tromboembolismo pulmonar en cada espécimen con microtrombos, así como congestión vascular. Los resultados obtenidos no mostraron cambios significativos en la función endotelial.

EFFECTO DE LOS POLIMORFISMOS DEL GEN BMPR2 EN LA SOBREVIVENCIA DE PACIENTES CON HIPERTENSIÓN PULMONAR

García-Aguilar H, Meléndez-Urbe E, Salgado-Sandoval A, Antúnez-Sánchez SP.

Centro Médico Nacional 20 de Noviembre, ISSSTE.

La hipertensión arterial pulmonar (HAP) es definida como un grupo de enfermedades caracterizadas por el aumento progresivo de la resistencia vascular pulmonar conduciendo la falla del ventrículo derecho y muerte prematura. En la población pediátrica esta entidad nosológica se asocia con un peor pronóstico de supervivencia en relación con los adultos. Las alteraciones genéticas de la HAP se han demostrado en la HAP familiar, así como en algunos tipos de HAP asociada con la enfermedad congénita cardíaca. **Material y métodos:** Se revisaron los expedientes de pacientes con el diagnóstico de HAP severa, atendidos en la Clínica de Hipertensión Pulmonar Pediátrica del CMN 20 de Noviembre, quienes tenían realizado la secuenciación del gen BMPR2. Analizamos en conjunto los resultados obtenidos por ecocardiografía, angiorresonancia cardíaca, test de caminata de seis minutos y clase funcional (CF) para determinar evolución y mortalidad. **Resultados:** Se incluyeron 20 pacientes, el estudio genético para la secuenciación del gen BMPR2, demostró en 11 pacientes los siguientes polimorfismos E369K (5), E489K (3), R509K (3). 90% de los pacientes tenían CF III y 10% en CF IV. La disfunción ventricular determinada con FEVI por cualquiera de los instrumentos se encontraba con una media de 58.3% y mediana de 62.5%. Sin embargo, la presencia de falla cardíaca clínica se presentó en el 50% de los enfermos. La adaptabilidad del VD (hipertrofia) estudiado por la RM se distribuyó en mal adaptado (dilatación) 25% y bien adaptado (75%). Se presentaron dos defunciones con relación al polimorfismo E369K, que tenían relación con un VD mal adaptado, CF IV y FEVI del 25%. **Discusión:** El polimorfismo del gen BMPR2, E369K en nuestra población se asoció con hipertensión pulmonar severa y muerte prematura, sugiriendo que este cambio en la secuenciación provoca un efecto deletéreo sobre la función y la adaptabilidad ventricular derecha.

HIPONATREMIA COMO PREDICTOR DE GRAVEDAD EN HIPERTENSIÓN ARTERIAL PULMONAR. ESTUDIO RETROSPECTIVO, DE 2010-2013, EN EL HOSPITAL CENTRAL SUR DE ALTA ESPECIALIDAD DE PETRÓLEOS MEXICANOS

Reyes-Parra R, Cruz-Díaz A, Martínez-Ramírez L.

Hospital Central Sur de Alta Especialidad de Petróleos Mexicanos. México, D.F.

Introducción: La HAP es un síndrome que resulta en un flujo sanguíneo restringido a través de la circulación pulmonar, resultando en un incremento de la resistencia vascular pulmonar y falla cardíaca derecha. La OMS define HAP como una presión arterial pulmonar media > 25 mmHg en reposo, medida por cateterismo cardíaco derecho. **Objetivo:** Determinar la correlación que existe entre hiponatremia y gravedad de HAP en pacientes del Hospital Central Sur de Alta Especialidad de Petróleos Mexicanos. **Metodología:** Estudio retrospectivo transversal de pacientes con diagnóstico de hipertensión arterial pulmonar del Hospital Central Sur de Alta Especialidad de Petróleos Mexicanos, durante el periodo comprendido del 01 de enero de 2010 al 31 de diciembre de 2013, examinamos la relación de los niveles séricos de sodio y el valor de la presión en la arteria pulmonar medidos por ecocardiografía y cateterismo cardíaco derecho. **Resultados:** Inclusión de 96 pacientes, edad media de 63.1 (± 18) años, predominio femenino 72 (75%), sujetos hiponatémicos ($\text{Na} < 135$ mmol/L) se encontraron en clase II/III de

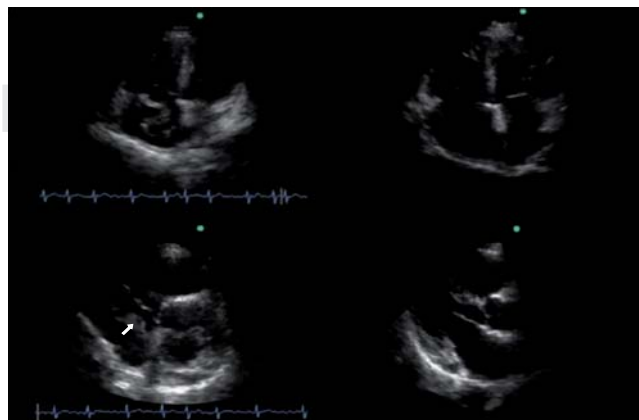
las OMS, distancia en la caminata de seis minutos (338.1 ± 76.1 versus 388.6 ± 47.1 m; $p = 0.000$), dilatación de cavidades derechas, AD (24.3 ± 6.4 versus 21.6 ± 5.7 cm²; $p = 0.034$), VD (38.1 ± 6.6 versus 36.7 ± 6.2 mm; $p = 0.31$), presiones de la arteria pulmonar, según: PSAP (77.9 ± 23.8 versus 65.7 ± 14.9 mmHg; $p = 0.003$), PmAP Chelma (49.5 ± 14.5 versus 42.0 ± 9.1 mmHg; $p = 0.003$), PmAP Syeed (51.1 ± 15.5 versus 43.2 ± 9.7 mmHg; $p = 0.003$), TAPSE (18.8 ± 3.1 versus 19.4 ± 2.7 mmHg; $p = 0.279$). **Conclusión:** La hiponatremia es capaz de predecir deterioro de la clase funcional ($p = 0.02$) y de predecir falla cardíaca derecha ($p = 0.05$).

TROMBOS FLOTANTES EN CAVIDADES DERECHAS QUE DESAPARECEN CON TROMBÓLISIS

Contreras-Zárate M, Robles-Aguilera DA, Jiménez-Magaña F, Rodea-Hernández SR.

Hospital Torre Médica.

Introducción: El diagnóstico de trombosis intracavitaria derecha de alta movilidad es infrecuente, presentamos un caso de difícil decisión terapéutica, que por fortuna se resolvió con éxito. **Caso clínico:** hombre de 61 años, acude a urgencias por disnea. Los síntomas iniciaron tres meses antes con disnea progresiva hasta ser incapacitante. Tres días antes de su ingreso exacerbó sus síntomas agregándose tos, cianosis y angustia; niega dolor en tórax, palpitaciones. Exploración física: consciente, disneico, no tolera el decúbito, cianótico, plétora yugular II, ruidos cardíacos arrítmicos 150 min. 2P reforzado + + +, estertores crepitantes en bases pulmonares, abdomen asintomático, extremidades inferiores sin edema, pulsos palpables. TA 140/70, saturación 80% sin aporte de oxígeno, temperatura 36.5 °C El EKG: fibrilación auricular, crecimiento ventricular derecho. RX de tórax: cardiomegalia grado II, congestión pulmonar grado II, hemidiafragma derecho elevado, atelectasias en base derecha. Dímero D 6.1 mg/L. Un ecocardiograma mostró: crecimiento de cavidades derechas, y un gran trombo serpentiforme en la aurícula derecha adosado al septum interatrial, que prolapsaba al ventrículo derecho y la vena cava inferior, un pequeño trombo en aurícula izquierda, hipertensión arterial pulmonar de 62 mmHg. Debido a los hallazgos y la inestabilidad del paciente, se decidió tratamiento trombolítico con estreptoquinasa a dosis de 1,500,000 U en infusión rápida, mejorando dramáticamente a las tres horas siguientes. En el ecocardiograma de control con ausencia de trombos intracavitarios. Se egresó asintomático tres días después de la trombólisis. **Conclusión:** El tratamiento de primera elección no está bien establecido, la mortalidad es elevada con cualquiera de los manejos existentes: cirugía, trombólisis o heparina sola. Nosotros nos decidimos por el trombolítico, ya que la cirugía era la opción más riesgosa. Cada caso debe individualizarse.



CIRUGÍA CARDIOVASCULAR

INCIDENCIA Y MAGNITUD DE DERRAME PERICÁRDICO EN EL POSTOPERATORIO DE CIRUGÍA CARDIACA

Díaz-Arrieta G, Urzúa-Zamarripa M, Mendoza-Hernández ME, Reyes-Sánchez ME, Jiménez-Lomas S.

Unidad de Terapia Intensiva Postquirúrgica Cardiovascular. UMAE Hospital General «Dr. Gaudencio González Garza». Centro Médico Nacional «La Raza», IMSS.

Antecedentes: El derrame pericárdico (DP) es una complicación común de la cirugía de corazón. Aun cuando generalmente es reversible, puede en ocasiones condicionar *tamponade* y constituir en grave peligro para la vida del paciente. **Objetivo:** Determinar la incidencia y tamaño de DP dentro de las primeras 72 horas del postoperatorio de cirugía de revascularización miocárdica (RVM) y cambio valvular aórtico (CVAo). **Material y métodos:** Se estudiaron pacientes adultos operados de RVM y CVAo electivos. Contaban con un ecocardiograma transtorácico (ETT) sin DP. Fueron evaluados clínica y ecocardiográficamente durante las 72 horas posteriores a la cirugía. El tamaño de los derrames globales fue considerado con base en la suma de los espacios pericárdicos anterior y posterior, mientras que los derrames localizados fueron categorizados, tomando en cuenta la longitud máxima del espacio pericárdico en el segmento involucrado. **Resultados:** Se estudiaron 96 pacientes. Sesenta y cinco (67.7%) operados de RVM y 31 (32.2%) de CVAo. Se encontró DP en 59 (61.4%). El tamaño del derrame fue pequeño en 71%, moderado en 26% y grande en 3% (con *tamponade*). En el 62% de los casos, el derrame fue localizado y en 38% fue global. No existió diferencia significativa respecto a la incidencia ni magnitud por el tipo de intervención quirúrgica efectuada ($p > 0.05$). **Conclusiones:** El DP estuvo presente en la mayoría de los pacientes y fue de tamaño pequeño en el porcentaje más alto de los casos. La incidencia y magnitud del DP no guardaron relación con el tipo de cirugía realizada.

FIBRILACIÓN AURICULAR POSTERIOR A LAS CIRUGÍAS DE REVASCULARIZACIÓN MIOCÁRDICA Y/O CAMBIO VALVULAR AÓRTICO

Díaz-Arrieta G, Urzúa-Zamarripa M, Reyes-Sánchez ME, Jiménez-Lomas S, Mendoza-Hernández ME, Rincón-Salas JJ, Ambríz-Nava LP.

Unidad de Terapia Intensiva Postquirúrgica Cardiovascular. UMAE Hospital General «Dr. Gaudencio González Garza». Centro Médico Nacional «La Raza», IMSS.

Antecedentes: La incidencia de fibrilación auricular en el postoperatorio de cirugía cardíaca (FAPO) muestra marcadas diferencias entre las series reportadas. Además, existen inconsistencias en relación con los factores considerados de riesgo para su aparición. **Objetivo:** Determinar la incidencia de FAPO, así como factores de riesgo para su presentación en pacientes operados de cirugía de revascularización miocárdica (RVM) y de cambio valvular aórtico (CVAo). **Material y métodos:** Fueron estudiados pacientes operados de RVM y/o CVAo que se encontraban en ritmo sinusal antes de la cirugía. Se mantuvieron con monitoreo electrocardiográfico continuo. Fueron revisados sus expedientes y realizados: electrocardiograma (ECG), gasometría arterial, biometría hemática, electrolitos séricos y enzimas cardíacas en momentos establecidos del seguimiento. Se determinó la tasa de incidencia acumulada de FAPO y por análisis de regresión multivariado se evaluaron los factores de riesgo. **Resultados:** Se incluyeron 101 pacientes con 58 ± 13 años de edad. En 18 (17.8%) pacientes fue diagnosticada FAPO. Once (61%) presentaron la arritmia dentro de los primeros dos días y para el tercer día después de la cirugía, se había presentado en los 18 (100%) pacientes. La edad > 55 años ($p < 0.003$), neumopatía obstructiva crónica ($p = 0.04$), antecedente de infarto miocárdico ($p < 0.05$), tiempo de pinzamiento aórtico > 60 minutos ($p < 0.03$), uso de

inotrópicos postoperatorios por más de 24 horas ($p < 0.05$) y potasio sérico < 2.7 mmol/L ($p < 0.04$) incrementaron el riesgo de la arritmia. **Conclusiones:** La incidencia de FAPO se ubicó cerca de las cifras menores reportadas en la literatura. La modificación en ciertos hábitos de vida, así como la optimización de los procedimientos médicos y/o quirúrgicos podrían reducir el riesgo de esta complicación.

HIPERLACTACIDEMIA EN PACIENTES NO DIABÉTICOS OPERADOS DE REVASCULARIZACIÓN MIOCÁRDICA

Díaz-Arrieta G, Urzúa-Zamarripa M, Mendoza-Hernández ME, Reyes-Sánchez ME, Jiménez-Lomas S.

Unidad de Terapia Intensiva Postquirúrgica Cardiovascular. UMAE Hospital General «Dr. Gaudencio González Garza». Centro Médico Nacional «La Raza», IMSS. México, D.F.

Antecedentes: La hiperlactacidemia en pacientes operados de revascularización miocárdica (RVM) se asocia con mal pronóstico y su corrección mejora la supervivencia. La incidencia reportada es de 32 a 40% y su relación con diversos factores varía en las series publicadas. **Objetivo:** Determinar la incidencia de hiperlactacidemia y factores relacionados con su presencia en nuestra población de pacientes operados de revascularización miocárdica (RVM). **Material y métodos:** Fueron estudiados pacientes no diabéticos operados de RVM electiva con valores normales de lactato en la gasometría arterial previa al inicio de cirugía. Se tomaron controles gasométricos tanto al ingreso a la terapia intensiva, como a las 8, 16, 24 y 48 horas posteriores. Se mantuvo monitorización de presión venosa central (PVC), sangrado y uresis horarias. La glucemia determinada por gasometría fue incluida en el análisis. Se determinó el coeficiente de correlación de Spearman entre valores pico de lactato y cifras de glucemia, PVC, sangrado y uresis. **Resultados:** Se estudiaron 43 pacientes. La hiperlactacidemia se presentó en 28 (65%) pacientes. El valor promedio de lactato fue 4.2 ± 1.7 mmol/L y el pico de 10.4 ± 3.5 mmol/L, encontrado en el control de las ocho horas. En la medición de las 24 horas el lactato ya era normal. $PVC < 8$ mmHg ($\rho -0.49$, $p < 0.005$), pinzamiento aórtico > 60 minutos ($\rho 0.58$, $p < 0.003$) y glucemia > 250 mg/dL (0.51 , $p < 0.005$), mostraron correlación con los valores pico de lactato. **Conclusiones:** En la población estudiada, la incidencia de hiperlactacidemia fue superior a la reportada en la literatura y su presencia mostró asociación significativa hiperglucemia, déficit de volumen y sangrado.

MORBIMORTALIDAD DEL PACIENTE MAYOR DE 80 AÑOS QUE VA A CIRUGÍA DE REEMPLAZO VALVULAR AÓRTICO

Isidro-Ibarra IR, Chávez-Herrera JC, Flores-Salinas HE, Parra-Michel R, Guzmán-Sánchez CM, Fernández-Ramírez T, Melano-Carranza E, Gutiérrez-Guerrero FE.

Departamento de Cardiología, Hospital de Especialidades, Unidad Médica de Alta Especialidad, CMNO, IMSS. Guadalajara, Jalisco, México.

Introducción: La estenosis aórtica es la patología valvular más prevalente en la población adulta. Debido al desarrollo alcanzado por los sistemas de salud, cada día es mayor la población arriba de los 60 años y su expectativa de vida es superior que en décadas anteriores. En la población anglosajona los pacientes octogenarios con estenosis aórtica es del 19% en aquellos que reciben tratamiento quirúrgico y la tasa de sobrevivencia es de 49% posterior al evento quirúrgico. **Objetivo:** Determinar la morbilidad del adulto mayor con cirugía de reemplazo valvular aórtico. **Material y métodos:** Estudio transversal descriptivo. Se ingresaron pacientes de 60 años o más con reemplazo valvular aórtico de junio a diciembre de 2010. Se tomaron en cuenta las siguientes variables: fuga paravalvular, mediastinitis, dehiscencia esternal, sangrado mediastinal y neumonía. Se calculó la tasa de morbilidad. **Resultados:** Se incluyeron 146 pacientes, de los cuales tuvieron una media de edad de 67 ± 4 años, el 60% fueron varones. El 8% de la población falleció

posterior a la intervención. **Conclusión:** La frecuencia de mortalidad es nuestros derechohabientes es similar al resto de los otros países.

MORBIMORTALIDAD EN LA TERAPIA DE REVASCULARIZACIÓN DE PACIENTES CON ENFERMEDAD DEL TRONCO CORONARIO MEDIANTE EL INTERVENCIONISMO CORONARIO COMPARADO CON CIRUGÍA

Molina-Cancino DL, Chávez-Herrera JC, Flores-Salinas HE, Parra-Michel R, Guzmán-Sánchez CM, Rodríguez-Zavala G, Fernández-Ramírez T, Melano-Carranza E, Gutiérrez-Guerrero FE.

Departamento de Cardiología, Hospital de Especialidades, Unidad Médica de Alta Especialidad, CMNO, IMSS. Guadalajara, Jalisco, México.

Introducción: La enfermedad de TCI aparece en el 5% de los enfermos que se realizan una coronariografía y un 70% tienen enfermedad concomitante de 2 o 3 vasos. **Objetivo:** Conocer la morbilidad en la terapia de revascularización de pacientes con tronco coronario mediante intervencionismo percutáneo, comparado con cirugía con seguimiento a 30 días. **Material y métodos:** Serie de casos, se revisó expedientes clínicos, y se agruparon en aquellos pacientes que se hizo intervencionismo coronario contra aquellos que fueron llevados a cirugía. **Resultados:** Se incluyeron un total de 45 pacientes en dos grupos, 19 en intervencionismo y 26 en cirugía. La mortalidad fue mayor en el intervencionismo (10.8%) contra el quirúrgico (3.8%), la principal complicación fue la insuficiencia renal aguda. **Conclusión:** Este estudio demostró la superioridad de la cirugía para el abordaje de este tipo de lesiones; sin embargo, bien seleccionado el paciente al que pueda ser intervenido con ACTP puede llevar una gran ventaja, sobre todo en costos y tiempo de hospitalización del paciente. Habría que considerar un estudio que estudie el mejor grupo para realizar este tipo de intervención.

NIVELES SÉRICOS DE ALBÚMINA COMO PREDICTOR DE COMPLICACIONES PERIOPERATORIAS EN CIRUGÍA CARDIACA

Ruiz-Hernández IE, Espinoza-Espinal C, Gómez-Gaytán CE, López-Rosas R, Argüero-Sánchez R.

Hospital General de México.

Introducción: Se ha relacionado la hipoalbuminemia como un factor de riesgo para complicaciones postoperatorias en cirugía cardíaca, principalmente infección de herida quirúrgica y reintervención por sangrado. **Material y métodos:** Se incluyeron de forma aleatoria pacientes operados de cirugía cardíaca durante el periodo comprendido de enero de 2013 a mayo de 2014. **Resultados:** Se revisaron un total de 58 pacientes, de los cuales 24 eran mujeres y 34 hombres, con un promedio de edad de 49 ± 14.52 años. La indicación de cirugía en la mayoría de los casos fue colocación de prótesis valvular ($n = 24$, 41%), seguido de cardiopatías congénitas en el adulto ($n = 17$, 29%), revascularización miocárdica ($n = 16$, 27%), entre otros. De los 58 pacientes 25 presentaban hipoalbuminemia antes de la cirugía, mientras que 33 de ellos presentaban valores normales. De los pacientes con hipoalbuminemia el 60% ($n = 15$) presentaron sangrado mayor al habitual durante la cirugía contra 42% ($n = 14$) del grupo control, 12% ($n = 3$) presentaron sangrado importante en las 24 horas siguientes a la cirugía, contra 18% ($n = 6$) del grupo control, 12% ($n = 3$) presentaron infección durante el postquirúrgico, contra 18% ($n = 6$) del grupo control. **Conclusiones:** La hipoalbuminemia se asoció con mayor sangrado transquirúrgico en comparación con pacientes con niveles séricos de albúmina dentro de los límites normales antes de la cirugía; sin embargo, no se asoció con complicaciones en el postquirúrgico inmediato como se ha reportado en series más grandes.

NIVELES DE FIBRINÓGENO Y LEUCOCITOS EN PACIENTES CON TAQUICARDIA VENTRICULAR DURANTE EL POSTOPERATORIO DE CIRUGÍA DE CORAZÓN

Díaz-Arrieta G, Urzúa-Zamarripa M, Reyes-Sánchez ME, Jiménez-Lozas S, Mendoza-Hernández ME, Vélez-Hernández GA, Rincón-Salas JJ, Bautista-Cortez E, Sánchez Velázquez LD, Ambríz-Nava LP, Ortega-Alvarado SA.

Unidad de Terapia Intensiva Postquirúrgica Cardiovascular. UMAE Hospital General «Dr. Gaudencio González Garza». Centro Médico Nacional «La Raza», IMSS.

Antecedentes: En el postoperatorio de cirugía cardíaca, la taquicardia ventricular (TV) tiene una incidencia entre 0.4 y 1.4%. El papel de la leucocitosis y la hiperfibrinogenemia como predictores independientes de su presentación ha sido controversial. **Objetivo:** Determinar la incidencia de TV posterior a la cirugía de revascularización miocárdica (RVM) y comparar los valores de fibrinógeno y leucocitos encontrados en pacientes con esta arritmia, con los obtenidos en aquellos que no la presentaron. **Material y métodos:** Se estudiaron pacientes operados de RVM electiva con valores preoperatorios normales de leucocitos y fibrinógeno en sangre venosa, así como ritmo sinusal sin extrasístolia o trastornos de la conducción en el electrocardiograma prequirúrgico. Todos tuvieron monitoreo electrocardiográfico continuo postoperatorio. Se le determinó al total del grupo, niveles de leucocitos y fibrinógeno dentro de las primeras 24 horas posteriores a la cirugía y una vez más a los que presentaron TV. Las diferencias entre grupos fueron analizadas mediante la prueba de T de Student. **Resultados:** Se estudiaron 60 pacientes. La incidencia de TV fue 6.6%. El valor de fibrinógeno en pacientes que presentaron TV fue 539 ± 78 mg/dL y en aquellos sin esta complicación de 502 ± 61 mg/dL ($p > 0.05$). El valor de leucocitos en pacientes con TV fue $13,900 \pm 1,930$ cels/mm³ y de $13,369 \pm 2,200$ cels/mm³ en quienes no presentaron la arritmia ($p > 0.08$). **Conclusiones:** En la población estudiada, la incidencia de TV fue superior a la reportada en la literatura y la presencia de esta arritmia no mostró asociación significativa con el incremento en los valores de leucocitos ni de fibrinógeno.

SÍNDROME DE VENA CAVA SUPERIOR SECUNDARIO A FIBROSIS EN LA UNIÓN CAVOATRIAL EN UN PACIENTE CON MARCAPASO BICAMERAL

Serrano-Ferrel L, Swain-Sanmartín JA, Fernández A, Donis-Hernández J, Benítez-Palacios S, Castillo A, Soule M, Gutiérrez-Bernal JL.

Hospital Español de Beneficencia Española.

Introducción: El síndrome de vena cava superior (SVCS) es una afección poco común, 80% por etiología maligna. Las causas benignas son debidas a mediastinitis fibrosante crónica en el 42-70% de los casos y por trombosis venosa en el 6-27%. **Material y metodología:** Presentación de un caso clínico y revisión de la literatura. **Resultados:** Masculino de 39 años con antecedente de síncope en el año de 1999 por disfunción binodal (estudio electrofisiológico), con colocación de marcapasos bicameral. Inició tres meses previos con edema facial progresivo y fluctuante, así como en el cuello, mareo y plenitud ótica. Facies abotargada con edema palpebral y de cuello, circulación colateral superficial en tórax. La tomografía axial computada (TAC) de tórax mostró defecto de llenado a nivel de VCS sugestivo de trombo. La cavografía mostró dilatación de VCS y estrechez a nivel de unión cavoatrial e inversión del flujo a través de la vena ácigos (Figura 1). Se inició infusión de heparina. Ecocardiograma normal. TAC de cráneo, cuello y tórax con múltiples ganglios. Se programó para cirugía cardiorrágica, encontrando trombo organizado y endotelizado que obstruía el 90% de la luz de la vena cava a su llegada al atrio derecho con efecto de válvula de los cables de marcapaso con trombo en toda su circunferencia. Se reparó VCS con parche de pericardio bovino, se retiraron los cables y

el generador endocárdico. Se colocó marcapasos epicárdico bicameral. El paciente presentó evolución favorable. **Conclusiones:** Paciente con SVCS asociado con el trombofibrosado crónico en la unión cavoatrial de los cables del marcapaso.

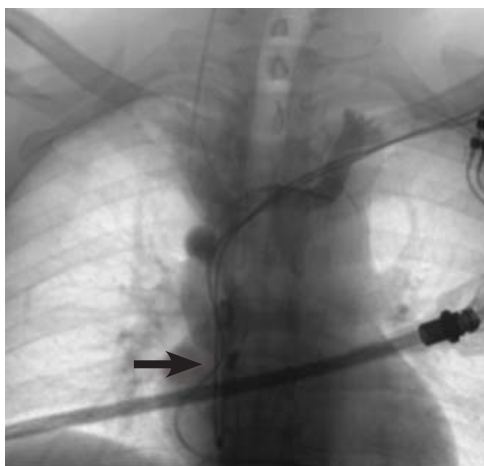


Figura 1. Cavografía que muestra dilatación de vena cava superior y estrechez a nivel de unión cavoatrial.

CIRUGÍA CARDIACA EN EL CENTRO MÉDICO ABC

Parra-Laca B, Heredia-Salazar AC.
Centro Médico ABC.

Se realizó un análisis retrospectivo de las principales patologías cardíacas que son llevadas a cirugía en el Centro Médico ABC en un periodo de un año. Se observó una mayor prevalencia de cirugía cardíaca practicada en hombres que en mujeres (78-22%, respectivamente). Las principales comorbilidades de los pacientes analizados eran hipertensión arterial sistémica y dislipidemia, seguidos de cardiopatía isquémica y se observó una alta prevalencia de obesidad en estos pacientes. El tipo de cirugía torácica practicada con mayor frecuencia fue el bypass coronario seguido de cirugía valvular cardíaca (47 y 44%, respectivamente) cirugía mixta en un 4%. En cuanto a prótesis valvulares la colocada con mayor frecuencia es en posición aórtica en un 63%, seguida de la mitral en un 29% ambas mecánicas. Las prótesis biológicas se colocaron en menor número (8%) y todas ellas en posición mitral. En cuanto a la cirugía de revascularización coronaria se observa un alto porcentaje de AMI a DA y en casi la mitad de los pacientes se colocaron más de dos puentes coronarios. Se observa una gran diferencia en cuanto a sexo en este tipo de cirugía con una amplia prevalencia en los hombres. En general los tiempos de CEC y PAO son cortos y el sangrado se encuentra dentro de lo reportado en la literatura. La mayor parte de las intervenciones se realiza con asistencia circulatoria, la literatura reporta mejor evolución y menor estancia hospitalaria cuando no se utiliza dicha técnica. El porcentaje de complicaciones se encuentra dentro del reportado en la literatura siendo la mayor de estas arritmias seguido de reintervención debido a sangrado del sitio quirúrgico.

ECOCARDIOGRAFÍA

ÍNDICE DE DESEMPEÑO VENTRICULAR IZQUIERDO POR ECO-CARDIOGRAFÍA DOPPLER EN SUJETOS JÓVENES FUMADORES Y NO FUMADORES

Zamora-Muciño A, Rosas-Cabral A, Ponce-Campos D, Zamora-García A, Viana-Rojas A.

Hospital General ISSSTE, Aguascalientes. Universidad Autónoma de Aguascalientes.

Introducción: El índice de desempeño ventricular izquierdo es un marcador sensible y reproducible de la función global del corazón independientemente de la geometría ventricular, la precarga o la frecuencia cardíaca. En este trabajo nosotros buscamos comparar el índice de desempeño ventricular izquierdo (índice de Tei) en sujetos sanos fumadores y no fumadores para conocer si el mismo se altera por el tabaquismo. **Método:** Se determinó prospectivamente el índice de desempeño ventricular izquierdo en jóvenes sanos fumadores y no fumadores de ambos sexos mediante ecocardiograma transtorácico. Se usó t de Student y χ^2 según fue pertinente. Se consideró $p < 0.05$ para significancia estadística. **Resultados:** Se estudiaron 88 jóvenes de 18 a 28 años, 42 fumadores y 46 no fumadores; 43 mujeres y 45 hombres. El promedio de uso de tabaco fue de 4.46 ± 3.11 años. El promedio del consumo de cigarrillos/día fue 2.06 ± 4.7 , sin encontrar diferencia significativa entre los géneros. Edad de inicio del tabaquismo fue en promedio 15.5 ± 2.2 años. El promedio del índice Tei en el grupo de fumadores fue de 0.39 ± 0.09 y en no fumadores fue de 0.32 ± 0.06 ($p = 0.002$). En hombres, el promedio del índice Tei en fumadores fue de 0.358 ± 0.09 y en no fumadores fue de 0.3142 ± 0.06 ($p = 0.17$). El promedio del índice Tei en las mujeres fumadoras fue de 0.409 ± 0.09 , y en mujeres no fumadoras fue de 0.3166 ± 0.09 ($p = 0.04$). **Conclusiones:** Los fumadores presentan una alteración mayor y estadísticamente significativa en el índice de Tei que los no fumadores, lo cual también es cierto para las mujeres que fuman y en ellas es mayor la alteración del índice de Tei.

CORRELACIÓN ENTRE LA EXCURSIÓN DEL PLANO ANULAR TRICUSPÍDEO Y LA FRACCIÓN DE EXPULSIÓN DEL VENTRÍCULO DERECHO EN PACIENTES OPERADOS DE REVASCULARIZACIÓN MIOCÁRDICA

Díaz-Arrieta G, Urzúa-Zamarripa M, Mendoza-Hernández ME, Reyes-Sánchez ME, Jiménez-Lomas S.

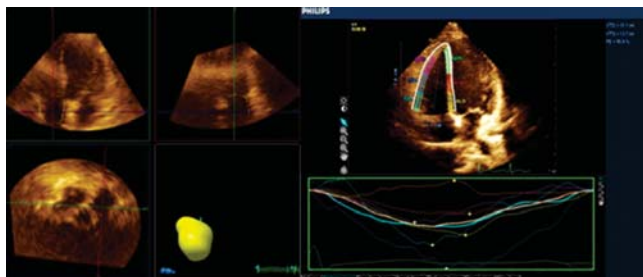
Unidad de Terapia Intensiva Postquirúrgica Cardiovascular. UMAE Hospital General «Dr. Gaudencio González Garza». Centro Médico Nacional «La Raza», IMSS, México, D.F.

Antecedentes: La excursión del plano anular tricuspídeo (TAPSE) es un parámetro que correlaciona en grados variables con la fracción de expulsión del ventrículo derecho (FEVD) en enfermos con insuficiencia cardíaca derecha. En pacientes operados de revascularización miocárdica (RVM) los estudios son escasos. **Objetivo:** Determinar la correlación entre los valores de TAPSE y los de FEVD en pacientes operados de RVM, considerando el número de puentes aortocoronarios implantados. **Material y métodos:** Fueron estudiados pacientes operados de RVM con colocación de uno a cinco puentes aortocoronarios y sin infarto ventricular derecho previo a la cirugía. Por ecocardiografía transtorácica les fue determinada la FEVD por el método de área-longitud, así como los valores de TAPSE en la proyección apical de cuatro cámaras. La correlación entre los valores de TAPSE y de FEVD, se determinó a través del coeficiente de Pearson. **Resultados:** Se estudiaron 60 pacientes. A 39 (65%) les fueron colocados tres o más puentes (grupo A) y a 21 (35%), uno o dos puentes (grupo B). La TAPSE fue de 14 ± 5 mm y la FEVD de 0.38 ± 0.11 . En 22 (36.6%) pacientes la FEVD fue normal y en 38 (63.3%) fue < 0.50 . El coeficiente de correlación de Pearson entre TAPSE y FEVD fue 0.79 ($r = 0.79$, $p = 0.03$) sin observarse diferencia significativa entre los grupos A y B ($p > 0.08$). **Conclusiones:** En el grupo de pacientes estudiados, la TAPSE guardó una correlación significativa con los valores de FEVD, independientemente del número de puentes aortocoronarios implantados.

VALORES NORMALES DE STRAIN LONGITUDINAL DEL VENTRÍCULO DERECHO Y VOLÚMENES AURICULARES EN POBLACIÓN MEXICANA SANA

Rascón-Sabido R, Martínez-Hernández C, Ibarra-Quevedo D, Arenas-Fonseca G, García-Méndez R.
Hospital de Cardiología CMN Siglo XXI.

Introducción: Actualmente el 2D *speckle-tracking* (STE) es un sistema utilizado para la valoración subclínica de la función ventricular. En el caso del ventrículo derecho (VD) es un requisito previo el establecimiento de la gama de valores normales, para su aplicación de rutina. La medición volumétrica por ecocardiografía 3D (ECO 3D), actualmente es la forma más cercana a la resonancia magnética (RMI) y en el caso de la aurícula derecha existe utilidad de esos valores en hipertensión pulmonar (HAP). Los objetivos de este estudio fueron encontrar los valores normales de deformación longitudinales obtenidas por STE 2D en adultos sanos. **Material y métodos:** Se registraron 60 pacientes sanos del periodo de enero 2014 a julio del 2014, éstos fueron elegidos una vez que el ecocardiografista determinó corazón estructuralmente sano. Se determinó el *strain* longitudinal de la pared libre y los volúmenes auriculares derechos por ECO 3D, mediante equipo Philips iE33 y qlab 10. Dos investigadores identificaron de forma independiente los estudios. **Resultados:** En cuanto a los pacientes tuvieron una edad promedio de 32 años (18-41), 42% fueron de género femenino, superficie corporal promedio de 1.58 m² (1.43-1.82), índice de masa corporal 26 ± 4 kg/m², el *strain* longitudinal de la pared libre fue de -21 ± 2, los volúmenes de la ecocardiografía tridimensional Vmax fue de 30 ± 6 mL/m², Vol min (14 ± 4 mL/m²), el Vol Pre A 20 ± 3 mL/m² y la fracción de expulsión de la AD 49 ± 5%. **Conclusiones:** En la población mexicana, los datos que se observan son distintos a los de otras poblaciones y a los de otros algoritmos de otros equipos, por tanto es importante la realización del registro mexicano de valores normales por ecocardiografía en cavidades derechas (REMECOVD) para tener mejor entendimiento e identificación de sus cambios y así su mejor aplicación para estudios clínicos.

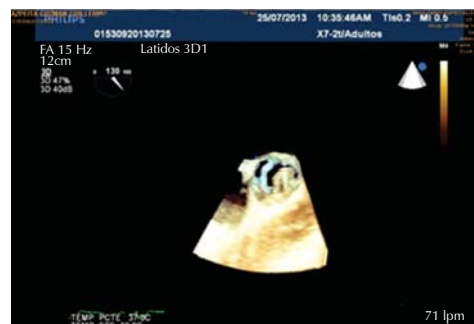

ECOCARDIOGRAFÍA 3D COMO HERRAMIENTA INDISPENSABLE EN EL CIERRE PERCUTÁNEO DE FUGA PARAVALVULAR. REPORTE DE CASO DE CIERRE PARAVALVULAR AÓRTICO

Gudiño-Amezcu DA, Gutiérrez-Guerrero FE, Guzmán-Sánchez CM, Flores-Salinas HE, Chávez-Herrera JC, Melano-Carranza E, Delgado-Gutiérrez JG.
Instituto Mexicano del Seguro Social.

Introducción: Las fugas periprotésicas son una complicación relativamente frecuente de la cirugía de recambio valvular. Recientemente, el tratamiento percutáneo de las fugas periprotésicas ha surgido como una alternativa terapéutica para pacientes con alto riesgo quirúrgico. El ecocardiograma tridimensional en la actualidad es una herramienta de suma importancia tanto para el diagnóstico y planeación del trata-

miento. **Caso clínico:** Hombre de 71 años de edad, con los siguientes antecedentes de importancia: tabaquismo positivo durante 50 años, hipertensión arterial sistémica, dislipidemia, en el año de 1992 se diagnosticó cardiopatía reumática inactiva de la válvula aórtica con caracterizada por doble lesión, por lo que fue intervenido quirúrgicamente para sustitución valvular aórtica con prótesis mecánica unidisco. Ecocardiograma transtorácico: ventrículo izquierdo de geometría esférica, dilatado en grado severo, con disfunción sistólica severa, con hipocinesia generalizada, válvula protésica aórtica normofuncionante en flujo anterógrado, pero con fuga paravalvular de grado severo. Ecocardiograma transesofágico tridimensional: se corrobora fuga paravalvular a nivel de la seno coronario no izquierdo, en forma de ovoide. **Discusión:** El tratamiento en estos casos es donde el ecocardiograma transesofágico tridimensional juega un papel fundamental para el cierre percutáneo, ya que permite la visualización exacta de orificio, así como su dimensiones y morfología.



TAMAÑO DE LA AURÍCULA IZQUIERDA Y RIESGO CARDIOEMBÓLICO EN PACIENTES CON OCLUSIÓN ARTERIAL AGUDA EMBÓLICA EN RITMO SINUSAL

Todd JL, Gómez J, Lara A, Vargas J.
Hospital de Especialidades del Centro Médico Nacional «La Raza».

Introducción: La oclusión arterial aguda es la disminución súbita de la perfusión arterial que compromete una extremidad en menos de 14 días. La causa más común es el origen cardioembólico y de esto la fibrilación auricular. Cerca del 30% de los pacientes se encuentran en ritmo sinusal sin cardiopatía estructural. El crecimiento auricular izquierdo es un indicador de disfunción diastólica y está asociado de manera independiente con eventos cardiovasculares futuros. No existen determinantes ecocardiográficos y clínicos de riesgo para cardioembolismo en pacientes en ritmo sinusal y en ausencia de cardiopatía estructural. **Material y métodos:** Se realizó un estudio abierto transversal y observacional a 19 pacientes que presentaron oclusión arterial aguda con hallazgo transoperatorio de trombo y se encontraban en ritmo sinusal y con ausencia de cardiopatía estructural. Fueron sometidos a estudio de ecocardiografía transtorácica donde se estimó el tamaño auricular izquierdo mediante medición del diámetro anteroposterior, del área auricular, y volumen auricular indexado bidimensional y tridimensional (Cuadro I). Se calculó riesgo cardioembólico mediante la escala clínica CHA2DS2-VASc. **Resultados:** Hay crecimiento auricular en el 94% de los pacientes por estimación del diámetro anteroposterior, 78% al indexarse por m² SC, 89% al estimarse el área auricular, el 94% al estimarse el volumen auricular indexado bidimensional y el 78% mediante ecocardiografía tridimensional. El 95% de los pacientes presentó riesgo cardioembólico alto al calcularse puntuación CHA2DS2-VASc (p = 0.5, IC 95%). **Conclusiones:** Existe aumento del tamaño de la aurícula izquierda y un riesgo cardioembólico elevado en pacientes con oclusión arterial aguda en ritmo sinusal.

Cuadro I. Categorización del tamaño auricular utilizando los diferentes métodos ecocardiográficos.

Tamaño auricular p = 19	Diámetro AP	Diámetro AP Índx.	Área	Volumen 2D Índx.	Volumen 3D Índx.
Normal	5.20% (1)	21% (4)	10.50% (2)	5.20% (1)	21% (4)
Levemente aumentado	26.30% (5)	26.30% (5)	52.60% (10)	10.50% (2)	36.80% (7)
Modera-damente aumentado	15.50% (3)	26.30% (5)	36.80% (7)	36.80% (7)	15.50% (3)
Severamente aumentado	52.60% (10)	26.30% (5)	0.00% (0)	47.30% (9)	26.30% (5)

ECOCARDIOGRAMA Y FIBRILACIÓN AURICULAR EN UN HOSPITAL PÚBLICO

Contreras-Gerardo FJ, Sánchez-Rodríguez MI, Salazar-López H, Santos-Tenorio S, González-Gutiérrez M, Villanueva-Rodríguez E.
Hospital Regional PEMEX.

Introducción: La fibrilación auricular (FA) es una arritmia de frecuente presentación, aparece en distintas formas, desde las esporádicas hasta las permanentes. El ecocardiograma transtorácico es primordial para la evaluación y el manejo. La función sistólica del ventrículo izquierdo es una guía para el control de frecuencia cardíaca. Es excelente técnica para evaluar dimensiones, área y volúmenes de la aurícula izquierda (AI). La FA crónica está asociada con dilatación de la AI y la conversión a ritmo sinusal. Las posibilidades de cardiovertir y mantener ritmo sinusal son pobres cuando la AI es mayor de 6 cm. **Material y métodos:** Revisión de expediente clínico. **Resultados:** 111 pacientes, 65 (58%) mujeres y 46 (42%) hombres ($p = ns$). Dos grupos: FA paroxística (24, 21.6%) y FA permanente (87, 78.4%), edad promedio FA paroxística 76.2 años (7.89) y FA permanente 76.2 años (8.98) ($p = ns$). Los eventos cerebrales (EVC) se registraron 1 (4.1%) FA paroxística y 2124.1%) FA permanente ($p = 0.02$) e ICT 0 (0.0%) FA paroxística y 10 (11%) FA permanente ($p = 0.005$). El tamaño AI FA paroxística 43.6 (6.65) y FA permanente 46.7 (6.11) ($p = 0.03$), VITD FA paroxística 43.2 (6.98) y FA permanente 47.17 (7.71) ($p = 0.02$), FEVI FA paroxística 52.9 (8.49) y FA permanente 50.0 (9.43) ($p = ns$). **Conclusiones:** El tamaño de AI y VI es significativamente mayor en pacientes con FA permanente. La FEVI en este grupo no es determinante en tipo de FA. Es probable que el tamaño auricular sea un determinante del ictus; sin embargo, es mucho menor que el de la literatura.

ÍNDICE DE PÉRDIDA DE ENERGÍA Y MANIFESTACIONES CLÍNICAS EN PACIENTES CON ESTENOSIS AÓRTICA SEVERA

Díaz-Arrieta G, Urzúa-Zamarripa M, Mendoza-Hernández ME, Reyes-Sánchez ME, Jiménez-Lomas S.
Unidad de Terapia Intensiva Postquirúrgica Cardiovascular. UMAE Hospital General «Dr. Gaudencio González Garza». Centro Médico Nacional «La Raza», IMSS.

Antecedentes: El índice de pérdida de energía (IPE) ha sido propuesto como un nuevo parámetro funcional para determinar la severidad de la estenosis aórtica, pero su relación con los datos clínicos que presentan los pacientes con EAo severa ha sido aún poco estudiada. **Objetivo:** Determinar la relación entre los valores del IPE y las manifestaciones clínicas mostradas por pacientes con estenosis aórtica severa. **Material y métodos:** Se revisaron los expedientes de pacientes adultos operados de cambio valvular aórtico por estenosis aórtica severa. Fueron consignados los datos clínicos presentados antes de la

cirugía. A partir del ecocardiograma preoperatorio fueron obtenidos los valores del área valvular aórtica (AVAo) y del área de la unión sinotubular (AAo). La superficie corporal (SC) se obtuvo a partir de las hojas de enfermería. Se calculó el IPE con la fórmula: $IPE = AVAo \times AAo / AAo - AVAo / SC$. Fue identificado el intervalo de valores de IPE. Se determinaron los valores de IPE en relación con cada uno de los síntomas presentados por los pacientes. **Resultados:** Fueron revisados los expedientes de 32 pacientes de 62 ± 11 años de edad. En 17 (53.1%) el dato clínico cardinal era angina, en 10 (31.2%) era disnea y en 5 (15.6%) fue síncope. El IPE en los pacientes con angina fue $0.51 \pm 0.11 \text{ cm}^2/\text{m}^2$, en los pacientes con disnea $0.52 \pm 0.10 \text{ cm}^2/\text{m}^2$ ($p = 0.09$) y en los que presentaron síncope $0.57 \pm 0.8 \text{ cm}^2/\text{m}^2$ ($p < 0.05$). **Conclusiones:** En la población de pacientes con estenosis aórtica estudiados, el EPI mostró valores que se ubican dentro de los reportados en la literatura. Los pacientes con síncope mostraron los valores mayores, mientras que no se encontró diferencia significativa entre los que presentaron como manifestación cardinal angina y aquellos en que fue la disnea.

RELACIÓN DE INTEGRALES TIEMPO-VELOCIDAD EN PACIENTES CON VÁLVULA PROTÉSICA EN POSICIÓN AÓRTICA

Díaz-Arrieta G, Urzúa-Zamarripa M, Mendoza-Hernández ME, Jiménez-Lomas S, Reyes-Sánchez ME.

Unidad de Terapia Intensiva Postquirúrgica Cardiovascular. UMAE Hospital General «Dr. Gaudencio González Garza». Centro Médico Nacional «La Raza», IMSS.

Antecedentes: La relación de integrales tiempo-velocidad (ITV) ha sido útil para estimar la gravedad de la estenosis aórtica y guarda correlación con la velocidad máxima de flujo transvalvular (Vmax). Sin embargo, su valor en pacientes con válvula aórtica protésica (VAoP) no ha sido establecido. **Objetivo:** Determinar los valores de relación de ITV en pacientes con VAoP mecánica normofuncionante y su correlación con la Vmax. **Material y métodos:** Fueron estudiados pacientes operados de cambio valvular aórtico con colocación de prótesis mecánica. Por ecocardiografía transtorácica se determinaron la Vmax y las integrales tiempo-velocidad en el tracto de salida de ventrículo izquierdo (ITVTS-VI) y aórtica (ITVAo). La relación de ITV fue calculada a través del cociente $ITVTSVI/ITVAo$. Se identificó el intervalo de valores de relación de ITV y determinado el coeficiente de correlación de Pearson entre relación de ITV y Vmax. **Resultados:** Fueron estudiados 43 pacientes con 65 ± 13 años de edad. En todos los casos la prótesis colocada fue St. Jude Medical (SJM). La Vmax registrada fue de $2.4 \pm 0.7 \text{ m/s}$ y la relación de ITV de 0.36 ± 0.9 (0.26-0.53). El coeficiente de correlación de Pearson entre relación de ITV y Vmax fue 0.72 ($r = 0.72$, $p < 0.04$). **Conclusiones:** En la población estudiada, la relación de ITV adquirió valores > 0.25 y una correlación significativa con la Vmax. La relación de ITV puede ser útil en la evaluación del funcionamiento de prótesis SJM colocadas en posición aórtica.

GASTO CARDIACO POR ECOCARDIOGRAFÍA TRANSTORÁCICA Y TERMODILUCIÓN CON MONITOR DE GASTO CONTINUO DESPUÉS DE LA CIRUGÍA CARDIACA

Díaz-Arrieta G, Urzúa-Zamarripa M, Mendoza-Hernández ME, Jiménez-Lomas S, Reyes-Sánchez ME.

Unidad de Terapia Intensiva Postquirúrgica Cardiovascular. UMAE Hospital General «Dr. Gaudencio González Garza». Centro Médico Nacional «La Raza», IMSS.

Antecedentes: En la cardiología crítica, la estimación del gasto cardíaco (GC) por ecocardiografía transtorácica (ETT) y por termodilución a través del monitor de GC continuo, han mostrado coeficientes de correlación con amplia variabilidad. **Objetivo:** Determinar la correlación entre los

valores de GC obtenidos por ETT y aquéllos determinados por termodilución con monitor de GC continuo en pacientes operados de revascularización miocárdica (RVM). **Material y métodos:** Se estudiaron pacientes operados de RVM electiva. Todos contaban con catéter de Swan-Ganz. El GC por termodilución fue medido con monitor de gasto cardiaco continuo. A todos se les realizó ecocardiograma transtorácico. El volumen sistólico (VS) fue calculado determinando el área del tracto de salida del ventrículo izquierdo (ATSVI) y por Doppler pulsado, la integral tiempo-velocidad en el mismo (ITVTSVI). Fue aplicada la fórmula: $VS = ATSVI \times ITVTSVI$. Con el VS x la frecuencia cardiaca fue obtenido el GC. Se determinó el coeficiente de Pearson entre los valores de GC obtenidos por ambos métodos. **Resultados:** Se estudiaron 45 pacientes. El valor de GC por ecocardiografía fue 4.3 ± 1.5 l/min y el GC medido con el monitor de gasto continuo de 3.6 ± 2.5 l/min. El coeficiente de correlación de Pearson entre ambos métodos fue 0.70 ($r = 0.70$, $p < 0.03$). **Conclusiones:** En el grupo de pacientes estudiados, existió correlación significativa entre los valores de GC determinados por ambos métodos. El coeficiente obtenido se ubica dentro de los valores promedio reportados.

ESTADO DE GASTO CARDIACO Y RESISTENCIAS VASCULARES EN HIPERTENSIÓN ARTERIAL

Acoltzin-Vidal C.

Universidad de Colima. Colima, Colima.

Antecedente: Es sabido que la presión de un sistema –cualquiera que sea– depende del flujo y resistencias. En el organismo, el flujo sanguíneo arterial está dado por el gasto cardiaco y la resistencia, en términos generales, depende de los vasos sanguíneos: arterias de conductancia, arterias de resistencia, lecho capilar y sistema venoso. Se supone que en la hipertensión arterial sistémica las resistencias están aumentadas (especialmente por aumento de tono arteriolar). El objetivo de este estudio es identificar, con ayuda del ecocardiograma, el comportamiento hemodinámico de hipertensos. **Material y métodos:** Son hipertensos no tratados, estudiados con ecocardiograma. Se calcularon: gasto cardiaco (QS), índice cardiaco (gasto) y resistencias vasculares periféricas totales, dividiendo tensión arterial media –calculada con fórmula validada: $(TAS-TAD)/3 + TAD$ – entre QS y multiplicando el resultado por 80. Según el resultado, se separaron en tres grupos: eucinéptico (gasto y resistencias normales), hipocinéptico (gasto bajo y resistencias altas) o hiperinéptico (gasto aumentado y resistencias bajas). Se analizaron con prueba χ^2 aplicada en paquete Epi Info. **Resultado y conclusiones:** Son 132 casos: 45.45% hipocinéptico, 18.18% hiperinéptico y 36.36% eucinéptico. Hay diferencia estadísticamente significativa entre los tres grupos. Menos de la mitad tuvieron aumento de resistencias. En un tercio la hipertensión pudiera depender de volumen y en algunos de gasto. Se recomienda hacer ecocardiograma a los hipertensos, antes de decidir la prescripción.

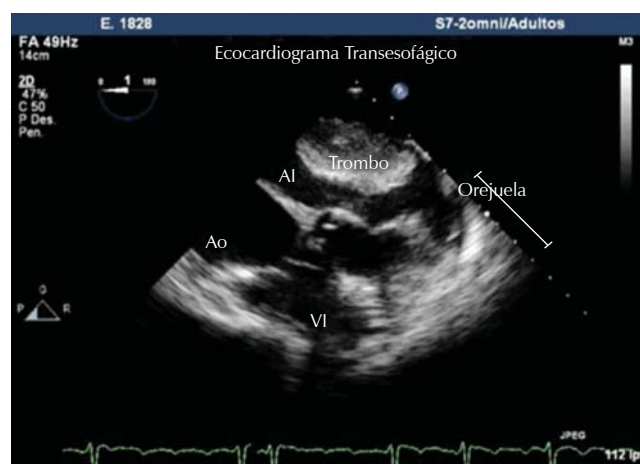
TROMBO EN AURÍCULA IZQUIERDA DILATADA SECUNDARIA A CARDIOPATÍA REUMÁTICA

Serrano-Ferrel L, Moragues-Moorman J, Álvarez-Mosquera B, Viveros-Rentería E, Soule M.

Hospital Español de Beneficencia Española.

Introducción: Los objetivos del tratamiento de la fibrilación auricular (FA) son la restauración del ritmo sinusal, el control de la frecuencia cardiaca y la profilaxis del embolismo sistémico. Las fuentes de embolismo más frecuentes son presencia de trombo auricular izquierdo, ventricular izquierdo, contraste espontáneo en la aurícula izquierda y aterosclerosis aórtica. **Material y metodología:** Presentación de un caso clínico y revisión de la literatura. **Resultados:** Femenino de 55 años que acude por disnea, se encuentra en insuficiencia cardiaca y se detecta en fibrilación auricular. Se inicia tratamiento a base de diurético, digoxina y anticoa-

gulación. Se realiza ecocardiograma transtorácico y transesofágico con severa dilatación de aurícula izquierda (AI) con contraste espontáneo en su interior (74 mL/m^2), cavidades derechas ligeramente dilatadas con disfunción sistólica, orejuela izquierda dilatada con imagen redondeada, móvil y de forma arrosariada que se extiende a AI de $5 \times 3 \text{ cm}$, fracción de expulsión 65%, presión asistólica pulmonar 80 mmHg, área valvular aórtica de 1.1 cm^2 con gradiente transvalvular máximo 46 y medio 22 mmHg. Área valvular mitral de 1.3 cm^2 con gradiente transvalvular máximo 11 y medio 4 mmHg con insuficiencia ligera. Insuficiencia tricuspídea de leve a moderada. Se inicia infusión de heparina no fraccionada intravenosa. Se plantea necesidad de cirugía de cambio valvular aórtico y mitral, así como extracción de coágulo. Rechaza cirugía por motivos personales a pesar del riesgo de muerte súbita que esto implica y se da alta con anticoagulación oral. **Conclusiones:** Los trombos en aurícula izquierda se asocian con FA y/o estenosis mitral reumática y constituyen 45% de embolias cardiogénicas. El ecocardiograma transesofágico confirma este hallazgo en 14% de los pacientes con FA aguda. La presencia de contraste espontáneo en 80% de los casos, tiene una incidencia de embolismo que va de 3 a 12% por año. El tratamiento es a base de anticoagulación y cirugía.



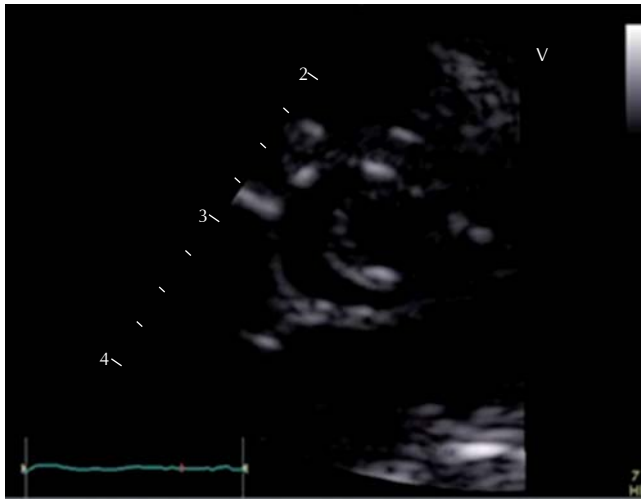
VÁLVULA AÓRTICA UNICÚSPIDE

Guillén-Tinoco R, López-Gómez LM.

Hospital Juárez de México.

Introducción: La válvula aórtica unicúspide (VAU) es una anomalía congénita muy rara, la cual se manifiesta generalmente como una estenosis aórtica. Los dos subtipos de válvula aórtica unicúspide son: 1) la acomisural y 2) la unicomisural. Mientras que la VAU acomisural se presenta tempranamente en la infancia con estenosis aórtica severa, la VAU unicomisural se presenta relativamente tarde en adultos con un curso menos agresivo. **Material y métodos:** Neonato del sexo femenino, producto del primer embarazo. Obtenido vía cesárea a las 36 SDG por antecedente materno de cardiopatía. Durante su estancia hospitalaria se ausculta en la exploración física un soplo eyectivo en foco aórtico, intensidad II/IV, irradiado a vasos del cuello, el componente pulmonar del segundo ruido cardiaco ligeramente acentuado. Motivo por el cual se solicita valoración ecocardiográfica. **Resultados:** Se realiza ecocardiograma transtorácico con equipo marca Vivid 7 General Electric encontrando una válvula aórtica unicúspide, no calcificada, que ocasiona una estenosis severa, con un gradiente máximo de 68.55 mmHg y gradiente medio de 41.39 mmHg. Otros hallazgos: comunicación interauricular del tipo *ostium secundum* de $4 \times 5 \text{ mm}$ de diámetro, con cortocircuito de izquierda a derecha y conducto arterioso con un gradiente

a través de éste de 12 mmHg. **Conclusiones:** La VAU cuenta con una incidencia de 0.02%. La incidencia familiar y genética todavía no es clara. Existe la hipótesis de que podría tener componente hereditario. Todas las VAU acomisurales se acompañan comúnmente de estenosis severa, los síntomas tienden a presentarse desde el nacimiento. El ecocardiograma transtorácico modalidad más común para el diagnóstico preoperatorio de la VAU.



APLICACIÓN DE LA CLASIFICACIÓN DE PROBABLE HIPERTENSIÓN PULMONAR A LOS ESTUDIOS ECOCARDIOGRÁFICOS REALIZADOS EN EL SERVICIO DE CARDIOLOGÍA DEL HOSPITAL GENERAL DE SAN JUAN DEL RÍO, QUERÉTARO

Uribe-Miranda A, Murillo-Jaramillo AE, Flores-Helguera D, Zalapa-Lúa A, Solache-Ortiz G.

Servicio de Cardiología, Hospital General de San Juan del Río. Secretaría de Salud en el Estado de Querétaro.

Introducción: La hipertensión pulmonar (HP) es una enfermedad rara, definida como el aumento de la presión arterial pulmonar (PAP) media > 25 mmHg en reposo medida por cateterismo cardíaco derecho (CCD). Actualmente se clasifica en cinco grupos de acuerdo con el quinto Congreso Mundial celebrado en Niza. Por medio del ecocardiograma puede estimarse la presión sistólica de la arteria pulmonar (PSAP), la cual nos permite clasificar la probabilidad de HP. Nuestro objetivo es analizar la presencia de PSAP con probabilidad de HP en los pacientes a los que se les realizó un ecocardiograma en nuestro servicio. **Material y metodología:** Estudio retrospectivo descriptivo transversal de revisión de expedientes de ecocardiogramas realizados de febrero 2012 a febrero 2014 del Servicio de Cardiología del Hospital General de San Juan del Río. **Resultados:** Se revisaron 577 estudios, 15% de los cuales no se evidenció regurgitación a nivel de la válvula tricúspide. La HP fue improbable en el 58.5%, posible en el 26.62% y probable en el 14.83%. La HP probable con una PsAP > 50 mmHg fue más prevalente en las mujeres con un 65.7% comparado con un 34.3% de los hombres. En las mujeres el grupo etario más afectado es de los 71-80 años con un 39.62% de los registros, no habiendo diferencia significativa en los grupos etarios del sexo masculino. Las tres indicaciones principales de estudio fueron insuficiencia cardíaca (29.20%), hipertensión arterial (21.29%) y arritmia (12.17%), siendo la misma frecuencia tanto en hombres como mujeres con HP probable. Sólo en el 1.41% de los estudios la indicación principal fue hipertensión arterial pulmonar, en los que el 42.85% se midió una PsAP > 50 mmHg. **Conclusiones:** Casi la mitad de la muestra presenta HP posible y probable. Con mayor prevalencia en el sexo femenino y las mayores de 70 años.

HEMATOMA INTRAMURAL POSTINFARTO: REPORTE DE CASO

Pérez-Alva JC, Téllez-Bautista M, Pérez-García U, Domínguez-Cruz y Corro MJ, Arredondo-Flores C, Candia-Camacho JD, Bandala-Robledo A, García-Tapia V, Martínez-Álvarez R.

Instituto Cardiovascular de Puebla.

Introducción: El hematoma intramural postinfarto es una patología infrecuente. No representa un riesgo significativo para el paciente; sin embargo, debe vigilarse y dar seguimiento. Las causas pueden ser por ruptura de placa y consiguiente infiltración de sangre al miocardio o asociada con trombólisis, trauma, vasculitis o uso de drogas ilegales. **Material y metodología:** Paciente masculino de 66 años de edad, ingresa a Servicio de Urgencias con cuadro típico de angina inestable de una hora de evolución, se realiza electrocardiograma donde se evidencia SICAEST anterior extenso. Se decide realizar cateterismo cardíaco de urgencia, donde se observa imagen de trombo y oclusión total de segmento proximal de descendente anterior. Se realiza trombectomía y se coloca *stent* medicado, obteniéndose flujo final TIMI III. Se decide su ingreso a UCI por 24 horas. **Resultados:** Se realiza ecocardiograma de control postinfarto 24 horas después, con los siguientes hallazgos: ventrículo izquierdo con hipocinesia del *septum*, ápex, pared anterior y segmento lateroapical, conserva grosor a este nivel, el resto de los segmentos con movilidad conservada, FEVI: 43%, VSF: 41 mL y se observa hematoma intramural a nivel del *septum* y segmento lateroapical (Figura 1). Se decide alta del paciente a las 48 horas, con terapia antiplaquetaria, vigilancia y consulta de seguimiento en cardiología. **Conclusiones:** La presencia de hematoma sin factores de riesgo, es extremadamente raro, no existió sospecha clínica en el caso; sin embargo, el diagnóstico y seguimiento estándar es el ecocardiograma y existe reportes con ultrasonido intracoronario. Sin embargo, el tratamiento en diversos reportes sólo es justificado con *stent* o *bypass* quirúrgico en casos de presentar isquemia persistente. El tratamiento conservador es lo más aceptable, y la reabsorción del hematoma va desde 35 días hasta seis meses.

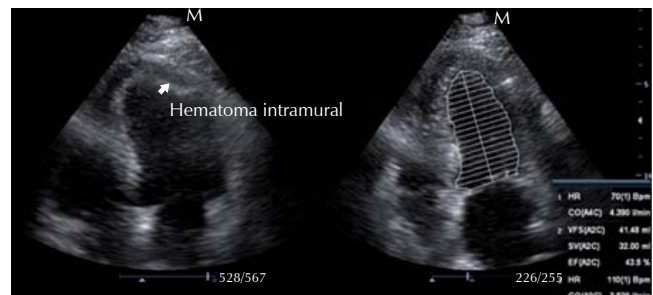


Figura 1. Ecocardiograma que demuestra la presencia de hematoma intramural en el ventrículo izquierdo.

MASA EN AURÍCULA IZQUIERDA EN PACIENTE CON ATAQUE ISQUÉMICO TRANSITORIO. REPORTE DE CASO

Chávez-Herrera JC, Gutiérrez-Hernández CA, Gaxiola-López E, Rodríguez-Gómez JC, Rubio-Argüello G, Villa-Meza SA, Grajales-Díaz GG. Centro Especializado en Terapia Endovascular CETEN. Laboratorio de Ecocardiografía, Hospital Jardines de Guadalupe. Zapopan, Jalisco.

Paciente masculino de 63 años, sin factores de riesgo coronario mayores conocidos, el cual acude a su clínica en Morelia por presentar ataque isquémico transitorio, se realiza ecocardiograma donde reportan trombo en aurícula izquierda adosado a la válvula mitral, por lo cual es enviado a nuestra unidad. Nuevamente se realiza ecocardiograma encontrando masa adherida a *septum* interauricular, de bordes rugosos, no bien definido, móvil, que pasa a través de la

válvula mitral, en el ecocardiograma transesofágico, se logra apreciar pedículo sobre el *septum* interauricular, con masa homogénea, superficie rugosa, amamelonada y protuberancias flameantes que salen a través de ella. Es llevado a cirugía cardíaca donde se extrae la masa y es enviada a patología donde se reporta mixoma con huellas de sangrado activo negativo a malignidad. Comentario: los tumores primarios del corazón son raros, los $\frac{3}{4}$ son benignos y la mitad de ellos son mixomas. El mixoma se presenta habitualmente en mujeres de la tercera a sexta décadas de vida, el 75% se implantan en aurícula izquierda. Un 15 a 20% en aurícula derecha con base preferentemente en la fosa oval aunque pueden implantarse en la pared posterior de la aurícula izquierda en su pared anterior. Más raramente en ventrículo izquierdo o derecho (3-4%). Las localizaciones múltiples o el implante en válvulas son muy raras. Pueden tener distintos grados de movilidad pueden protruir a través de la mitral. El aspecto externo puede ser liso y regular o bien mamelonado con protrusiones flameantes en la cavidad.

PREVALENCIA DE SOBREPESO Y OBESIDAD EN EL AÑO 2013, COMPARADO AL 2009-2010, DE LOS PACIENTES QUE ACUDEN A REALIZACIÓN DE ECOCARDIOGRAMA

Chávez-Herrera JC, Medina-Zepeda OR, Parra-Michel R, Flores-Salinas HE, Jiménez-Limón S, Zúñiga-Sedano JG, Rodríguez-Zavala G, Villafañán-Hernández I, Grajales-Díaz GG, Rivera-Cárdenas LE.

Departamento de Cardiología, Laboratorio de Ecocardiografía del Hospital de Especialidades, Unidad Médica de Alta Especialidad, CMNO, IMSS. Guadalajara, Jalisco, México.

Introducción: En nuestro medio desconocemos el impacto que han tenido las prácticas de medicina preventiva realizadas en el primer nivel de atención del IMSS sobre la prevalencia de sobrepeso y obesidad en la población derechohabiente. **Objetivo:** describir la prevalencia de sobrepeso y obesidad y compararla en dos periodos de tiempo, la observada en el 2009-2010 y la actual en el 2013. **Material y métodos:** Estudio descriptivo, observacional, de corte prospectivo. Se incluyeron todos los pacientes que acudieron a Gabinetes de Cardiología en el turno vespertino durante el periodo del año 2009-2010 y en el año 2013 en el HE-UMAE de Guadalajara, Jalisco. Se excluyeron los pacientes con insuficiencia renal crónica. **Resultados:** Se captaron 647 para el primer grupo de los años 2009-2010 y 810 pacientes para el segundo grupo del año 2013. En el primer grupo se observa el 31.7% de pacientes en peso normal, comparado con el 36.9% visto en el segundo grupo. El sobrepeso en grupo 1 es de 43.6% y en el grupo 2 de 36.5%, la obesidad grado I del grupo 1 es del 18.7% y para el grupo 2 de 19.4%. Obesidad grado II para el grupo 1 es de 3.5%, para el grupo 2 de 5.3%. Obesidad grado III en el grupo 1 es de 2.5% y el grupo 2 de 1.9%. Total de peso anormal para el grupo 1 de 68.3% (comparado con un 63.1% del grupo 2). **Conclusión:** Observamos una disminución del sobrepeso con reducción total de 7% en comparación con el año 2009-2010, pero con mayor índice de obesidad en cualquiera de sus grados. Queda claro que las acciones en el primer nivel de atención sí han incidido en la reducción del problema, aunque sigue siendo, al parecer, insuficiente.

PREVALENCIA DE TABAQUISMO EN EL AÑO 2013, COMPARADO CON LA PREVALENCIA DEL 2009-2010, DE LOS PACIENTES QUE ACUDEN A REALIZACIÓN DE ECOCARDIOGRAMA

Chávez-Herrera JC, Parra-Michel R, Flores-Salinas HE, Madrigal-Cázares RA, Zúñiga-Sedano JG, Palacios-Tanabe DA, Guzmán-Sánchez CM, Rodríguez-Zavala G, Medina-Zepeda OR, Grajales-Díaz GG.

Departamento de Cardiología, Laboratorio de Ecocardiografía del Hospital de Especialidades, Unidad Médica de Alta Especialidad, CMNO, IMSS. Guadalajara, Jalisco, México.

Introducción: De todos los problemas emergentes de salud pública, el tabaquismo ocupa un lugar especial. Se trata de una adicción que durante mucho tiempo fue socialmente tolerada. Hoy; sin embargo, hay evidencia científica que demuestra los graves daños a la salud que produce. En nuestro país hay 13 millones de fumadores, y si añadimos a los fumadores pasivos, se eleva a 48 millones de personas, es decir, la mitad de la población mexicana. **Objetivo:** El propósito del estudio es describir la prevalencia de sobrepeso y obesidad y compararla en dos periodos de tiempo, la observada en el 2009-2010 y la actual en el 2013. **Material y métodos:** Estudio descriptivo, observacional, de corte prospectivo. Se incluyeron todos los pacientes que acudieron a Gabinetes de Cardiología en el turno vespertino durante el periodo del año 2009-2010 y en el año 2013 en el HE-UMAE de Guadalajara, Jalisco. Se excluyeron los pacientes con insuficiencia renal crónica. **Resultados:** Se captaron 756 para el primer grupo de los años 2009-2010 y 1,072 pacientes para el segundo grupo del año 2013. En el primer grupo se observa el 34.3% de pacientes fumadores, comparado con el 31.7% visto en el segundo grupo. Con una disminución de tabaquismo total del 7.2%. Sin embargo, observamos que la prevalencia de tabaquismo en pacientes de 16 a 39 años es del 10% para el primer grupo y de 17.6% para el segundo grupo, encontrando un incremento de tabaquismo en la población más joven. **Conclusión:** Observamos una disminución de la prevalencia de tabaquismo en general pero, sin desconocer los avances que en la lucha contra el tabaquismo ha alcanzado nuestro país, debemos reconocer que los resultados no son los deseados, ya que la tasa de fumadores en jóvenes continúa en ascenso.

PREVALENCIA DE FACTORES DE RIESGO CORONARIO EN LOS PACIENTES LLEVADOS A ECOCARDIOGRAMA DE AGOSTO DE 2009 A DICIEMBRE DE 2013

Chávez-Herrera JC, Rivera-Cárdenas LE, Medina-Zepeda OR, Parra-Michel R, Flores-Salinas HE, Palacios-Tanabe DA, Zúñiga-Sedano JG, Rodríguez-Zavala G, Grajales-Díaz GG.

Departamento de Cardiología, Laboratorio de Ecocardiografía del Hospital de Especialidades, Unidad Médica de Alta Especialidad, CMNO, IMSS. Guadalajara, Jalisco, México.

Introducción: La prevalencia de factores de riesgo coronario en los pacientes que acuden a este centro se ha referido ir en aumento; sin embargo, no tenemos la prevalencia en la unidad de gabinetes de cardiología, por lo cual decidimos observar la prevalencia de factores de riesgo coronario de todos los pacientes que llegan al servicio. **Material y métodos:** Estudio descriptivo, observacional, de corte prospectivo. Se incluyeron todos los estudios de ecocardiografía realizados en el turno vespertino de agosto de 2009 a diciembre de 2013. **Resultados:** Se realizaron 3,298 ecocardiogramas, de los cuales se encuentran antecedentes de: infarto al miocardio 615 pacientes (18.6%), hipertensión arterial 1,900 (57.6%), con diabetes mellitus hubo 716 pacientes (21.7%), antecedente de tabaquismo en 31.2% de los mismos. Insuficiencia renal crónica tuvieron 709 (21.4%). Dislipidemia se documentó en 795 pacientes (24.1%). **Conclusión:** El factor de riesgo más frecuente la hipertensión arterial sistémica, el cual lo tiene más de la mitad de los pacientes que acudieron a hacerse un ecocardiograma, posteriormente el tabaquismo es el segundo factor de riesgo en prevalencia, el cual la tercera parte de los pacientes a pesar de las medidas de educación, sigue por orden la dislipidemia y posteriormente en cuarto lugar la diabetes mellitus. En nuestro centro, la insuficiencia renal tiene una prevalencia importante, sobre todo por los pacientes en protocolo de trasplante renal y se toma ecocardiograma a todos como parte del protocolo antes de expedir la valoración cardiovascular.

HALLAZGOS EN EL ECOCARDIOGRAMA TRANSTORÁCICO DE LOS PACIENTES QUE ACUDEN CON DIAGNÓSTICO DE ARRITMIA

Chávez-Herrera JC, Parra-Michel R, Flores-Salinas HE, Peña-Huerta S, Zúñiga-Sedano JG, Villafañá-Hernández I, Rodríguez-Zavala G, Montaña-Dorado J, Grajales-Díaz GG, Rivera-Cárdenas LE, Melano-Carranza E. *Departamento de Cardiología, Laboratorio de Ecocardiografía del Hospital de Especialidades, Unidad Médica de Alta Especialidad, CMNO, IMSS. Guadalajara, Jalisco, México.*

Introducción: Las arritmias cardíacas son uno de los diagnósticos de atención en la consulta del cardiólogo, la realización de un ecocardiograma está indicado en este grupo de pacientes para descartar cardiopatía estructural o enfermedad cardíaca subyacente que amerite tratamiento dirigido. **Objetivo:** Describir los hallazgos ecocardiográficos encontrados en los pacientes enviados con diagnóstico de arritmia que acudieron a realizarse un ecocardiograma. **Material y métodos:** Estudio descriptivo, observacional, de corte prospectivo. Se incluyeron todos pacientes que acudieron en el turno vespertino de agosto de 2009 a diciembre de 2013, se registraron todas las características de base de los pacientes, así como se documentó todos los datos obtenidos en ecocardiograma transtorácico y se agruparon por diagnósticos. **Resultados:** De un total de 3,298 pacientes, se encontraron 183 casos, que corresponde al 5.54% de la población, los diagnósticos de envío fueron principalmente taquicardia sinusal, taquicardia supraventricular, TSVP, síndrome de Wolf Parkinson White, bloques AV, bradicardia sinusal, aumento del automatismo ventricular y supraventricular, FA no detectada. Dentro de los hallazgos del ecocardiograma encontramos una FEVI normal en el 98% de los pacientes, función diastólica normal 58%, VI dimensión normal 97.8%, ventrículo derecho normal 99%, los datos más alterados son dilatación de aurícula izquierda en 12% y aurícula derecha dilatada en 7%. **Conclusión:** La razón de encontrar un rango de normalidad alto obedece al ser un hospital del tercer nivel, muchos de los pacientes con arritmia ya tienen cardiopatía estructural conocida, por lo cual su diagnóstico de envío es diferente y son excluidos de este estudio. Esto no resta valor a la necesidad de la realización de ecocardiograma como parte del estudio integral de todo paciente con arritmia.

HALLAZGOS DE LOS PACIENTES MAYORES DE 80 AÑOS QUE ACUDEN A ECOCARDIOGRAMA TRANSTORÁCICO EN EL HE-UMAE CMNO

Chávez-Herrera JC, Parra-Michel R, Flores-Salinas HE, Soto-Valenzuela CJ, Zúñiga-Sedano JG, Montaña-Dorado J, Palacios-Tanabe DA, Rodríguez-Zavala G, Guzmán-Sánchez CM, Grajales-Díaz GG, Rivera-Cárdenas LE.

Departamento de Cardiología, Laboratorio de Ecocardiografía del Hospital de Especialidades, Unidad Médica de Alta Especialidad, CMNO, IMSS. Guadalajara, Jalisco, México.

Introducción: El aumento de la sobrevida ha involucrado en medicina observar pacientes mayores de 80 años de edad sea más frecuente, con todos los cambios degenerativos propios de la edad y que incluyen al corazón. **Objetivo:** Describir los hallazgos ecocardiográficos encontrados en los pacientes mayores de 80 años que acudieron a realizarse un ecocardiograma como parte de su valoración cardíaca. **Material y métodos:** Estudio descriptivo, observacional, de corte prospectivo. Se incluyeron todos pacientes que acudieron en el turno vespertino de agosto de 2009 a diciembre de 2013, se registraron todas las características de base de los pacientes, así como se documentó todos los datos obtenidos en ecocardiograma transtorácico y se agruparon por diagnósticos. **Resultados:** De un total de 3,298 pacientes, se encontraron 113 casos, que corresponde al 3.42% de la población, de ellos tiene IAM 29

(25.6%), diabetes mellitus 62 (30.9%), hipertensión 61 (53.9%), dislipidemia 22 (19.4%) y tabaquismo 42 pacientes (37.1%), con algún grado de sobrepeso 66 (58.5%), hipertrofia ventricular izquierda 21 (15.6%), FEVI > 55% en 90 pacientes (79.7%), el 92% con disfunción diastólica y con alteraciones de la movilidad el 30.1%, insuficiencia mitral de cualquier grado en 63.7%, insuficiencia tricúspide 89.3%, hipertensión arterial pulmonar moderada o severa 57.5%. **Conclusión:** En este grupo de población encontramos una mayor prevalencia de infarto al miocardio, diabetes mellitus y tabaquismo que la población en general. Los cambios ecocardiográficos que se encuentran con mayor prevalencia al de la población general son deterioro de la FEVI, mayor disfunción diastólica, mayor presencia de valvulopatías y de hipertensión arterial pulmonar.

PREVALENCIA DE HALLAZGOS POR ECOCARDIOGRAMA DE ESTRÉS CON DOBUTAMINA EN EL HE-UMAE CMNO DE AGOSTO DE 2009 A DICIEMBRE DE 2013

Chávez-Herrera JC, Flores-Salinas HE, Valenzuela-Valenzuela MJ, Parra-Michel R, Palacios-Tanabe DA, Zúñiga-Sedano JG, Montaña-Dorado J, Medina-Zepeda OR, Gutiérrez-Zavala G, Grajales-Díaz GG, Rivera-Cárdenas LE.

Departamento de Cardiología, Laboratorio de Ecocardiografía del Hospital de Especialidades, Unidad Médica de Alta Especialidad, CMNO, IMSS. Guadalajara, Jalisco, México.

Introducción: El ecocardiograma de estrés, junto con la prueba de esfuerzo, gammagrama nuclear (entre otros) es uno de los medios para valorar isquemia y/o viabilidad en el paciente cardiológico en quien se sospecha de enfermedad arterial coronaria, así como en aquellos con enfermedad ya conocida (ya sea por angiografía coronaria o infarto al miocardio), en nuestro medio es el que es mayormente utilizado. **Objetivo:** El propósito del estudio es describir los hallazgos ecocardiográficos encontrados en todos los pacientes sometidos a estudio de ecocardiograma de estrés con dobutamina. **Material y métodos:** Estudio descriptivo, observacional, de corte prospectivo. Se incluyeron todos los estudios de ecocardiografía realizados durante el turno vespertino de agosto de 2010 a diciembre de 2013 en el HE-UMAE de Guadalajara, Jalisco, y se registraron todas las características de base de los pacientes, así como se documentó todos los datos obtenidos en ecocardiograma transtorácico. **Resultados:** Se realizaron 566 estudios durante el periodo de estudio, de ellos 311 (54.9%) fueron negativos para isquemia, se observaron 125 (22.0%) positivos, con viabilidad sin isquemia 67 (11.8%), sugestivos para isquemia o cambios en el electrocardiograma o síntomas fueron 36 (6.3%) y no concluyentes (por no alcanzar la frecuencia cardíaca máxima esperada) fueron 17 (3.0%). **Conclusión:** El estudio es de fácil realización y accesible, con pocas contraindicaciones. Aunque se conoce la sensibilidad y especificidad del ecocardiograma de estrés, el presente estudio requiere de subsecuente investigación orientada a correlacionar, a través de la angiografía coronaria, los hallazgos de ecocardiograma de estrés para determinar la sensibilidad y especificidad de este centro.

INSUFICIENCIA RENAL CRÓNICA EN PROTOCOLO DE TRASPLANTE Y HALLAZGOS EN EL ECOCARDIOGRAMA TRANSTORÁCICO

Chávez-Herrera JC, Medina-Zepeda OR, Parra-Michel R, Flores-Salinas HE, Castañeda-Barragán EA, Palacios-Tanabe DA, Zúñiga-Sedano JG, Guzmán-Sánchez CM, Grajales-Díaz GG, Rivera-Cárdenas LE.

Departamento de Cardiología, Laboratorio de Ecocardiografía del Hospital de Especialidades, Unidad Médica de Alta Especialidad, CMNO, IMSS. Guadalajara, Jalisco, México.

Introducción: La insuficiencia renal crónica, siempre se ha asociado con diversos cambios ecocardiográficos; sin embargo, no tenemos una pre-

valencia de los cambios encontrados en nuestro centro. **Objetivo:** Describir los hallazgos ecocardiográficos encontrados en los pacientes con insuficiencia renal crónica en protocolo de trasplante que acudieron a realizarse un ecocardiograma como parte de su valoración cardiovascular. **Material y métodos:** Estudio descriptivo, observacional, de corte prospectivo. Se incluyeron todos pacientes que acudieron a estudio de ecocardiografía en el turno vespertino de agosto de 2009 a diciembre de 2013. **Resultados:** De un total de 3,298 pacientes, se encuentran 21.49% con insuficiencia renal (709 pacientes), tienen una fracción de expulsión del VI normal en el 77.5%, hipertrofia leve del VI 33.2%, hipertrofia moderada 10.1% y severa 0.7% (total 44%), disfunción diastólica de cualquier grado 53.7% (grado 1: 20.0%, grado 2: 21.8%, grado 3: 11.9%), alteraciones de la movilidad del ventrículo izquierdo se observa en el 18.1%. Derrame pericárdico de cualquier grado en el 22.2%, hipertensión arterial pulmonar en el 53.1% (leve 24.4%, moderada 19.1%, severa 9.6%), observa insuficiencia mitral en 54.4% (leve 35.5%, moderada 14.1%, severa 4.8%), insuficiencia aórtica 14.0%, insuficiencia tricuspídea moderada o severa en el 18.1%. **Conclusión:** Consideramos que por la alta prevalencia de alteraciones encontradas, todos los pacientes con insuficiencia renal deben ir a un estudio de ecocardiograma como parte del estudio integral para trasplante renal, incluso en aquellos, aparentemente, asintomáticos cardiovasculares.

PREVALENCIA DE FACTORES DE RIESGO CORONARIO EN LOS PACIENTES CON INSUFICIENCIA RENAL EN PROTOCOLO DE TRASPLANTE RENAL QUE ACUDEN A ECOCARDIOGRAMA

Chávez-Herrera JC, Parra-Michel R, Flores-Salinas HE, Chavolla-González FA, Zúñiga-Sedano JG, Rodríguez-Zavala G, Medina-Zepeda OR, Grajales-Díaz GC, Rivera-Cárdenas LE.

Departamento de Cardiología, Laboratorio de Ecocardiografía del Hospital de Especialidades, Unidad Médica de Alta Especialidad, CMNO, IMSS, Guadalajara, Jalisco, México.

Introducción: La prevalencia de factores de riesgo coronario en los pacientes con insuficiencia renal en protocolo de trasplante que acuden a este centro se desconoce la prevalencia actual, por lo cual decidimos observar la prevalencia de factores de riesgo coronario de todos los pacientes con diagnóstico de insuficiencia renal crónica que acuden a estudio de ecocardiograma como parte de su valoración integral. **Material y métodos:** Estudio descriptivo, observacional, de corte prospectivo. Se incluyeron todos los estudios de ecocardiogramas realizados en el turno vespertino de agosto de 2009 a diciembre de 2013 en el HE-UMAE de Guadalajara, Jalisco. **Resultados:** Se realizaron 3,298 ecocardiogramas, en donde se atendieron 709 pacientes con diagnóstico de IRC que corresponde al 21.4% del total. El 65.5% son hombres, con una edad predominante de < 29 años con el 66.2%, seguido del grupo de 30-39 años de edad con el 12.5%. Se encuentran antecedentes de: infarto al miocardio 12 pacientes (1.7%), hipertensión arterial 656 (92.5%), con diabetes mellitus hubo 63 pacientes (8.8%), antecedente de tabaquismo en 22.1% de los casos. Dislipidemia se documentó en 73 pacientes (10.2%). **Conclusión:** El factor de riesgo más frecuente en este grupo de pacientes es la hipertensión arterial sistémica con el 90% de los casos, posteriormente el tabaquismo es el segundo factor de riesgo en prevalencia con el 21.8% siendo en una gran mayoría jóvenes. Sigue por orden la diabetes mellitus y posteriormente dislipidemia. Llama la atención la prevalencia alta de tabaquismo, aunque lo refieran abandonado «sobre todo por tratarse de pacientes jóvenes».

CARDIOMIOPATÍA POR ESTRÉS TAKO TSUBO DE LA LEYENDA A LA CIENCIA: A PROPÓSITO DE UN CASO

Rascón-Sabido R, Ramos-García M, Ramos-Corales M, García-Méndez R, Pérez-Rodríguez E.

Hospital JS Satélite.

Introducción: La cardiomiopatía por estrés o el síndrome de Tako Tsubo (TS) es un trastorno agudo y reversible caracterizado por la disfunción ventricular izquierda. Su diagnóstico sigue siendo controvertido, el principal criterio es no tener lesiones o no significativas en las arterias coronarias epicárdicas. **Caso clínico:** Paciente masculino de 44 años de edad, falla respiratoria con apoyo mecánico ventilatorio, antecedentes de tabaquismo, etilismo intenso, niega crónico degenerativas. TA de 80/30 mmHg Fc de 105 lpm, respiratoria de 21 rpm, saturando 89%. Ruidos cardíacos rítmicos, baja intensidad, sin soplos agregados, murmullo vesicular, estertores crepitantes infraescapulares bilaterales, pulsos disminuidos, llenado capilar retardado. Electrocardiograma (Figura 1), BNP 2,890 µg/mL, troponina 35 µg/L. Rx con presencia de hipertensión venocapilar pulmonar IV. Arterias epicárdicas sin lesiones. Ecocardiograma dilatación del VI DDFVI 36 mm/m² discinésica ápex hipocinesia regiones inferior lateral anterior medial y apical segmentos basales movilidad adecuada FEVI 21% insuficiencia mitral moderada (tenting) cavidades derechas sin alteraciones. Se trató con dosis mínimas de vasoconstrictores y bajas de levosimendán (0.4 µg/kg/min sin carga) no necesitó de balón intra-aórtico de contrapulso (BIACP). Mejora estado crítico a las 48 horas ecocardiograma 72 horas VI DDFVI 24 mm/m² hipocinesia del ápex, resto movilidad adecuada FEVI 54% no insuficiencia mitral se retiran inotrópicos. El electrocardiograma control sin alteraciones. **Discusión:** El conocimiento de la cardiomiopatía de estrés es básico en el diagnóstico diferencial del síndrome coronario agudo. En este caso se tenía estado etílico intenso ocupa e. 0.8% de las causas identificadas 25. El tratamiento más recomendado por su mecanismo es el levosimendán aunque no existen ensayos clínicos (recomendación tipo C). Además dosis bajas de vasoconstrictores y en este caso no se utilizó BIACP indicado caso de hipotensión severa. Como vemos la cardiomiopatía por estrés no es una entidad rara y hay cada vez una mayor conciencia y mayor prevalencia.

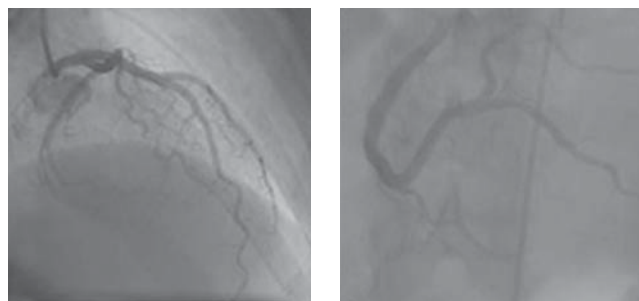


Figura 1.

DETECCIÓN TEMPRANA DE ALTERACIÓN EN LA FUNCIÓN AURICULAR IZQUIERDA MEDIANTE ECOCARDIOGRAFÍA 3D EN PACIENTES CON CÁNCER DE MAMA

Rascón-Sabido R, García-Méndez R, Martínez-Hdez C, Ibarra-Quevedo D, Almeida-Gutiérrez E.

Hospital de Cardiología CMN Siglo XXI.

Introducción: El cáncer de mama es la neoplasia maligna más frecuente en la mujer occidental y la principal causa de muerte por cáncer en la mujer en Europa, Estados Unidos y países de América Latina. Las antraciclínicas son piedra angular para su tratamiento, pero su uso está limitado por cardiotoxicidad. Existe poca evidencia del cambio de volumen auricular izquierdo (AI) por antraciclínicas, un estudio con 42 pacientes demostró por 2D, aumento significativo 3-6 meses (21.4 ± 6.2 versus 26.2 ± 7.9 versus 29.7 ± 8.8 mL/m², $p < 0.001$), siendo éste el único trabajo al respecto. **Objetivo:** Evaluar la medición del volumen en 3D de la aurícula izquierda, para detectar de manera temprana cambios

en mujeres con Ca mama. **Material y métodos:** Estudio longitudinal, prospectivo y comparativo, pacientes de género femenino entre 18-89 años de edad, diagnóstico de Ca de mama reciente, sin tratamiento de quimioterapia previa. Se realizó valoración de la función diastólica (Rel E/A, Rel E/E') y ecocardiografía 3D volumen de la AI (Figura 1) cada mes por los primeros tres meses de tratamiento. El análisis estadístico se utilizó ANOVA de medidas repetidas para la comparación de las medias, con prueba de Bonferroni como análisis *post hoc*. **Resultados:** Se evaluaron 140 pacientes sin tratamiento con antraciclínicos, se valoraron los volúmenes auriculares por 3D volumen completo. Todas las pacientes siguieron el mismo esquema terapéutico (doxorubicina, azatriopina y 5FU). No se encontraron diferencias en cuanto a función diastólica en la relación E/A (p 0.9) y E/E' (p 0.06). Se encontraron diferencias significativas en la medición de volúmenes tridimensionales (p 0.001) inicial 24 ± 2.1 mL/m² y a los tres meses 29 ± 2.6 mL/m². (Figura 2) **Conclusiones:** El estudio de volúmenes 3D de la aurícula izquierda permite observar cambios estructurales ocasionados por el tratamiento oncológico.

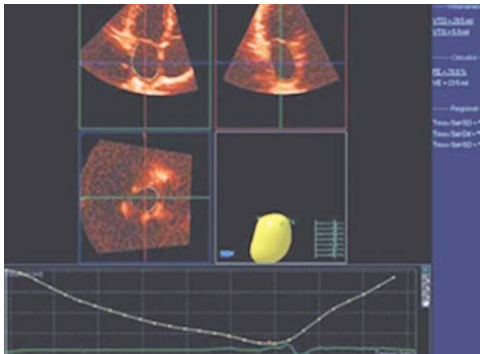


Figura 1. Adquisición de mediciones ecocardiográficas en 3D.

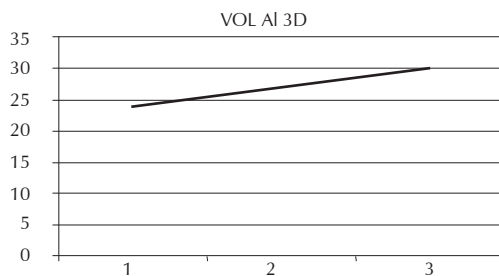


Figura 2. Volumen auricular izquierdo de acuerdo en los tres meses de seguimiento.

SOBREPESO Y OBESIDAD EN INSUFICIENCIA RENAL CRÓNICA EN PROTOCOLO DE TRASPLANTE QUE ACUDEN A ECOCARDIOGRAMA

Chávez-Herrera JC, Parra-Michel R, Flores-Salinas HE, García-Llamas L, Zúñiga-Sedano JG, Medina-Zepeda OR, Montañón-Dorado J, Rodríguez-Zavala G, Grajales-Díaz GG, Fernández-Ramírez T. Departamento de Cardiología, Laboratorio de Ecocardiografía del Hospital de Especialidades, Unidad Médica de Alta Especialidad, CMNO, IMSS. Guadalajara, Jalisco, México.

Introducción: En los últimos años se ha observado un incremento en la prevalencia de sobrepeso y obesidad, tan sólo en 1999 la prevalencia combinada de sobrepeso y obesidad era del 61%, siendo obesos el 24.9%. Queremos conocer si existen diferencias en la población con

insuficiencia renal que acuden a esta unidad. **Objetivo:** Describir la prevalencia de sobrepeso y obesidad en la población con insuficiencia renal. **Material y métodos:** Estudio descriptivo, observacional, de corte prospectivo. Se incluyeron todos los pacientes que acudieron a estudio de ecocardiografía en el turno vespertino de agosto de 2009 a diciembre de 2013. **Resultados:** De un total de 3,298 pacientes, se encuentran 21.4% con insuficiencia renal que corresponde a 709 pacientes, de éstos encontramos 506 pacientes tienen peso normal (71.3%), mientras que el 21.3% se encontró con sobrepeso, en obesidad grado 1 están el 6.1%. en contraste con la población general en donde encontramos 40.7% con peso normal y un 36.7% en sobrepeso. **Conclusión:** Consideramos que los pacientes con insuficiencia renal tienen un peso dentro de lo normal; sin embargo, el porcentaje debe ser mayor si tomamos en cuenta a pacientes que no acudieron con un «peso seco» y tienen retención de líquidos por otro lado se debe tomar en cuenta que el paciente con insuficiencia renal pierde masa corporal relacionado a pérdida de proteínas. A lo cual un peso «dentro de lo normal» no significa que estén adecuadamente nutridos (por las restricciones en su dieta) y por tanto deben ser valorados de acuerdo a su diagnóstico.

PREVALENCIA DE VALVULOPATÍAS EN PACIENTES CON INSUFICIENCIA RENAL CRÓNICA QUE ACUDEN A ECOCARDIOGRAMA EN EL HE-UMAE CMNO

Chávez-Herrera JC, Parra-Michel R, López-Alarcón NL, Flores-Salinas HE, Guzmán-Sánchez CM, Zúñiga-Sedano JG, Medina-Zepeda OR, Villafañá-Hernández I, Rivera-Cárdenas LE, Grajales-Díaz GG, Fernández-Ramírez T.

Departamento de Cardiología, Laboratorio de Ecocardiografía del Hospital de Especialidades, Unidad Médica de Alta Especialidad, CMNO, IMSS. Guadalajara, Jalisco, México.

Introducción: La prevalencia de los pacientes con valvulopatías ha cambiado con los avances médicos durante el paso del tiempo, disminuyendo los mismos e incrementándose los casos de cardiopatía isquémica en todos los centros en México; sin embargo, desconocemos la prevalencia actual de las valvulopatías en el paciente con insuficiencia renal. **Objetivo:** El propósito del estudio es describir la prevalencia de valvulopatías en los pacientes con insuficiencia renal crónica. **Material y métodos:** Estudio descriptivo, observacional, de corte prospectivo. Se incluyeron todos los estudios de ecocardiografía realizados en el turno vespertino de noviembre de 2009 a diciembre de 2013 en el HE-UMAE de Guadalajara, Jalisco y se registraron todas las características de base de los pacientes, así como se documentó todos los datos obtenidos en ecocardiograma transtorácico. Se excluyeron insuficiencia mínimas que presentan las válvulas. **Resultados:** Se captaron 709 pacientes, en donde encontramos las siguientes alteraciones. V. Mitral: encontramos insuficiencia de cualquier grado 386 (54.4%), estenosis se observó en 2 (0.2%). Aórtica: estenosis en 15 casos (2.1%), insuficiencia 100 (14.0%). Pulmonar: insuficiencia 87 casos (12.2%), Tricúspide: insuficiencia 496 casos (69.9%). **Conclusión:** Encontramos una mayor prevalencia de insuficiencia mitral, pulmonar y tricúspide en este grupo de pacientes que en la población general, acorde a la presencia de soplo cardíaco (en ocasiones multifocal) observada en presencia de insuficiencia renal crónica.

VOLUMEN AURICULAR IZQUIERDO Y DISFUNCIÓN DIASTÓLICA EN EL PACIENTE CON INSUFICIENCIA RENAL

Chávez-Herrera JC, Medina-Zepeda OR, Parra-Michel R, Flores-Salinas HE, Martínez-Enríquez C, Zúñiga-Sedano JG, Guzmán-Sánchez CM, Palacios-Tanabe DA, Grajales-Díaz GG, Rodríguez-Zavala G, Fernández-Ramírez T.

Departamento de Cardiología, Laboratorio de Ecocardiografía del Hospital de Especialidades, Unidad Médica de Alta Especialidad, CMNO, IMSS. Guadalajara, Jalisco, México.

Introducción: La estimación del volumen auricular izquierdo como parte del estudio de la disfunción diastólica es una parte fundamental de la misma, por lo cual decidimos valorar sólo por el volumen auricular izquierdo en cada tipo de disfunción diastólica, en el paciente con insuficiencia renal crónica. **Objetivo:** El propósito del estudio es describir el volumen auricular izquierdo de acuerdo al tipo de disfunción diastólica. **Material y métodos:** Estudio descriptivo, observacional, de corte prospectivo. Se incluyeron todos los pacientes con insuficiencia renal crónica que acudieron en el turno vespertino de abril de 2011 a diciembre de 2013 en el HE-UMAE de Guadalajara, Jalisco. Se excluyeron pacientes valvulares o con cardiopatías congénitas. **Resultados:** Se captaron 582 pacientes durante este periodo. De los cuales con vol <27.9 mL/m² SC 249, de éstos principalmente el 65.5% tienen función diastólica normal y el 20% con disfunción diastólica grado 1. El grupo con vol auricular 28-33.9 mL/m² SC (65 pacientes) tenemos 32.3% con función diastólica normal, 30.7% con disfunción diastólica grado 1, 29.2% con disfunción diastólica grado 2. El grupo con vol auricular izq de 34-39.9 mL/m² SC fueron 81 pacientes, de éstos el 38.3% tienen función diastólica normal, 27.1% disfunción grado 1 y el 20.9% con disfunción diastólica grado 2. El grupo con volumen auricular >40 mL/m² SC, el 20.7% tiene función normal el 28.3% con disfunción grado 2 y hasta el 31.5% con disfunción diastólica grado 3. **Conclusión:** En este grupo de pacientes se observa igualmente (que en la población general), a mayor volumen auricular izquierdo es mayor la prevalencia de disfunción diastólica, llama la atención que en este grupo hay mayor prevalencia de volumen auricular izquierdo elevado, comparado con la población en general, posiblemente debido en parte al mayor volumen intravascular circulante y la presencia de hipertensión arterial sistémica.

HALLAZGOS EN EL ECOCARDIOGRAMA DE LOS PACIENTES CON DIAGNÓSTICO DE MIOCARDIOPATÍA HIPERTRÓFICA EN EL HE-UMAE CMNO

Chávez-Herrera JC, Odusola-Vázquez SO, Medina Zepeda OR, Parra-Michel R, Flores-Salinas HE, Guzmán-Sánchez CM, Zúñiga-Sedano JG, Grajales-Díaz GG, Rivera-Cárdenas LE, Fernández-Ramírez T. *Departamento de Cardiología, Laboratorio de Ecocardiografía del Hospital de Especialidades, Unidad Médica de Alta Especialidad, CMNO, IMSS. Guadalajara, Jalisco, México.*

Introducción: La miocardiopatía hipertrofica se caracteriza por afectación de la relajación, llenado precoz retrasado, aumento de la rigidez del ventrículo, contracción auricular compensadora, fracción de expulsión hiperkinética, a veces obstrucción al tracto de salida del ventrículo izquierdo, todo ello sobre un sustrato anatómico caracterizado por la hipertrofia cardiaca con o sin obstrucción, desorganización de los miocitos y fibrosis. **Objetivo:** Describir los hallazgos ecocardiográficos encontrados en los pacientes con miocardiopatía hipertrofica obstructiva que acudieron a realizarse un ecocardiograma como parte de su valoración cardiaca. **Material y métodos:** Estudio descriptivo, observacional, de corte prospectivo. Se incluyeron todos los pacientes que acudieron en el turno vespertino de agosto de 2009 a diciembre de 2013, se registraron todas las características de base de los pacientes, así como se documentó todos los datos obtenidos en ecocardiograma transtorácico y se agruparon por diagnósticos. **Resultados:** De un total de 3,298 pacientes, se encontraron 24 casos, que corresponde al 0.7% de la población, de ellos observamos una función sistólica preservada en el 100% de los casos, así como un ventrículo izquierdo de tamaño normal, se observó disfunción diastólica de cualquier grado en el 70.9%, insuficiencia mitral secundaria en el 50% de los casos. Se observó asimismo hipertensión arterial pulmonar en el 33.3%, una aurícula dilatada con vol auricular incrementado en el 45.8%. De los pacientes el 66.6% son portadores de hipertensión arterial sistémica. **Conclusión:** Los hallazgos encontrados son acordes a lo reportado en la literatura, dentro de nuestra población encontramos una mayor prevalencia de insuficiencia mi-

tral. Cabe señalar que sólo se incluyeron los casos de miocardiopatía hipertrofica obstructiva.

HALLAZGOS EN EL ECOCARDIOGRAMA DE LOS PACIENTES CON DIAGNÓSTICO DE PERICARDITIS EN EL HE-UMAE CMNO

Chávez-Herrera JC, Parra-Michel R, Flores-Salinas HE, Odusola-Vázquez SO, Zúñiga-Sedano JG, Rodríguez-Zavala G, Rivera-Cárdenas LE, Grajales-Díaz GG, Fernández-Ramírez T, Melano-Carranza E. *Departamento de Cardiología, Laboratorio de Ecocardiografía del Hospital de Especialidades, Unidad Médica de Alta Especialidad, CMNO, IMSS. Guadalajara, Jalisco, México.*

Introducción: La pericarditis es una inflamación del pericardio que puede ser secundaria a un gran número de procesos (idiopático, infeccioso, neoplásico, metabólico, inmunológico, radiación, tóxicos). El diagnóstico clínico de la pericarditis se basa en la triada característica de dolor precordial, cambios electrocardiográficos, y roce pericárdico. Sorprendentemente los hallazgos ecocardiográficos pueden ser muy variados y aunque los pacientes con pericarditis aguda pueden tener un derrame pericárdico, su presencia no es necesaria para establecer el diagnóstico de pericarditis. **Objetivo:** Describir los hallazgos ecocardiográficos encontrados en los pacientes con pericarditis que acudieron a realizarse un ecocardiograma. **Material y métodos:** Estudio descriptivo, observacional, de corte prospectivo. Se incluyeron pacientes que acudieron en el turno vespertino de enero de 2011 a diciembre de 2013, se registraron todas las características de base de los pacientes, así como se documentó todos los datos obtenidos en ecocardiograma transtorácico y se agruparon por diagnósticos. **Resultados:** Se encontraron 23 casos, de ellos observamos una función sistólica preservada en el 91% de los casos, así como dimensión normal de cavidades en el 100%, se observó disfunción diastólica de cualquier grado en el 22%, aurícula de dimensión y volumen normal en el 95%, alteraciones de la movilidad en el 4.3% y derrame pericárdico en el 12.9%. **Conclusión:** Los hallazgos encontrados son acordes a lo reportado en la literatura, los pacientes con pericarditis aguda pueden tener un derrame pericárdico; sin embargo, su presencia no es necesaria para establecer el diagnóstico de pericarditis, en este estudio se encontró en el 12.9% solamente y ninguno de severidad.

PREVALENCIA DE SOBREPESO Y OBESIDAD EN LOS PACIENTES QUE ACUDEN A REALIZACIÓN DE ECOCARDIOGRAMA EN EL HE-UMAE CMNO

Chávez-Herrera JC, García-Trejo BA, Medina-Zepeda OR, Parra-Michel R, Flores-Salinas HE, Zúñiga-Sedano JG, Ortega-Gutiérrez FA, Villafañá-Hernández I, Grajales-Díaz GG, Fernández-Ramírez T, Rivera-Cárdenas LE. *Departamento de Cardiología, Laboratorio de Ecocardiografía del Hospital de Especialidades, Unidad Médica de Alta Especialidad, CMNO, IMSS. Guadalajara, Jalisco, México.*

Introducción: En los últimos años se ha observado un incremento en la prevalencia de sobrepeso y obesidad, tan sólo en 1999 la prevalencia combinada de sobrepeso y obesidad era del 61%, siendo obesos el 24.9%. En nuestro medio desconocemos la prevalencia actual de este problema. **Objetivo:** El propósito del estudio es describir la prevalencia de sobrepeso y obesidad y describir el tipo predominante del mismo. **Material y métodos:** Estudio descriptivo, observacional, de corte prospectivo. Se incluyeron todos los pacientes que acudieron a Gabinetes de Cardiología en el turno vespertino de noviembre de 2009 a diciembre de 2013 en el HE-UMAE de Guadalajara, Jalisco. Se excluyeron los pacientes con insuficiencia renal crónica. **Resultados:** Se captaron 2,589 pacientes, de los cuales 1,755 tiene peso anormal (67.8%) de ellos se encontró sobrepeso en

el 40.9% (1,059 pacientes) y con obesidad en el 26.9% (696 pacientes) teniendo obesidad grado 1 el 19.2%, obesidad grado 2 el 5.3%, obesidad grado 3 el 2.4%. **Conclusión:** La obesidad es un problema de salud mundial, es la causa principal de mortalidad cardiovascular en el mundo y está asociada con otros problemas de salud como, enfermedades de la vesícula biliar, diversos tipos de cáncer, osteoartritis; entre otras. Es considerada como el factor principal de riesgo para el desarrollo de diabetes tipo 2 al atribuírsele el 67.8% de la prevalencia. En nuestro medio no se observa incremento de la misma en la población en general con respecto a lo reportado en 1999. Es de interés realizar una comparación entre los últimos años y los previos para poder determinar tendencias.

PREVALENCIA DEL PROLAPSO VALVULAR MITRAL DURANTE EL PERÍODO NOVIEMBRE 2009 A DICIEMBRE DE 2013

Chávez-Herrera JC, Medina-Zepeda OR, Parra-Michel R, Flores-Salinas HE, García-Trejo BA, Palacios-Tanabe DA, Zúñiga-Sedano JG, Rodríguez-Zavala G, Grajales-Díaz GG, Fernández Ramírez T, Ortega-Gutiérrez FA.

Departamento de Cardiología, Laboratorio de Ecocardiografía del Hospital de Especialidades, Unidad Médica de Alta Especialidad, CMNO, IMSS. Guadalajara, Jalisco, México.

Introducción: El prolapso mitral se ha observado una prevalencia en la población mexicana en un promedio de 2%, y su comportamiento es benigno a menos que se asocie a insuficiencia mitral moderada a severa, la prevalencia de insuficiencia mitral es del 15%. **Objetivo:** El propósito del estudio es describir la prevalencia de prolapso mitral y describir la prevalencia de insuficiencia mitral y grado de severidad. **Material y métodos:** Estudio descriptivo, observacional, de corte prospectivo. Se incluyeron todos los estudios de ecocardiografía realizados en el turno vespertino de noviembre de 2009 a diciembre de 2013 en el HE-UMAE de Guadalajara, Jalisco y se registraron todas las características de base de los pacientes, así como se documentó todos los datos obtenidos en ecocardiograma transtorácico. **Resultados:** Se captaron 3,298 pacientes, de los cuales 188 (5.7%) de ellos se encontró con prolapso mitral, de ellos 39 (20.7%) tienen algún grado de insuficiencia mitral siendo ésta leve en 125 (13.2%) y moderada o severa en 11 pacientes (7.4%). Encontrando una mayor incidencia a lo reportado. En el 15.9% se encuentra también asociado la presencia de disautonomía. **Conclusión:** En parte el tener una mayor prevalencia puede deberse al ser un centro de tercer nivel y en donde son estudiados por arritmias, disautonomía y síncope neurocardiogénico sólo por mencionar algunos, lo cual incrementa el número de casos encontrado en nuestra unidad, tan sólo enviados por el diagnóstico de disautonomía para búsqueda de prolapso mitral.

PREVALENCIA DE VALVULOPATÍAS DE LOS PACIENTES QUE ACUDEN A REALIZACIÓN DE ECOCARDIOGRAMA EN EL HE-UMAE CMNO

Chávez-Herrera JC, Parra-Michel R, Flores-Salinas HE, Zúñiga-Sedano JG, Medina-Zepeda OR, Villafañá-Hernández I, Grajales-Díaz GG, Aceves-García M, Rivera-Cárdenas LE, Fernández-Ramírez T, Ortega-Gutiérrez FA.

Departamento de Cardiología, Laboratorio de Ecocardiografía del Hospital de Especialidades, Unidad Médica de Alta Especialidad, CMNO, IMSS. Guadalajara, Jalisco, México.

Introducción: La prevalencia de los pacientes con valvulopatías ha cambiado con los avances médicos durante el paso del tiempo disminuyendo los mismos e incrementándose los casos de cardiopatía isquémica en todos los centros en México; sin embargo, desconocemos la prevalencia actual de las valvulopatías en nuestro centro. **Objetivo:** El

propósito del estudio es describir la prevalencia de valvulopatías y describir el tipo predominante del mismo. **Material y métodos:** Estudio descriptivo, observacional, de corte prospectivo. Se incluyeron todos los estudios de ecocardiografía realizados en el turno vespertino de noviembre de 2009 a diciembre de 2013 en el HE-UMAE de Guadalajara, Jalisco y se registraron todas las características de base de los pacientes, así como se documentó todos los datos obtenidos en ecocardiograma transtorácico. Se excluyeron insuficiencia mínimas que presentan las válvulas. **Resultados:** Se captaron 3,298 pacientes, en donde encontramos las siguientes alteraciones. V. Mitral: encontramos insuficiencia de cualquier grado 1376 (41.7%), portador de prótesis mecánica 77 (2.3%), estenosis se observó en 159 (4.8%). Aórtica: estenosis en 205 casos (6.2%), insuficiencia 550 (16.6%) portador de prótesis 89 (2.6%). Pulmonar: estenosis en 21 casos (0.6%) insuficiencia 127 casos (3.8%). Tricúspide: estenosis en 4 casos (0.1%), insuficiencia sólo moderada o severa 412 casos (12.4%). **Conclusión:** Encontramos para la válvula mitral una predominancia de la insuficiencia, a la vez que la válvula aórtica es donde se encontró la mayor prevalencia de estenosis significativa y en su mayoría es de tipo degenerativo. Con respecto al total de pacientes, la presencia de una valvulopatía fue en mayor parte para pacientes con cardiopatía isquémica. La cardiopatía reumática aunque significativa, su prevalencia es menor que en años previos.

DIFERENCIAS EN EL VOLUMEN AURICULAR IZQUIERDO EN PACIENTES CON Y SIN INSUFICIENCIA RENAL

Chávez-Herrera JC, Flores-Serrano Y, Parra-Michel R, Flores-Salinas HE, Zúñiga-Sedano JG, Rodríguez-Zavala G, Gudiño-Amezcu DA, Grajales-Díaz GG, Bonilla-Ríos VA, Fernández-Ramírez T, Ortega-Gutiérrez FA.

Departamento de Cardiología, Laboratorio de Ecocardiografía del Hospital de Especialidades, Unidad Médica de Alta Especialidad, CMNO, IMSS. Guadalajara, Jalisco, México.

Introducción: La estimación del volumen auricular izquierdo como parte del estudio de la disfunción diastólica es una parte fundamental de la misma; sin embargo, puede haber causas que puedan modificar el volumen auricular sin tener propiamente disfunción diastólica de cualquier grado, por lo cual decidimos comparar el volumen auricular izquierdo en pacientes con y sin insuficiencia renal. **Objetivo:** El propósito del estudio es describir el volumen auricular izquierdo en presencia o no de insuficiencia renal crónica (IRC). **Material y métodos:** Estudio descriptivo, observacional, de corte prospectivo. Se incluyeron todos los pacientes que acudieron en el turno vespertino de abril de 2011 a diciembre de 2013 en el HE-UMAE de Guadalajara, Jalisco. Se excluyeron pacientes con cualquier valvulopatía o con cardiopatías congénitas. **Resultados:** Se captaron 2,024 pacientes durante este periodo. Observamos en el grupo sin insuficiencia renal una prevalencia de vol <27 mL/m² SC del 76.6%, en el grupo con IRC es del 42.7%. Con un vol auricular 28-33.9 mL/m² S tiene un 10.4% en el grupo sin insuficiencia renal, con IRC es el 11.2%, los que entran con un vol. auricular 34-39.9 mL/m² SC hay sólo 6.1% en pacientes sin insuficiencia renal, comparado con el 13.9% de los que sí tienen IRC. Para aquellos con vol >40 mL/m² SC el grupo sin insuficiencia renal es de 6.9%, para el grupo con IRC es del 32.2%. **Conclusión:** Se observa que los pacientes con insuficiencia renal tienen una mayor prevalencia de volumen auricular izquierdo incrementado, comparado con la población sin insuficiencia renal. Sin embargo, ello no traduce en mayor presencia de disfunción diastólica, por lo cual de los factores implicados puede deberse en parte al mayor volumen intravascular circulante, la presencia de hipertensión arterial sistémica, insuficiencia mitral entre otros.

PREVALENCIA DE MIONECROSIS E INFARTO DEL MIOCARDIO PERIPROCEDIMIENTO EN PACIENTES SOMETIDOS A INTERVENCIÓN

CORONARIA PERCUTÁNEA EN EL CENTRO MÉDICO NACIONAL DE OCCIDENTE

Altamirano-Peña MX, Guzmán-Sánchez CM, Chávez-Herrera JC, Flores-Salinas HE, Parra-Michel R, Celis-de-la-Rosa A, Melano-Carranza E, Gutiérrez-Guerrero FE.

Departamento de Cardiología, Hospital de Especialidades, Unidad Médica de Alta Especialidad, CMNO, IMSS. Guadalajara, Jalisco, México.

Introducción: La intervención coronaria percutánea está asociada con una pequeña incidencia de complicaciones serias asociadas con dicho procedimiento, entre éstas, la necrosis miocárdica periprocedimiento, que puede variar desde una elevación enzimática a un infarto extenso, es la complicación más común. **Objetivo:** Conocer la incidencia de mionecrosis e infarto periprocedimiento en pacientes sometidos a intervención coronaria percutánea en el Centro Médico Nacional de Occidente. **Materiales y métodos:** Estudio descriptivo, unicéntrico prospectivo, de pacientes sometidos a intervención coronaria percutánea, donde se estimará la prevalencia del infarto y mionecrosis periprocedimiento, con base en los niveles de troponina tomados 24 a 48 horas después del procedimiento, se calculó una muestra de 92.2 pacientes. **Resultados:** Se incluyeron 96 pacientes entre el periodo de julio a diciembre de 2012. Desarrollaron mionecrosis 13 (13.5%) y 3 presentaron infarto periprocedimiento, constituyendo el 3% de los casos. De los pacientes que desarrollaron mionecrosis y/o infarto periprocedimiento la mayor parte presentaron al menos un factor de riesgo cardiovascular. **Conclusión:** Al mionecrosis y/o infarto periprocedimiento son complicaciones frecuentes de la intervención coronaria percutánea que no se diagnostican. Podrá existir una asociación entre los factores de riesgo cardiovascular convencionales y el desarrollo de dichas complicaciones.

UTILIDAD DEL ÍNDICE TOBILLO-BRAZO PARA PREDECIR LA PRESENCIA DE ENFERMEDAD ARTERIAL CORONARIA OBSTRUCTIVA VERSUS LOS HALLAZGOS EN EL ECOCARDIOGRAMA DE ESTRÉS CON DOBUTAMINA EN PACIENTES CON DOLOR DE TÓRAX

Alvarado-Ramírez MA, Chávez-Herrera JC, Flores-Salinas HE, Parra-Michel R, Guzmán-Sánchez CM, Fernández-Ramírez T, Melano-Carranza E, Gutiérrez-Guerrero FE.

Departamento de Cardiología, Hospital de Especialidades, Unidad Médica de Alta Especialidad, CMNO, IMSS. Guadalajara, Jalisco, México.

Introducción: El índice tobillo-brazo (ITB) es un instrumento simple, de bajo costo, no invasivo, con alta sensibilidad (95%) y especificidad del (99%) para el diagnóstico de enfermedad arterial periférica cuando adquiere un valor <0.9 además, es considerado como potente indicador de enfermedad aterosclerótica en otros territorios vasculares e incremento de la morbimortalidad cardiovascular. **Objetivo:** Determinar la utilidad del índice de tobillo-brazo para predecir la presencia de enfermedad arterial coronaria obstructiva versus los hallazgos en el ecocardiograma de estrés con dobutamina en pacientes con dolor torácico. **Materiales y métodos:** Estudio descriptivo transversal. Se incluyeron pacientes con diagnóstico presuntivo de angina inestable de junio a diciembre de 2010. A todos se les realizó una ficha de identificación, aplicación de índice tobillo-brazo, estudios de gabinete (ecocardiograma de estrés, angiografía coronaria). **Resultados:** Los resultados muestran sensibilidad de 69%, la especificidad fue del 67%, el valor predictivo positivo de 82% y valor predictivo negativo del 50%. La concordancia de kappa fue de 1.9 lo que señala que el instrumento es óptimo. **Conclusión:** El índice de tobillo-brazo es un instrumento simple, de bajo costo, no invasivo y con sensibilidad y especificidad aceptable cuando se tiene un valor de <0.9 para el diagnóstico de enfermedad arterial coronaria.

UTILIDAD DE LAS ENZIMAS CARDIACAS COMO MARCADOR DE DAÑO MIOCÁRDICO VERSUS HALLAZGOS EN EL ECOCARDIOGRAMA DE ESTRÉS CON DOBUTAMINA EN UN HOSPITAL DE TERCER NIVEL

Mesa-Magaña JM, González-Marines D, Chávez-Herrera JC, Guzmán-Sánchez CM, Flores-Salinas HE, Parra-Michel R, Fernández-Ramírez T, Melano-Carranza E, Gutiérrez-Guerrero FE.

Departamento de Cardiología, Hospital de Especialidades, Unidad Médica de Alta Especialidad, CMNO, IMSS Guadalajara, Jalisco México.

Introducción: Las enzimas cardíacas sin un buen marcador específico de daño miocárdico. Hasta el momento no se cuenta en nuestro hospital con datos sobre el comportamiento de los niveles durante la realización del ecocardiograma de estrés con dobutamina. **Objetivo:** Determinar la utilidad de las enzimas cardíacas como marcador de daño miocárdico vs hallazgos de ecocardiograma de estrés con dobutamina en un Hospital de Tercer Nivel. **Materiales y métodos:** Estudio transversal, analítico. Se incluyeron los pacientes con diagnóstico presuntivo de cardiopatía isquémica referidos a la realización de ecocardiograma de estrés con dobutamina en el periodo de 1 de agosto de 2012 a 30 de octubre de 2012. A todos se les realizó una ficha de identificación, comórbidos, laboratorio (marcadores cardíacos), estudio de gabinete (ecocardiograma de estrés). **Resultados:** Se evaluaron un total de 46 pacientes. El 70% del sexo masculino, encontramos 83% hipertensos, 44% dislipidemia, 40% diabéticos. El 68% de los pacientes tuvieron de 2 a 3 factores de riesgo para cardiopatía. En el estudio de estrés sólo el 24% presentó datos de angina. La positividad a isquemia de bajo riesgo por ecocardiograma fue 7%, de riesgo moderado 9% y un 41% por riesgo alto. Los cambios de troponina durante el ecocardiograma sólo mostraron diferencia entre la basal y las 8 horas. Al comparar la elevación de enzimas cardíacas con los riesgos de isquemia no se encontraron diferencias. **Conclusión:** La utilidad de las enzimas cardíacas como marcador de daño miocárdico después del ecocardiograma de estrés con dobutamina es controversial.

DISLOCACIÓN DE DISPOSITIVO AMPLATZER A TRONCO DE ARTERIA PULMONAR. REPORTE DE CASO

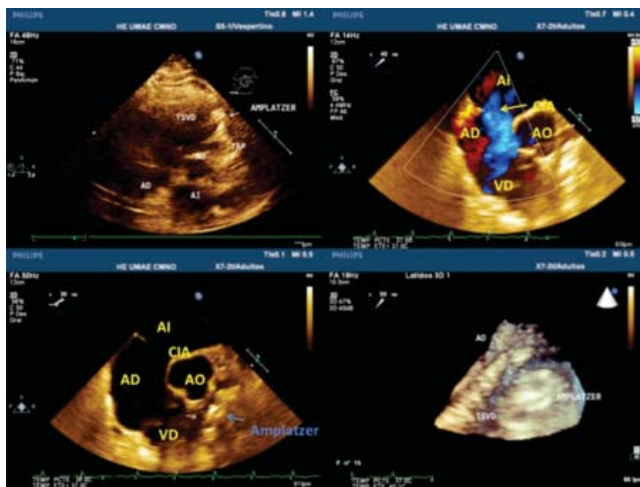Chávez-Herrera JC, Flores-Salinas HE, Celis-Espinosa J, Parra-Michel R, Zúñiga-Sedano JG, Guzmán-Sánchez CM, Rivera-Cárdenas LE, Melano-Carranza E, Gutiérrez-Guerrero FE, Grajales-Díaz GG, Fernández-Ramírez T.

Departamento de Cardiología, Laboratorio de Ecocardiografía del Hospital de Especialidades, Unidad Médica de Alta Especialidad, CMNO, IMSS. Guadalajara, Jalisco, México.

Paciente femenino de 51 años de edad, con hipertensión arterial sistémica, desde hace ocho años, tiene tumor de mama izquierda en vigilancia por Oncología, se le detectó hace cinco años previos comunicación interauricular tipo *ostium secundum*, con cierre percutáneo con dispositivo ocluidor Amplatzer hace tres años; sin embargo, perdió seguimiento. La paciente refiere disnea moderada desde hace ocho meses, no clínica, se encuentra en clase funcional I/IV de la NYHA. A la exploración con segundo ruido desdoblado fijo, soplo sistólico foco pulmonar I/VI, no thrill, no frémito. Se realiza en nuestra unidad ecocardiograma transtorácico y transesofágico encontrando comunicación interauricular tipo *ostium secundum*, con dislocación del dispositivo de cierre Amplatzer a nivel del tronco de arteria pulmonar, fijo, no móvil, que ocasiona una disminución del lumen del tronco de arteria pulmonar y comportándose como estenosis pulmonar con gte máximo de 47 y medio de 34 mmHg se observa pared del *septum* interauricular laxa.

Comentario: El cierre de una comunicación interauricular con

dispositivo ocluyente, requiere de seguimiento y evaluación clínica para síntomas de arritmia, dolor torácico, eventos cardioembólicos, así como evaluación ecocardiográfica para ver posición del dispositivo, *shunts* residuales y complicaciones como formación de trombos o derrame pericárdico. La frecuencia de estudios de ecocardiografía debe ser a las 24 horas, al mes, a los seis meses y al año de su colocación, así como a intervalos regulares posteriormente a consideración del médico. En este caso la paciente al perderse su seguimiento y presentarse al presentar síntomas, presenta ya un dispositivo con dislocación e incluso fijo a la pared del tronco de arteria pulmonar lo que sugiere ya cierto grado de epitelización y por tanto no siendo posible su recuperación por cateterismo cardíaco, siendo necesario cirugía a corazón abierto y cierre de la CIA.

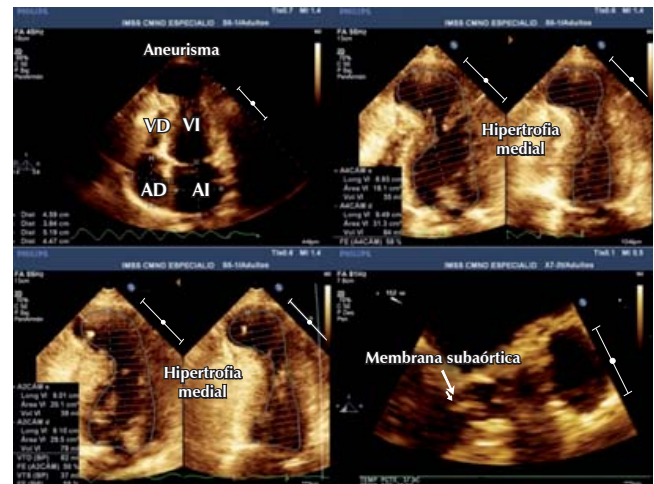


ANEURISMA APICAL DEL VENTRÍCULO IZQUIERDO SECUNDARIO A MIOCARDIOPATÍA HIPERTRÓFICA. REPORTE DE CASO

Chávez-Herrera JC, Parra-Michel R, Bonilla-Ríos VA, Flores-Salinas HE, Guzmán-Sánchez CM, Zúñiga-Sedano JG, Palacios-Tanabe DA, Montaño-Dorado J, Ortega-Gutiérrez FA, Rivera-Cárdenas LE.
Departamento de Cardiología, Laboratorio de Ecocardiografía del Hospital de Especialidades, Unidad Médica de Alta Especialidad, CMNO, IMSS. Guadalajara, Jalisco, México.

Paciente femenino de 50 años de edad con FRC: dislipidemia, diabetes mellitus e hipertensión arterial negados, portadora de hepatitis C, presencia de prótesis mecánica aórtica Bjork-Shiley desde 1982 x aorta bivalva. Llevada a estudio electrofisiológico en el 2001 por taquicardia ventricular. Enviada a tercer nivel por deterioro de su clase funcional a ser III/VI de la NYHA, con dolor precordial, por lo cual se realiza ecocardiograma encontrando aneurisma apical del ventrículo izquierdo con hipertrofia septal hasta tercio medio, que condiciona un gradiente dinámico máximo de 72 mmHg, se observa asimismo con ECO transesofágico una membrana subaórtica pequeña que aparentemente no genera más gradiente. Se observó asimismo datos de disfunción protésica. La paciente fue llevada a reemplazo valvular aórtico, miectomía septal por la hipertrofia más plicatura del aneurisma del ventrículo izquierdo. En ecocardiograma posterior ya no se observa gradiente dinámico por la hipertrofia, pero aún con datos de aneurisma apical. **Comentario:** La miocardiopatía hipertrófica observada corresponde a la tipo III de la clasificación de Maron, Falitov en 1976 describió que en raras ocasiones el gradiente en la región medio-

ventricular (como es el caso), puede existir en forma aislada o ir acompañado por un gradiente subaórtico, o bien asociarse con un infarto o aneurisma apical. Desde el punto de vista ecocardiográfico, se observa una hipertrofia septal que se extiende a la región media con obliteración mediocavitaria en sístole y persistencia de una cavidad residual apical. Este particular comportamiento genera la clásica imagen en reloj de arena en la angiografía. El Doppler color produce un patrón mosaico que localiza rápidamente la turbulencia en la zona medioventricular.

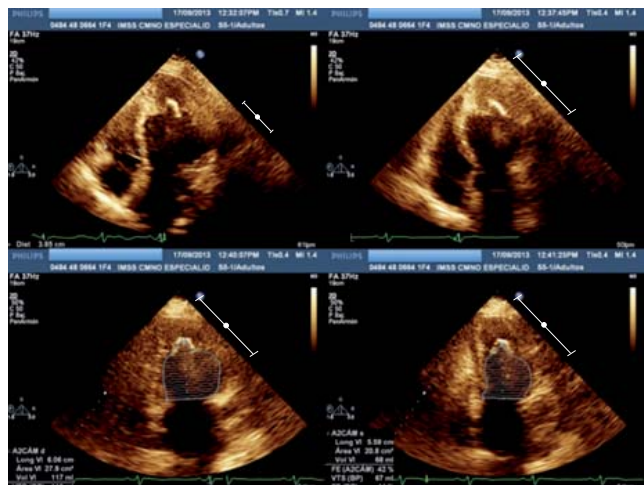


MIOCARDIOPATÍA HIPERTRÓFICA APICAL. REPORTE DE CASO

Chávez-Herrera JC, Palacios-Tanabe DA, Flores-Salinas HE, Jiménez-Limón S, Guzmán-Sánchez CM, Parra-Michel R, Zúñiga-Sedano JG, Montaño-Dorado J, Villafañá-Hernández I, Ortega-Gutiérrez FA, Villa-Meza SA.

Departamento de Cardiología, Laboratorio de Ecocardiografía del Hospital de Especialidades, Unidad Médica de Alta Especialidad, CMNO, IMSS. Guadalajara, Jalisco, México.

Paciente femenino de la quinta década de la vida que acude al Departamento de Ecocardiografía para la realización de un ecocardiograma transtorácico como parte de su seguimiento por miocardiopatía hipertrófica apical. A la realización del mismo observamos en la vista apical cuatro cámaras, una hipertrofia de 35 a 40 mm de espesor, con hiperefringencia del endocardio (sugestivo de depósitos de fibrina a este nivel que dan al hiperecogenicidad), con una imagen, signo característico, «as de piqué». La fracción de expulsión del ventrículo izquierdo es normal. La paciente se encuentra asintomática cardiovascular. Comentario: La cardiomiopatía hipertrófica apical se caracteriza por hipertrofia del miocardio predominantemente en el ápex ventricular izquierdo. Es una variante rara de la cardiomiopatía hipertrófica descrita inicialmente en Japón constituye del 13 al 25% de todos los casos cardiomiopatía hipertrófica en ese país; sin embargo, es visto mucho menos a menudo en poblaciones no japonesas. A pesar de tener un pronóstico relativamente bueno se han reportado ocasionalmente muerte cardíaca súbita arritmias severas infartos apicales con aneurismas asociados. La forma de evaluación inicial es a través del ecocardiograma así como del uso de la resonancia magnética cardiovascular. La decisión de colocar un cardiodesfibrilador implantable puede llegar a sustentarse en la presencia de hipertrofia severa presencia de arritmias al esfuerzo físico como taquicardia ventricular antecedentes familiares de muerte súbita y por tanto prevención de «muerte súbita».



EVENTO VASCULAR CEREBRAL CARDIOEMBÓLICO POR DISECCIÓN DE LA AURÍCULA IZQUIERDA POSTERIOR A CAMBIO VALVULAR AÓRTICO. DIAGNÓSTICO QUE SÓLO EL ECOCARDIOGRAMA 3D LOGRÓ PRECISAR

Gudiño-Amezcu DA, Peña-Huerta S, Gutiérrez-Guerrero FE, Guzmán-Sánchez CM, Melano-Carranza E, Chávez-Herrera JC.

Instituto Mexicano del Seguro Social.

Se presenta el reporte de un caso poco frecuente: Paciente masculino de 27 años de edad, tiene valvulopatía aórtica bivalva y coartación de la aorta diagnosticada en la infancia, en el año 2005 presentó episodio de endocarditis, por lo que se le realizó sustitución de la válvula aórtica por una prótesis mecánica, en el 2006 se le realizó coartoplastia con implante del *stent*, en el 2011 sufrió evento vascular cerebral isquémico en territorio de la ACMI. **Ecocardiograma tranesofágico y 3D:** Prótesis valvular aórtica con presencia de *pannus* y filamentos de fibrina con adecuada excursión cierre de sus discos, válvula mitral con insuficiencia mitral severa con efecto Coanda que circunda toda la aurícula izquierda sec a prolapso de la valva anterior, que es ocasionado por presencia de disección de la pared auricular izquierda y parte de la valva anterior, que en la sístole condiciona abobamiento de la luz falsa y parte de la valva anterior y desplaza a ésta hacia adentro de la aurícula izquierda, el orificio entrada de la disección se documentó a nivel de la continuidad mitro aórtica. **Revisión de la literatura:** La disección de la aurícula izquierda, es definida como una brecha del área del anillo mitral o tricuspídeo hacia el *septum* interauricular o la pared de la aurícula izquierda creando una nueva cámara con o sin comunicación hacia la verdadera aurícula izquierda o derecha; una separación forzada de las capas de la pared de la aurícula por la sangre. Se trata de una patología rara.

CUERPO EXTRAÑO EN VENTRÍCULO DERECHO (STENT ENDOVASCULAR). REPORTE DE CASO

Gudiño-Amezcu DA, Guzmán-Sánchez CM, Gutiérrez-Guerrero FE, Flores-Salinas HE, Melano-Carranza E, Peña-Huerta S.

Instituto Mexicano del Seguro Social.

Los *stent* endovasculares son utilizados hoy en día, para los pacientes especialmente nefróticos con agotamiento vascular, para tener nuevamente un acceso para catéteres doble lumen, para la reali-

zación de hemodiálisis. **Caso clínico:** mujer de 32 años, con los siguientes antecedentes de importancia; nefrectomía, neovejiga, enfermedad renal crónica en tratamiento en hemodiálisis, colocación de *stent* braquiocefálico derecho. El motivo de atención fue fiebre, malestar general, astenia, adinamia además de un soplo nuevo a la exploración física. **Ecocardiograma transtorácico:** se observa en el eje paraesternal largo, a nivel del tracto del entrada del ventrículo derecho un cuerpo extraño redondeado con un diámetro de 2.0 x 1.8 cm, que nuevamente aparece en la proyección de cuatro cámaras, además de presentar datos de insuficiencia aórtica de grado severo secundaria a destrucción de la válvula por un proceso de endocarditis. **Ecocardiograma tranesofágico:** los hallazgos fueron destrucción de la válvula aórtica y absceso de la raíz secundaria a endocarditis infecciosa, además de cuerpo extraño en ventrículo derecho compatible con *stent* braquiocefálico (con trombo adosado en la punta), que migró desde la vena cava superior derecha. **Revisión de la literatura:** Los *stents* endovasculares se pueden utilizar para rescatar accesos vasculares en pacientes con hemodiálisis, para el tratamiento de las lesiones después de angioplastia fallida y para el tratamiento de las estenosis de catéteres venosos centrales. Las complicaciones asociadas con los *stents* endovasculares incluyen trombosis del *stent*, pseudoaneurisma, infección del *stent*, la migración, y la reestenosis debido a la hiperplasia de la íntima. La tasa de notificación de la migración del *stent* es inferior al tres por ciento.

TAPONAMIENTO CARDIACO POR COMPRESIÓN DIRECTA DE UN MESOTELIOMA PLEURAL. REPORTE DE CASO

Gudiño-Amezcu DA, Peña-Huerta S, Gutiérrez-Guerrero FE, Flores-Salinas HE, Guzmán-Sánchez CM, Melano-Carranza E, Chávez-Herrera JC.

Instituto Mexicano del Seguro Social.

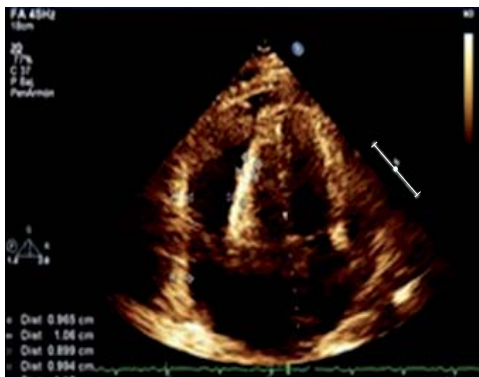
Se presenta el caso de un hombre de 32 años de edad, con el diagnóstico de taponamiento cardíaco secundario a compresión directa de éste por masa extracardíaca (mesotelioma pleural). **Cuadro clínico:** infección por virus de hepatitis C, así como cirrosis hepática, anemia. Inicio y evolución del padecimiento actual: inició cinco meses previos, con pérdida de peso, astenia y adinamia, por lo que se inició estudio por síndrome consuntivo, una semana previa a su ingreso al hospital se agregó dificultad respiratoria, se realizó una tomografía de tórax documentando un mesotelioma maligno de pleura. **Ecocardiograma transtorácico:** ventrículo izquierdo sin alteraciones, aurícula izquierda se encuentra colapsada casi por completo, secundario a una masa tumoral extracardíaca, válvula mitral documenta variabilidad de la onda E mayor al 25%, la válvula aórtica, así también se documenta variabilidad del flujo, válvula pulmonar morfología y movilidad normal, válvula tricúspide con insuficiencia mínima fisiología, se documentó variabilidad de la onda E mayor del 45%, la vena cava inferior se encontró dilatada, se observó una masa se grana tamaño fuera de la cavidades cardíacas a nivel de la pleural izquierda, que comprime las cavidades cardíacas en especial la aurícula izquierda que ocasiona datos de taponamiento. **Revisión de la literatura:** En el taponamiento cardíaco se desarrolla incremento de la presión del sistema venoso sistémico y este aumento de presión es responsable del llenado rápido de la aurícula derecha durante su diástole e incrementa el llenado del ventrículo derecho durante la inspiración; paradójicamente, este incremento de la presión del lado derecho desplaza el *septum* interventricular hacia la izquierda y dificulta aún más el llenado del ventrículo izquierdo.

PERICARDITIS CONSTRICTIVA SUBAGUDA CON DERRAME PERICÁRDICO. REPORTE DE CASO Y REVISIÓN DE LA LITERATURA

Gutiérrez-Guerrero FE, Gudiño-Amezcu DA, Guzmán-Sánchez CM, Melano-Carranza E, Chávez-Herrera JC.

Gabinete de Ecocardiografía. IMSS-Centro Médico Nacional de Occidente Guadalajara, Jalisco.

Mujer de 38 años, con disnea progresiva y falla cardíaca, ETT reportó DP y colapso de AD. Se realizó punción pericárdica con exudado hemático. Persistió con disnea. Segundo ETT movimiento septal paradójico, aplanamiento de la P. posterior en diástole, disfunción diastólica I, E' Septal 10 m/s, E' lateral 6.2 m/s, A' septal 8.2 m/s, A' lateral 6.6 m/s. Pericardio de 10 mm en P. inferior y libre del VD. DP en P. posterior, inferior, y libre del VD. Variabilidad de flujo en inspiración y espiración 25% en VM, VT 29%. La pericarditis constrictiva (PC) es una patología que involucra el pericardio visceral y/o parietal generando pérdida de la elasticidad con alteración en el llenado diastólico biventricular, de predominio el VD. La etiología es idiopática, infecciosa, traumática, inflamatoria, neoplasia, metabólica y radiación. Se clasifica en típicas: crónica (calcificada y rígida), subaguda (no calcificada y elástica), asociadas a derrame pericárdico (DP), localizado y oculto. La prevalencia del 4.8%. Se definió PC asociado a DP a la falla de disminuir presión AD > 10 mmHg postpunción. Los signos en ETT: Modo M-2D: rebote septal, movimiento septal paradójico, DP, engrosamiento pericárdico, adosamiento de las capas, pérdida del colapso de la VCI y muesca protodiastólica del septum. Doppler pulsado: prolongación de TRIVI en inspiración >25%, E/A >1.5, TD <160 ms, disminución de la E VM en inspiración >25%, incremento en la E VT >25%, reducción del 14% de la velocidad de VA en espiración, incremento del 16% de la velocidad de VP en inspiración, flujo reverso en V. hepáticas a la espiración, onda S < D en V. pulmonares Doppler tisular: e' septal > e' lateral, e' septal > 8 m/s.

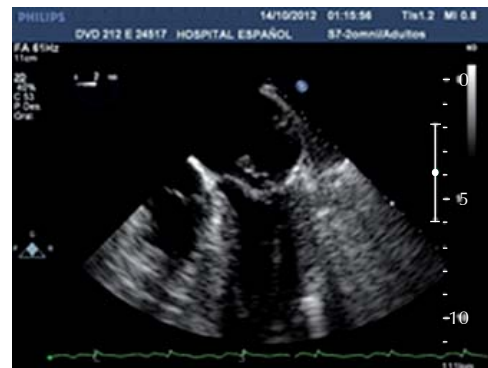

RUPTURA DE MÚSCULO PAPILAR E INSUFICIENCIA MITRAL AGUDA EN SICASEST. PRESENTACIÓN DE UN CASO CLÍNICO

Serrano-Ferrel L, Verón-Esquivel D, Aello-Reyes LG, Rueda-Villalpando, Jarvio-Fernández S.
Hospital Español de Beneficiencia Española.

Introducción: El músculo papilar anterolateral es irrigado por la descendente anterior (DA) y el ramo marginal de la circunfleja (Cx) y el posteromedial por la descendente posterior (DP). Puede ocurrir en infartos con o sin elevación del ST, la mayoría con pequeñas áreas de necrosis. La ruptura del músculo papilar posteromedial es 6-12 veces más frecuente. **Material y métodos:** Presentar un caso clínico y revisión de la literatura. **Resultados:** Femenino de 64 años, inició con dolor precordial opresivo irradiado a brazo izquierdo, acompañado de disnea, diaforesis y náusea. Ingresó a Urgencias en Edema agudo pulmonar, con presencia de soplo sistólico mitral II/IV irradiado a axila, estertores crepitantes generalizados. ECG con

infradesnivel del ST de 3 mm de V2-V6. Se inició diurético, ameritó intubación y se condujo a coronariografía que evidenció CD dominante, DP oclusión 100% que se llena por colaterales de DA, ventriculograma con movilidad normal, Insuficiencia Mitral Seller 4. Se hace ecocardiograma en sala, con hipocinesia de la pared posterior, prolapso severo del aparato subvalvular mitral, en el ecocardiograma transesofágico que evidencia el aparato subvalvular mitral y parte del músculo papilar roto con prolapso hacia aurícula izquierda. Se colocó balón de contrapulsación, apoyo de aminas e ingreso a quirófano tras 4 horas 30 minutos de su ingreso a urgencias. Se realizó cambio valvular por prótesis mitral St. Jude 25 por ruptura de músculo papilar. Ecocardiograma de control con prótesis mecánica mitral normofuncionante, acinesia posterior, inferior y lateral basal, FEVI 53%. Cursó buena evolución y se dio de alta. **Conclusiones:** No cabe duda que si no se hubiera dado una coordinación entre el ecocardiografista, el cardiólogo intervencionista y el cirujano cardiorotorácico, y si el tratamiento no se brinda en tiempo oportuno, la paciente no habría sobrevivido.

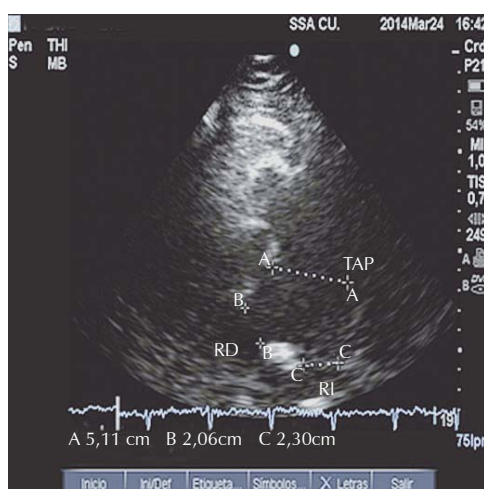

ANEURISMA DE LA ARTERIA PULMONAR ASOCIADO A COMUNICACIÓN INTERAURICULAR EN PACIENTE ADULTO. REPORTE DE CASO Y REVISIÓN DE LA LITERATURA

Álvarez-Torrecilla LC, Méndez-Martínez P, Álvarez-Saucedo R, López-Vaca PA, Zempoalteca-López JC.
Hospital Regional de Alta Especialidad ISSSTE Tultitlán Estado de México.

Mujer de 48 años de edad, con los siguientes antecedentes: combe (-, APP: hipertensión arterial de cinco años tratada con enalapril 1 x 2, metoprolol 1 x 2 hipotiroidismo desde noviembre 2013, con tx sustitutivo hormonal, oxígeno dependiente, PA: inicia su padecimiento un día previo al ingreso con dolor en región precordial típico de angina y cortejo neurovegetativo así como exacerbación de la disnea, así mismo manifestando de un año a la fecha disminución de la clase funcional y edema de miembros inferiores sin protocolo diagnóstico. EF: se ausculta soplo tricuspídeo sistólico con intensidad II/VI que incrementa con maniobra de Rivero Carvallo s2 desdoblado fijo y Talón de Dressler (+), excursión diafragmática limitada, sin crépitos destaca mencionar hiperclaridad pulmonar. Fovea (+) TA 140-90 mmHg S0291% bioquímicamente: sin datos destacables por comentar, Rx tórax: cardiomegalia, arterias pulmonares con calibre incrementado ECG: BRDHH + FA. Se realiza ECOT: FEVI 75%, hipertrofia concéntrica del VI, disfunción diastólica tipo II, dilatación severa del ventrículo y aurícula derecha, PSAP 70 mmHg, dilatación aneurismática del tronco de la arteria pulmonar, CIA ostium secundum de 13.7 mm con cortocircuito bidireccional, insuficiencia de válvula pulmonar leve y tricúspide moderada. Se realiza TAC contrastada de tórax: encontrando dilatación aneurismática de la

arteria pulmonar de 48 x 10 mm. **Discusión:** Los aneurismas de arteria pulmonar son una afección poco frecuente. Esta afección puede ser congénita o adquirida. Los congénitos se asocian a alteraciones estructurales del tabique interatrial o interventricular. Los adquiridos pueden ser idiopáticos o asociados a infecciones (tuberculosis, sífilis, traumas, estenosis valvular pulmonar o enfermedad del tejido conectivo), por lo tanto en gran parte de los AAP concurren una serie de situaciones fisiopatológicas previas al desarrollo del aneurisma: el aumento del flujo pulmonar, la HAP y/o la coexistencia de un proceso patológico que afecte a la pared vascular. **Conclusión:** En la literatura mundial sólo se encuentran documentados algunos casos aislados, y todavía no está claro su manejo en este caso al contar con HAP severa y cortocircuito enviándose a CCV para sesión médico qx y evaluar mejor conducta.



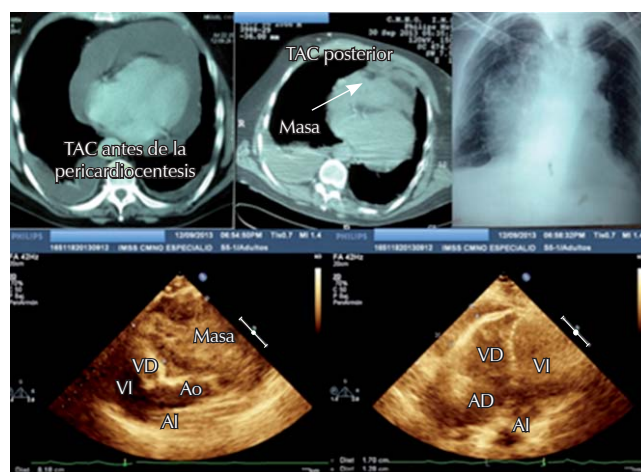
MASA MEDIASTINAL CON DERRAME PERICÁRDICO EN CAPAS, POSTERIOR A PERICARDIOCENTESIS. REPORTE DE CASO

Chávez-Herrera JC, Madrigal-Cázares RA, Parra-Michel R, Flores-Salinas HE, Guzmán-Sánchez CM, Palacios-Tanabe DA, Zúñiga-Sedano JG, Montaño-Dorado J, Medina-Zepeda OR, Villa-Meza SA, Rivera-Cárdenas LE, Gutiérrez-Hernández CA.

Departamento de Cardiología, Laboratorio de Ecocardiografía del Hospital de Especialidades, Unidad Médica de Alta Especialidad CMNO IMSS Guadalajara, Jalisco México.

Paciente masculino de la séptima década de la vida, con factores de riesgo coronario mayores y tabaquismo intenso, paciente el cual cursa con cuadro de disnea, fiebre de 38.5 °C, con diagnóstico de neumonía; sin embargo, la disnea es progresiva hasta ser III/IV de la NYHA, por lo cual se interna y en sus estudios se encuentra con TAC y ecocardiograma TT derrame pericárdico, el cual se evacúa por pericardiocentesis siendo egresado a su domicilio. Reingresa a los dos meses nuevamente por disnea progresiva, sin fiebre, realizando nuevamente ecocardiograma TT con derrame pericárdico y observando masa mediastinal de aspecto heterogéneo, bordes irregulares que desplaza al corazón a una profundidad de 8-9 cm y en nueva TAC se reporta tumoración pulmonar que infiltra mediastino hasta la pleura visceral. La toma de biopsia por punción con hallazgo inespecífico sólo inflamatorio, posteriormente hay pérdida del seguimiento por rechazar tratamiento. En este caso el tumor mediastinal se descubrió de forma casual en la TAC. A considerar «sembrado» tumoral posterior a la pericardiocentesis. **Comentario:** Los síntomas de los diversos tumores y quistes mediastínicos se explican por síndromes generales y locales

por presión mecánica sobre estructuras próximas. En los tumores benignos serán síndromes de compresión y en los malignos síndromes de invasión. Los tumores benignos son asintomáticos (95%) y constituyen muchas veces un hallazgo radiológico. Los tumores malignos son más sintomáticos (47%) y darán un síndrome invasor de estructuras vecinas precoz y grave. El diagnóstico se suele realizar por pruebas de imagen: ensanchamiento del mediastino o masa mediastínica mediante radiografía de tórax en posición lateral TAC torácica resonancia magnética ecocardiograma y gammagrafía de tiroides. El método más eficaz y de elección es la TAC torácica. El diagnóstico histológico se puede realizar a partir de muestras obtenidas por punción mediastinoscopia, mediastinostomía, videotoroscopia, toracotomía exploradora o esternotomía media.

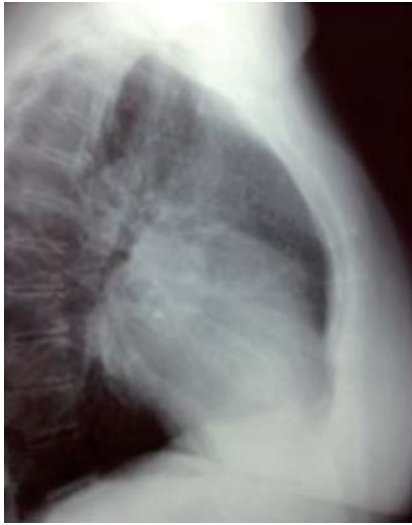

ESTENOSIS MITRAL... NOS CONFIAMOS DE MÁS

Alarcón GW, Hernández JE, García SJ, Ramírez GA, Córdova FA.

Departamento de Cardiología, Hospital de Especialidades IMSS, Centro Médico Nacional «Manuel Ávila Camacho». IMSS Puebla.

Introducción: La estenosis mitral (EM) en nuestra localidad sigue siendo la valvulopatía de origen reumático más frecuente. Uno de los diagnósticos diferenciales es el mixoma auricular. Por la frecuencia se presenta este caso, considerando la importancia de un diagnóstico inminente clínico. **Material y métodos:** Se presenta el caso de una mujer de 63 años de edad, referida por un cardiólogo con diagnóstico de EM. Se protocoliza entonces para ello. La exploración física no reveló fenómenos auscultatorios, radiografía de tórax con cardiomegalia a expensas de aurícula izquierda e imagen radiopaca heterogénea en aurícula izquierda. ECOTT enviado reportaba EM. **Resultados:** Se documentó por ECOTT y TE imagen compatible con mixoma de 7 cm de longitud ocupando toda el área de la aurícula izquierda. Se presentó a cirugía cardiovascular y se realizó resección de la misma. El estudio histopatológico confirmó el diagnóstico de mixoma con presencia de material amorfo sobre el cual se encontraron células fusiformes sin atipia. Radiografía de tórax lateral de control sin la imagen previamente descrita. **Conclusiones:** Aunque es un diagnóstico diferencial relativamente común, el motivo por el cual se presenta este caso es porque en nuestra unidad existe formación de médicos residentes de Cardiología y pareciera ser que se ha abusado hace mucho tiempo de los diagnósticos con estudios de imagen. Este caso en particular no tenía ningún dato clínico ni radiológico de EM. Ya había sido vista por dos cardiólogos previamente, es decir; retomar las bases clínicas sigue siendo la piedra angular del diagnóstico médico para que ello incida en la formación de mejores profesionales en la salud.

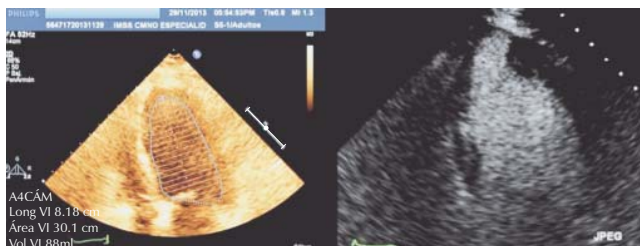


ANEURISMA APICAL, VISTO CON ECORREALZADOR DEFINITY. REPORTE DE CASO

Chávez-Herrera JC, Martínez-Enríquez C, Palacios-Tanabe DA, Parra-Michel R, Flores-Salinas HE, Zúñiga-Sedano JG, Villafañá-Hernández I, Medina-Zepeda OR, Rivera-Cárdenas LE, Fernández-Ramírez T, Gutiérrez-Hernández CA.

Departamento de Cardiología, Laboratorio de Ecocardiografía del Hospital de Especialidades, Unidad Médica de Alta Especialidad, CMNO, IMSS. Guadalajara, Jalisco, México.

Paciente masculino de 65 años de edad con FRC tabaquismo intenso, diabetes mellitus, hipertensión arterial, con enfermedad coronaria conocida por cirugía de revascularización con cinco hemoductos en 1999. Visto a través de consulta, con un ecocardiograma transtorácico donde se documenta alteraciones de la movilidad segmentaria, con FEVI de <30%, con hipertrofia concéntrica leve e insuficiencia mitral leve, enviado para realización de ecocardiograma de estrés el cual se realiza en NOV/2013, donde encontramos una mala ventana ecocardiográfica, que amerita realizar el estudio con medio de ecorealizador definity, observándose en el estudio aneurisma en el segmento apical de la pared septal, que sólo logra verse con el ecorealizador, ya que la ventana ecocardiográfica subóptima no permite verlo adecuadamente. **Comentario:** El contraste alcanza las cavidades izquierdas y rellena el ventrículo de tal forma que se puede visualizar de forma muy clara todo el borde endocárdico del ventrículo izquierdo a lo largo del ciclo cardíaco. Es especialmente útil en los pacientes con mala ventana acústica. Esto nos va a permitir un mejor análisis de la función global y segmentaria del VI. Asimismo nos va a proporcionar información sobre la morfología del VI que va ser importante en diferentes patologías como la diferenciación entre aneurisma y pseudoaneurisma ventricular izquierdo, la miocardiopatía hipertrófica apical, la miocardiopatía no compactada. Otra de las aplicaciones es la detección de trombos intracavitarios.

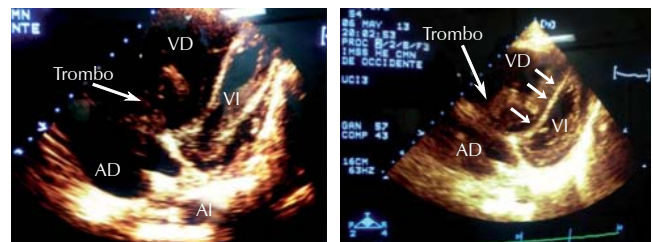


TROMBOEMBOLIA PULMONAR MASIVA CON TROMBOS EN AURÍCULA DERECHA Y VENTRÍCULO IZQUIERDO POSTERIOR A NEFRECTOMÍA. REPORTE DE CASO

Chávez-Herrera JC, Palacios-Tanabe DA, Flores-Salinas HE, López-Alarcón NL, Castellanos-Núñez E, Parra-Michel R, Zúñiga-Sedano JG, Grajales-Díaz GG, Villa-Meza SA, Gutiérrez-Hernández CA, Melano-Carranza E.

Departamento de Cardiología, Laboratorio de Ecocardiografía del Hospital de Especialidades, Unidad Médica de Alta Especialidad, CMNO, IMSS. Guadalajara, Jalisco, México.

Paciente masculino de la quinta década de la vida el cual se acude a realizar estudio ecocardiográfico al Departamento de Terapia Intensiva, donde es internado, ya que al realizar una nefrectomía por tumoración se observa trombo en vena cava, antes de poder retirar la masa ésta aparentemente se desprende ya sin lograr retirar, presentando posteriormente deterioro hemodinámico, con hipotensión y desaturación importante. Al realizar el estudio encontramos varias masas de forma filiforme dentro de aurícula derecha y ventrículo derecho, móviles, sin sitio aparente de inserción, con cavidades derechas dilatadas moderadamente, con desviación del septum interventricular e interauricular a la izquierda de forma persistente por sobrecarga de presión. Lamentablemente el paciente falleció a la hora siguiente de realizado el estudio. **Comentario:** La tromboembolia pulmonar masiva se asocia con mortalidad alta. Es consecuencia de la migración de trombos del sistema venoso, aurícula o ventrículo derecho (trombo en tránsito) a la circulación pulmonar. Su repercusión hemodinámica dependerá del estado cardiopulmonar previo del sujeto y la magnitud de la obstrucción. La disfunción ventricular derecha aparecerá a mayor obstrucción y deterioro hemodinámico. El tratamiento de elección es la trombólisis periférica, asociada o no a la fragmentación del trombo o mediante su retiro quirúrgico. La tromboembolia masiva puede llevar al individuo a severos grados de hipoxemia, deterioro hemodinámico (hipotensión arterial sistémica) y a la muerte en la primera hora del evento. Puede ser resultado de un solo episodio, como fue en este caso, o por recurrencia.



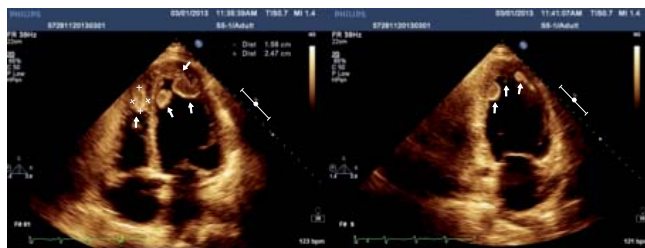PACIENTE CON DISFUNCIÓN VENTRICULAR GLOBAL. REPORTE DE CASO

Chávez-Herrera JC, Flores-Salinas HE, García-Llamas L, Zúñiga-Sedano JG, Palacios-Tanabe DA, Parra-Michel R, Guzmán-Sánchez CM, Montaño-Dorado J, Medina-Zepeda OR, Villa-Meza SA, Melano-Carranza E, Gutiérrez-Hernández CA.

Laboratorio de Ecocardiografía, Departamento de Cardiología del Hospital de Especialidades, CMNO, Unidad Médica de Alta Especialidad, IMSS. Guadalajara, Jalisco, México.

Reportamos un caso que ilustra una disfunción biventricular grave, probablemente secundaria a un episodio de miocarditis postviral. Paciente masculino de la tercera década de la vida con cuadro clínico caracterizado por disnea progresiva de medianos a míni-

mos esfuerzos, ortopnea, disnea paroxística nocturna y edema de miembros inferiores. Acude para realizar estudio ecocardiográfico. Encontramos dilatación de las cuatro cavidades, hipocontractilidad severa generalizada y trombos apicales en ambos ventrículos, con diámetro diastólico del VI de 70 cm y con fracción de expulsión del 13%. Presentaba insuficiencia tricuspídea severa. Desafortunadamente, el paciente fue referido sólo para su estudio e ignoramos cuál fue su evolución. **Comentario:** La insuficiencia cardíaca (IC) es un síndrome clínico cuyo diagnóstico se establece por la presencia de una constelación de síntomas y signos sensibles pero poco específicos y con la ayuda de datos de laboratorio. La demostración de una reducción de la función sistólica demuestra la presencia de IC. En el paciente con IC y fracción de expulsión reducida, la severidad de la disfunción diastólica concomitante puede variar pero la disfunción diastólica está universalmente presente. Este grupo de pacientes debe tener tratamiento con anticoagulación para prevenir la susceptibilidad de formar trombos y presentar embolismos, como en el caso presentado que presenta trombos en ambos ventrículos.



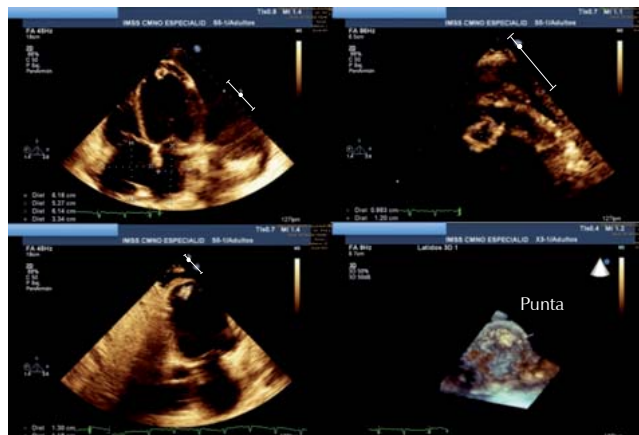
TROMBO APICAL VALORADO A TRAVÉS DE ECOCARDIOGRAMA TRIDIMENSIONAL. REPORTE DE CASO

Chávez-Herrera JC, Palacios-Tanabe DA, Parra-Michel R, Chavolla-González FJ, Martínez-Gutiérrez PE, Flores-Salinas HE, Guzmán-Sánchez CM, Zúñiga-Sedano JG, Montañó-Dorado J, Grajales-Díaz GG, Gutiérrez-Hernández CA.

Departamento de Cardiología, Laboratorio de Ecocardiografía del Hospital de Especialidades, Unidad Médica de Alta Especialidad, CMNO, IMSS. Guadalajara, Jalisco, México.

Paciente femenino de 19 años de edad, la cual está en protocolo de trasplante renal que acude al departamento de ecocardiografía para la realización de un ecocardiograma transtorácico como parte del protocolo de trasplante. A la realización del mismo observamos dilatación leve de todas las cavidades cardíacas, con hipocinesia severa generalizada, deterioro severo de la función sistólica del ventrículo izquierdo FEVI de 8-10%, con disfunción diastólica grado 3. Hipertensión arterial pulmonar moderada, derrame pericárdico leve, así como una imagen apical en VI de 13 x 16 mm, fijo, no móvil, no pediculado, no vibrátil, no calcificado el cual daba la impresión de ser un artefacto a descartar trombo, por lo cual utilizamos la opción tridimensional donde se confirma que es una masa muy sugestiva de trombo apical. **Comentario:** En los últimos años, uno de los avances que más ha destacado dentro de la técnica es el desarrollo de la Ecocardiografía tridimensional (Eco 3D). Con ella podemos obtener imágenes en tres dimensiones de las estructuras cardíacas consiguiendo una idea bastante cercana a la realidad. Inicialmente las imágenes que se obtenían eran reconstrucciones derivadas de algoritmos matemáticos tras proporcionarles diferentes informaciones en numerosos planos secuenciales bidimensionales. Sin embargo, hoy en día se pueden obtener imágenes en tiempo real de alta calidad con un transductor transtorácico o transesofágico, muy similar a los transductores convencio-

nales. Se pueden obtener imágenes de Doppler color para valorar diferentes flujos en las tres dimensiones del espacio. Una de las aplicaciones más importantes del Eco 3D es la valoración de la válvula mitral. No podemos olvidar su utilidad en las cardiopatías congénitas, masas intracardíacas, cálculo de volúmenes y masa de ventrículo izquierdo.

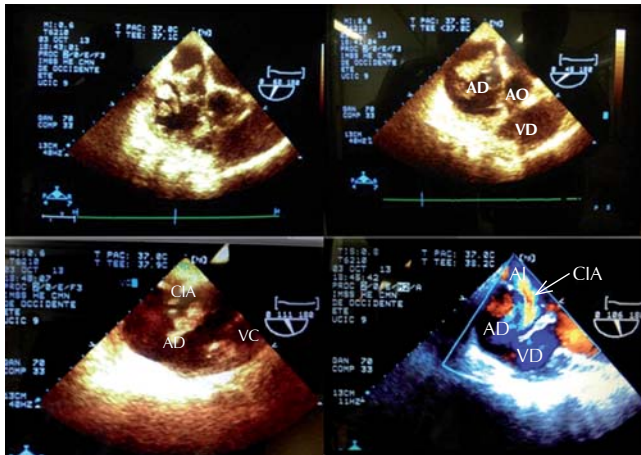


ENDOCARDITIS EN VÁLVULA TRICÚSPIDE CON EXTENSIÓN A SEPTUM INTERATRIAL Y FORMACIÓN DE COMUNICACIÓN INTERAURICULAR. REPORTE DE CASO

Chávez-Herrera JC, Flores-Salinas HE, Valenzuela-Valenzuela MJ, Guzmán-Sánchez CM, Parra-Michel R, Zúñiga-Sedano JG, Palacios-Tanabe DA, Montañó-Dorado J, Medina-Zepeda OR, Rivera-Cárdenas LE, Gutiérrez-Hernández CA.

Departamento de Cardiología, Laboratorio de Ecocardiografía del Hospital de Especialidades, Unidad Médica de Alta Especialidad, CMNO, IMSS. Guadalajara, Jalisco, México.

Paciente femenino de la quinta década de la vida, con factores de riesgo coronario mayores sólo dislipidemia, cuenta con cirugía de cierre de comunicación interauricular en julio de 2012, con reintervención al mes por dehiscencia de la herida quirúrgica. En esta ocasión en septiembre de 2013 presenta caída de su propia altura con fractura trocánterica de cadera derecha, siendo hospitalizada, presentando posteriormente en su internamiento, fiebre de 39 °C con mal estado general. Ante la presencia de datos de endocarditis, se toma hemocultivo el cual es positivo para *Staphylococcus sciuri*, iniciando con tratamiento antimicrobiano. En el ecocardiograma transtorácico y transesofágico encontramos en la válvula tricúspide varias vegetaciones, con destrucción de la válvula, así como vegetaciones gigantes en el septum interauricular a nivel de donde se realizó el cierre de la CIA, con destrucción de la pared y dejando una nueva comunicación de 17 mm. Posteriormente se lleva a resección de vegetaciones y cierre de CIA. **Comentario:** La endocarditis infecciosa puede tener complicaciones como son insuficiencia cardíaca, embolismos, abscesos miocárdicos perivalvulares, embolización no séptica o infección metastásica. La infección puede extenderse a estructuras adyacentes como el anillo valvular, sistema de conducción cardíaco, miocardio adyacente o tejido fibroso intervalvular. Por lo tanto, se pueden producir trastornos de la conducción, abscesos, divertículos, aneurismas o fístulas. En este caso la infección afectó estructura adyacente el cierre del defecto de la comunicación interauricular provocando nuevamente una comunicación entre ambas aurículas, además de una vegetación en la base del defecto.

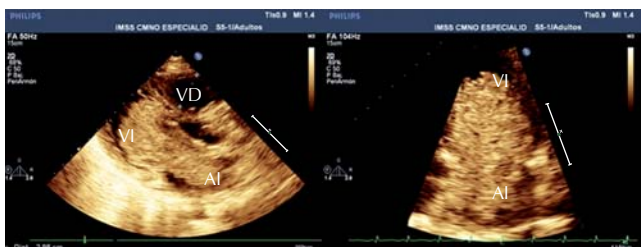

MIXOMA DE AURÍCULA IZQUIERDA QUE OCUPA MÁS DEL 90% DE LA CAVIDAD. REPORTE DE CASO

Chávez-Herrera JC, Soto-Valenzuela CJ, Palacios-Tanabe DA, Flores-Salinas HE, Guzmán-Sánchez CM, Parra-Michel R, Zúñiga-Sedano JG, Montaño-Dorado J, Gutiérrez-Hernández CA, Villa-Meza SA, Fernández-Ramírez T.

Laboratorio de Ecocardiografía, Departamento de Cardiología del Hospital de Especialidades, CMNO, Unidad Médica de Alta Especialidad, IMSS. Guadalajara, Jalisco, México.

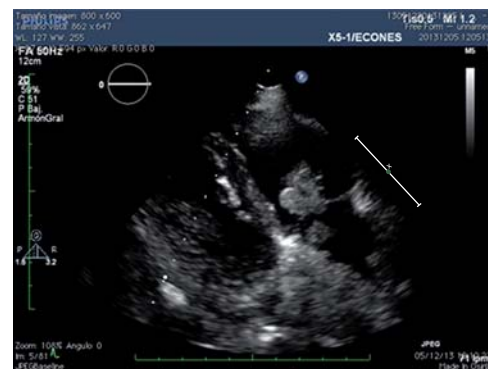Paciente masculino de 20 años, sin factores de riesgo conocidos. Acudió a su clínica por presentar deterioro progresivo de su clase funcional hasta ser de reposo con ortopnea, disnea paroxística y estenosis mitral posicional. Se realizó un ecocardiograma transtorácico observando una masa intracavitaria de la aurícula izquierda, por lo cual es enviado a nuestra unidad. Se realizó nuevo ecocardiograma encontrando una tumoración que ocupa más del 90% de la cavidad auricular izquierda, con superficie de bordes rugosos, con mamelonados no bien definidos, masa homogénea, adherida mediante un pedículo delgado al septum interauricular, móvil, que pasa a través de la válvula mitral y genera una estenosis mitral secundaria por la obstrucción de la masa. Es llevado a cirugía cardíaca, donde se extrae la masa y es enviada a patología con reporte de mixoma. Comentario: Los tumores primarios del corazón son raros, las $\frac{3}{4}$ son benignos y la mitad de ellos son mixomas. El mixoma se presenta habitualmente en mujeres en la tercera a sexta década de vida; el 75% se implantan en aurícula izquierda, 15 a 20% se implantan en la aurícula derecha con base preferentemente en la fosa oval, aunque pueden implantarse en la pared posterior de la aurícula izquierda, en su pared anterior. Más raramente en ventrículo izquierdo o derecho (3-4%). Las localizaciones múltiples o el implante en las válvulas son muy raras. Pueden tener distintos grados de movilidad, pueden protruir a través de la válvula mitral. El aspecto externo puede ser liso y regular o bien mamelonado con protrusiones flameantes en la cavidad.



EVALUACIÓN ECOCARDIOGRÁFICA DE MASAS INTRACARDIACAS. REPORTE DE DOS CASOS

García-Merodio MR, Parra-Laca B.
Centro Médico ABC.

Mujer de 40 años con antecedente de anemia y es ingresada para su estudio, encontrándose masa renal compatible con carcinoma renal, durante su evolución en hospitalización presenta disnea y palpitaciones por lo que se solicita ecocardiograma en el cual se documenta masa en aurícula derecha que se origina de la vena cava inferior, pediculada y que prolapsa a través de la válvula tricúspide. Se realiza angiotomografía pulmonar en la cual se documenta tromboembolia pulmonar y además de trombo en tránsito. Es sometida a cirugía de resección renal la cual no pudo completarse por invasión a estructuras adyacentes por lo que se decide empaquetamiento y traslado a terapia intensiva donde a las pocas horas de ingreso presenta paro cardiorrespiratorio refractario a maniobras de resucitación cardiopulmonar. Segundo paciente masculino de 19 años de edad quien cuenta con diagnóstico de linfoma de Hodgkin en tratamiento a base de adriamicina, vinblastina, dacarbazina y neulatin. Acudió para aplicación de ciclo de quimioterapia y en ecocardiograma transtorácico de control se encuentra masa en aurícula derecha adherida a la pared anterior que protruye a través de la válvula tricúspide, diagnósticos probables mixoma versus trombo. Se realiza ecocardiograma transesofágico confirmando la presencia de la masa la cual fue compatible con trombo. Es llevado a cirugía de resección con buen resultado y evolución. El ecocardiograma bidimensional en la actualidad es el método de imagen inicial para la evaluación de masas cardíacas. Sin embargo, se debe realizar diagnóstico diferencial entre veinte tipos diferentes de masas cardíacas, lo cual implica un reto para cualquier método de imagen, es por ello que la correlación clínica es una pieza angular en el correcto diagnóstico de dichos pacientes. Aquí se presentan dos casos de nuestro centro médico; ambos pacientes con diagnósticos oncológicos activos.



ELECTROCARDIOGRAFÍA

DESCRIPCIÓN DEL REGISTRO ELECTROCARDIOGRÁFICO EN ESCOLARES SANOS

Camacho-Calderón N, Bastián-Pérez HA, Martínez-Martínez ML, Vega-Malagón G, Ávila-Morales J.
Facultad de Medicina, Universidad Autónoma de Querétaro.

Objetivo: Describir la morfología del trazo electrocardiográfico de superficie en escolares clínicamente sanos. **Material y métodos:** Diseño transversal descriptivo. Muestra y muestreo no probabilísticos por cuota en niños de 6 a 12 años de una escuela pública del municipio de Querétaro.

Criterio de inclusión: escolar sano y sin prescripción de medicamentos, previo consentimiento informado. Aprobado por el Comité de Investigación. Se registró el EKG de superficie de 12 derivaciones en posición decúbito ventral, calibrado a 1 mV y 25 mm, mínimo de ropa. Se registró peso y talla para percentilarse en las curvas CDC por género y edad. **Resultados:** De 151 escolares, edad promedio de 102.7 meses \pm 6.2 meses. El 44.8% masculinos y 47.4% femenino. Grupos de edad, de 6 a 9 años fue el 63.6%; de 10 a 12 años, el 36.4%. El 74.3% presentó sobrepeso u obesidad. Ritmo sinusal en el 100%; 2% presentó arritmia sinusal respiratoria. Frecuencia cardíaca de 92 ± 15 latidos por minuto. $\dot{A}QRS$ promedio de $50^\circ \pm 68^\circ$. En el 58% el $\dot{A}T$ se situó entre 0 y 90° ; 64% del $\dot{A}P$, entre 0 y 90° . La onda P tuvo una duración de entre 20 y 120 mseg y el voltaje de 0.05 mV hasta 0.4 mV. De acuerdo con la morfología del complejo QRS, se observó que en las derivaciones bipolares el patrón RS fue el predominante. El QTc osciló entre 440 y 160 mseg, el intervalo PR entre 160 y 40 mseg y el segmento ST con 80 hasta 320 mseg. **Conclusión:** Los cambios electrocardiográficos con respecto a la morfología son acordes a la edad y al género. El biotipo puede modificar este registro como es el caso del sobrepeso u obesidad que representan variantes normales. Predominó el $\dot{A}QRS$ a la derecha, y arritmia respiratoria sinusal. El registro electrocardiográfico es parte de la valoración infantil.

EPIDEMIOLOGÍA-PREVENCIÓN

ESTUDIO COSTO-EFECTIVIDAD DE DOS ALTERNATIVAS TROMBOLÍTICAS EN EL IAM EN MÉXICO

Petersen-Aranguren F, Rodríguez JM, Crespo C, Martín-de la Torre FJ, Becerra-Martínez JM.
Centro de Investigación Cardiológica. U de G. Universidad Pompeu Fabra, Barcelona.

Los datos epidemiológicos en México 2010 establecen a la enfermedad CV como la primera causa de muerte en mayores de 70 años y segunda causa en la población general contribuyendo a más del 10% de toda la mortalidad (INEGI). **Objetivo:** Comparar costo-efectividad en dos tratamientos trombolíticos en el IAM con elevación del ST en México. **Métodos:** Un modelo de análisis de decisión usado para comparar dos trombolíticos. La finalidad del estudio fue AVACS y AVG. Los recursos y costos fueron obtenidos de la literatura. El árbol de decisión y el modelo de Markov se construyeron usando los resultados de estudios publicados en la literatura. Los costos se aproximaron en pesos. **Resultados:** Para un horizonte de cinco años obtuvimos 59,268 pesos/AVG y 92,747 pesos por AVAC a favor de tenecteplase contra estreptocinasa. **Conclusión:** El modelo sugiere implementar un programa de terapia trombolítica y que tenecteplase en el manejo del IAM con elevación del ST lleva a contención de costos y menor pago por estancias prolongadas.

ESTRATIFICACIÓN DEL RIESGO CARDIOVASCULAR EN PACIENTES CON HIPERTENSIÓN ARTERIAL SISTÉMICA DEL HOSPITAL GENERAL «DR. ALFREDO PUMAREJO»

Céspedes-Pizaña FR, Solís JC, Sosa-Vázquez AA, Vázquez-de la Garza SV.
Hospital General «Dr. Alfredo Pumarejo» Matamoros, Tamaulipas.

Introducción: La hipertensión arterial sistémica predispone a enfermedad cerebrovascular, síndromes coronarios agudos e insuficiencia renal, entre otras. La meta del control de la presión arterial es reducir la morbilidad y mortalidad debido a complicaciones. Es necesario considerar otros factores de riesgo y enfermedades coexistentes para determinar el riesgo cardiovascular y administrar un tratamiento adecuado. **Material y métodos:** Estudio retrospectivo, transversal y observacional. Se analizaron 100 expedientes que correspondieron a pacientes con diagnóstico de hi-

pertensión arterial. Datos obtenidos: edad, sexo, grado de hipertensión, diabetes mellitus, dislipidemia, tabaquismo, EVC, SICA, IRC, HVI por electrocardiograma y tratamiento. Se determinó riesgo cardiovascular y apego en la administración del tratamiento siguiendo los lineamientos de las guías de la sociedad europea de cardiología. **Resultados:** 43 hombres y 57 mujeres. Media 57 años de edad. El 49% correspondieron al grado 1, 26% grado 2 y 25% grado 3. Prevalencias: diabetes mellitus 51%, dislipidemia 46%, tabaquismo 30%, HVI 10%, SICA 16%, EVC 14%, IRC 17%. Se estratificó en seis grupos de riesgo cardiovascular, de los cuales 29 pacientes grado 1 (59.18%), 17 grado 2 (65.38%) y 15 grado 3 (60%) se ubicaron en la categoría de muy alto riesgo, formando el 61% del total de la muestra. El tratamiento del 44% no se apegaba a las guías: 29 (65.90%) correspondieron al grado 1, de los cuales 24 (82.75%) tenían riesgo cardiovascular muy alto. De éstos, 7 (24.15%) no recibían medicamentos y 22 (75.86%) recibían una cantidad insuficiente. **Conclusiones:** La alta prevalencia de factores de riesgo como diabetes mellitus y otras comorbilidades aumenta de forma alarmante el riesgo cardiovascular independientemente del grado de hipertensión. No considerar el riesgo enfocándose únicamente en valores de presión arterial lleva a administrar tratamientos inadecuados predisponiendo al desarrollo de complicaciones. Se debe ofrecer un tratamiento individualizado a cada paciente de acuerdo con sus condiciones específicas.

RELACIÓN DEL ANCHO DE DISTRIBUCIÓN ERITROCITARIA Y LA MORTALIDAD A CORTO PLAZO EN PACIENTES CON SÍNDROME CORONARIO AGUDO

Rosas-Cabral A, Viana-Rojas JA, Prieto-Macías J, Gutiérrez-Campos R, Ponce-Campos SD, De Lara-Castañeda JJ.
Hospital General ISSSTE, Aguascalientes. Universidad Autónoma de Aguascalientes.

Introducción: La distribución de la anchura del eritrocito (ADE) es una medida cuantitativa de la anisocitosis, se emplea para discriminar los diferentes tipos de anemias, es rutinariamente reportada en la biometría hemática y se dispone en todos los centros hospitalarios. **Material y métodos:** Realizamos un estudio observacional, prospectivo y longitudinal, incluimos a todos los pacientes con IAM en el HGZ No. 1 del IMSS de la Ciudad de Aguascalientes entre febrero 2010 y junio 2012. La población estudiada fue clasificada según los cuartiles del ADE al ingreso hospitalario. Un ADE elevado se definió como el valor superior al cuarto cuartil (> 15) y un ADE bajo fue definido como el valor ubicado en los tres cuartiles más bajos (< 15). Tras su egreso, todos los pacientes fueron seguidos por al menos tres meses. Se realizó estadística descriptiva, determinamos la sensibilidad, especificidad y construimos curva ROC para un ADE mayor o menor de 15, y se realizó análisis multivariado. Los programas estadísticos empleados fueron SPSS 19, GraphPad InStat. **Resultados:** Reclutamos a 78 pacientes, la mortalidad cardiovascular a corto plazo fue de 47.2% en el grupo de ADE elevado contra 10.2% en el grupo con ADE bajo ($p < 0.001$). En el análisis de curva ROC, un valor de ADE mayor a 15 tuvo una sensibilidad de 66.7%, una especificidad de 83% y un valor predictivo positivo para mortalidad cardíaca de 79.7%. En el análisis multivariado, los niveles elevados de ADE fueron predictores independientes de mortalidad a tres meses ($p = 0.001$) junto con el volumen plaquetario medio, el nivel de VLDL ($p = 0.046$) y la clase de Killip-Kimball ($p = 0.0001$). **Conclusiones:** Demostramos que el ADE es un valor accesible y barato asociado con mortalidad cardiovascular a corto plazo en pacientes con SCA y que puede ser útil en la valoración inicial de estos pacientes.

FACTORES DE RIESGO CARDIOVASCULAR EN LA POBLACIÓN FEMENINA QUE ACUDE A CONSULTA AL SERVICIO DE CARDIOLOGÍA DEL HOSPITAL GENERAL DE SAN JUAN DEL RÍO

Murillo-Jaramillo AE, Uribe-Miranda AV, Noguez-Vega J, Velázquez-Sánchez AM, Aguirre-Ramírez JA, Solache-Ortiz G.

Servicio de Cardiología, Hospital General de San Juan del Río, Secretaría de Salud en el Estado de Querétaro.

Introducción: La enfermedad cardiovascular (ECV) es muy prevalente, los factores de riesgo para el desarrollo de la misma se encuentran presentes antes de la aparición de los puntos finales de la enfermedad, por lo que nos dimos a la tarea de investigar cuales son los factores de riesgo cardiovascular (FRCV) presentes en nuestra población femenina.

Material y métodos: Se realizó una base de datos con las mujeres que acudieron a partir de mayo a octubre del 2012. Obteniéndose: perfil de lípidos, peso, talla, cálculo del IMC, presión arterial, cintura abdominal, antecedentes ginecológicos, sustitución hormonal, antecedentes familiares de ECV, glucosa, hemoglobina glicada. **Resultados:** Las mujeres postmenopáusicas muestran hipertensión sistólica aislada con un 28%, el 10% hipertensión grado I, y el resto de este grupo dentro de límites normales, también muestran una incidencia del 40% de obesidad, siendo la obesidad grado I la más frecuente con un 22%, LDL elevado el trastorno más frecuente con un 78%, mientras que en las mujeres premenopáusicas, el HDL reducido se observó con mayor frecuencia con un 27%, el tabaquismo está presente en 67%. Para el comportamiento de la diabetes mellitus se encontró como factor de riesgo sólo en el grupo de mujeres postmenopáusicas con el 100%. **Conclusiones:** La hipertensión arterial es el FRCV más prevalente en nuestro centro. Son las mujeres posmenopáusicas las que presentan mayor cantidad de FRCV.

TABAQUISMO Y PREVALENCIA DE LESIONES ARTERIALES CORONARIAS EN EL CENTRO MÉDICO NACIONAL DE OCCIDENTE

Rosas-Pérez JJ, Chávez-Herrera JC, Flores-Salinas HE, Parra-Michel R, Guzmán-Sánchez CM, Gudiño-Amezcu DA, Fernández-Ramírez T, Melano-Carranza E, Gutiérrez-Guerrero FE.

Departamento de Cardiología, Hospital de Especialidades, Unidad Médica de Alta Especialidad, CMNO, IMSS. Guadalajara, Jalisco, México.

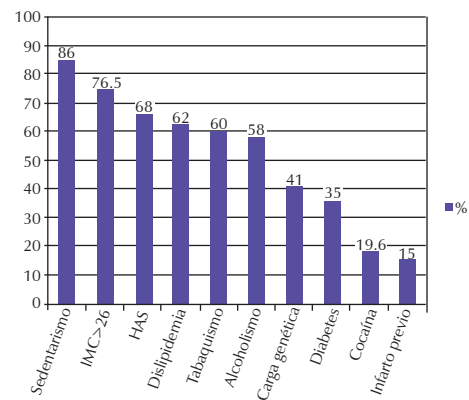
Introducción: La enfermedad cardiovascular es una de las principales causas de morbilidad. Más del 50% de los pacientes que fuman tabaco presentan infarto agudo al miocardio. El tabaquismo presenta una acción sinérgica con los otros factores de riesgo mayor. **Objetivo:** Observar la prevalencia de lesiones arteriales coronarias en pacientes con tabaquismo. **Material y métodos:** Estudio descriptivo observacional de corte retrospectivo. Se incluyeron todos los pacientes hospitalizados de diciembre 2009 a enero de 2010 y que hayan sido llevados a cateterismo. **Resultados:** Se incluyeron 87 pacientes, 57 hombres y 30 mujeres. Tenían además 29 diabetes, 53 HAS, 27 dislipidemia y 23 tabaquismo antiguo y 29 tabaquismo actual. Se encontró que la arteria más afectada en pacientes con tabaquismo es la DA, los pacientes con tabaquismo activo se observó mayor prevalencia de lesiones de arteria coronaria, comparado a tabaquismo antiguo ya abandonado. El tabaquismo favoreció la presencia de lesiones coronarias complejas o tipo C. El tabaquismo asociado con HAS la arteria más afectada fue la coronaria derecha. **Conclusión:** La arteria más afectada es la descendente anterior, el tabaquismo favorece la aparición de afectación de tres o más vasos coronarios. Favorece la aparición de lesiones complejas tipo C en la coronaria derecha.

CARACTERÍSTICAS CLÍNICAS DEL SÍNDROME CORONARIO AGUDO EN PACIENTES JÓVENES ≤ 45 AÑOS EN EL NOROESTE DE MÉXICO

Solís-Vázquez R, López-Leyva E, Vázquez-Serna C, Velarde-Pérez D, Peralta-Figueroa C, Padilla-Islas A, Herrera-Gavilanes R, Ramírez-Cota J, Olea-Hernández C, Castelán-Ojeda A, Benítez-Arechiga Z.

Unidad Médica de Alta Especialidad «Luis Donaldo Colosio Murrieta», IMSS. Cd. Obregón, Sonora, México.

Introducción: Los pacientes jóvenes con cardiopatía isquémica suelen estar relacionados con factores de riesgo cardiovascular típicos, así como a otros poco comunes a edades avanzadas, la determinación de éstos puede mejorar en estrategias de prevención primaria y secundaria. **Objetivo:** Evaluar las características clínicas y demográficas del síndrome coronario agudo (SCA) en el paciente joven ≤ 45 años ingresados al Hospital de Especialidades No. 2, IMSS. **Métodos:** Se incluyeron 51 pacientes con diagnóstico de SCA y ≤ 45 años, tras su atención inicial en hospitales de referencia en el periodo comprendido entre enero de 2012 a diciembre de 2013. Se realizó análisis estadístico con SPSSv20. **Resultados:** De los $n = 51$ pacientes del análisis, 18 (35%) tenían ≤ 40 años. El 84% fueron hombres. Los factores de riesgo más comunes fueron: sobrepeso u obesidad (76.5%), sedentarismo (86%), carga genética para cardiopatía isquémica precoz (41%), alcoholismo (58%), toxicomanías (19.6%), tabaquismo (60.2%), dislipidemia (62%), hipertensión arterial sistémica (68%), diabetes mellitus (35%) e infarto de miocardio previo (15%). La ocupación más habitual fue chofer. El tipo de SCA registrado fue SCA con elevación del segmento ST en 28 pacientes (55%), SCA tipo infarto agudo del miocardio sin elevación del ST en 4 (8%) y SCASEST tipo angina inestable en 19 (37%). Los cambios electrocardiográficos mostraron región afectada anterior en 33 (65%), inferior en 16 (31%) y lateral en 2 (4%). Existió retraso en acudir a búsqueda de atención en 22 pacientes (43%), de los cuales la mayoría fue debido a síntomas de dolor torácico atípico principalmente en el grupo de angina inestable. **Conclusiones:** En pacientes jóvenes de la región noroeste de México, existe una alta incidencia de factores de riesgo cardiovascular típicos como sedentarismo, sobrepeso/obesidad, tabaquismo, hipertensión y dislipidemia que asociado con otros factores propios de la región, aumenta el riesgo de cardiopatía isquémica precoz.



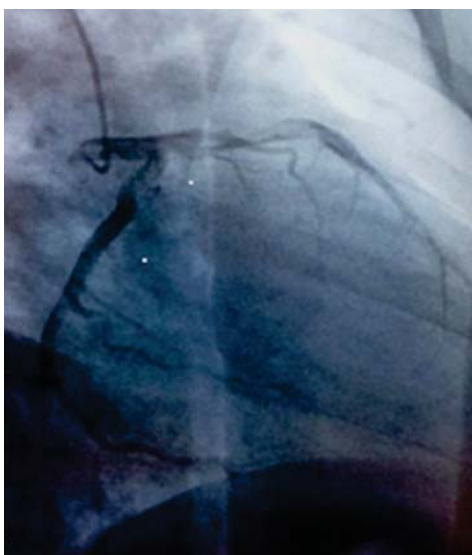
TROMBO APICAL DEL VENTRÍCULO IZQUIERDO E INFARTO AGUDO DEL MIOCARDIO ANTERIOR EXTENSO COMO MANIFESTACIÓN INICIAL DEL SÍNDROME DE HUGHES. REPORTE DE CASO Y REVISIÓN DE LA LITERATURA

Álvarez-Torrecilla LC, Hurtado-Garibay JG, Treviño-Gómez E, Armijo-Yescas E.

Hospital Regional de Alta Especialidad «Bicentenario de la Independencia», ISSSTE.

Introducción: El síndrome antifosfolípido (SAF) o síndrome de Hughes, es una entidad autoinmune caracterizada por trombosis venosa o arterial, pérdidas fetales, trombocitopenia y aumento de anticuerpos AF. El infarto agudo al miocardio (IAM) como forma de presentación de dicho síndrome es inusual. Para poder determinar la existencia de éste tenemos criterios clínicos

y serológicos. Anticoagulante lúpico, anticardiolipinas y anti β 2-glicoproteína-I (+) en 2 tomas, separadas por tres meses. Su presentación en gran medida mujeres jóvenes, su relación respecto a hombres 3.5:1 y la edad del primer evento es entre: 15-50 años. El IAM en presencia de este síndrome se presenta en jóvenes con datos clínicos similares a la población general. **Presentación del caso:** Varón de 21 años sin antecedentes relevantes, acude al hospital de segundo nivel por angina en reposo y descarga adrenérgica el ECG: LESEPIC anterior extensa, se tromboliza con TNK ocho horas de retraso, CK: 1,600 U, y MB 210 U, 24 horas posteriores fue enviado a nuestra unidad ingresado a hemodinamia encontrando DA ocluida proximal más trombo GIV. Se deja infusión con ReoPro por 48 horas, y Tx estándar pasa UCI, ECOT: acinesia apical, tercio medio y distal de pared anterior, tercio medio y distal de septum anterior, tercio medio y distal de pared lat. y trombo apical de 22 x 22 mm. Los niveles de Ac. anticardiolipina 63 GPL, IgM con 126 MPL anticoagulante lúpico (+) en tres ocasiones. Finalmente se estable el diagnóstico al encontrar: glucoproteína B2 IgG: 361 U/mL e IgM: 114 U/mL. **Discusión:** En una serie de más de 800 pacientes con SAF, realizado por Davies et al., refiere que menos del 1% de los pacientes se presenta con IAM. Los posibles mecanismos de trombosis incluyen efectos de los anticuerpos sobre membranas de plaquetas, células endoteliales y componentes de coagulación que condiciona agregación plaquetaria y formación de trombos. **Conclusión:** Es por ello que creemos importante el reporte este tipo de casos, que permitan mejorar el conocimiento y difusión. En nuestro caso no se buscó la destrucción del trombo coronario por amplio riesgo de fractura y lo relevante de este caso es la presentación de un trombo apical de gran tamaño que implica pronóstico adverso.



PESO POR PESO. ESTUDIO DE FACTORES DE RIESGO CV EN LA CÁMARA DE COMERCIO DE GUADALAJARA

Petersen-Aranguren F, Ibarra-Rubio C, De la Cruz-Avilés C, Cámara-Plascencia JD.
Centro de Investigación Cardiológica U de G. Cámara de Comercio de Guadalajara.

La prevalencia de sobrepeso y obesidad en México de acuerdo con EN SALUD 2012 está en 42.6% en hombres y 35.5% en mujeres para sobrepeso y 26.8% en hombres y 37.5% en mujeres para obesidad. **Objetivo:** Detectar las variables asociadas con la obesidad en una población cerrada (Cámara de Comercio) como un primer paso para instaurar un programa de control de obesidad. **Métodos:** Un modelo de análisis de variables múlti-

ples fue aplicado a las 211 personas que laboran de planta en la institución. Se utilizaron para el análisis estadística de medida central. **Resultados:** Se muestrearon la totalidad del personal de base de la Cámara (n = 211) encontrando un 36.8% de personas en peso normal, 37.44% en sobrepeso y 25.66% con obesidad; 41.26% tenían actividad física, 30.05% pasaban más de cinco horas diarias viendo televisión o en la computadora. Encontramos sólo 25% de fumadores resaltando el programa de institución libre de humo. Hipertensión y diabetes fueron las enfermedades concomitantes más prevalentes en nuestra institución. **Conclusión:** Esta muestra cerrada está en total concordancia con lo reportado por EN SALUD 2012. Hemos iniciado la segunda parte del programa «Peso por peso» enfocado en el sobrepeso y obesidad, haciendo que el peso que cada uno pierde represente dinero para la compra de alimento para la gente que tiene hambre. El control de sobrepeso y obesidad debe iniciarse en poblaciones cerradas y con estímulos sociales, como es la ayuda a otros dentro del grupo. Pensamos que sólo así se pueden implantar programas efectivos de control de factores de riesgo como lo realizado con tabaco.

PREVALENCIA DEL SÍNDROME METABÓLICO EN ESTUDIANTES DEL CENTRO DE CIENCIAS DE LA SALUD DE LA UNIVERSIDAD AUTÓNOMA DE AGUASCALIENTES

Prieto-Macías J, Rosas-Cabral A, Terrones-Saldívar MC, Tavares-Rodríguez EJ, Vallín-Orozco C, Ruiz-Ruvalcaba JJ, Bermúdez-Gómez H.
Universidad Autónoma de Aguascalientes (Centro de Ciencias de la Salud, Departamento de Medicina Interna).

Objetivo: Documentar la prevalencia del síndrome metabólico en el Centro de Ciencias de la Salud de la Universidad Autónoma de Aguascalientes para poder establecer medidas de prevención. **Material y métodos:** Se incluyeron a 1,320 estudiantes que conforman el Centro de Ciencias de la Salud de la UAA. Se calculó mediante muestreo aleatorio simple a 294 estudiantes, con un 95% de confianza, se les realizó un interrogatorio breve que incluyó variables como edad, hábitos y AHF relevantes, se obtuvo la talla, peso, IMC, TA, diámetro de cintura abdominal, determinamos los niveles de glucosa, colesterol total, HDL y triglicéridos. Se usaron medidas de tendencia central, test de Pearson y χ^2 para comparación de proporciones. **Resultados:** La prevalencia del síndrome metabólico fue del 6.5% (19), el 7.8% de las mujeres y el 4.3% de los hombres presentaron SM. De éstos, 19 el 65% presentó antecedentes de DM, nefropatía, HAS y alcoholismo, el 35% es sedentario y el 30% es fumador. **Conclusión:** La incidencia del síndrome metabólico en el CCS es de 6.5%, el HDL bajo es el factor más común en los pacientes con síndrome metabólico seguido del la hipertensión arterial y triglicéridos con predominio en mujeres en relación 2:1 en los hombres.

UTILIZACIÓN DE APOYOS DIAGNÓSTICOS EN PRIMER NIVEL PARA DETECCIÓN DE DAÑO A ÓRGANO BLANCO EN PACIENTES HIPERTENSOS

Hernández-Godínez E, Campos-Muñoz MG.
Instituto Mexicano del Seguro Social, UMF No. 8, Aguascalientes.

Introducción: La hipertensión arterial sistémica es el trastorno cardiovascular más frecuente en población adulta y causa mayor de morbilidad y mortalidad. En el primer nivel de atención se cuenta con herramientas diagnósticas para la detección de daño a órgano blanco como son la determinación de creatinina sérica y proteinuria en examen de orina para evaluar la función renal y electrocardiograma para la detección de hipertrofia y sobrecarga de ventrículo izquierdo. **Material y métodos:** El análisis se realizó con pacientes de las unidades de medicina familiar. Vía interrogatorio directo al paciente y revisión de expediente clínico en consultorio, se indagó si se habían determinado valores de creatinina y proteinuria con analítica de laboratorio y electrocardiograma en el último año, se

excluyeron pacientes que llevaran menos de un año en control en la unidad. **Resultados:** Se incluyeron 197 pacientes, de los cuales en 187 (94.4%) se realizó creatinina sérica el último año, en 178 (90%) se había realizado examen general de orina. Sólo en 19 pacientes (9.6%) se había realizado electrocardiograma el último año. La razón de realizar electrocardiograma fue por antecedente de cardiopatía isquémica en cuatro pacientes, por evento cerebrovascular dos pacientes, dos por fibrilación auricular, por exámenes prequirúrgicos tres y sólo ocho pacientes con intención de búsqueda de daño a órgano blanco. **Conclusiones:** El electrocardiograma es subutilizado en las unidades de primer nivel como herramienta diagnóstica y es probable que este patrón se repita en el resto de las unidades de medicina familiar. La única manera de identificar esta situación es realizando análisis como el presente trabajo. Este análisis nos ha permitido establecer medidas de capacitación en el personal de nuestra unidad para el mejor uso de esta valiosa herramienta.

INFECCIONES NOSOCOMIALES EN UNA UNIDAD DE CUIDADOS CORONARIOS

Fuentes-Malo EJ, Castro-Gutiérrez A.
Centro Médico Nacional 20 de Noviembre.

Introducción: Las infecciones adquiridas en los centros hospitalarios, especialmente en las Unidades de Terapia Intensiva, presentan un alto índice de morbilidad. En México la frecuencia de infecciones en unidades hospitalarias varía desde 2.1 hasta 15.8% y tienen como agentes etiológicos microorganismos resistentes, siendo el *Acinetobacter* spp, *Pseudomonas* spp, *Klebsiella* spp, *Staphylococcus aureus* resistente a la meticilina (MRSA) y *Escherichia coli*. Por lo anterior se realizó el siguiente estudio para identificar los factores asociados para el desarrollo de infecciones relacionadas a cuidados de la salud en una unidad de cuidados coronarios. **Material y métodos:** Se analizó en forma prospectiva durante los meses de abril a septiembre de 2013 todos los pacientes mayores de 16 años con internamiento superior a 24 horas que al ingreso no presentaron signos de infección pero que la desarrollaron durante su internación. Las tasas de infecciones evaluadas fueron: infección asociada a ventilación mecánica asistida, infección asociada a catéter venoso central e infección asociada a catéter vesical, así como agente patógeno causal y variables de factores de riesgo, días de internamiento, mortalidad. **Resultados:** Se evaluaron 72 pacientes de los cuales 13 (18%) presentaron infección nosocomial. Con permanencia promedio de 5.8 días en la unidad. La incidencia de infección de vía aérea inferior fue de 84.6%, siendo el mayor sitio en donde se presentó el mayor proceso infeccioso teniendo relación directa con asistencia mecánica ventilatoria. Observándose como agente infeccioso predominante al *Acinetobacter baumannii* (61.5%) seguido por *Staphylococcus aureus* (46.1%) y *Enterococcus faecalis* (46.1%). **Conclusiones:** La aparición de microorganismos resistentes ha incrementado en los últimos años en los pacientes que ingresan a una unidad hospitalaria. La detección de factores de riesgo y la posibilidad de actuación sobre ellos pueden favorecer el control de la diseminación de la resistencia bacteriana y reducción de tasas de infección en las unidades de terapia intensiva.

INFARTO DEL MIOCARDIO-ANGINA INESTABLE

FACTORES RELACIONADOS CON TIEMPO DE RETRASO EN LA TERAPIA DE REPERFUSIÓN EN PACIENTES CON INFARTO AGUDO DE MIOCARDIO CON ELEVACIÓN DEL SEGMENTO ST EN UN HOSPITAL DE TERCER NIVEL

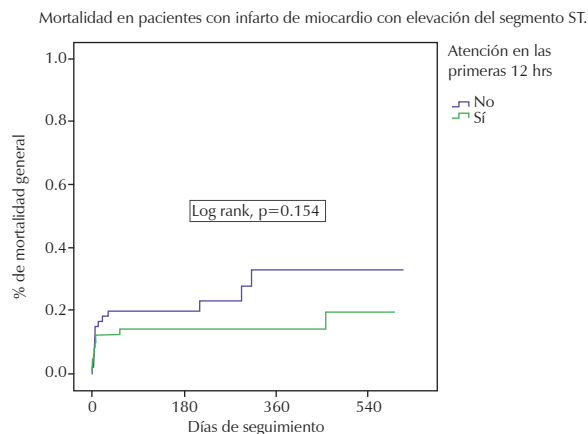
González-Aguilar CL, Baños-González MA, Henne-Otero OL, Torres-Hernández ME, Baños-García A, Ruiz-Soto JC, Rodríguez-Hernández E. Hospital Regional de Alta Especialidad «Dr. Juan Graham Casasús». Villahermosa, Tabasco.

Introducción: El infarto agudo de miocardio involucra la oclusión trombótica total de la arteria responsable, lo cual está asociado con arritmias, insuficiencia cardíaca y muerte. El tratamiento de reperfusión en las primeras 12 horas de evolución limita la extensión del daño miocárdico y mejora el pronóstico. El objetivo del estudio fue determinar los factores que intervienen en el retraso prehospitalario en pacientes que ingresan al Hospital Regional de Alta Especialidad «Dr. Juan Graham Casasús» con diagnóstico de infarto agudo de miocardio con elevación del segmento ST. **Pacientes y métodos:** Se realizó un estudio transversal descriptivo en pacientes que ingresaron a la unidad coronaria con diagnóstico de infarto agudo de miocardio con elevación del segmento ST. En todos los pacientes que no recibieron terapia de reperfusión se determinó el motivo. Los datos fueron analizados mediante estadística descriptiva. **Resultados:** Del 15 de noviembre de 2012 al 15 de junio del 2014 se incluyeron 128 pacientes con infarto de miocardio con elevación del segmento ST, los cuales 108 (84.4%) fueron hombres. La edad promedio de presentación de infarto fue de 60 ± 11.6 años. El 54.2% de los pacientes fueron referidos de otro hospital. La mediana de tiempo desde el inicio de los síntomas de infarto hasta el ingreso hospitalario fue de 12 horas con rangos de 32 minutos hasta 289 horas. El 50.8% (65 pacientes) acudieron al hospital dentro de las primeras 12 horas de inicio de los síntomas. Sólo el 36.7% de los pacientes recibieron terapia de reperfusión (trombólisis o angioplastia). Los principales motivos de retraso en los pacientes que acudieron después de 12 horas fue retraso por cuestión médica prehospitalaria en el 21.1% y desconocimiento de síntomas en 18.8%. **Conclusiones:** El retraso en la atención médica prehospitalaria es el principal factor relacionado con el retraso en la terapia de reperfusión.

MORTALIDAD A LARGO PLAZO ASOCIADA CON RETRASO PREHOSPITALARIO EN PACIENTES CON INFARTO AGUDO DE MIOCARDIO CON ELEVACIÓN DEL SEGMENTO ST

Baños-González MA, Baños-García A, González-Aguilar CL, Henne-Otero OL, Torres-Hernández ME, Rodríguez-Hernández E, Ruiz-Soto JC. Hospital Regional de Alta Especialidad «Dr. Juan Graham Casasús». Villahermosa, Tabasco.

Introducción: A pesar de los avances en la terapia de reperfusión farmacológica y mecánica en pacientes con infarto agudo de miocardio, se continuara observando una elevada mortalidad a corto y largo plazo. Uno de los principales factores asociados con la muerte es el tiempo de retraso en la atención médica. El objetivo del estudio fue analizar la mortalidad a largo plazo en pacientes con diagnóstico de infarto agudo de miocardio con elevación del segmento ST en relación con el tiempo de llegada al hospital. **Pacientes y métodos:** Se realizó un estudio prospectivo en pacientes que ingresaron a la unidad coronaria con diagnóstico de infarto agudo de miocardio con elevación del segmento ST. Se analizaron los pacientes que acudieron en las primeras 12 horas y se compararon con los que acudieron tardíamente (> 12 horas). Se realizó curvas de supervivencia con tablas de Kaplan-Meier. Un valor de p menor a 0.05 fue considerado significativo. **Resultados:** Del noviembre de 2012 a junio del 2014 se incluyeron 128 pacientes con infarto de miocardio con elevación del segmento ST. Se compararon pacientes que acudieron con más de 12 horas de evolución desde el inicio de los síntomas con pacientes que acudieron dentro de las primeras 12 horas. La mediana de seguimiento fue de 183 días (30-612 días). Un total de 16 (25.4%) pacientes fallecieron en el grupo de atención tardía comparado con 10 pacientes (15%) en el grupo de atención temprana con una $p = 0.159$. **Conclusiones:** A seis meses de seguimiento, la mortalidad fue mayor en los pacientes con infarto de miocardio que acudieron de forma tardía (> 12 horas) al hospital. Aunque no se alcanzó una diferencia estadística significativa debido al número limitado de pacientes; es necesario enfatizar la atención temprana de estos pacientes.



VALOR PRONÓSTICO DE COLESTEROL HDL EN PACIENTES CON INFARTO QUE SON SOMETIDOS A ANGIOPLASTIA PRIMARIA

Reyes-Moreno RG, González-Pacheco H.
Instituto Nacional de Cardiología «Ignacio Chávez».

Introducción y justificación: En los síndromes coronarios agudos los lípidos plasmáticos no han sido definidos como variables con valor pronóstico. No existen investigaciones que estudien al colesterol HDL como variable de valor pronóstico en pacientes con infartos con elevación del segmento ST. **Objetivo:** Identificar si existe un valor predictivo de eventos intrahospitalarios adversos para los niveles de HDL medidos en el momento de admisión hospitalaria en pacientes con STEMI. **Materiales y métodos:** Se evaluaron 960 pacientes con STEMI tratados con angioplastia. Los eventos intrahospitalarios se definieron como: muerte, reinfarto, trombosis del *stent* e insuficiencia cardíaca. Se dividió a los pacientes de acuerdo con su nivel (mediana) de colesterol HDL: bajo 28 mg/dL, normal 34 mg/dL, alto 40 mg/dL, muy alto 50 mg/dL. Posteriormente se analizaron los eventos intrahospitalarios adversos de acuerdo con la categoría de nivel de HDL y se evaluaron las diferencias entre los grupos. **Resultados:** 261 tuvieron niveles bajos de colesterol HDL 219 normales 247 altos y 230 muy altos. Se observaron un mayor número de eventos adversos en los pacientes con muy bajo nivel (17 eventos) y niveles muy altos de colesterol HDL (17 eventos) en comparación con los demás grupos y el grupo que menos eventos tuvo fue el de HDL normal (4 eventos). La diferencia fue estadísticamente significativa con una $p=0.042$. **Conclusiones:** En pacientes con STEMI los niveles de HDL muy bajos y muy altos se correlacionan con una mayor tasa de eventos intrahospitalarios. Esta información contrasta con hallazgos de otros estudios en los que los niveles más bajos siempre correlacionan con mayor número de eventos adversos.

CARACTERÍSTICAS CLÍNICAS Y ESTRATEGIAS DE REPERFUSIÓN EN PACIENTES JÓVENES CON SÍNDROMES CORONARIOS AGUDOS CON ELEVACIÓN DEL SEGMENTO ST

Solís-Vázquez R, López-Leyva E, Vásquez-Serna C, Velarde-Pérez D, Peralta-Figueroa C, Padilla-Islas A, Herrera-Gavilanes R, Ramírez-Cota J, Olea-Hernández C, Castelán-Ojeda A, Benítez-Aréchiga Z.
Unidad Médica de Alta Especialidad «Luis Donaldo Colosio Murrieta», IMSS. Ciudad. Obregón, Sonora, México.

Introducción: A pesar de los avances en el diagnóstico y tratamiento del síndrome coronario agudo con elevación del ST (SCAEST), éste continúa siendo la principal causa de mortalidad en nuestro país, su presentación en pacientes jóvenes conlleva además un importante impacto social y económico. **Objetivo:** Evaluar las características clínicas y las estrategias de reper-

fusión en pacientes < 45 años, ingresados o referidos a nuestro hospital con diagnóstico de SCAEST en los últimos dos años. **Métodos:** Se revisaron 28 expedientes de pacientes con diagnóstico de SCAEST y < 45 años ingresados a nuestro hospital, tras su atención inicial en hospitales de referencia en un periodo comprendido de enero de 2012 a diciembre de 2013. **Resultados:** De los 28 pacientes incluidos, fueron hombres 96%. La edad promedio fue 41.21 ± 3.5 años. La manifestación clínica más frecuente fue angina típica en 79% de los casos. Aproximadamente 67% ($n=19$) ingresaron a hospital en las primeras 12 horas. La localización más común fue cara anterior 57% con clase Killip Kimball I-II el 86. Se realizó trombólisis en 14 casos (50%), siendo exitosa en nueve (64%). 79% fueron llevados a angioplastia: una primaria (3.6%), cuatro de rescate (14%) y tres farmacoinvasivas (11%), las restantes guiadas por isquemia. La arteria responsable del infarto fue descendente anterior 64%, coronaria derecha 27% y circunfleja 9%. Se implantó *stent* farmacológico en 59%. Había enfermedad monovaso en 11 (50%), 2 en 8 (36%) y enfermedad trivascular 6 (27%). La fracción de expulsión promedio fue 48.4%. **Conclusiones:** Existe una alta incidencia de SCAEST en pacientes jóvenes en nuestra región, hasta un tercio de ellos acuden a atención hospitalaria en forma tardía limitando las estrategias de reperfusión. La fibrinólisis es la más utilizada con una tasa de éxito similar a la reportada en la literatura del 65 por ciento.

TICAGRELOR EN UN PACIENTE CON INFARTO DE MIOCARDIO CON ELEVACIÓN DE SEGMENTO ST SOMETIDO A TROMBÓLISIS. REPORTE DE UN CASO

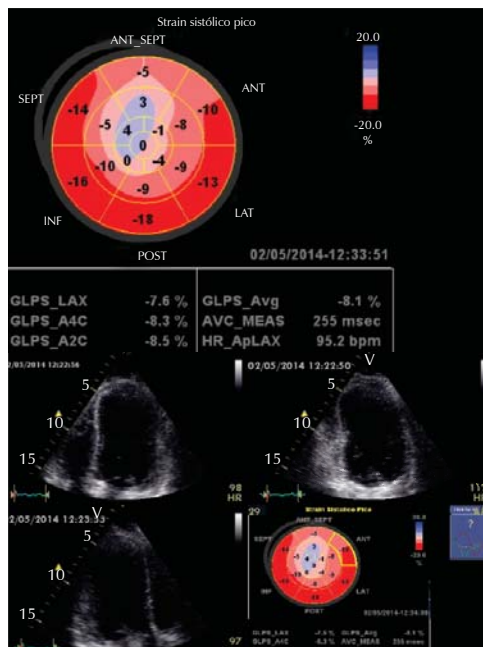
Baños-González MA, González-Aguilar CL, Hernández-Aguirre A, Henne-Otero OL, Torres-Hernández ME, Baños-García A, Ruiz-Soto JC, Rodríguez-Hernández E.
Hospital Regional de Alta Especialidad «Dr. Juan Graham Casasús». Villahermosa, Tabasco.

Introducción: La terapia con trombólisis en pacientes con infarto agudo de miocardio con elevación del segmento ST permite reperfundir la arteria responsable del infarto limitando el daño miocárdico y mejorando la sobrevida. En México, el método de reperfusión más ampliamente disponible es la trombólisis. Nuevos antiplaquetarios como ticagrelor han demostrado disminuir la mortalidad en pacientes con infarto de miocardio; sin embargo, la eficacia y seguridad de ticagrelor en pacientes sometidos a trombólisis no ha sido establecida. Algunos reportes aislados han sugerido que el uso de ticagrelor junto con trombolíticos pudiera ser seguro y eficaz en este grupo de pacientes. Presentamos el caso de un paciente que ingresó al Hospital Regional de Alta Especialidad «Dr. Juan Graham Casasús» con infarto de miocardio con elevación del segmento ST sometido a trombólisis con terapia antiplaquetaria dual con aspirina y ticagrelor. **Reporte de caso:** Reportamos el caso de paciente masculino de 55 años de edad quien ingresó a urgencias por dolor precordial opresivo intenso irradiado a brazo izquierdo acompañado de descarga adrenérgica. El tiempo de retraso desde el inicio de los síntomas hasta su llegada a urgencias fue de 180 minutos. El electrocardiograma evidenció supradesnivel del segmento ST compatible con lesión subepicárdica anterior extensa. Se inició tratamiento farmacológico con aspirina, enoxaparina, atorvastatina y ticagrelor 180 mg. Se planeó realizar angioplastia coronaria percutánea primaria; sin embargo, debido a falta de disponibilidad de sala de hemodinamia en ese momento no pudo ser realizado. Por lo anterior, se decidió realizar trombólisis con tenecteplase 35 mg. Se observaron criterios de reperfusión indirecto sin trastornos hemorrágicos. La ICP temprana mostró oclusión total de DA proximal. Se realiza angioplastia tromboaspiración y colocación de *stent* farmacológico. El paciente es egresado por mejoría. A tres meses de seguimiento se mantiene asintomático con manejo médico incluyendo aspirina y ticagrelor.

INFARTO AGUDO DE MIOCARDIO EN PACIENTE JOVEN CON SÍNDROME DE HIPERCOAGULABILIDAD. REPORTE DE UN CASO

Covarrubias-Gil LF, Hernández-Santamaría I, Pérez-Salgado H, Vázquez-Martínez de Velasco A.
Hospital Juárez de México.

Se trata de paciente masculino de 29 años de edad, con antecedentes médicos de importancia de síndrome de hipercoagulabilidad diagnosticado desde la infancia, transfundido en una ocasión por trombocitopenia severa, a los 13 años de edad sufrió un evento de trombosis venosa profunda en miembro pélvico derecho, desde entonces en tratamiento anticoagulante con acenocumarina. A los 28 años de edad sufrió nuevo evento de trombosis venosa profunda, ahora en miembro pélvico izquierdo y cuatro meses después sufrió una tromboembolia pulmonar. Su padecimiento actual lo inició el día 23/abril/14, con dolor precordial al reposo, tipo opresivo, intensidad 10/10, de 30 minutos de duración, con irradiación al hombro izquierdo, acompañado de disnea, diaforesis y vómito en tres ocasiones, sin factores exacerbantes ni mitigantes, motivo por el cual acudió a un hospital privado de la ciudad de Querétaro, en donde permaneció por un tiempo aproximado de 48 horas, realizándose diagnóstico de infarto de miocardio, sin haberse iniciado terapia de reperfusión. Se complicó con insuficiencia cardíaca y tuvo que iniciarse apoyo ventilatorio invasivo. Se trasladó al Hospital General de Querétaro, en donde se inició tratamiento antiagregante y se envió a las 24 horas a este nosocomio (Hospital Juárez de México) para complementación diagnóstica y terapéutica. Se realizó diagnóstico de síndrome isquémico coronario agudo tipo infarto agudo de miocardio con elevación del segmento ST anterior extenso, no trombolizado, complicado con insuficiencia cardíaca. A la exploración cardiovascular con ruidos cardíacos rítmicos, sin soplos ni S3-S4, ruido respiratorio con estertores subcrepitantes bilaterales, abdomen asigilológico, pulsos de miembros pélvicos con aumento del volumen en pierna izquierda y pulsos disminuidos. Se realizaron estudios de laboratorio y gabinete como complementación diagnóstica, llegándose a la conclusión de trombosis venosa profunda de MPI y corroboración del IAM, con VI dilatado, acinesia anterior, discinesia apical y FEVI del 18%.

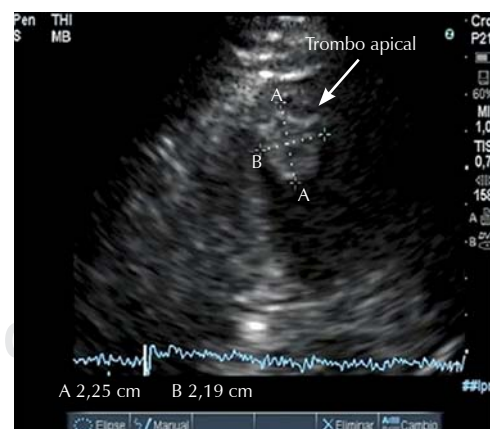


Figuras 1 y 2. Ecocardiograma que muestra el strain sistólico.

INFARTO ANTERIOR EXTENSO + TROMBO APICAL DEL VENTRÍCULO IZQUIERDO COMO MANIFESTACIÓN INICIAL DEL SÍNDROME DE HUGHES

Álvarez-Torrecilla LC, Armijo-Yescas E, Treviño-Gómez E.
Hospital Regional de Alta Especialidad ISSSTE. Tultitlan, Estado de México.

Introducción: El síndrome antifosfolípido (SAF) o síndrome de Hughes, es una entidad autoinmune caracterizada por trombosis venosa o arterial, pérdidas fetales, trombocitopenia y aumento de anticuerpos AF. El infarto agudo al miocardio (IAM) como forma de presentación de dicho síndrome es inusual. Para poder determinar la existencia de éste tenemos criterios clínicos y serológicos. Anticoagulante lúpico, anticardiolipinas y antiβ2-glicoproteína-I (+). En dos tomas, separadas por tres meses. Su presentación en gran medida mujeres jóvenes su relación respecto a hombres 3.5:1 y la edad del primer evento es entre 15-50 años. El IAM en presencia de este síndrome se presenta en jóvenes con datos clínicos similares a la población general. **Presentación del caso:** Varón 21 años sin antecedentes relevantes, acude a un hospital de segundo nivel por angina en reposo y descarga adrenal el ECG: LESEPIC anterior extensa, se tromboliza con TNK ocho horas de retraso, CK: 1,600 U, y MB 210 U, 24 horas posteriores fue enviado a nuestra unidad ingresado a hemodinamia encontrando DA ocluida proximal + trombo GIV. Se deja infusión con reopro por 48 horas, y Tx estándar pasa UCI, ECOT: acinesia apical, tercio medio y distal de pared anterior, tercio medio y distal de septum anterior, tercio medio y distal de pared lat. y trombo apical de 22 x 22 mm. Los niveles de Ac. anticardiolipina 63 GPL, IgM con 126 MPL anticoagulante lúpico (+) en tres ocasiones. Finalmente se estable el diagnóstico al encontrar: glucoproteína B2 IgG: 361 U/mL e IgM: 114 U/mL. **Discusión:** En una serie de más de 800 pacientes con SAF, realizado por Davies et al., refiere que menos del 1% de los pacientes se presenta con IAM. Los posibles mecanismos de trombosis incluyen efectos de los anticuerpos sobre membranas de plaquetas, células endoteliales y componentes de coagulación que condiciona agregación plaquetaria y formación de trombos. **Conclusión:** Es por ello que creemos importante el reporte de este tipo de casos, que permitan mejorar el conocimiento y difusión. En nuestro caso no se buscó la destrucción del trombo coronario por amplio riesgo de fractura y lo relevante de este caso es la presentación de un trombo apical de gran tamaño que implica pronóstico adverso.



DETERMINACIÓN DEL NIVEL DE GLUCEMIA INICIAL COMO INDICADOR DE MAL PRONÓSTICO EN PACIENTES CON SÍNDROME ISQUÉMICO CORONARIO AGUDO

Rincón-Salas JJ, López-Santiago O, Orta-Guerrero FJ, Rodríguez-Giraldo S, Hernández-Mercado MA.
Centro Médico ISSEMYM Toluca.

Introducción: En pacientes con cardiopatía isquémica aguda (SCA), varios estudios sugirieron que la hiperglicemia en el momento de admisión es común e indica un mal pronóstico. **Material y métodos:** Estudio descriptivo, observacional, longitudinal y prospectivo. Se realizó de febrero a mayo del 2014 en el Centro Médico ISSEMYM Toluca. El objetivo fue determinar si el nivel de glucemia mayor de 200 mg/dL es indicador de mal pronóstico en el SCA. Se incluyeron 30 pacientes con SCA diferenciándose en dos grupos: Grupo 1: determinación de glucemia ≥ 200 mg/dL y Grupo 2: determinación de glucemia < 200 mg/dL, se estudiaron las siguientes variables: SCA con elevación del ST (SCACEST) y sin elevación del ST (SCAEST), TIMI score y Killip y Kimbal (KK), días de estancia y mortalidad. Los resultados se expresaron en promedios y se utilizó t de Student para buscar diferencias entre grupos y significancia estadística. **Resultados:** La edad promedio fue de 68.8 años, el sexo que predominó fue el masculino. El promedio de la glucemia del Grupo 1: 316 mg/dL y en el Grupo 2: 138 mg/dL ($p = 0.16$). La mortalidad entre los grupos presentó una $p = 0.11$, se observó que en el 100% de la mortalidad fue en SCACEST. La mortalidad global fue del 10%. La clase KK con mayor mortalidad fue la II y IV. El promedio de estancia fue de 3.4 días con ($p = 1.1$). **Conclusiones:** De acuerdo con nuestro estudio no se encontró diferencias entre el pronóstico de ambos grupos. Sin embargo, el subgrupo de pacientes con SCAEST e hiperglicemia presentó mayor mortalidad.

CENTRO DE DOLOR DE PECHO E INFARTO AGUDO. EXPERIENCIA INICIAL

Ibarra FM, Torre AG, de Obeso E, Fernández H, Pozas G, Jerjes-Sánchez C, Marentes F, Sanz MA, Gaytán MA, Cantú AG, Maldonado S. Instituto de Cardiología y Medicina Vascular, TEC Salud, ITESM San Pedro Garza García, N.L.

De acuerdo con los registros RENASICA y ACCESS (16,853 pacientes) el índice de reperusión en infarto agudo del miocardio con elevación del segmento ST (IAMEST) es menor al 10% en México. Del 8% de los pacientes que acudieron con dolor atípico, el 50% tenían un IAMEST y 16% alguna forma de síndrome isquémico agudo (SICA). **Objetivo:** Analizar si un proceso estandarizado de atención en un centro de dolor de pecho (CDPIA) basado en guías clínicas a través de una vía, aplicada las 24 horas, los 365 días del año tiene un impacto en los resultados de atención del paciente con alguna forma de SICA. **Material y métodos:** Del 17 de abril del 2013 al 17 de abril del 2014 atendimos 81 pacientes consecutivos con diagnóstico de SICA o equivalente. Hombres fueron 56 con promedio de 56 años y 25 mujeres con edad promedio de 66 años. El 84% fueron clasificados como SICA (68) y 13 IAMEST (16%). Dos de los pacientes con elevación del ST fueron falsos, uno con pericarditis y otro resucitado de muerte súbita, tenía una hemorragia cerebral con coronarias normales. **Resultados:** El tiempo promedio puerta-balón fue de 85 minutos y el 78% menos de 90 minutos. Encontramos que el 34.5% (28) de nuestros pacientes acuden a su primer contacto médico en menos de dos horas, pero tenemos un 15% (12) que acuden después de 12 horas. La mitad de los pacientes clasificados como SICA de riesgo alto/intermedio terminaron hospitalizados y el 22% de ellos fueron a angiografía. En contraste solo al 9% de los pacientes de bajo riesgo (2) se les practicó angiografía y el 55% se fueron a su domicilio desde el CDPIA. **Conclusiones:** Nuestros hallazgos sugieren que un centro especializado en dolor de pecho e infarto agudo mejora la calidad de atención y resultados.

PUENTE MIOCÁRDICO COMO CAUSA DE INFARTO AGUDO DEL MIOCARDIO. DESCRIPCIÓN DE UN CASO Y REVISIÓN DE LA LITERATURA

Prieto-Macías J, Sánchez-Arenas R, Pinzón-Obregón CE, Tinajero-Vidales MS, Gutiérrez-Martínez SP.

Instituto Mexicano del Seguro Social, HGZ No. 1 UTI. Universidad Autónoma de Aguascalientes.

Resumen: Un puente miocárdico (PM) es una banda de músculo cardíaco que se encuentra por encima de una arteria coronaria, en lugar de estar por debajo de la misma (arteria tunelizada); puede causar isquemia y eventualmente infarto del miocardio. Describimos el caso de un paciente de 33 años de edad sin antecedente de importancia que acudió a urgencias del HGZ No. 1 IMSS por dolor precordial de inicio súbito. Se diagnostica infarto agudo del miocardio de localización anterior y por estudio angiográfico se documentó puente muscular en tercio medio de la arteria descendente anterior (ADA). Se concluye que pacientes jóvenes sin factores de riesgo y sin antecedentes previos de isquemia y que inician con angina se debe estudiar integralmente con estudio angiográfico para descartar esta eventual posibilidad.

ANGIOPLASTIA PRIMARIA. EXPERIENCIA INICIAL DEL CENTRO DE DOLOR DE PECHO

Ibarra FM, Torre AG, González CF, Manatou LE, Quintanilla GJ, Hervet F, de Obeso E, Sanz MA, Marentes F.

Instituto de Cardiología y Medicina Vascular.

Se ha considerado al tiempo puerta-balón (TPB) en la angioplastia primaria como el indicador más importante en la calidad de la atención y en los resultados; sin embargo, estudios recientes han sugerido el tiempo de inicio de los síntomas hasta el primer contacto médico como un indicador más importante. **Objetivo:** Analizar los resultados de la angioplastia primaria en un centro de dolor de pecho (CDPIA) basado en guías clínicas a través de una vía, aplicada las 24 horas los 365 días del año. **Material y métodos:** Del 17 de abril del 2013 al 17 de abril del 2014 atendimos 81 pacientes consecutivos con diagnóstico de SICA o equivalente. Fueron 13 pacientes con sospecha de infarto agudo del miocardio con elevación del ST (IAMEST). Dos de los pacientes con elevación del ST fueron falsos, uno con pericarditis y otro resucitado de muerte súbita, tenía una hemorragia cerebral con coronarias normales. **Resultados:** El TPB promedio fue de 85 minutos y el 78% un TPB de menos de 90 minutos. Encontramos que el tiempo transcurrido entre el inicio de los síntomas hasta su primer contacto médico fue de 88 minutos en promedio y sólo uno se presentó con más de 12 horas (falleció). A pesar de que seis pacientes (54%) se presentaron con más de 90 minutos desde el inicio de los síntomas el resultado fue bueno. **Conclusiones:** Nuestros hallazgos sugieren que a pesar del número pequeño de pacientes, un proceso estandarizado aplicado 24/7 asegura buenos resultados, con un TPB apegado a las guías, pero aún más importante puede ser el tiempo desde el inicio de los síntomas al primer contacto médico.

RUPTURA DEL SEPTUM INTERVENTRICULAR POSTINFARTO DEL MIOCARDIO

Moreno-Zenteno MI, Castro-López H, Esparragoza-Fox C, Ochoa-González K, Fernández-Vargas MG, Moreno-González A.

Hospital General de Zona No. 32 «Dr. Mario Madrazo Navarro», IMSS.

Introducción: La ruptura del septum interventricular postinfarto del miocardio es una complicación mecánica grave, con mortalidad elevada, independientemente de la estrategia de tratamiento elegida. **Objetivo:** Se presenta un caso de ruptura del septum interventricular postinfarto del miocardio y revisión de la incidencia, tratamiento y pronóstico. Presentación del caso: hombre de 58 años, con factores de riesgo cardiovasculares: edad, género, DM2,

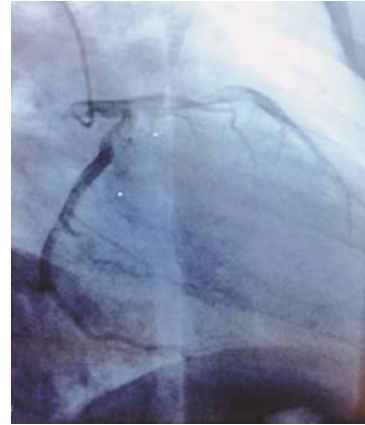
HAS. Inicia ocho semanas previas a su ingreso con edema progresivo de extremidades inferiores, disnea progresiva hasta llegar a ortopnea. Exploración cardiovascular: ingurgitación venosa yugular grado II, soplo mesotelsistólico en mesocardio grado III/IV y en ápex IV/IV. Electrocardiograma: ritmo sinusal, supradesnivel del ST de 2 mV de V2-V4, CK 104, CKMB 54, troponina I 0.5, BNP 1340. Se realizó ecocardiograma transtorácico (ECOTT) que mostró: FEVI de 24%, defecto interventricular apical con corto circuito de izquierda a derecha, dilatación de cavidades derechas e izquierdas, recibió tratamiento para falla cardíaca y se envió al CMN Siglo XXI en donde se realizó nuevo ECOTT: ventrículo izquierdo dilatado, ruptura interventricular serpiginosa del segmento medio y apical, con cortocircuito de izquierda a derecha QP/QS 2:1, angiografía coronaria TCI sin lesiones, descendente anterior con lesión distal de 99%, primer ramo diagonal con lesión del segmento proximal del 75%, segundo ramo diagonal con lesión ostial del 75%, resto sin lesiones significativas. Por lo anterior, se decide someterlo a tratamiento quirúrgico para cierre de comunicación interventricular. **Conclusiones:** Un marcador de buen pronóstico es el mayor tiempo entre la ruptura y el tratamiento de cierre, que en nuestro caso no se cumplió, por lo que es necesario considerar la interacción de múltiples factores asociados al paciente con ruptura de *septum* interventricular postinfarto e individualizar su tratamiento.

INFARTO ANTERIOR EXTENSO Y TROMBO VENTRICULAR EN ÁPICE COMO MANIFESTACIÓN INICIAL DEL SÍNDROME DE HUGHES. REPORTE DE CASO Y REVISIÓN DE LA LITERATURA

Álvarez-Torrecilla LC, Armijo-Yescas E, Treviño-Gómez E, Melgarejo-Murga J.
Hospital Regional de Alta Especialidad ISSSTE Tultitlán Estado de México.

Introducción: El síndrome antifosfolípido (SAF) o síndrome de Hughes es una entidad autoinmune caracterizada por trombosis venosa o arterial, pérdidas fetales, trombocitopenia y aumento de anticuerpos AF. El infarto agudo al miocardio (IAM) como forma de presentación de dicho síndrome es inusual. Para poder determinar la existencia de éste tenemos criterios clínicos y serológicos. Anticoagulante lúpico, anticardiolipinas y antiβ2-glicoproteína-I (+). En dos tomas, separadas por tres meses. Su presentación en gran medida mujeres jóvenes su relación respecto a hombres 3.5:1 y la edad del primer evento es entre: 15-50 años. El IAM en presencia de este síndrome se presenta en jóvenes con datos clínicos similares a la población general. **Presentación del caso:** varón 21 años sin antecedentes relevantes acude a hospital de segundo nivel por angina en reposo y descarga adrenérgica el ECG:LESEPIC anterior extensa, se Tromboliza con TNK ocho horas de retraso, CK:1600U, y MB210U, 24 horas posteriores fue enviado a nuestra unidad ingresado a Hemodinamia encontrando DA ocluida proximal + trombo GIV. Se deja infusión con Reopro por 48 horas, y Tx estándar pasa UCI, ECOTT: acinesia apical, tercio medio y distal de pared anterior, tercio medio y distal de *septum* anterior, tercio medio y distal de pared lat. y trombo apical de 22 x 22 mm. Los niveles de ac. anticardiolipina 63GPL, IgM con 126MPL anticoagulante lúpico (+) en tres ocasiones. Finalmente se establece el diagnóstico al encontrar: glucoproteína B2 IgG:361 U/mL e IgM:114 U/mL. **Discusión:** En una serie de más de 800 pacientes con (SAF) realizado por Davies et al. refieren que menos del 1% de los pacientes se presenta con IAM. Los posibles mecanismos de trombosis incluyen efectos de los anticuerpos sobre membranas de plaquetas, células endoteliales y componentes de coagulación que condiciona agregación plaquetaria y formación de trombos. **Conclusiones:** Es por ello que creemos importante el reporte este tipo de casos, que permitan mejorar el conocimiento y difusión. En nuestro caso no se buscó la destrucción del trombo coronario por amplio riesgo de fractura y lo relevante de

este caso es la presentación de un trombo apical de gran tamaño que implica pronóstico adverso.



TROMBOSIS CORONARIA SECUNDARIA A SÍNDROME ANTIFOSFOLIPÍDICO PRIMARIO ASOCIADO A HIPERHOMOCISTEINEMIA. REPORTE DE UN CASO Y ANÁLISIS DE LA LITERATURA

Ruiz-Montoya CM, Velasco-Luna G, Palomo-Villada A, Yáñez-Gutiérrez L.
Servicio de Urgencias. Hospital de Cardiología CMN Siglo XXI.

Caso: Mujer de 41 años, FRCV HAS 9 años, control amlodipino 2.5 mg/día, hipertrigliceridemia control bezafibrato 200 mg/día. Historia TEP y TVP 10 años atrás y un año después otro evento se colocó filtro en vena cava inferior, coronariografía reportó sin lesiones significativas. Diagnóstico síndrome de anticuerpos antifosfolípidos primario por anticuerpos anti-β2 glucoproteína e hiperhomocisteinemia, anticoagulación oral formal. Ingresó a urgencias por angor, descarga neurovegetativa, TA 150/100, taquicárdica, sin soplos. EKG elevación del punto J de 0.15 mV e isquemia subepicárdica en anterior extensa. Troponina I 7.74 ng/mL, CPK MB 48.9 U/L, y 2 horas después 119 U/L, CPK total 774 U/L. INR 2.7. 8 horas troponina I 13.28, CPK total 1,068 U/L, CPK MB 109 U/L. Ecocardiograma acinesia septoapical, lateroapical, anteroapical, inferoposterior, pero conservado engrosamiento. FEVI45%. Coronariografía mostró arterias sin lesiones, trombo distal grado 3, TIMI I en la DA. Tromboaspiración con sistema pronto V3 en 3 ocasiones, fibrina y persiste imagen de trombo, flujo final TIMI 3, inhibidores de glucoproteína 2b/3a. Evolución satisfactoria. Ecocardiograma de control acinesia anteroapical medio, septoapical y ápex, hipocinesia de los segmentos inferoseptal basal e inferior medio, FEVI 45%. Seguimiento asintomática, con INR 2.7. Revisión: SAF primario se caracteriza por trombosis arteriales y/o venosas, trombocitopenia, abortos de repetición o muerte fetal, así como innmoglobulinas IgG, IgM o IgA dirigidas contra la carga negativa de los fosfolípidos de las membranas de las células endoteliales. Espectro de manifestaciones muy amplio, los más dramáticos son fenómenos trombóticos en sistema venoso profundo, pulmonar y cerebral, y raro en arterias coronarias. La homocisteína es un factor de riesgo independiente de enfermedad coronaria. En este caso, se incrementó el riesgo por coexistencia de dos condiciones trombofílicas. Tratamiento incluye anticoagulación oral con INR>3 indefinida, por antecedente de eventos de trombosis venosa. Pronóstico desfavorable, pues el riesgo de recurrencia es alto.

UTILIDAD DE LA ECOCARDIOGRAFÍA EN UN SERVICIO DE URGENCIAS PARA EL DIAGNÓSTICO Y TRATAMIENTO DE COMPLICACIONES MECÁNICAS TARDÍAS DE INFARTO AGUDO DEL MIOCARDIO

Zertuche-Romero D, Ramírez-Arias E, Yáñez-Gutiérrez L.
Servicio de Urgencias. Hospital de Cardiología CMN Siglo XXI.

Caso: hombre de 59 años, FRCV tabaquismo. IAM con elevación ST inferior, no reperfundido. Medicina nuclear e isquemia residual moderada. Coronariografía mostró trivascular malos lechos y discinesia inferobasal y aneurisma posterobasal, FEVI 35%, D2VI 18. Tratamiento médico. Tres meses después, angina y taquicardia ventricular, cardioversión eléctrica. Ecocardiograma: adelgazamiento, hiperrefringencia, discinesia y aneurisma segmentos basal y medio de las paredes inferior e inferolateral, desde el anillo hasta el sitio de implantación del músculo papilar posterior el cual se encuentra desplazado en sentido apical y posterior. 51 x 53 mm sin evidencia de trombos intracavitarios. Insuficiencia mitral moderada secundaria a testing de la válvula mitral. Después de este evento se revascularizó con puentes de AML a DA y de VSR a diagonal y marginal obtusa además de hacerse plicatura geométrica del aneurisma que involucraba toda la cara diafragmática y se extendía al surco interventricular con dimensión de 6 x 8 cm evolución postquirúrgica insidiosa, inestabilidad hemodinámica, persistencia de arritmias ventriculares y choque cardiogénico sin respuesta a maniobras de reanimación.

Discusión: Manejo de síndromes coronarios agudo involucran prevención, estabilización del cuadro agudo y diseño de estrategias de reperfusión coronaria con la finalidad de evitar las complicaciones. Los aneurismas van del 3.5 al 38% de los casos. Se asocian con ruptura de la pared, insuficiencia cardíaca, formación de trombos y taquiarritmias ventriculares incesantes. El ecocardiograma es imprescindible para establecer el diagnóstico y la localización que puede ser anteroseptal en 65%, apical 21%, posteroinferior 9% y lateral 5%. Las indicaciones quirúrgicas son la angina, insuficiencia cardíaca y arritmias. Factores de pronóstico desfavorable son: Mayor grado de disfunción ventricular, insuficiencia cardíaca congestiva, arritmias ventriculares, edad avanzada y sexo masculino. La mortalidad es seis veces mayor que la observada en pacientes sin aneurisma. La muerte de estos pacientes suele ser súbita y con gran frecuencia se debe a taquiarritmias ventriculares.

INSUFICIENCIA CARDIACA

REMODELADO INVERSO DEL VENTRÍCULO IZQUIERDO EN PACIENTES CON INSUFICIENCIA CARDIACA Y FRACCIÓN DE EYECCIÓN DEPRIMIDA: EFECTO DEL TRATAMIENTO MÉDICO

Chavez-Leal SA, Barge-Caballero E, Álvarez-Álvarez R, Marzoa-Rivas R, Paniagua-Martín M, Crespo-Leiro M.
Centro Hospitalario Universitario A Coruña España.

Antecedentes: En pacientes con insuficiencia cardíaca (IC) sistólica se ha descrito un fenómeno denominado remodelado inverso del ventrículo izquierdo (RIVI), consistente en la reducción del tamaño y la mejoría de la función sistólica del ventrículo izquierdo. **Objetivos:** Estimar la proporción de pacientes con IC y fracción de eyección (FEVI) deprimida que experimentan RIVI, identificar predictores de esta condición y determinar su impacto pronóstico. **Métodos:** Registro de 149 pacientes con FEVI <40% seguidos en una unidad de IC entre el 2010-2012. Se determinaron los diámetros del VI y la FEVI en el debut y tras optimización del tratamiento farmacológico. Se definió RIVI como la presencia de una FEVI >45% y diámetro telediastólico del VI (DTDVI) <33 mm/m² en el EcoTT de control. Se investigaron predictores independientes de RIVI mediante un análisis multivariante. Se estimó la incidencia acumulada de eventos cardíacos mediante el método de Kaplan-Meier. **Resultados:** El 77% eran varones con edad media de 59 años. El 36% eran isquémicos. Recibieron IECA/ARA2 el 94%, β-B el 98%, AA el 72% e ivabradina el 7%. La mediana de

tiempo entre los EcoTT fue de 220 días. Se observaron variaciones de la FEVI media (basal, 27.7; control, 38.4; $p < 0.001$) y el DTDVI medio (basal, 32.4 mm/m²; control, 30.8 mm/m² $p < 0.001$). El 30.9% ($n = 46$) experimentaron RIVI. (Figura 1) Se identificaron predictores independientes (Cuadro I) de RIVI a la etiología no isquémica, la ausencia de insuficiencia mitral significativa, el consumo excesivo de alcohol, mayor FEVI basal y alcanzar dosis objetivo de βB ($p < 0.05$). Los pacientes con RIVI presentaron una mayor supervivencia libre de trasplante y una menor incidencia de ingreso por cualquier causa y por IC ($p < 0.05$ para los tres eventos) (Figura 2). **Conclusiones:** Casi un tercio de los pacientes con IC y FEVI deprimida experimentan RIVI tras la optimización del tratamiento farmacológico. Esta condición conlleva un impacto pronóstico favorable.

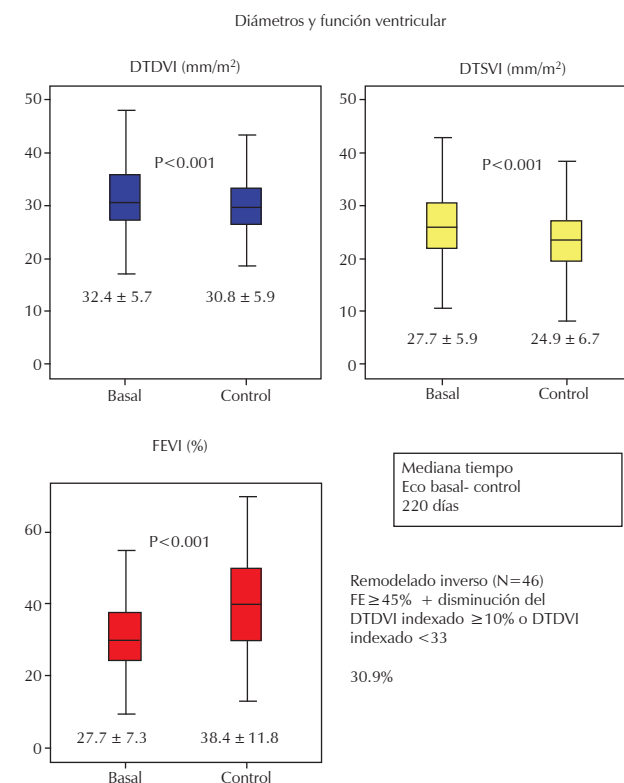


Figura 1. Comparación de valores ecocardiográficos.

Cuadro I. Predictores de RIVI

Variables	OR multivariable (IC 95%)	P
→ Consumo de alcohol ≥ 60g/día	3.12 (1.17-8.32)	0.023
NTproBNP (por 1000 ng/ml)	NS	
→ FEVI (por %)	1.06 (1.01-1.12)	0.029
DTDVI indexado (por mm/m ²)	NS	
→ Insuficiencia mitral ≥ grado 2	0.39 (0.16-0.96)	0.047
→ Dosis objetivo de betabloqueantes	2.81 (1.27-6.22)	0.011
TAS (por mmHg)	NS	
→ Cardiopatía isquémica	0.23 (0.09-0.59)	0.002
ClCr <60ml/min	NS	
IMC ≥ 30 kg/m ²	NS	
Anemia	NS	

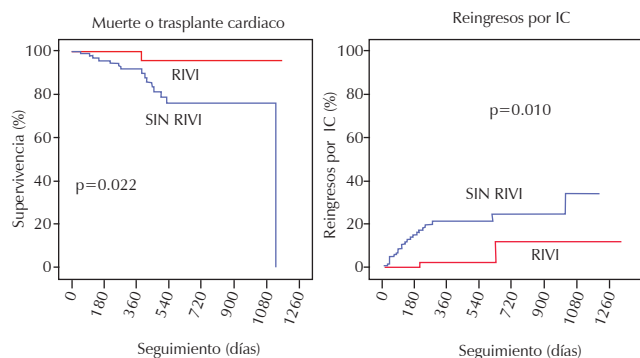


Figura 2. Análisis de supervivencia libre de muerte o trasplante, y de reingreso de acuerdo a la presencia de remodelado inverso ventricular izquierdo.

EFFECTO DE LA IVABRADINA EN PACIENTES CON INSUFICIENCIA CARDIACA CRÓNICA ESTABLE, DIASTÓLICA Y DERECHA

Aguilar-Collazo A, Orea-Tejeda A, Castillo-Martínez L, Arámbula-Garza E, Kauffman-Ortega E, Alcalá-Dávila EI, Radilla-Dávila F, Díaz-Díaz PB, Bernal-Ceballos MF, Jiménez-Torres RY, Hernández-Izelo MA, Castaños López Sara Elena.

Instituto Nacional de Ciencias Médicas y Nutrición «Salvador Zubirán».

Introducción: En la insuficiencia cardíaca (IC) con fracción de expulsión reducida y especialmente preservada, la relajación del ventrículo izquierdo (VI) es anormal. La ivabradina, inhibidor de corriente If, independientemente de la frecuencia cardíaca, mejora el llenado del VI, la eficiencia de ambos ventrículos al favorecer la función endotelial, elasticidad arterial, y reduce la presión arterial pulmonar (PAP).

Objetivo: Identificar las diferencias en los parámetros ecocardiográficos y en la evaluación clínica NYHA realizada en pacientes con IC y tratamiento con Ivabradina. **Método:** Estudio observacional y transversal. Se incluyeron 31 pacientes de la clínica de IC del INCMNSZ con insuficiencia cardíaca crónica estable en tratamiento óptimo con ivabradina (10 + 5.0 durante 18 meses de seguimiento) o sin ésta. Se evaluaron los cambios con ecocardiografía (FAC FE DDVI DSVI DAI DAO EDSIV EDPP DDVD PSAP) y se valoraron según la escala NYHA.

Resultados: Predominó sexo masculino (51.68%) edad promedio (62 ± 18) aquellos con versus sin ivabradina mejoraron: FAC (0.27 ± 10.35 versus -5 ± 12.20) FEVI (0.45 ± 6 versus -6 ± 10) y la clase funcional (32.3%) en (62.3%) sólo se conservó; disminuyeron: DdVI (-2 ± 6 versus -0.66 ± 2) DsVI (-1.90 ± 5 versus 1.2 ± 1) SIV (-0.36 ± 2.9 versus 0.85 ± 3) DAI (-0.33 ± 3 versus 1.00 ± 6.7) PSAP (-11.2 ± 28 versus 2 ± 36) sin alcanzar significancia estadística. **Conclusión:** La ivabradina mejora la estructura y función biventricular la presión pulmonar y la clase funcional de manera clínica si bien no estadísticamente significativa. Se requiere mayor tamaño de muestra para evaluar mayores efectos.

EVALUACIÓN DE LA FUNCIÓN ENDOTELIAL A TRAVÉS DE FOTOPLETISMOGRAFÍA EN PACIENTES CON INSUFICIENCIA CARDIACA CON Y SIN DAÑO RENAL

Alcalá-Dávila EI, Castillo-Martínez L, Orea-Tejeda A, Radilla-Dávila F, Kauffman-Ortega E, Aguilar-Collazo A, Díaz-Díaz BP, Hernández-Izelo MA, Jiménez-Torres RY, Bernal-Ceballos MF, Castaños-López SE.

Instituto Nacional de Ciencias Médicas y Nutrición «Salvador Zubirán».

Introducción: La disfunción endotelial es un evento temprano en numerosas enfermedades, así como en el proceso de aterosclerosis, es

también un vínculo fisiopatológico común entre la insuficiencia cardíaca (IC) y el daño renal (DR), en estadios terminales e intermedios así como con otros factores de riesgo cardiovascular (hipertensión, diabetes, dislipidemia, etc.). Su evaluación tiene importantes implicaciones en el pronóstico y manejo de pacientes con IC. **Objetivo:** Estudiar la función endotelial por medio de fotopleitismografía en pacientes con IC, según la clase funcional (NYHA) y la presencia de DR. **Método:** Estudio observacional, transversal. Incluimos 103 paciente de la Clínica de IC del «INCMNSZ» divididos en grupos por NYHA y función renal; se registró la onda fotopleitismográfica por método de hiperemia reactiva se obtuvo: índice tiempo de amplitud máxima/tiempo total (TAM/TT) porcentaje de cambios de la amplitud de la onda índice de rigidez e índice de reflexión; considerando un mayor TAM/TT como menor función endotelial. **Resultados:** Predominó el sexo femenino en la CF-NYHA III (85.7% p = 0.005); la CF-NYHA aumentó conforme aumentó la edad (CF-NYHA-I: 62.98 ± 16.57 CF-NYHA-II: 69.93 ± 11.54 CF-NYHA-III: 72.71 ± 14.38; p = 0.034). En 64.1% de los pacientes la onda fotopleitismográfica fue tipo 4 y en 29.1% tipo 3. Al comparar los grupos se encontró un TAM/TT post-isquemia mayor en los pacientes con DR (23.1 ± 26 versus aquellos sin DR (17.5 ± 3.9 p = 0.092); en el grupo de CF-NYHA-III el índice TAM/TT post-isquemia fue mayor (20 ± 9.47 p = 0.042) comparado con los grupos CF-NYHA-I (16.32 ± 4.2) y CF-NYHA-II (16.32 ± 4.2) independientemente de la función renal. **Conclusión:** La función endotelial medida a través de fotopleitismografía empeora paralelamente al deterioro de la CF-NYHA de manera independientemente a la función renal. En aquellos con DR también fue peor aún cuando no alcanzó a ser estadísticamente significativa ésta diferencia.

DISFUNCIÓN VENTRICULAR EVALUADA POR VENTRICULOGRAFÍA RADIOISOTÓPICA EN PACIENTES CON CIRROSIS HEPÁTICA. RESULTADOS PRELIMINARES

Kauffman-Ortega E, Orea-Tejeda A, Castillo-Martínez L, Torre-Delgadillo A, Alcalá-Dávila E, Radilla-Alcalá F, Aguilar-Collazo A, Díaz-Díaz BP, Jiménez-Torres RY, Hernández-Izelo MA, Bernal-Collazo MF, Castaños-López SE.

Instituto Nacional de Ciencias Médicas y Nutrición «Salvador Zubirán».

Introducción: La cardiomiopatía cirrótica es una alteración hemodinámica en pacientes con cirrosis hepática, caracterizada por una respuesta cardíaca anormal de cavidades izquierdas en condiciones de estrés físico, farmacológico, hemorrágico y/o quirúrgico. Se desconoce si la disfunción ventricular derecha se asocia a complicaciones como la formación de ascitis, y peritonitis bacteriana espontánea, independientemente del grado de hipertensión portal; además de su asociación con la disfunción de cavidades izquierdas. **Objetivo:** Evaluar la prevalencia de disfunción ventricular derecha e izquierda en reposo y durante el esfuerzo en pacientes con cirrosis hepática sin enfermedad coronaria, su correlación con la severidad de la cirrosis y sus complicaciones. **Método:** Estudio transversal, prolectivo. Hasta el momento se han Incluido 16 pacientes divididos de acuerdo a la Clasificación de Child-Pugh, la función ventricular izquierda y derecha durante esfuerzo se evaluó mediante MUGA. **Resultados:** Predominó el sexo femenino 12 (75%), la etiología de la cirrosis fue: cirrosis biliar primaria (CBP 43.8%), virus de hepatitis C (VHC 18.8%), criptogénica (12.5%), hepatitis autoinmune (12.5%), alcohólica (6.3%) y esteatohepatitis no alcohólica (6.3%). Se clasificaron en Child A (31.3%), Child B (56.3%) y Child C (12.5%); con falla izquierda, 12 pacientes (80.0%) y 13 pacientes (86.6%) con falla derecha, en ambos casos, ésta se demostró desde el reposo o sólo detectada en estrés (Figura 1). **Conclusión:** Existe una alta prevalencia de disfunción ventricular izquierda (80%) y derecha (86.6%) en pacientes con cirrosis hepática, independientemente del estadio de Child-Pugh, que debe explorarse dado su impacto pronóstico en especial en aquellos pacientes en protocolo de trasplante hepático.

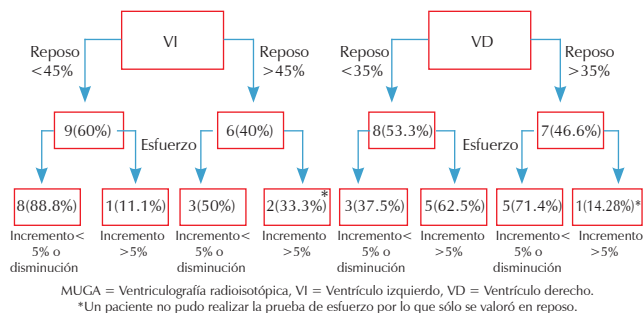


Figura 1. Función ventricular valorada por MUGA.

PRESENCIA DE ANTICUERPOS ANTI-RECEPTOR 1 DE ANGIOTENSINA II EN RECEPTORES DE TRASPLANTE RENAL ASOCIADOS A HIPERTENSIÓN Y DISFUNCIÓN VENTRICULAR

Dávila-Radilla F, Orea-Tejeda A, Alberú-Gómez J, Castillo-Martínez L, Alcalá-Dávila EI, Hernández-Méndez EA, Kauffman-Ortega E, Hernández-Izelo MA, Jiménez-Torres RY, Bernal-Ceballos MF, Castaños-López SE, Vilatobá-Chapa M.

Instituto Nacional de Ciencias Médicas y Nutrición «Salvador Zubirán».

Antecedentes: La hipertensión arterial es frecuente después del trasplante renal (TR) y factor de riesgo importante para la supervivencia del injerto y del paciente. Se conoce la presencia de anticuerpos agonistas al receptor 1 de angiotensina II (AT1R) en receptores de TR, quienes sufrieron rechazo vascular severo e hipertensión maligna. La hiperactividad del complejo de angiotensina II/AT1R ha sido asociada a remodelación cardíaca, renal y vascular. **Metodología:** En una cohorte retrospectiva de pacientes del INCMNSZ, receptores de TR realizados en el periodo de marzo 2009-diciembre 2012, con injerto funcional (tasa de filtrado glomerular >15 mL/min), se determinó la presencia de anticuerpos AT1R en muestras serológicas tomadas pretrasplante (ELISA). Se evaluaron: función renal y la presión arterial pretrasplante y a los 3, 6, 12 meses post TR y actual. Se determinó la existencia de disfunción ventricular pre y postrasplante renal por ecocardiograma. **Resultados:** De 101 pacientes receptores de injerto renal, 34 pacientes (33.7%) resultaron positivos para el anticuerpo AT1R. La presión arterial media (PAM) 3, 6 y 12 meses post-TR no mostró diferencia significativa entre grupos, al igual que la TFG. El ecocardiograma, mostró que los pacientes con Acs AT1R positivos desarrollaron IC diastólica (50 versus 21.4%) y en los casos en los que ya existía cierto grado de disfunción ventricular no se observó mejoría en comparación con el grupo de Acs AT1R negativos (50 versus 78.6%), $p = 0.07$. **Conclusiones:** No se encontraron diferencias significativas entre los grupos AT1R positivo o negativo en la presión arterial. Se observó una tendencia en el grupo de Acs AT1R positivos a desarrollar disfunción diastólica o a empeorar la disfunción pre-existente a partir de un año de seguimiento post-TR.

SOBRECARGA PERCIBIDA EN CUIDADORES PRIMARIOS INFORMALES DE PACIENTES CON INSUFICIENCIA CARDIACA CRÓNICA ESTABLE: FACTORES PREDICTORES

Pablo-Santiago R, Peláez-Hernández V, Martínez-Rubio CI, Orea-Tejeda A, Domínguez-Trejo B, Castillo-Martínez L, Bernal-Ceballos MF, Alcalá-Dávila EI.

Clínica de Insuficiencia Cardíaca del Instituto Nacional de Nutrición y Ciencias Médicas «Salvador Zubirán».

Introducción: El cuidador primario informal es el miembro de la familia que asume el cuidado del paciente; su importancia aumenta conforme progresa la incapacidad del enfermo: funge como enlace entre los profesionales de la salud y la familia, provee cuidados básicos de todos tipos y sirve de apoyo emocional; lo que puede favorecer el desarrollo de sobrecarga percibida, situación que afecta su salud física y psicológica, su vida familiar y social, así como el proceso de cuidado del paciente.

Objetivo: Determinar los factores que predicen la presencia de sobrecarga percibida en el cuidador primario informal. **Metodología:** Participaron 89 cuidadores (edad media 55.52 ± 13.81 años, 73% mujeres, 33.7% reportaron sobrecarga percibida) evaluados mediante: escala de sobrecarga del cuidador Zarit, cuestionario de salud SF-36 y escala de autoeficacia percibida en cuidadores primarios informales de enfermos crónicos; y sus pacientes, con insuficiencia cardíaca crónica estable (edad media 67.39 ± 16.48 años, 50.6% hombres), con tratamiento farmacológico óptimo, quienes fueron evaluados con: cuestionario de cardiomiopatía Kansas City y cuestionario de adherencia terapéutica MGB. **Resultados:** Mediante una regresión lineal múltiple por pasos sucesivos se obtuvo un modelo predictor de la sobrecarga percibida ($r^2 = 0.714$, $F = 22.965$, $p < 0.01$), incluyendo variables a) relacionadas con el paciente: adherencia terapéutica ($t = -3.021$, $\beta = -0.246$, $p < 0.01$), limitaciones físicas ($t = -1.679$, $\beta = -0.163$, $p < 0.01$) e interferencia social ($t = -2.691$, $\beta = -0.249$, $p < 0.01$); b) relacionadas con el cuidador: autoeficacia percibida afectiva ($t = -5.635$, $\beta = -0.474$, $p < 0.01$) y rol emocional ($t = -2.455$, $\beta = -0.212$, $p < 0.01$). **Conclusión:** De acuerdo al modelo obtenido, la sobrecarga percibida es antecedida por factores biopsicosociales, relacionados tanto con el paciente como con el cuidador; resaltando la importancia de componentes emocionales y psicosociales debe destacarse que todas las variables incluidas son susceptibles de ser modificadas mediante un tratamiento integral multidisciplinario que involucre la diada «cuidador primario informal-paciente», para beneficio de ambos.

PRUEBA DE CAMINATA DE SEIS MINUTOS Y CALIDAD DE VIDA RELACIONADA CON LA SALUD DE PACIENTES CON INSUFICIENCIA CARDIACA

Martínez-Rubio CI, Peláez-Hernández V, Pablo-Santiago R, Orea-Tejeda A, Domínguez-Trejo B, Castillo-Martínez L.

Clínica de Insuficiencia Cardíaca del Instituto Nacional de Ciencias Médicas y Nutrición «Salvador Zubirán».

Introducción: Las limitaciones funcionales propias de la insuficiencia cardíaca afectan diversos aspectos de la vida de los pacientes: altera sus capacidades, síntomas y características psicosociales; incluyendo estado emocional, interacciones sociales, funciones intelectuales, equilibrio económico y percepción personal del estado de salud. La capacidad funcional de los pacientes influye directamente en su calidad de vida y su pronóstico. **Objetivo:** Identificar la asociación entre los indicadores de capacidad funcional en la caminata de seis minutos y la calidad de vida relacionada con la salud (CVRS) de pacientes con insuficiencia cardíaca. **Métodos:** Participaron 134 pacientes (edad media 63.61 ± 16.82 , 50.7% hombres) de la Clínica Insuficiencia Cardíaca del Instituto Nacional de Ciencias Médicas y Nutrición «Salvador Zubirán» quienes fueron evaluados mediante el inventario de Cardiomiopatía de Kansas City (KCCQ) para CVRS y la prueba de caminata de seis minutos en la cual se registró: nivel subjetivo de cansancio físico inicial y final nivel de esfuerzo distancia recorrida y tiempo utilizado. **Resultados:** Mediante un análisis de correlación de Spearman se encontraron correlaciones significativas e inversamente proporcionales entre CVRS y nivel subjetivo de cansancio físico inicial ($rs = -0.294$, $p < 0.01$) nivel subjetivo de cansancio físico final ($rs = -0.495$, $p < 0.01$) nivel de esfuerzo ($rs = -0.528$, $p < 0.01$); y directamente proporcionales con la distancia recorrida ($rs = 0.539$, $p < 0.01$) y el tiempo utilizado ($rs = 0.419$, $p < 0.01$). **Conclusión:** La capacidad funcional se asocia con la CVRS: los pacientes con mejor CVRS caminan mayor

distancia y tiempo además de reportar menor esfuerzo y cansancio; es decir existe una relación entre variables biológicas y psicosociales. Por lo anterior se recomienda intervenir multidisciplinariamente para mejorar el pronóstico de pacientes con insuficiencia cardíaca incluyendo el manejo de factores fisiológicos y psicosociales vinculados con la percepción de los pacientes de su propio estado de salud y el cuidado del mismo.

INTERVENCIÓN PSICOLÓGICA COMO PARTE DEL TRATAMIENTO INTEGRAL DE PACIENTES CON INSUFICIENCIA CARDIACA: EFECTO SOBRE LA CAPACIDAD FUNCIONAL

Peláez-Hernández V, Pablo-Santiago R, Martínez-Rubio CI, Orea-Tejeda A, Figueroa-López CG, Castillo-Martínez L, Domínguez-Trejo B. *Clinica de Insuficiencia Cardíaca del Instituto Nacional de Ciencias Médicas y Nutrición «Salvador Zubirán».*

Introducción: Las limitaciones funcionales que impone la insuficiencia cardíaca afectan diversos aspectos de la vida de los pacientes. Los programas multidisciplinarios reducen las causas de mortalidad y las hospitalizaciones; el abordaje terapéutico debe incluir tratamiento farmacológico y quirúrgico, además de tratamiento psicológico para manejo emocional y fomentar cambios en el estilo de vida. **Objetivo:** Investigar el efecto de una intervención psicológica cognitivo-conductual en la capacidad funcional de pacientes con insuficiencia cardíaca. **Método:** La intervención psicológica incluyó psicoeducación, respiración diafragmática, relajación muscular progresiva y entrenamiento en solución de problemas, en cuatro sesiones de 90 minutos, diferidas semanalmente. Participaron 21 pacientes con insuficiencia cardíaca crónica estable: 10 grupo control (edad media 52.50 ± 14.49 años, 60% mujeres) y 11 grupo experimental (edad 60.36 ± 17.93 años, 63.6% mujeres), ambos con tratamiento farmacológico óptimo. Se evaluó distancia recorrida, tiempo utilizado y nivel de esfuerzo. **Resultados:** 1) Grupo control (pre-evaluación/post-evaluación): distancia recorrida 216.24 m/215.85 m, tiempo 5m 42s/5m 32s, nivel de esfuerzo 10% nada, 30% muy muy ligero, 20% muy ligero, 30% ligero, 10% poco pesado/40% nada, 10% muy muy ligero, 20% muy ligero, 10% ligero, 20% moderada. 2) Grupo experimental: distancia recorrida 199.19 m/225.74 m, tiempo 5m 42s/5m 46s, nivel de esfuerzo 18.2% nada, 18.2% muy muy ligero, 9.10% muy ligero, el 27.3% ligero, 18.2% moderado, 9.10% poco pesado/27.3% nada, el 63.6% muy muy ligero, 9.10% muy ligero. **Conclusiones:** La intervención tuvo un efecto positivo en la capacidad funcional de los pacientes: incremento aumento en el tiempo invertido y la distancia recorrida, además de disminución en el nivel de esfuerzo. Se recomienda ahondar en esta línea de investigación e integrar equipos multidisciplinarios para mejorar la salud cardiovascular y la calidad de vida de los pacientes.

EFFECTOS DE LA ESPIRONOLACTONA SOBRE LA MORTALIDAD Y EVENTOS TROMBÓTICOS EN PACIENTES CON INSUFICIENCIA CARDIACA DESCOMPENSADA

Díaz-Díaz BP, Castillo-Martínez L, Orea-Tejeda A, Alcalá-Dávila EI, Kauffman-Ortega E, Dávila-Radilla F, Bernal-Ceballos F, Hernández-Izelo MA, Jiménez-Torres RY, Cuevas-Medina EN, Valdespino-Trejo A, Aguilar-Collazo A, Castaños-López S. *Instituto Nacional de Ciencias Médicas y Nutrición «Salvador Zubirán».*

Antecedentes: La aldosterona interviene en forma esencial en la fisiopatología de la insuficiencia cardíaca (IC) ya que promueve la retención de sodio, la pérdida de magnesio y potasio, activación simpática, inhibición parasimpática, fibrosis vascular y del miocardio, alteración de la función de los barorreceptores y daño vascular. Sin embargo, existen pocos estudios que demuestren el uso de espirolactona en el tratamiento de la IC. **Metodología:** A partir de un estudio retrospectivo observacional en una cohorte de pacientes hospitalizados de 2009-2013 en el INCMNSZ que desarrollaron des-

compensación aguda o crónica de insuficiencia cardíaca. Se evaluó la diferencia en la mortalidad y eventos trombóticos arteriales (EVC) y venosos (TEP, TVP) entre los sujetos que tomaban espirolactona y los que no. **Resultados:** Se incluyeron 96 pacientes con IC, de los cuales 42 (43.8%) eran hombres y 54 (56.3%) mujeres, 81 pacientes (84.37%) no recibieron un tratamiento continuo con espirolactona y 15 pacientes (15.62%) recibieron espirolactona antes y durante la hospitalización. De los 15 pacientes con uso continuo de espirolactona ninguno falleció, en cambio de los pacientes sin el tratamiento, 21 pacientes (25.9%) murieron ($p = 0.036$). En cuanto a eventos trombóticos, de los 81 pacientes sin tratamiento continuo, 9 pacientes (11.1%) tuvieron algún evento, y del grupo de 15 pacientes con espirolactona, 5 pacientes (33.3%) tuvieron un evento trombótico ($p = 0.04$). **Conclusiones:** Se encontró una mayor mortalidad por cualquier causa con diferencia estadísticamente significativa en pacientes con insuficiencia cardíaca que no tomaban espirolactona en comparación con aquellos con uso continuo de ésta. Así como también un mayor número de eventos trombóticos en los pacientes que recibieron el tratamiento sostenido con espirolactona en comparación con los que no.

SEGURIDAD DE IVABRADINA EN INSUFICIENCIA CARDIACA Y FIBRILACIÓN ATRIAL. ESTUDIO DIANA

Reyes-Cisneros FA, Padilla-Padilla FG, Robles-Torres FJ. *Centro Cardiovascular Puerta de Hierro Zapopan, Jalisco.*

Introducción: La fibrilación atrial (FA) es la arritmia más común en la insuficiencia cardíaca (IC). Los betabloqueantes son la estrategia preferida para el control de la frecuencia cardíaca (FC); pero frecuentemente son poco efectivos o tolerados. Ivabradina, puede enlentecer la conducción del nodo AV y reducir la FC durante la FA. **Métodos y resultados:** Incluimos 20 pacientes con FA (73 ± 15 años, 10 mujeres) e inadecuado control de la FC determinado por trazo ECG en reposo (>80 lpm). 10 sujetos recibían tratamiento con betabloqueadores y se les añadió ivabradina 5mg c/12 horas; al restante se administró ivabradina 7.5mg c/12 horas. En el periodo de seguimiento (42 ± 36 meses), observamos una reducción de la FC comparada con la basal (97.5 ± 17.5 versus 61.5 ± 11.5 lpm), sin diferencias en la presión arterial ($110/67$ versus $105/62$ mmHg). Ivabradina fue bien tolerada y con una menor incidencia de síntomas de acuerdo con la clasificación NYHA (20% CF II, 70% CF III, 10% CF IV versus 60% CF I, 40% CF II). En la ecocardiografía realizada en la basal y postratamiento (promedio seis meses) no hubo diferencias en la fracción de expulsión (43.1 ± 24.5 versus $43.8 \pm 16.5\%$) ni en los diámetros ventriculares (51.5 ± 17 versus 53.3 ± 9 mm). Los biomarcadores séricos (BNP) disminuyeron con ivabradina (769 ± 228 versus 457 ± 140 pg/mL). **Conclusión:** Ivabradina puede usarse con seguridad para disminuir la FC en pacientes con FA e IC.

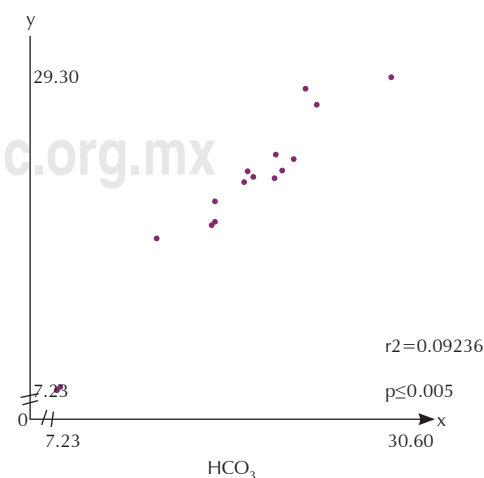
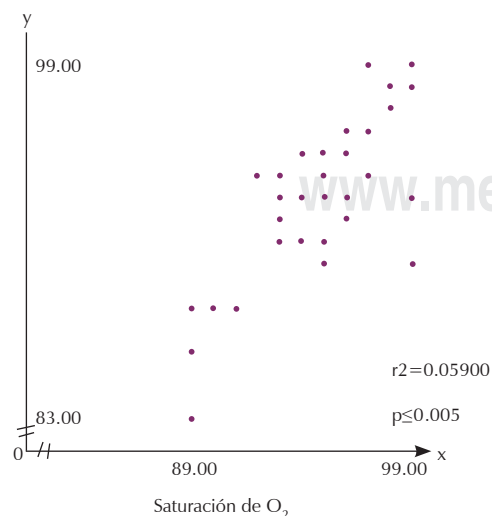
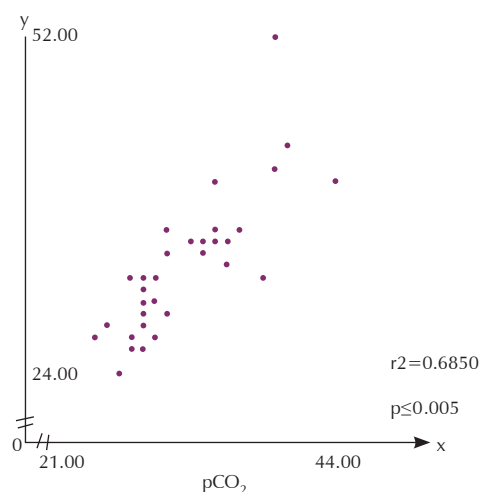
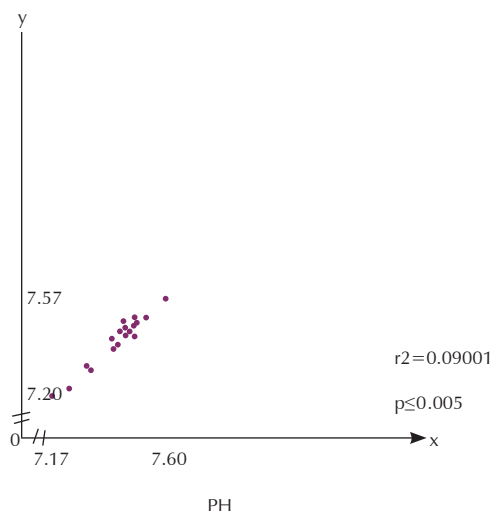
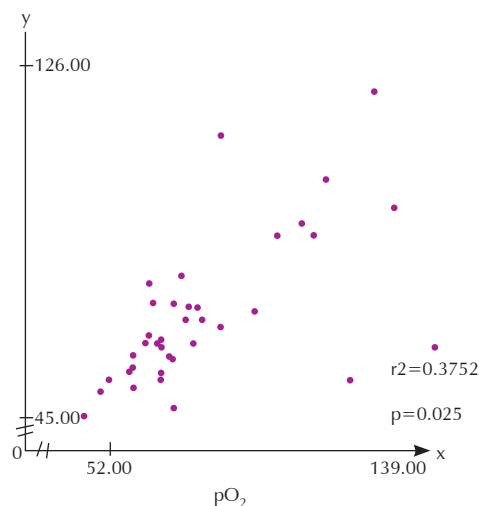
COMPARACIÓN DE LOS PARÁMETROS DE GASOMETRÍA ARTERIAL OBTENIDOS POR MUESTRA RADIAL Y MUESTRA CAPILAR EN PACIENTES CON INSUFICIENCIA CARDIACA

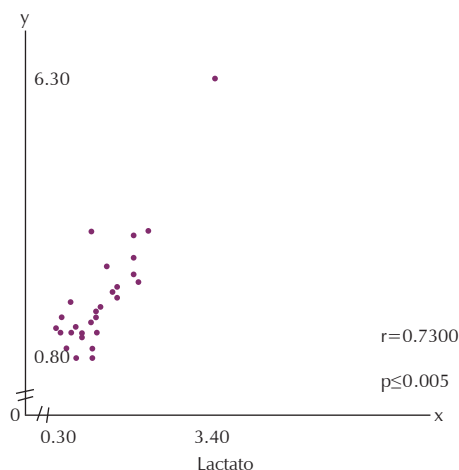
Hernández-Godínez E, Delgado-Leal L, Sandoval-Rodríguez E, Ramírez-Salazar A, López-Ramírez CJ, Puentes-Puentes A, Muñoz-Gutiérrez E, Pascual-Reyes J. *Centenario Hospital Miguel Hidalgo, Aguascalientes.*

Introducción: La gasometría arterial es un estudio de uso común en los pacientes con agudización de insuficiencia cardíaca (IC). **Material y métodos:** Estudio prospectivo, observacional, en pacientes con insuficiencia cardíaca. Determinamos el nivel de acuerdo con los valores obtenidos por muestra radial y capilar. Se incluyeron pa-

cientes con IC ingresados al área de cuidados intensivos de cardiología, considerando como IC: FEVI menor de 50%, signos clínicos de insuficiencia cardíaca (estertores, presencia de congestión de origen cardíaco). La toma de muestra arterial se realizó en la arteria radial con técnica tradicional. Simultáneamente tomó la muestra capilar puncionando el pulpejo de la misma mano, se captó la sangre en tubos capilares de 150 microlitros, heparinizados con 70 UI por mL.

Resultados: Se analizaron muestras de 40 pacientes. Los resultados se compararon con la prueba de correlación de Pearson para determinar el acuerdo entre ambas muestras. **Conclusión:** Para pH, PCO_2 , saturación de oxígeno, HCO_3 y lactato la correlación fue significativa. Para PO_2 la correlación fue significativa con una exposición a FiO_2 menor de 60%. No existen gradientes importantes en las presiones de CO_2 de sangre venosa y capilar, ni en los valores de pH, HCO_3 , lactato, saturación de oxígeno de los capilares venosos a los arteriales, estos valores no se modifican de forma importante. El gradiente de PO_2 de sangre capilar arterial y capilar venosa es mayor, por tanto, la diferencia de este parámetro en ambas muestras es mucho mayor. No obstante, la utilización de la gasometría capilar es una práctica que brinda resultados fidedignos en pacientes con insuficiencia cardíaca. El acuerdo entre las gasometrías se muestra en la imagen.





MIOCARDIOPATÍAS

25 AÑOS PROSPECTIVOS DE EXPERIENCIA CLÍNICA EN LA PREVALENCIA DE LA CARDIOPATÍA CHAGÁSICA EN EL OCCIDENTE DE MÉXICO

González-Zambrano H, Díaz-Bustamente D, Rodríguez-Ruiz JA, Corona-Ruiz F.

Hospital General de Occidente.

La enfermedad de Chagas es uno de los mayores problemas de salud pública en los países del cono sur. **Objetivo:** Conocer la prevalencia de la tripanosomiasis americana (TA) en pacientes con cardiomiopatía dilatada en un Hospital General Regional en el Occidente de México. **Material y métodos:** Prospectivamente se incluyeron 415 pacientes, de febrero 1988 a enero 2013, con diagnóstico confirmado de cardiomiopatía dilatada de causa desconocida. Se realizó historia clínica detallada, exámenes generales, ecocardiograma, electrocardiograma, radiografía de tórax, exámenes generales de laboratorio y determinación de anticuerpos anti-*Trypanosoma cruzi*. En los casos con sospecha de enfermedad aguda se buscó el parásito en sangre con el método de Strout. **Resultados:** En 27 de estos casos (6.3%) se confirmó la evidencia de TA; dos en fase aguda, uno de ellos falleció por insuficiencia cardíaca congestiva (ICC) refractaria a tratamiento médico, el resto se encontró en la fase crónica. Sólo un caso fue sospechoso de transmisión transfusional y se encontró en la fase aguda, pero esta vía de contaminación no se confirmó, ya que no fue posible estudiar al donador. El resto fueron pacientes de áreas rurales que reconocían a los triatomas y habitaban casas de tipo rural. Sólo un paciente solicitó atención médica por palpitaciones, el resto por ICC. El hallazgo electrocardiográfico más frecuente fue el bloqueo de rama derecha del haz de His y/o el hemibloqueo anterior. En ninguno de los casos crónicos se documentaron megalias de tubo digestivo. **Conclusiones:** Concluimos, al igual que otras investigaciones, que la cardiopatía chagásica es frecuente en nuestro medio, está ampliamente distribuida en la población rural y es fácilmente reconocible. La mayoría de las ocasiones no se diagnostica por desconocimiento de la enfermedad o de la mecánica para realizar el diagnóstico laboratorial.

MIOCARDITIS AGUDA COMO DIAGNÓSTICO DIFERENCIAL DE SÍNDROME CORONARIO AGUDO Y UTILIDAD DE LA RESONANCIA MAGNÉTICA. SERIE DE CASOS HOSPITAL JUÁREZ DE MÉXICO

Yáñez-Serrano A, Ortega-Flores K, Castellanos-Cainas L, Hernández-Santamaría I, García-Mayen F, Valle-Molina L.

Hospital Juárez de México.

Introducción: Se presentan diferentes enfermedades que muestran síntomas similares a los del síndrome coronario agudo como dolor torácico, cambios en EKG, elevación de troponinas, así como falla cardíaca. La mayoría de casos se debe realizar una coronariografía y aun así es difícil llegar al diagnóstico. **Objetivo:** Valorar la utilidad de la resonancia magnética cardíaca en el diagnóstico de entidades que se presentan como un SICA y tienen coronarias normales. **Métodos:** Diseño de estudio retrospectivo 2012-2014, del tipo serie de casos, se incluyeron a ocho pacientes con sospecha de SICA con coronarias normales. La media de edad fue 49 ± 134 años. La troponina T media fue 1.8 ± 0.9 ng/mL. Realizamos un estudio de RMC incluyendo secuencias potenciadas en T2 para detectar edema y secuencias doble y triple I-R y de reforzamiento tardío a los 10 min de la administración de gadolinio. **Resultados:** El diagnóstico final fue miocarditis aguda en cuatro pacientes (50%). En todos estos casos observamos RT localizado en el subepicardio y las porciones medias de miocardio. En dos pacientes (25%) el diagnóstico final fue infarto agudo de miocardio, todos ellos con RT subendocárdico o transmural. En dos pacientes (25%) miocarditis no activa, secuencias con presencia de reforzamiento tardío pero sin evidencia de edema y score bajo para actividad. **Conclusiones:** La miocarditis aguda puede presentarse en la clínica de forma similar al SICA. El patrón de reforzamiento tardío ayuda importantemente a establecer diagnóstico detectando transmuralidad grado de afectación de la lesión, zonas de edema y determinar si se trata de un SICA o una miocarditis aguda; secuelas de miocarditis en pacientes que cursen con falla cardíaca. El impacto del estudio radica en dar a conocer este método confiable con el que contamos en nuestro hospital y ofertar diagnóstico oportuno e impactar en el manejo y pronóstico del paciente.

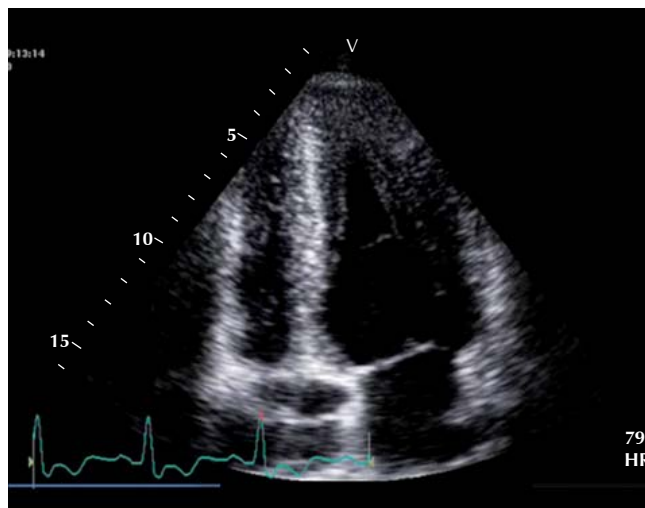
MIOCARDIOPATÍA HIPERTRÓFICA APICAL. REPORTE DE UN CASO Y REVISIÓN DE LA LITERATURA

Diosdado-Salazar JL, Aguilar-Izaguirre D, Flores-López A, Hernández-Domínguez JR.

Facultad de Medicina e Ingeniería en Sistemas Computacionales. Universidad Autónoma de Tamaulipas.

Introducción: La miocardiopatía hipertrófica apical (amCH) es la variedad donde las mutaciones proteínicas de la sarcómera son menos prevalentes, así como la muerte súbita y la morbilidad cardiovascular. En esta variedad se observa un ápex engrosado con una cavidad ventricular pequeña y que toma forma de as de picas. **Material y métodos:** Se presenta el caso de un paciente masculino de 58 años de edad con antecedente de hipertensión arterial sistémica en control sin otros de relevancia cardiovascular y que consultó para valoración del manejo antihipertensivo. Asintomático. Se encontró latido paraesternal izquierdo bajo. Soplo sistólico rudo grado III/VI en línea paraesternal izquierda a nivel del tercer y cuarto espacio intercostal y ápex que se exacerba en la espiración. Se le realizó ECG el cual mostró: ritmo sinusal, crecimiento auricular izquierdo, bloqueo completo de rama derecha del haz de His (BCRDHH) y crecimiento del ventrículo izquierdo (VI) con ondas T invertidas. La tele de tórax mostró flujo pulmonar normal y crecimiento VI con ápex redondeado. El ecocardiograma mostró una severa hipertrofia apical. No se evidenció obstrucción en el tracto de salida del VI. La función diastólica anormal por trastornos en el patrón de relajación. Insuficiencia mitral y tricúspide. Se observó engrosamiento apical del ventrículo derecho. **Resultados:** Este caso muestra involucro del ápex cardíaco como parte principal de afectación VI. El involucro del VD se sospechó por clínica por ECG y las imágenes ecocardiográficas confirman el engrosamiento de la pared libre y ápex de esa cavidad. La inclusión de las cavidades

derechas en esta patología no es un hallazgo frecuente. **Conclusiones:** La aMCH es la forma menos común de presentación. Todavía menos frecuente es el involucro del ventrículo derecho en su presentación. El ecocardiograma sigue siendo el estudio de imagen más accesible para el diagnóstico de esta patología.



MIOCARDITIS SECUNDARIA A INFLUENZA H1N1

Luna-Pérez D, Bojorges-Güereña R, Zamorano-Velázquez N, Godínez-Baca LE, Pérez-Rosales A, Rodríguez-Salgado F.
Hospital Ángeles Metropolitano.

La causa frecuente de miocarditis es viral por Coxsackie. Se han reportado otros virus como H1N1. El daño es por: 1) citotoxicidad medida por células inducidas por el virus, y 2) liberación de citoquinas proinflamatorias como IL-1beta, IL-6, IL-18 y factor alfa de necrosis tumoral TNF-alpha. La afección cardíaca es a los cinco días; una frecuencia de 0 a 10%. Resumen: Hombre, 41 años de edad, artritis reumatoide un año, Tx AINE e inmunomoduladores. Ingresó el 4/02/14 con Sx. gripal de una semana, dolor en epigastrio e hipocondrio derecho, evacuaciones diarreicas, descontrol hipertensivo 140/100, taquicardia sinusal 105x, hipertermia 38.5 °C, saturación 88%, estertores subcrepitantes. Deformación de falanges distales y proximales. Rx. tórax sin HTVC, Laboratorio Hb 10, Hto 31, leucocitos 7,720; gasometría pH 7.55, HCO₃ 25, pCO₂ 30, pO₂ 50, lactato 1.25, índice Kirby 125, ECG ritmo sinusal FC 110, HVI, prueba rápida H1N1 negativa. 7 de febrero insuficiencia respiratoria progresiva. Leucocitosis 9,400, PMN 92%, linfocitos 5%; proteína C reactiva 23.5, procalcitonina 1.43 ng/mL. Rx. de tórax infiltrados bilaterales e HTVC grado III. Requiere ventilación mecánica asistida cultivo de expectoración negativo ecocardiograma FEVI 31% hipoquinesia generalizada, BNP 5,310, 10/02/14 PCR Influenza H1N1 + enzimas cardíacas y mioglobina normales, troponina T 125, BNP 2593, y dímero D 39800; Tratamiento diurético, inotrópico, metilprednisolona, oseltamivir y levofloxacino. 13/02/14 se extuba, evolución clínica y gasométrica adecuada 17/02/14 resonancia magnética diámetros de VI 49/45, contractilidad global y segmentaria disminuida, FEVI del 45%, reforzamiento global. 19/02/14 BNP 1,600 20/02/14 alta a su domicilio. Estado actual clase funcional I de NYHA, hay limitación funcional pero ahora por dolor articular a nivel de rodillas secundario a la artritis reumatoide.

TAC MULTIDETECTOR EN LA CARACTERIZACIÓN DE PUENTES INTRAMIOCÁRDICOS EN MIOCARDIOPATÍA HIPERTRÓFICA

Rayas-Gómez AL, Preciado-Anaya A.
Hospital San José de Querétaro.

Mujer de 66 años de edad con hipotiroidismo. Factores de riesgo cardiovascular: Hipertensión arterial sistémica; hipercolesterolemia; tabaquismo con índice tabáquico de 20. Historia cardiovascular: Miocardiopatía hipertrófica concéntrica (MH) en CF I NYHA, en tratamiento con metoprolol. Padecimiento actual: Inicia tres meses antes con deterioro de la CF por disnea y palpitaciones en CF III-IV NYHA. ECG: Ritmo sinusal, extrasístoles ventriculares frecuentes, monomórficas, duplas. QTm 380 ms, QTc 410 ms. Hipertrofia ventricular izquierda. Monitoreo Holter: Taquicardia supraventricular aberrada. Ecocardiograma: Hipertrofia concéntrica severa del VI (septum y pared posterior de 23 mm), trastorno severo de relajación, relación E/A 0.4, FEVI 55%. Gated Spect: isquemia miocárdica inferior de grado ligero. TAC coronaria: Puntuación de calcio intracoronario de 0 unidades Agatston Janowitz. Miocardiopatía hipertrófica de predominio septo-apical que oblitera la cavidad a nivel del tercio medio y apical del VI. Puente muscular (PM) completo en tercio medio de la descendente anterior, mide 1.54 cm de largo y 1.5 mm de profundidad. **Discusión:** El método de referencia para el diagnóstico de PM es la coronariografía invasiva donde se puede llegar a observar en casos severos compresión sistólica del segmento coronario tunelizado (efecto *milking*), pero subestima la prevalencia sobre todo en variantes superficiales, con mínima compresión o sin ella. La TAC multidetector (TACM) es una técnica no invasiva, caracteriza el PM de forma completa, proporciona espesores, dirección de los haces musculares, tejido circundante, la pared de los vasos y las placas de ateroma. Esta paciente tiene alto riesgo de muerte súbita por alteraciones del llenado diastólico, PM con isquemia miocárdica demostrada por estudio de perfusión y arritmias supraventriculares de alto grado de malignidad. **Conclusión:** La isquemia miocárdica por compresión sistólica de arterias coronarias por PM aumenta el riesgo de muerte súbita en pacientes con MH, la TACM es de gran ayuda en la estratificación del riesgo.

MIOCARDIOPATÍA PERIPARTO EN PACIENTE ADOLESCENTE, PRIMIGESTA Y POLITRANSFUNDIDA. REPORTE DE UN CASO

Abarca-García R, Meneses-Pelayo M, Adán-Salgado A, Gómez-Guerrero Y, Toledo-Arroyo R, Navarrete-Gaona R, Cutiérez-Perucho E.
Unidad de Cuidados Intensivos. Hospital General «Dr. Jorge Soberón Acevedo». Iguala, Guerrero.

La miocardiopatía periparto es una forma de miocardiopatía dilatada, que afecta a mujeres en edad fértil más frecuente en la tercera década de la vida e infrecuente en adolescentes, durante el último mes del embarazo y los cinco primeros posteriores al parto, sin evidencia de daño estructural cardíaco previo, con signos de insuficiencia cardíaca secundaria a disfunción sistólica del ventrículo izquierdo (fracción de expulsión < 45%), con una incidencia entre 1/3,000 a 1/15,000 y mortalidad del 25 al 50% con recurrencia del 50 al 80% en gestaciones sucesivas. Se trata de paciente femenina de 15 años, primigesta, con embarazo normo-evolutivo de 39.4 semanas por fecha de última regla, que ingresó a la unidad tócoquirúrgica con 18 horas de trabajo de parto, obteniéndose producto sano por parto eutósico. Se complica con hematoma desecante de la cara lateral derecha vaginal, útero atónico y hemorragia abundante transvaginal (3,300 mL), que amerita histerectomía y pasa a unidad de cuidados intensivos en choque hipovolémico, transfun-

diéndose 25 paquetes globulares, una vez estabilizada continuó taquicardia con arritmias ventriculares (polimórfica), soplo tricúspide y cardiomegalia, por lo que se realiza ecocardiograma bidimensional transtorácico que reporta: diámetro diastólico del ventrículo izquierdo 60 mm, fracción de expulsión 40%, fracción de acortamiento porcentual 24%, insuficiencia mitral y tricúspide leves con presión sistólica pulmonar de 42 mmHg, desarrolla alucinaciones visuales y auditivas atribuibles a hipoxia cerebral, presenta fiebre y se realiza tomografía axial computada de abdomen que documenta absceso en fosa iliaca derecha residual. Mejora con apoyo inotrópico (dopamina, dobutamina y noradrenalina), ventilación mecánica y antibióticos, evoluciona satisfactoriamente y en 19 días una vez restablecida la FEVI 65% es dada de alta del hospital.

Conclusiones: Se trata miocardiopatía poco frecuente en nuestro medio, sobretudo en adolescente, primigesta, con trabajo de parto prolongado y con factores de precipitantes: choque hipovolémico, reintervenida quirúrgicamente e infección retroperitoneal.

DERRAME PERICÁRDICO SECUNDARIO A LIPOMATOSIS HIPERTROFICA CARDIACA. REPORTE DE UN CASO

Peralta-Figueroa IC, González-García A, Aguirre-Baca G, Sánchez A, Solís R, Velarde D.

Servicio de Cardiología. Cirugía Cardiorrácica. Servicio de Patología. UMAE, Hospital de Especialidades No. 2, Centro Médico Nacional del Noroeste, «Lic. Luis Donaldo Colosio Murrieta», IMSS.

Introducción: La lipomatosis cardiaca es la infiltración de tejido adiposo del mediastino y corazón. Rara condición benigna de etiología desconocida, asociada con la edad avanzada y obesidad. **Antecedentes:** Varón de 75 años. Antecedente de prostatectomía por HBP. Tabaquismo previo e hipertensión. Padecimiento: Un año con deterioro progresivo de clase funcional hasta ser de medianos esfuerzos. Ingresa por dolor torácico atípico, descarga adrenérgica y ortopnea. TA 60/40 mmHg, 65 lpm. Endomórfico, plétora yugular, sin congestivos, ruidos cardiacos de bajo tono, accesorio aórtico, hepatomegalia, no edemas. Enzimas cardiacas normales. Electrocardiograma ondas T invertidas en V1 a V6. Radiografía de tórax ensanchamiento mediastinal (Figura 1). Ecocardiograma transtorácico (Figura 2): FEVI normal, disfunción diastólica I; insuficiencia aórtica moderada, raíz aórtica de 43 mm. Derrame pericárdico con separación interpericárdica mayor de 2 cm. Colapso parcial de cavidades derechas. Ventrículo derecho engrosamiento de pared libre con aumento de la ecogenicidad sugestivas de neoplasia. Tomografía de tórax (Figura 3), engrosamiento pericárdico sugestivo de derrame. Antígeno prostático y antígeno carcinoembrionario normales. Hepatitis C, B y VIH negativos. Ventana pericárdica: (Figura 4). Derrame pericárdico 200 cm³ de líquido serohemático, pericardio discretamente engrosado. Abundante grasa pericárdica hiperplásica granulomatosa abundante. El citológico y citológico con abundantes polimorfonucleares y eritrocitos. Sin observar bacterias o levaduras. Cultivo, bacteriología y PCR para tuberculosis negativa. Biopsia de aurícula derecha, surco auriculoventricular derecho, ventrículo derecho y pericardio. Histopatológico (Figura 5), abundante infiltrado graso en tejido miocardio constituido por adipocitos maduros entre los que se observan islotes de miocardiocitos con estructura normal con infiltrado inflamatorio. Se concluye lipomatosis hipertrófica cardiaca. A la fecha paciente clínicamente asintomático. **Conclusiones:** La patología presentada sigue un curso variado. El tratamiento en la mayor parte de los casos es conservador, con vigilancia ecocardiográfica, seguimiento con monitoreo Holter e idealmente resonancia magnética. Importante considerar como uno de los diagnósticos diferenciales de derrame pericárdico a la lipomatosis cardiaca.

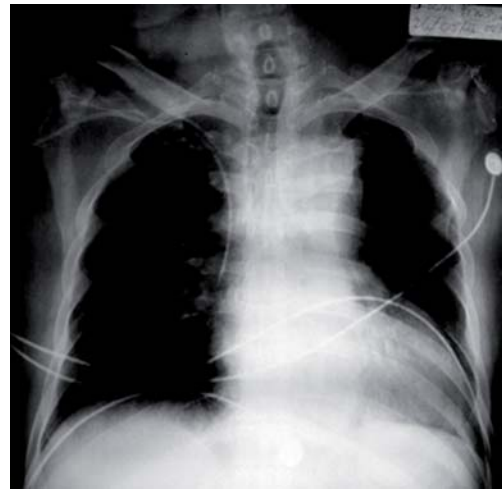


Figura 1. Radiografía de tórax en PA. Ensanchamiento mediastinal y aumento de la silueta cardiaca.

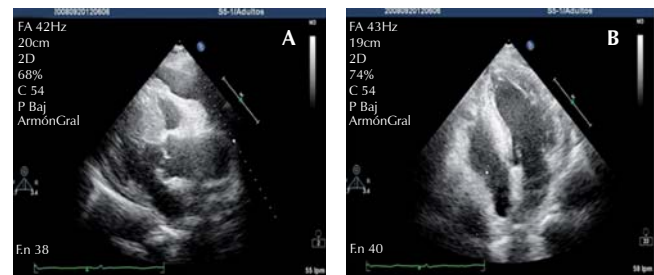


Figura 2. A) Eje largo paraesternal izquierdo en el cual se aprecia dilatación de raíz aórtica e imagen hiperecogénica adherida a la pared libre del ventrículo derecho y derrame pericárdico; B) Proyección apical de cuatro cámaras: se observa septum hipertrófico y colapso parcial de cavidades derechas.

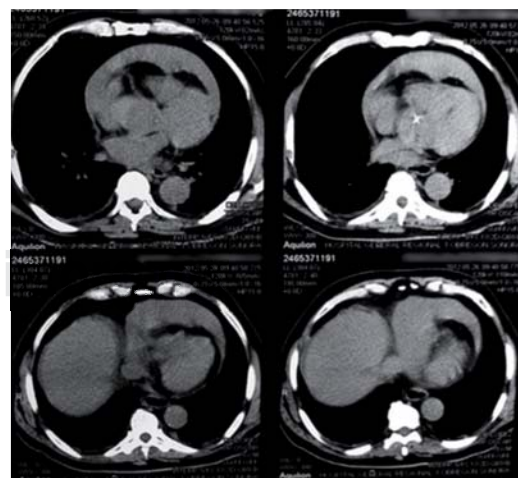


Figura 3. Tomografía axial computarizada en fase simple con ventana para mediastino, con engrosamiento subpericárdico de densidad grasa que rodea al miocardio e infiltra el septum interauricular e interventricular y derrame pericárdico.

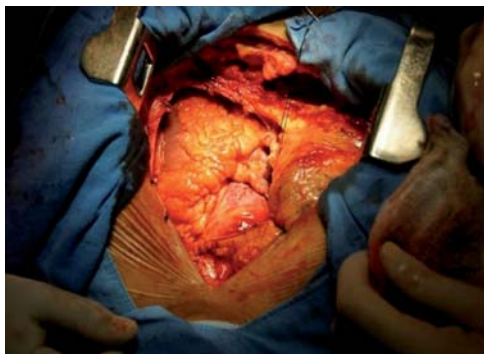


Figura 4. Paciente con abundante grasa epicárdica del ventrículo derecho al momento de realizar toma de biopsia.

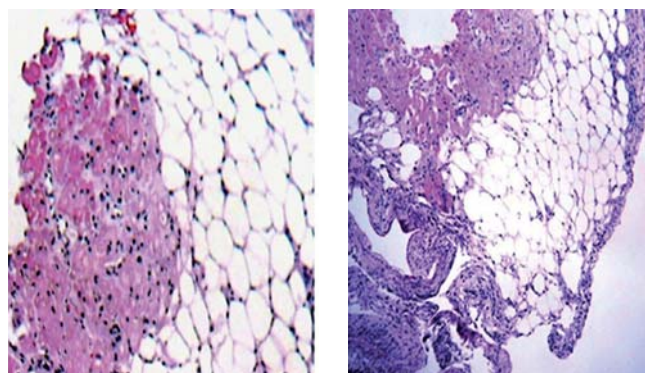


Figura 5. Microfotografía con adipocitos maduros, sin signos de atipia celular con abundantes fibras musculares cardíacas. Infiltrado de polimorfonucleares.

ORIGEN ANÓMALO DE CORONARIA DERECHA EN PACIENTE CON MIOCARDIOPATÍA HIPERTRÓFICA TIPO 2. REPORTE DE CASO Y REVISIÓN DE LA LITERATURA

Armijo-Yescas E, Álvarez-Torrecillas LC, Contreras-Martínez CA, Treviño-Gómez E.

Hospital de Alta Especialidad «Bicentenario de la Independencia», ISSSTE.

Introducción: Las anomalías coronarias son raras y se presentan en 0.5-1% de la población general. Se clasifican en menores o benignas, que constituyen la mayoría y en mayores o malignas, asociadas con isquemia miocárdica, infarto de miocardio, síncope o muerte súbita. **Presentación de caso:** Masculino de 61 años, con historia de disnea de medianos esfuerzos de tres años de evolución, ecocardiograma transtorácico ventrículo izquierdo (VI) con hipertrofia ligera, a nivel del tracto de salida del VI aceleración del flujo, así como jet en forma de daga a nivel del TSVI originado por la hipertrofia del tercio basal del *septum*, gradiente máximo de 218 mmHg, gradiente medio de 138 mmHg. VD tamaño normal, TAPSE 22 mm, velocidad de jet de regurgitación de 2-6 m/seg a través de la cual PSAP 27 mmHg; concluye hipertrofia concéntrica ligera VI, DDTI, rodete subaórtico con obstrucción hemodinámica VI. Resonancia magnética con hipertrofia concéntrica, obstrucción del tracto de salida del VI con movimiento sistólico anterior con grosor a nivel del músculo miocárdico de 18.8 mm, concluyendo cardiomiopatía hipertrófica septal asimétrica obstructiva. Cateterismo cardíaco TACI SLAS, DA irregularidades luminales, Cx sin lesiones, CD con origen anómalo en seno coronario izquierdo, lado

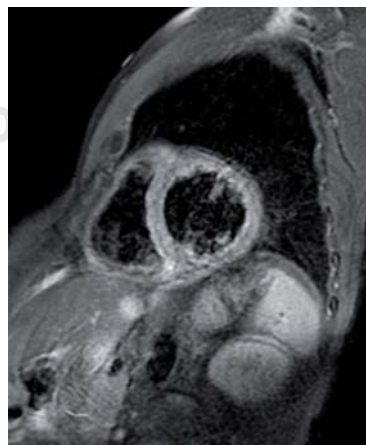a lado con el origen del tronco coronario izquierdo con trayecto retroaórtico, con lesión del 70% en segmento vertical, irregularidades parietales en el resto, presentado para angioplastia a CD, así como ablación septal con alcohol. **Conclusión:** Las manifestaciones clínicas del origen anómalo de arterias coronarias varían desde estar asintomáticos a presentar angina, infarto de miocardio, fallo cardíaco, síncope, arritmias y/o muerte súbita, este caso reviste importancia por asociarse con miocardiopatía hipertrófica septal asimétrica la cual es infrecuente.

MIOCARDIOPATÍA DILATADA: MANIFESTACIÓN CARDIACA DE UNA PROBABLE SARCOIDOSIS

Zavaleta-Martínez Z, Verón-Esquivel D, Álvarez-Mosquera JB, Portos-Silva JM, Quintero-Rodríguez LR.

Hospital Español de México.

La miocardiopatía dilatada se caracteriza por la alteración en la dilatación y la contracción de uno o ambos ventrículos. La sarcoidosis cardíaca es una patología granulomatosa, sistémica, de etiología desconocida. La afección cardíaca está en 25% de los pacientes. Descripción del caso: masculino de 56 años sin antecedentes cardiovasculares. Ingresó por presentar desde hace tres meses deterioro de clase funcional, disnea progresiva, ortopnea y palpitaciones. En piso presentó deterioro hemodinámico y choque cardiogénico ingresó a UTI y posteriormente a UCCE. Se detectó fibrilación auricular, y se solicitó ecocardiograma transtorácico: dilatación global de cavidades y severa disminución de la contractilidad (FEVI 20%), estudio de perfusión miocárdica compatible con probable miocardiopatía dilatada. Se inició manejo para falla cardíaca con adecuada evolución y se solicitó RMN cardiovascular que reportó función sistólica global del ventrículo izquierdo severamente disminuida y del ventrículo derecho levemente disminuida, dilatación del ventrículo izquierdo y de ambas aurículas; insuficiencia mitral de moderada-severa. Sin datos de miocarditis; reforzamiento tardío con patrón no vascular sugestivo de probable sarcoidosis. Recibió tratamiento durante choque, para falla cardíaca y FA, además se implantó un DAI por prevención de muerte súbita. Comparación con la literatura: Las manifestaciones de sarcoidosis dependen de localización y extensión de la inflamación granulomatosa trastornos de conducción, taquiarritmias, cardiomiopatía, insuficiencia cardíaca y muerte súbita. El diagnóstico de sarcoidosis cardíaca según las guías de la sociedad japonesa de granulomatosis es histológico a través de granulomas no caseosos en biopsia miocárdica + diagnóstico clínico de sarcoidosis extracardiaca o en presencia de histología o clínica de sarcoidosis extracardiaca + combinación criterios clínicos. Por otro lado, la RMN permite el diagnóstico no invasivo de sarcoidosis subclínica o sarcoidosis cardíaca clínica y actualmente es la técnica no invasiva de elección en la evaluación de la sarcoidosis.



MIOCARDIOPATÍA DE ESTRÉS O DE TAKOTSUBO. REPORTE DE UN CASO

Álvarez-Villanueva MS, Falla-Galindo JR, Esturau-Santaló R, Pérez-González A.

Hospital Civil de Guadalajara «Fray Antonio Alcalde».

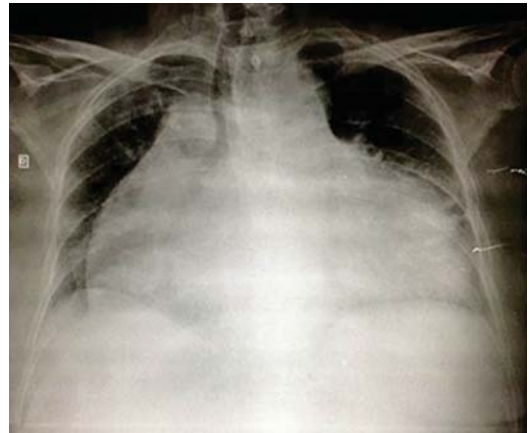
Introducción: El síndrome takotsubo se describió por primera vez en Japón. Se caracteriza por hipocinesia transitoria apical de ventrículo izquierdo, hipercontractilidad de la base del corazón, en ausencia de enfermedad coronaria significativa. La palabra *takotsubo*, que en japonés significa trampa para pulpos, fue designada a esta patología por la forma que adopta el ventrículo izquierdo en la ventriculografía. **Material y métodos:** Paciente femenino de 72 años que ingresa por dolor precordial opresivo irradiado a brazo izquierdo disnea palpitaciones y diaforesis. Presentó estrés emocional previo al inicio de los síntomas. A la exploración física: Frecuencia cardíaca: 150x' plétora yugular reflujo hepato-yugular positivo ruidos cardíacos aumentados en frecuencia electrocardiograma: Taquicardia ventricular ecocardiograma ventrículo izquierdo con hipocinesia en *septum* interventricular fracción de eyección de 54% insuficiencia. Cateterismo arterias coronarias sin lesiones. Ventriculografía con balonamiento apical e hipercinesia compensadora de los segmentos basales sugerentes de síndrome de tako-tsubo. **Resultados:** La paciente mejora y se decide su alta se realiza ecocardiograma posteriormente sin encontrar trastornos de la movilidad. **Conclusiones:** La patogenia de la enfermedad aún no se encuentra bien determinada; muchos mecanismos se han propuesto así como una miocarditis el aturdimiento miocardio inducido por catecolaminas y el aturdimiento isquémico mediado por espasmo microvascular o de arterias epicárdicas, este último mencionado por varios autores como el de mayor peso.

INSUFICIENCIA CARDIACA EN UN PACIENTE CON SÍNDROME DE BUD CHIARI POR SÍNDROME MIELOPROLIFERATIVO CRÓNICO: DIAGNÓSTICO DIFERENCIAL MEDIANTE EL GRADIENTE DE PRESIÓN VENOSA HEPÁTICA. REVISIÓN DE UN CASO

Gayosso-Chávez C, Torres-Jaimes O, Hernández-Mercado MA.
Centro Médico ISSEMYM Toluca.

Paciente femenino de 59 años de edad originaria y residente de Zitácuaro, Michoacán, ocupación enfermera, APP: Hipertensión arterial sistémica, hipotiroidismo primario, síndrome mieloproliferativo de reciente diagnóstico del tipo trombocitosis esencial sin tratamiento establecido. PA: Presenta deterioro funcional de tres años de evolución por fatiga, disnea, ascitis a tensión, edema moderado de extremidades inferiores, que ha ameritado múltiples ingresos hospitalarios. Durante el protocolo de estudio se evidencia por ecocardiograma transtorácico, dilatación severa de cavidades derechas, HAP moderada, insuficiencia tricuspídea severa, disfunción sistólica del VI con FEVI 50%. El ultrasonido Doppler hepático reportó hígado congestivo defectos de flujo por difusos a nivel de vena cava, el líquido ascítico presentó un gradiente albúmina suero ascitis de 1.8 g/dL, proteínas 3 g/dL. Elevación leve de fosfatasa alcalina y transaminasas séricas, hipoalbuminemia leve. Plaquetas 622,000/ μ L. Se realizó estudio hemodinámico evidenciando HAP severa con PSAP de 60 mmHg, PCP 12 mmHg, resistencia vascular pulmonar de 1,500 Dynas, no se apreciaron lesiones oclusivas de la vasculatura pulmonar, presión suprahepática venosa libre de 16 mmHg, presión de enclavamiento suprahepático de 16 mmHg sin demostrar gradiente venoso hepático, la venografía hepática presentó patrón de telaraña por circulación colateral, con ligera compresión de la vena cava por el lóbulo caudado. Comentario:

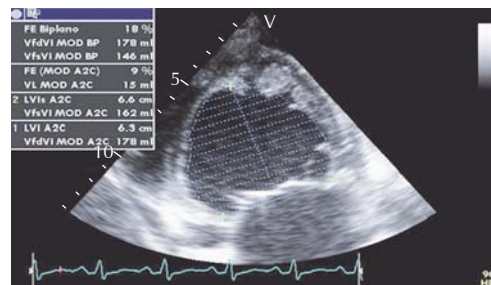
presentamos el caso de una paciente con un cuadro clínico abigarrado, en el cual no se establecía un diagnóstico específico mediante técnicas convencionales, al cual se logró llegar mediante el estudio hemodinámico demostrando el valor del gradiente de presión venosa hepática como pauta diagnóstica, el cual aún es poco utilizado en nuestro medio.

**MIOCARDIO NO COMPACTO: REPORTE DE CASO**

Hernández-Santamaría I, Pérez-Salgado H.

Hospital Juárez de México, México, D.F.

Paciente masculino de 20 años de edad, sin antecedentes de importancia, el cual inicia su padecimiento actual cuatro meses previos a su ingreso con datos de falla cardíaca. Acude a nuestra unidad por exacerbación de los síntomas, a su ingreso con falla cardíaca en clase funcional III de la clasificación de la NYHA, se le solicita ecocardiograma, el cual reporta datos compatibles con miocardio no compacto, que posteriormente se corrobora con resonancia.

**MIOCARDIOPATÍA DILATADA CON RECUPERACIÓN AD INTEGRU DE LA CLASE FUNCIONAL, REMODELADO VENTRICULAR Y CONDUCCIÓN NORMAL**

Farjat-Ruiz JI, Farjat-Pasos JI, García-Méndez OI, Martín-Díaz H, Álvarez-Pech M, Rodríguez-Rubio U.

Departamento de Cardiología. Clínica de Medicina Familiar con 12 especialidades y quirófano. ISSSTE Mérida, Yucatán.

Femenino de 62 años de edad. Dislipidemia mixta y litiasis renal. Inició disnea de grandes esfuerzos en 10/2011 que evolucionó a clase funcional III de la NYHA en 10 semanas. El 17/12/2011, P:

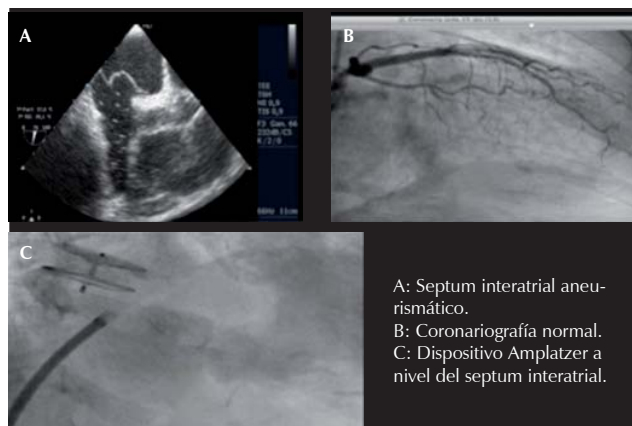
43.90 kg. T: 1.44 m, TA: 110/70.FC: 90x'. FR: 18x'. ECG: ritmo sinusal conducido como bloqueo completo de rama izquierda del haz de His. ECOTT: daño miocárdico severo, FEVI: 21 % por Simpson, HAP: 63 mmHg, insuficiencia mitral grado III/IV, e insuficiencia aórtica ligera. Se estableció el diagnóstico de miocardiopatía dilatada. Recibió: Digital 0.25 mg 1/2 x 1, furosemide 40 mg 1/2 x 1, días alternos, espironolactona 1 x 1 días alternos, losartán 12.5 mg 1 x 1. El 27/01/2012, aún en clase III de la NYHA. Choque de la punta del ventrículo izquierdo visible. . Tele de tórax cardiomegalia II-III. El 31/01/2012, ECOTT: VI: Grosor conservado de todos los segmentos con hipocinesia generalizada, cavidad dilatada, hasta 72 mm, y remodelado esférico, FEVI: 36 % por Teicholtz. Disfunción diastólica por alteraciones en la relajación e insuficiencia mitral grado I. PSAP: 22 mmHg. Se adiciona al diagnóstico, episodio depresivo. No toleró losartán e inició: Carvedilol 3.25 mg x 1, clopidogrel 75 mg 1x1, escitalopran 10 mg 1x1 y omeprazol 20 mg, 1x1. El 13/03/2014, asintomática cardiovascular, clase I de la NYHA y mejoría anímica completa. El ECG con recuperación de la conducción normal. La tele de tórax: Silueta cardíaca dentro de límites normales y ECOTT: VI con movilidad segmentaria normal, recuperación del remodelado a la normalidad y diámetro diastólico de 55 mm. FEVI: Por Teicholtz 52% y Simpson de 56%. Mejoría del patrón de relajación. Mínima regurgitación mitral. Ligera dilatación auricular izquierda sin trombos aparentes. Aortosclerosis con calcificación parcial de la raíz y mínima regurgitación aórtica. PSAP: 23 mmHg.

PATOLOGÍA CARDIACA

CIERRE DE FORAMEN OVAL PERMEABLE EN SÍNDROME DE PLATIPNEA ORTODEOXIA

Rodas-Cáceres CR, Olivera-Mar A, Moscoso-Maza JA, Santaularia-Tomas M, Cauich-Segovia JN.
Hospital de Alta Especialidad de la Península de Yucatán.

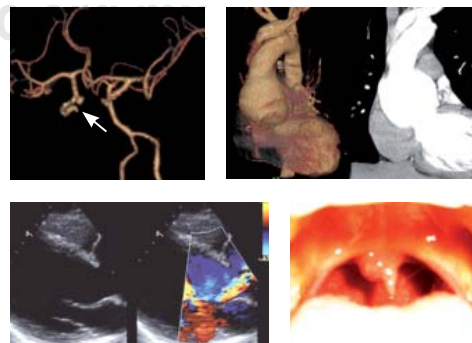
Introducción: El síndrome de platipnea-ortodeoxia (FOP) se caracteriza por disnea e hipoxemia en la bipedestación que mejora en el decúbito supino. El circuito de derecha-izquierda a través del FOP sin elevación de las presiones vasculares pulmonares es causa frecuente de FOP. **Material y métodos:** Mujer de 72 años de edad, con hipertensión arterial sistémica, insuficiencia venosa crónica. Con disnea de dos meses de evolución progresiva a mínimos esfuerzos, mareos y síncope, hipoxemia severa, con desaturación en la bipedestación (SO₂ 75%), mejora parcialmente en sedestación, completamente en decúbito (SO₂ 95%). TAC de tórax es normal. ETE con FOP, paso de burbujas de derecha-izquierda y aneurisma de septum interatrial. Cateterismo derecho: PCP 19/11/14 mmHg, PAP 20/12/15 mmHg, VD 23/7 mmHg, AD 9/3/5 mmHg. Oximetrías AP 58%, VD 56%, AD 57 %, VCS 55%, VCI 58%. Coronariografía y ventriculografía normales (FEVI 65%). **Resultados:** El caso se comentó con el grupo de cardiólogos, considerando un síndrome de platipnea ortodeoxia, decidiendo cierre percutáneo de FOP con dispositivo amplatzer Nú. 30 con éxito (previo al cierre con Amplatzer se mide en decúbito saturación de oxígeno en vena pulmonar superior izquierda de 99%, AI 97%, en sedestación la saturación de oxígeno en AI fue de 61%). Al finalizar el procedimiento se mide en decúbito saturación de oxígeno en arteria femoral derecha que fue 93% y en sedestación 86%. Seguimiento a los dos meses sin desaturación en bipedestación (SO₂ 94%). **Conclusiones:** Ante la presencia de disnea o desaturación arterial de oxígeno en ortostatismo que no esté justificada por otras causas, se debe considerar el SPO. El tratamiento debe dirigirse a tratar la causa del cortocircuito, siendo en este caso de elección el cierre percutáneo del FOP, particularmente si se asocia con embolismo paradójico.



SÍNDROME LOEYS-DIETZ TIPO I. PRESENTACIÓN DE DOS CASOS Y REVISIÓN DE LA LITERATURA

Villaseñor-Díaz R.
Instituto Mexicano del Seguro Social. Unidad Médica de Alta Especialidad del Bajío. León, Gto., México.

Introducción: El síndrome de Loeys-Dietz (SLD) es una patología rara, autosómica dominante, que afecta el tejido conectivo, con implicación multiorgánica y desenlace fatal a edades medias principalmente por afectación vascular arterial. Descrita en 2005. La mutación heterocigota responsable es en el gen que codifica el receptor del factor de crecimiento transformante beta tipo I y II. **Paciente y métodos:** Reportamos el caso de un paciente masculino de 31 años de edad y de su hijo de 9 años. El caso índice con hipertelorismo, *pectus excavatum*, soplo holodiastólico involucra a 2P, GIII/VI, decreciendo, signos de Musset, Qíncke, Lian y Muller con úvula bifida. Extremidades con piel traslúcida y marcada red venosa. Ecocardiograma dilatación de raíz aórtica 70 mm, aorta trivalva, FEVI 60%, ORE aórtico 32 mm. AngioTAC aórtica: anillo 29 mm, unión sinotubular de 73 mm. AngioTAC cerebral: aneurisma 4 mm en origen ACM derecha. El descendiente es un masculino de nueve años con diámetro de la unión sinotubular de 28 mm (Score Z 2.71). Úvula bifida, hipertelorismo. **Conclusión:** Los pacientes con SLD presentan características fenotípicas distintivas, las cuales se describen en una tríada de hipertelorismo (90%), úvula bifida o paladar hendido (90%), y tortuosidad arterial con riesgo de aneurismas y disección (84%). Los mecanismos por los cuales las mutaciones en los receptores de factor de crecimiento transformante B tipo I y II causan manifestaciones multisistémicas en el SLD, es pobremente entendido. Gran penetrancia a los familiares de primer grado y una elevada mortalidad a corta edad con media de supervivencia a 32 años (tipo II versus tipo I de 22.6 versus 31.8 años). La causa de muerte: disección torácica aórtica 67%, disección de aorta abdominal 22% y sangrado cerebral siete por ciento.

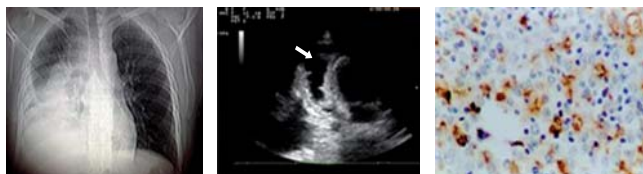

DERRAME PERICÁRDICO COMO PRESENTACIÓN ATÍPICA DE LINFOMA ANAPLÁSICO DE CÉLULAS GRANDES (T): REPORTE DE CASO

Arredondo-Andrade SA, Rosales-Uvera S, Puente-Barragán A, Gutiérrez-Balcázar AA.

Centro Médico Nacional 20 de Noviembre.

Introducción: El linfoma anaplásico de células grandes (T) es un tipo de linfoma no Hodgkin, de los cuales 15% son a expensas de células T. De comportamiento agresivo; en el pericardio se han reportado menos de 1% de casos. **Material y métodos:** Hombre de 31 años, con antecedentes trauma torácico cerrado, posteriormente datos de disnea progresiva y pérdida de peso. Exploración física se encuentra con taquicardia, signo de Kussmaul positivo, tríada de Beck, radiografía de tórax signo de doble silueta y derrame pleural izquierdo. Ecocardiograma presencia de derrame pericárdico, colapso de aurícula derecha del 60%, por lo cual se decide realizar pericardiocentesis, análisis de líquido pericárdico exudado linfocítico, cultivos negativos y baciloscopia negativo. El paciente persiste con disnea, por lo que se hace tomografía concluyendo engrosamiento pericárdico y empiema loculado, a pesar de tratamiento antimicrobiano, y persistencia de derrame pericárdico se decide llevar a pericardiectomía y decorticación. **Resultados:** El estudio histopatológico concluyó pericardio con linfoma anaplásico de células grandes (T) CD30 positivo, CD2 positivo, CD4 positivo, ALK negativo. **Conclusión:** Las causas más frecuentes de derrame pericárdico, con características de exudado linfocítico se limitan a proceso neoplásico o tuberculoso. Los linfomas de mediastino se encuentran en menos de 0.2%. De los cuales LACG ALK negativo es extremadamente raro. Se caracteriza por presentarse en adultos, relación hombre-mujer 2:1. La afección a tejido pericárdico es poco frecuente, etiología asociada con translocación cromosómica, al momento del diagnóstico se considera que se encuentra en estadio avanzado, con una sobrevida a cinco años es menor del 60 por ciento.

**DIAGNÓSTICO POR RESONANCIA MAGNÉTICA EN SÍNDROMES AÓRTICOS AGUDOS. UNA HERRAMIENTA ÚTIL Y EFICAZ EN CARDIOLOGÍA DEL HOSPITAL JUÁREZ DE MÉXICO**

Yáñez-Serrano A, Castellanos-Cainas L, Hernández-Santamaría I, Pérez-Salgado H, Vázquez-Martínez de Velasco A, Valle-Molina L. Hospital Juárez de México.

Introducción: El síndrome aórtico agudo engloba disección aórtica, hematoma intramural y úlcera penetrante. En todo paciente que lo presente se deben considerar para el diagnóstico diferencial todas las variantes. El avance en los estudios diagnósticos como la imagen por resonancia magnética aumenta la sensibilidad y especificidad para mejorar el enfoque terapéutico. Presentación de casos. Caso I: Mujer de 63 años, hipertensa, obesa, sin historia cardiovascular, con dos horas de dolor torácico opresivo y disnea, a la exploración normotensa con diferencial notable, escape aórtico moderado, electrocardiograma y troponina normales, tele tórax ensanchamiento mediastino. Ecotransesofágico: flap sitio entrada ao ascendente, se extiende a ao descendente, insuficiencia aórtica moderada. Dilatación aórtica en anillo y ao descendente. Cateterismo: Epicárdicas sin lesiones, disección aórtica de Bakey II, insuficiencia aórtica severa, aortografía por resonancia de raíz aórtica dilatada 47 mm presencia de flap que se origina desde su inicio

en plano valvular continuando hasta ao ascendente, arco y ao descendente torácica, involucra vasos supra aórticos. Disección de aorta Stanford a, de Bakey I. Dilatación de aorta ascendente. Caso II: Hombre de 43 años, hipertenso, tabaquismo sin historia cardiovascular, con dolor tórax anterior sin irradiaciones intenso, exploración con TA 180/100 precordio normal, resto irrelevante, electrocardiograma, troponina y Rx tórax normales, ecocardiograma: Dilatación aorta ascendente e imagen de flap y en descendente, aortografía por resonancia disección de aorta inicio flap posterior al nacimiento de subclavia izquierda, involucrando aorta descendente, área luz verdadera nivel de ao descendente de 13 mm² y luz falsa 43 mm. Disección aórtica tipo de Bakey III. **Conclusión:** La RM es el estudio de imagen que mejor visualiza el colgajo de íntima, y que diferencia más fácilmente el tipo a del tipo b. Ofrece los más altos índices en la localización de la puerta de entrada y es posible detectar y cuantificar regurgitación aórtica. Su sensibilidad y especificidad se acercan al 100% incluyendo todos los tipos de disección.

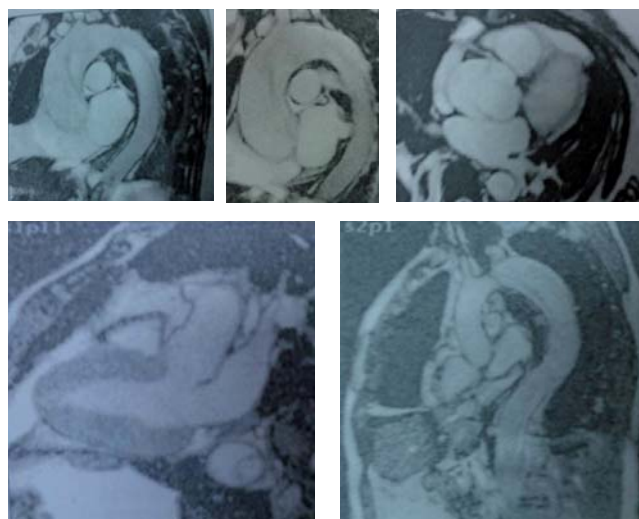


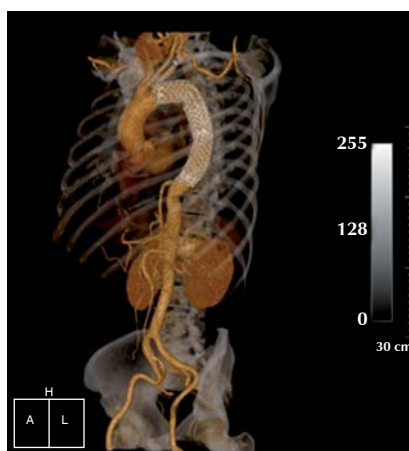
Figura 1. Imágenes de resonancia magnética nuclear que demuestran disección aórtica.

IMAGEN MULTIMODAL EN IMPLANTE DE ENDOPRÓTESIS AÓRTICA PARA DISECCIÓN AÓRTICA STANFORD B

Guzmán-Ramírez D, Figueroa-Calderón E, González-Cabello E, Gaxiola-Cadena BA, López-Rincón MC, Murillo-Barrios IE. Hospital de Cardiología UMAE Núm. 34, IMSS. Monterrey, N.L.

Introducción: En la intervención endovascular de la disección aórtica Stanford B, el objetivo es inducir trombosis de la luz falsa y generar remodelación aórtica con aumento de la sobrevida a mediano plazo. La ecocardiografía transesofágica intraoperatoria es una modalidad de imagen no invasiva, con alta especificidad y sensibilidad. La angiografía permite evaluación diagnóstica y terapéutica extensa de esta patología. **Objetivo:** Evaluar la utilidad de la imagen multimodal previa, durante y posterior al implante de endoprótesis aórtica. **Material y métodos:** Se incluyeron cinco pacientes con disección aórtica tipo B de Stanford, el diagnóstico y planeación del tratamiento se realizó con angiografía, durante el implante de endoprótesis, se efectuó ecocardiografía transesofágica 2D como guía. Posteriormente se hizo estudio angiográfico para evaluar complicaciones tardías. **Resultados:** La ecocardiografía transesofágica permite confirmar la posición de la guía en el lumen verdadero, ayuda en el posicionamiento de la endoprótesis, asegurando que cubre la entrada de la disección y que se adhiere

adecuadamente a la pared aórtica, representa la modalidad de imagen más sensible para detección de endofugas inmediatamente después del implante de endoprótesis. La angiotomografía es ideal para la evaluación diagnóstica, extensión y complicaciones, así como en la evaluación posterior al implante de endoprótesis aórtica, determinando la localización, aposición, presencia de endofugas, acodamientos o fracturas de forma tardía. **Conclusión:** El estudio transesofágico transoperatorio es esencial como apoyo a la fluoroscopia, incrementa la seguridad, eficacia y eficiencia del implante aórtico, mejorando la orientación espacial, permitiendo la monitorización continua del procedimiento, disminuyendo riesgos, dosis de radiación y consumo de medio de contraste. La angiotomografía permanece como el estándar de oro en la evaluación diagnóstica y terapéutica de la patología aórtica.



CARDIOPATÍA ISQUÉMICA. REGISTRO DE PACIENTES CON ANGINA INESTABLE E INFARTO AGUDO AL MIOCARDIO SIN ELEVACIÓN DEL ST

Gutiérrez-Díaz GI, Chávez-Herrera JC, Flores-Salinas HE, Parra-Michel R, Guzmán-Sánchez CM, Fernández-Ramírez T, Melano-Carranza E, Gutiérrez-Guerrero FE.

Departamento de Cardiología, Hospital de Especialidades, Unidad Médica de Alta Especialidad, CMNO, IMSS Guadalajara, Jalisco, México.

Introducción: Los SCA se han consolidado en las últimas décadas como una de las principales causas de morbilidad, el pronóstico depende de la patología, manejo adecuado, prevención a largo plazo y un plan de rehabilitación. Para ello es necesario conocer las características de los pacientes, estratificar riesgo de nuevos eventos y definir tratamiento. **Objetivo:** Identificar características clínicas y epidemiológicas de pacientes ingresados al Departamento de Cardiología Clínica del HE-UMAE con los diagnósticos de angina inestable e infarto agudo al miocardio SEST. **Material y métodos:** Estudio descriptivo, observacional longitudinal y prospectivo. Se incluyeron todos los pacientes con criterios de inclusión del periodo de marzo de 2010 a febrero de 2011. Se recabaron las variables de estudio de los pacientes durante su estancia hospitalaria. **Resultados:** Se incluyeron 283 pacientes con IAMSEST 54% y con angina inestable el 46%, el 63% fueron hombres. La edad promedio fue de 58 años, el FRC predominante fue HAS en el 76.7%, dislipidemia 60%, tabaquismo 54%, DM 42%, EL 91% de los pacientes fueron masculinos, 11 exfumadores, 25% obesos y 42% con sobrepeso, FRC dislipidemia 83%, DM 66% y HAS en el 58%. Tienen RS 90.4%, BRIHH 7.8%, FEVI normal 62.7%, deterioro leve 24.1%. **Conclusión:** El presente estudio permite conocer los detalles sociodemográficos, clínicos del paciente atendido con angina inestable e IAM SEST.

TRAUMA DE TÓRAX CON CONTUSIÓN PULMONAR BILATERAL Y CONTUSIO CORDIS. PRESENTACIÓN DE UN CASO

González-Font AE, Hernández A, Herrera CA, Navar K, Cervantes M, Herrera H, González DR.

Hospital General de Durango.

Introducción: El traumatismo torácico (TT) incluye traumas sobre todas las estructuras mediastínicas. La contusión pulmonar es la lesión más frecuente 50% en los niños con TT, causando alteraciones en la relación ventilación/perfusión con hipoxia. El *Contusio cordis* tiene una incidencia 10-16%. En este trabajo se presenta un paciente que sufrió ambas lesiones lográndose su recuperación. **Material y métodos:** Se estudió un paciente con TT con contusión pulmonar bilateral y *Contusio cordis*, sexo masculino de tres años de edad previamente sano, manejado en Terapia Intensiva Pediátrica durante 15 días. Al niño se le realizaron radiografías de tórax, electrocardiograma completo de 12 derivaciones, ecocardiograma bidimensional portátil con Doppler, tomografía computarizada y dosificación de troponina T humoral. **Resultados:** El paciente estaba en grado IV, según escala de lesión cardíaca (OIS). Presentó cuatro lesiones torácicas, cuadro de insuficiencia respiratoria severa e hipertensión pulmonar. La lesión miocárdica provocó una caída del gasto cardíaco y la presión arterial sistémica que motivó el apoyo con amins. Tras 10 días de tratamiento multidisciplinario en la Terapia Intensiva se logró recuperación de sus traumas cardíaco y pulmonar pasando a la sala de Pediatría donde se mantuvo cinco días hasta su egreso con buena capacidad física y mental sin secuelas. **Conclusiones:** Con el manejo multidisciplinario de un paciente pediátrico crítico con trauma de tórax con contusión pulmonar bilateral y contusión miocárdica que presenta hipertensión arterial sistémica e hipertensión pulmonar se puede lograr el éxito, sobre todo cuando se actúa de manera rápida y agresiva logrando mantener la estabilidad hemodinámica.

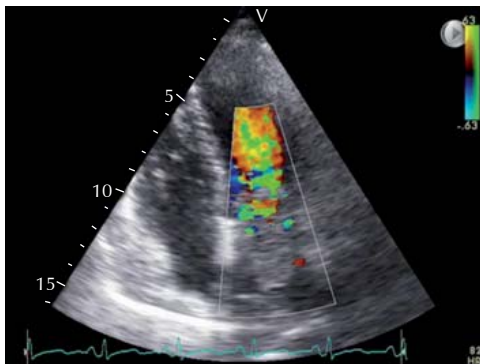
MIXOMA AURICULAR IZQUIERDO: REPORTE DE CASO EN EL SERVICIO DE CARDIOLOGÍA DEL HOSPITAL JUÁREZ DE MÉXICO

Hernández-Santamaría I, Valadez-Hidalgo LR.

Hospital Juárez de México, México, D.F.

Los tumores cardíacos del corazón son una patología poco frecuente dentro de todas la miocardiopatías. Éstos se pueden clasificar como primarios y secundarios, los tumores secundarios (metastásicos de un tumor extracardiaco) son los que se presentan con mayor frecuencia. De los tumores primarios los que son benignos son los más frecuentes y de éstos el mixoma es el número uno en frecuencia, dicha tumoración se presenta en mayor medida como un tumor esporádico, suele ser único y con mayor frecuencia se genera en la aurícula izquierda. Los síntomas principales de este tipo de tumor están en relación a su localización, pudiendo presentar síntomas y signos asociados a insuficiencia cardíaca ya sea derecha o izquierda, síntomas constitucionales propios de una tumoración benigna, maligna y/o metastásica así como la presencia de embolismo. Se presenta el caso de una mujer de 52 años, con antecedentes de diabetes mellitus e hipertensión arterial sistémica de dos años de diagnóstico, tratada con metformina y enalapril, respectivamente; sin historia cardiovascular. Acude a la consulta por presentar un cuadro de un mes de evolución, caracterizado por disnea progresiva, disnea paroxística nocturna y lipotimia. A la exploración física únicamente con un soplo diastólico mitral, con estudios de laboratorio y ECG sin alteraciones, Rx de tórax con datos de hipertensión venocapilar grado II. Se realiza ecocardiograma por cuadro clínico encontrándose una tumoración de 20 x 42 mm fija al *septum* interauricular a nivel de la fosa oval, que protruye hacia ventrículo izquierdo, ocasionando obstrucción. Se realiza procedimiento quirúrgico para la resección de la tumoración, el cual es

sin complicaciones y se egresa a la paciente en los siguientes cinco días del postoperatorio sin complicaciones.



ÚLCERA AÓRTICA PENETRANTE COMO CAUSA DE DOLOR TORÁCICO EN URGENCIAS. REPORTE DE UN CASO Y REVISIÓN DE LA LITERATURA

Rodríguez-Casanova AM, Jiménez-Santos M, Yáñez-Gutiérrez L. Servicio de Tomografía. Hospital de Cardiología. Centro Médico Nacional Siglo XXI.

Caso: Hombre de 62 años, fumador IT 40, HCV IM 3 años, ICP y 2 stents. ASA ocasional. 1 año con claudicación, posterior a deambulación, y cambio temperatura izquierdo. Ingresó por dolor precordial, opresivo, súbito, posterior a esfuerzo físico, 10/10, irradiado a región posterior, neurovegetativos. TA 160/100, taquicárdico, pálido y diáforetico, plétora yugular, no soplos, S4, estertores crepitantes basales bilaterales y disminución del murmullo vesicular. Extremidades inferiores frías, pálidas, pulsos sincrónicos amplitud tibial anterior 1/3, posterior 1/3, poplíteo 1/3, derechas tibial anterior 3/3, posterior 3/3, poplíteo 3/3, Homans y Olow negativo, no edema, llenado capilar 6s pie izquierdo, hiperémico. EKG BRDHH, desnivel negativo ST V1-V5, CK MB 71.3 ng/mL, mioglobina >500 ng/mL, TPI 5.82 ng/mL, Dímero D 223 ng/dL, BNP 5 pg/dL. Radiografía con ensanchamiento meidastinal. Ecocardiograma hipocinesia anterolateral, FEVI 45%, aterosclerosis G IV a 35 cm de arcada dentaria en aorta torácica descendente y disección aórtica tipo B. Angiotomografía mostró protrusión de la úlcera por fuera de la luz de la aorta como una imagen de cráter o «outpouching» focal en la pared aórtica. Coronarias stent permeable segmento medio DA, ramus >70% proximal ramus intermedio, circunfleja lesión significativa segmento proximal, CD placa no calcificada y no significativa en el origen. Tratamiento médico y seguimiento. Revisión: úlcera penetrante de aorta hace parte de un síndrome descrito en los últimos años denominado síndrome aórtico agudo el cual involucra tres entidades: Disección aórtica, hematoma intramural y úlcera penetrante de aorta. Incidencia de 5%. Se presenta sobre una lesión arterosclerótica que se ulcera y penetra lámina elástica interna y origina hematoma en capa media o disección. Presentación con dolor agudo torácico o dorso, similar a los de otros síndromes aórticos agudos. Se asocia enfermedad arterial en otros territorios, coronaria, vascular periférica, accidentes cerebrovasculares. Relativamente frecuente el diagnóstico incidental por la práctica de una tomografía.

REHABILITACIÓN CARDIACA

REHABILITACIÓN CARDIACA EN ENFERMEDAD CORONARIA MULTIVASO CON DISFUNCIÓN SISTÓLICA SEVERA QUE ESTÁN FUERA DE REVASCULARIZACIÓN

Puente-Preciado JL, Chávez-Herrera JC, Flores-Salinas HE, Parra-Michel R, Guzmán-Sánchez CM, Gudiño-Amezcu DA, Fernández-Ramírez T, Melano-Carranza E, Gutiérrez-Guerrero FE.

Departamento de Cardiología, Hospital de Especialidades, Unidad Médica de Alta Especialidad, CMNO, IMSS Guadalajara, Jalisco México.

Introducción: La morbilidad por enfermedad coronaria es un problema importante de salud pública, cada año alrededor de 37 millones sufren de algún tipo de evento cardiovascular. En nuestro hospital el 19% de los pacientes no tiene posibilidad de revascularización. Los programas de rehabilitación son para reintegrar al paciente a sus actividades diarias y disminuir ingresos hospitalarios por falla cardíaca, angina, infarto y mortalidad. **Objetivo:** Identificar los beneficios de rehabilitación en el control de factores de riesgo cardiovascular, cambios de calidad de vida, ingresos hospitalarios y muerte en pacientes con enfermedad multivaso y disfunción sistólica severa. **Material y métodos:** Pacientes que cumplan criterios, se les estratificó con prueba de esfuerzo de bajo rendimiento en grupos de riesgo (A, B, C y D) y se asignó el tiempo necesario de rehabilitación cardíaca que osciló entre 2 a 6 semanas de ejercicio aeróbico en banda sin fin y ejercicios de kinesioterapia, evaluando progresos en clase funcional, calidad de vida y mejoría de factores de riesgo cardiovascular. **Resultados:** EL 91% de los pacientes fueron masculinos, 11 exfumadores, 25% obesos y 42% con sobrepeso, FRC dislipidemia 83%, DM 66% y HAS en el 58%. Posterior al ejercicio se observó mejoría en el consumo de METS, disminución del índice de masa corporal, reducción de colesterol total, y disminución en la presencia de arritmias. **Conclusión:** La mejoría en el consumo de METS no se tradujo en mejoría de clase funcional, el porcentaje de pacientes con sobrepeso y obesidad no se modificó, pero sí de forma individual. Asimismo, el control sobre el colesterol se redujo significativamente. Lo anterior al tiempo de corte, por lo cual se considera que el seguimiento a largo plazo mostraría un resultado mejor.

ESTUDIO DE LA VIABILIDAD Y FACTIBILIDAD DE UN CULTIVO DE CARDIOMIOCITOS EN UN BIORREACTOR

Beltrán-Nohra E, Reyes-Lastiri A, Lara-Rodríguez A.

Departamento de Procesos y Tecnología, Universidad Autónoma Metropolitana-Cuajimalpa.

Introducción: La isquemia cardíaca es una de las principales cardiomiopatías y puede generar falla cardíaca. Entre sus alternativas de tratamiento está la ingeniería de tejidos que busca reemplazar el tejido dañado mediante cultivos celulares en andamios tridimensionales. Los biorreactores pueden ayudar a mejorar el volumen del tejido con fin terapéutico, controlando las condiciones de cultivo y generando tejidos funcionales. El objetivo del trabajo es evaluar la viabilidad y factibilidad del cultivo de cardiomiocitos en minibioreactores. **Metodología:** Se realizó un estudio de mercado sobre incidencia de infartos, trasplantes y costo de tratamientos como: trasplante, terapia celular y generación de tejido mediante ingeniería de tejidos. Posteriormente se diseñó un sistema de perfusión donde los cardiomiocitos se siembran en un andamio. Se calculó el consumo de oxígeno, de glucosa, el esfuerzo cortante, el tiempo de duración del cultivo, el tipo de andamio y la estimulación eléctrica, para lograr tejido funcional. **Resultados:** Sólo el 10% de los candidatos reciben trasplantes y 80% de ellos presenta al menos un episodio de rechazo. En México, los tiempos de espera son mayores a 30 meses. Mediante un estudio de mercado, fue posible evidenciar que el costo de un injerto de tejido cardíaco es 95% menor que un trasplante de corazón. Por otra parte, el biorreactor diseñado considera la alta actividad metabólica y el consumo de oxígeno de los cardiomiocitos, así como su alta sensibilidad a la isquemia y la contractibilidad. El sistema propuesto permitirá un cultivo de cardiomiocitos 10 veces

mayor a los existentes. **Conclusiones:** El estudio de mercado evidenció que la creación de tejido cardíaco para tratar la falla cardíaca es económicamente viable y podría salvar siete millones de personas anualmente. El biorreactor propuesto permite obtener constructos de tejido cardíaco funcional de mayor tamaño, con estimulación eléctrica en la cámara de perfusión.

ESTANDARIZACIÓN DEL CULTIVO DE CARDIOMIOCITOS PARA SU APLICACIÓN EN INGENIERÍA DE TEJIDOS

Beltrán-Nohra E, Hernández JR, González CH, Barranco B, Gómez S, Aréchaga E.

Departamento de Procesos y Tecnología. Postgrado en Ciencias Naturales e Ingeniería. Departamento de Ciencias Naturales. Universidad Autónoma Metropolitana-Cuajimalpa.

Introducción: La isquemia cardíaca y el infarto agudo al miocardio son las principales enfermedades cardiovasculares que afectan a la población mayor de 40 años alrededor del mundo. Se han convertido en un importante problema de salud debido a la falta de tratamientos efectivos, así como el alto costo que involucra atender a estos pacientes. Una nueva alternativa de tratamiento es la ingeniería de tejidos que busca reemplazar el tejido dañado mediante cultivos celulares en andamios tridimensionales. El objetivo del trabajo es estandarizar y caracterizar el cultivo primario de cardiomiocitos para la posible formación de tejido cardíaco funcional. **Metodología:** Se realizó la estandarización del cultivo primario mediante disección de ventrículos y disgregación mecánica y enzimática con tripsina y DNasa; la suspensión celular fue sembrada sobre gelatina y poli-L-lisina y cultivada a 37 °C en medio con suero. Los cambios morfológicos fueron documentados por más de dos semanas mediante morfometría utilizando microscopía de campo claro. Se realizaron inmunocitofluorescencias con anticuerpos anti-actina y anti-miosina cardíacas para caracterizar nuestra línea celular. El conteo de cardiomiocitos se realizó con la identificación del núcleo y la respuesta positiva de los anticuerpos.

Resultados: Se lograron densidades de 5.75×10^6 las cuales fueron sembradas en cajas Petri con cubreobjetos, las cuales fueron tratadas previamente con los biomateriales mencionados. Los cardiomiocitos cultivados miden cerca de 12 μm de diámetro y longitud promedio de 100 μm , presentan morfologías fibroblastoides y epiteloides, lograron mantener su viabilidad por 21 días y fue posible evaluar la expresión de actina y miosina cardíacas a diferentes tiempos de cultivo, obteniendo mayores densidades celulares sobre la poli-L-lisina. **Conclusiones:** Fue posible estandarizar y caracterizar el cultivo primario de células cardíacas sobre diferentes biomateriales, con lo cual será posible la generación de tejido cardíaco funcional mediante la realización de andamios tridimensionales.

VALVULOPATÍAS

IMPLANTACIÓN DIRECTA VÍA TRANSFEMORAL DE LA NUEVA EDWARDS SAPIEN XT 29 MM EN UN PACIENTE CON VÁLVULA AÓRTICA BICÚSPIDE

Rodas-Cáceres CR, García-Fernández E, Hernández-Antolín R, Moscoso-Maza JA.

Hospital Clínico San Carlos, de Madrid, España.

Introducción: El remplazo valvular aórtico transcáteter (RVAT) ha demostrado ser superior que la terapia médica en pacientes inoperables con estenosis aórtica severa sintomática. La válvula aórtica bicúspide ha sido una contraindicación para RVAT, ha sido criterio de exclusión en los ensayos principales (riesgo de luxación del dispositivo, distorsión y mal funcionamiento), por lo que hay poca evidencia disponible.

Objetivo: Dar a conocer el implante directo valvular percutáneo en estenosis aórtica bicúspide, utilizando la nueva Edwards Sapien XT 29 mm. Siendo este uno de los primeros casos a nivel mundial. **Métodos:** Varón de 69 años de edad, con sintomatología de estenosis aórtica y enfermedad pulmonar obstructiva crónica grave (Euroscore logístico 4). Ecocardiograma: Válvula aórtica bicúspide, calcificada con estenosis severa, área valvular aórtica 0.77 cm^2 , gradiente medio 52 mmHg, anillo aórtico 26 mm, insuficiencia aórtica leve, fracción de eyección del ventrículo izquierdo (VI) de 60%. Acceso vía femoral derecho, introductor 18 French, se avanza guía 0.35 hasta el VI, se realiza intercambio por guía de alto soporte, se avanza válvula, se posiciona, se activa marcapasos a 180 lpm, se realiza expansión de la endoprótesis de forma lenta (previamente el globo de la válvula fue llenado de medio de contraste con cinco centímetros más de lo recomendado). **Resultados:** Aortograma de control mostró buen resultado con regurgitación valvular leve. Ecocardiograma periprocedimiento con buen posicionamiento de la válvula y regurgitación mínima, esta última no se visualiza en ecocardiograma de control al cuarto día (prótesis normofuncionante, gradiente máximo de 20 mmHg, medio de 8 mmHg, fracción de eyección del VI normal). **Conclusiones:** Una válvula más grande, llenado en exceso, inflado lento, el implante de la nueva XT 29 mm podría minimizar el riesgo de fracaso del procedimiento en los casos de válvula aórtica bicúspide.

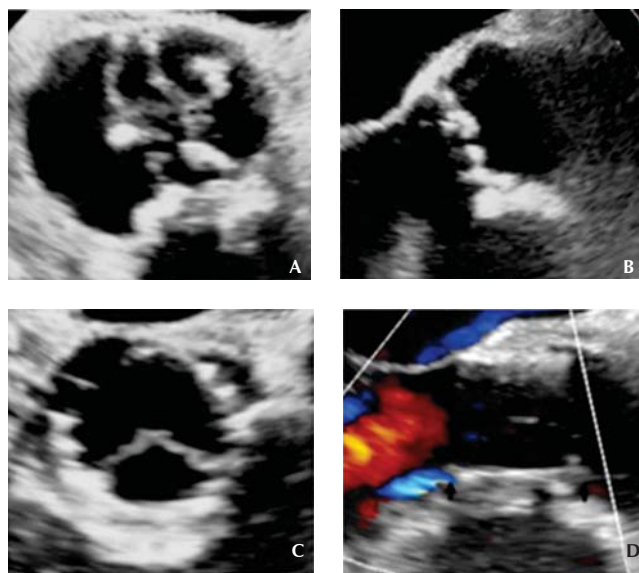


Figura 1. A y B. Ecocardiograma trasesofágico preimplantación con válvula aórtica tricúspide calcificada. C y D. Ecocardiograma periprocedimiento con buen posicionamiento de la válvula y regurgitación trivial.

ENDOFTALMITIS COMO COMPLICACIÓN TEMPRANA DE ENDOCARDITIS BACTERIANA POSTSUSTITUCIÓN CON VÁLVULA AÓRTICA EDWARDS NÚM. 23. REPORTE DE UN CASO Y REVISIÓN DE LA LITERATURA

Armijo-Yescas E, Treviño-Gómez E, Hernández-Trejo T, Álvarez-Torrecilla LC.

Hospital de Alta Especialidad «Bicentenario de la Independencia», ISSSTE. Tultitlán.

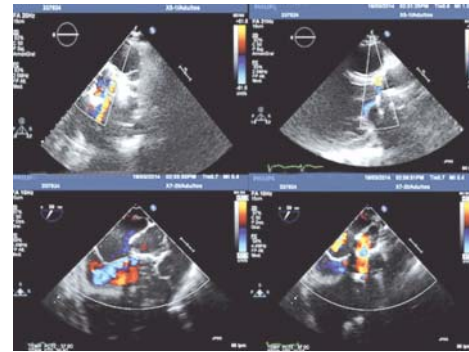
Introducción: La endoftalmitis bacteriana es la infección del humor acuoso o vítreo del globo ocular. La forma endógena resulta de la siembra ocular de microorganismos durante un episodio de bacteremia, su-

pone el 2-8% de todos los casos de endoftalmítis con un pobre pronóstico visual. Los factores de riesgo son el tamaño de la vegetación mayor 10 mm, *S. bovis* o *S. aureus*, embolizaciones previas al inicio del tratamiento, uso de drogas IV, inmunosupresión, DM. Enfermedad valvular cardíaca, insuficiencia renal, y tratamiento con esteroides. **Reporte de caso:** Masculino 37 años diabético en hemodiálisis, inicia con fiebre y lesiones purpúricas en miembros inferiores, el ecocardiograma trans-torácico y transesofágico concluye insuficiencia aórtica severa, válvula aórtica batiente en sus tres valvas, en la valva no coronariana en su cara aórtica se observa imagen móvil con longitud mayor de 20 mm compatible con vegetación, con jet regurgitante holosistólico que llega al ápex ventricular, ocupa el 100% del tracto de salida del VI, hemocultivo + para *staphylococcus aureus* y *epidermidis* inicia antibiótico intravenoso con vancomicina + ceftriaxona, se realiza sustitución valvular aórtica con prótesis Edwards núm 23 sin complicaciones, tres días después inicia con dolor ocular y disminución de agudeza visual, en exploración oftalmológica una intensa turbidez vítrea, grandes acúmulos de fibrina en cámara anterior e hipopion, aplicación intravítrea de vancomicina 48 horas después se efectúa enucleación ojo izquierdo. **Conclusiones:** La endoftalmítis bacteriana se produce como complicación de una intervención quirúrgica craneofacial o tras traumatismo ocular, los microorganismos pueden proceder prácticamente de cualquier región anatómica, aunque las más descritas son: tracto urinario, meninges, corazón, partes blandas y tracto digestivo. La endocarditis infecciosa es, por tanto, una causa descrita en sólo 2% de los pacientes, situación que llama poderosamente la atención y consideramos relevante reportar.

ENDOCARDITIS COMPLICADA CON PSEUDOANEURISMA DE LA UNIÓN MITRO-AÓRTICA

Légorreta-Armenta SL, Ávila-Estrada A, Arias-Godínez A, Ortiz-Fernández PH, Meave A.
Instituto Nacional de Cardiología «Dr. Ignacio Chávez».

El pseudoaneurisma ventricular izquierdo es una complicación de la endocarditis bacteriana que resulta del remodelado extravascular de un absceso. Su localización más frecuente es a nivel de la unión mitro-aórtica y el germen más asociado es *Staphylococcus aureus*. Su presencia contribuye a la presentación clínica de falla cardíaca aguda por incremento sustancial en la D2VI. **Caso clínico:** Hombre de 51 años de edad con antecedente de aorta bivalva, post-cambio valvular aórtico en 1980 y recambio valvular aórtico por endocarditis protésica en 1985, que inició con deterioro progresivo de clase funcional hasta ortopnea y edema ascendente de extremidades inferiores 3 meses previos a su ingreso. Se documentó fuga paravalvular aórtica e insuficiencia mitral importantes. En ecocardiograma transesofágico se evidenció un pseudoaneurisma que rodea el anillo aórtico en relación con un absceso abierto hacia cavidad y vegetación en válvula mitral de 4 mm a nivel de segmento A2. La imagen por resonancia magnética describió una masa en la unión mitro-aórtica compatible con un absceso roto hacia el ventrículo izquierdo. Se realizaron tres series de hemocultivos, y análisis molecular de búsqueda de microorganismos, los cuales fueron negativos. En el transquirúrgico se demostró una dehiscencia del 30% de la válvula aórtica y el pseudoaneurisma con drenaje directo hacia ventrículo izquierdo, se realizó cambio valvular mitral y aórtico. Este caso es relevante debido a que la endocarditis es una entidad frecuente en prótesis mecánicas, y tiene una prevalencia del 30% de complicaciones perivalvulares, de las cuales, menos del 5% corresponde a pseudoaneurismas de la unión mitro-aórtica. Llama la atención la ausencia de respuesta inflamatoria sistémica y aislamiento de germen responsable de la endocarditis evidente de válvula nativa mitral, que involucra unión mitro-aórtica a través de un absceso gigante drenado hacia cavidad, contribuyente importante de la falla cardíaca aguda.



ANEURISMA VENTRICULAR SUBANULAR MITRO-TRICUSPÍDEO SECUNDARIO A TRAUMA CARDIACO CERRADO. UN RETO DIAGNÓSTICO. REPORTE DE UN CASO Y REVISIÓN DE LA LITERATURA

Cerrud-Sánchez CE, Yáñez-Gutiérrez L, López-Gallegos D, Márquez-González H, Domínguez-Díaz AE, David-Gómez F, Jiménez-Santos M, Ramírez-Reyes HA, Santiago-Hernández JA, Riera-Kinkel C.
Servicio de Cardiopatías Congénitas. Hospital de Cardiología CMN Siglo XXI.

Caso: Mujer de 44 años, fumadora. Dos años previos a su ingreso tuvo trauma en tórax anterior secundario a accidente automovilístico, cirugía de urgencia y paro cardiorrespiratorio que respondió a maniobras de reanimación. Posterior a ello se detectó soplo cardíaco. Deterioro progresivo de clase funcional por disnea de medianos a mínimos esfuerzos. Clínicamente soplo sistólico tricuspídeo con segundo ruido desdoblamiento paradójico. EKG sinusal, BRDHH. Radiografía cardiomegalia I. Ecocardiograma reportó CIA, conexión venosa pulmonar normal, mitral con aneurisma subanular y tricuspídeo engrosada con prolapso de valvas e insuficiencia tricuspídea severa. Coronariografía sin lesiones. Cirugía de reemplazo valvular mitral y tricuspídeo, cierre de aneurisma ventricular subanular mitral con parche y colocación de *suturless*. Reporte histopatológico degeneración mixoide de ambas valvas así como fibrosis hialinizada, que se consideró secundario a la contusión que recibió en tórax al momento de tener el accidente automovilístico. Evolución postquirúrgica satisfactoria, egreso hospitalario con adecuado manejo anticoagulante. Revisión: La incidencia del trauma cerrado en tórax es rara, va del 8-71%, ocurre compresión brusca del corazón entre el esternón y la columna vertebral por el movimiento de aceleración-desaceleración, lo que ocasiona fluctuaciones enérgicas y abruptas de presión que se distribuyen a corazón y resultan en desgarros de las paredes del corazón y sus válvulas. La ruptura de una cámara es lo más frecuentes (64%), dos o más cámaras en 20%, contusión miocárdica 23% y ruptura de septum interventricular en 10%. Las manifestaciones involucran equimosis, crepitación y tórax inestable. Puede haber ruptura de arcos costales. El ecocardiograma es la herramienta indispensable para su diagnóstico. El tratamiento va en función del cuadro clínico. La mortalidad es 60-97% y casi siempre son por arritmias.

VARIOS

PREVALENCIA DE ANSIEDAD Y DEPRESIÓN EN EL PACIENTE CARDIÓPATA

Petersen-Aranguren F, Suárez-Mendoza AA, Gutiérrez-Casillas AA.
Centro de Investigación Cardiológica, INCIDE, IMSS Guadalajara.

De acuerdo a la Encuesta Nacional de Salud 2012 (ENSALUD) la enfermedad cardiovascular y las enfermedades psiquiátricas son las principales causas de morbilidad en nuestro país y su asociación, ya sea inferencial o causal es desconocida. **Objetivo:** Determinar en la población de cardiopatas la prevalencia de ansiedad y depresión. **Métodos:** Mediante una encuesta sociodemográfica y la aplicación de 3 tests: SHAPS, EQ-5d y HAD aplicados en 118 pacientes ambulatorios tratamos de ver la prevalencia de estas dos psicopatologías en los pacientes cardiopatas. **Resultados:** Observamos que la mayoría de los pacientes de la consulta externa se tratan de pacientes con cardiopatía hipertensiva (49%) seguidos por cardiopatía isquémica (25%), arritmias (13%) y otros (13%). Encontramos que 57% de la población encuentran la calidad de vida del último año regular o mala. Que 56% tienen problemas para caminar y 2% están postados en cama. Que 10% se dice muy ansioso o muy deprimido y que 51% está moderadamente ansioso o deprimido. En general encontramos que 75% de la muestra se dice ansioso moderado y 85% de describe como deprimido moderado. **Conclusión:** Este primer estudio ha servido de base para el planteamiento de un Registro Nacional de Enfermedades Psiquiátricas en el paciente cardiopata debido a la alta asociación entre estas patologías y la enfermedad cardiovascular en el sentido más amplio.

DEFICIENCIA GENÉTICA DE TRAF-1 DISMINUYE LA INFLAMACIÓN EN EL TEJIDO ADIPOSO INDUCIDA POR LA DIETA, LIMITANDO MONOCITOS PERIFÉRICOS Y EN BAZO EN RATONES

Anto-Michel N, Wolf D, Stachon P, Bode C, Zirlik A.
Grupo de Investigación de Aterogénesis, Universidad de Freiburg, Alemania.

Introducción: Durante el síndrome metabólico, la de leucocitos inflamatorios es un prerrequisito para la inflamación del tejido adiposo. Recientemente reportamos que la deficiencia genética del receptor asociado al factor de necrosis tumoral (siglas en inglés, TRAF)-1, disminuye el reclutamiento de células inflamatorias en aterosclerosis. Ahora, probamos si la deficiencia genética de TRAF-1 regula la obesidad, inducida por la dieta en ratones. **Material y métodos:** Ratones BL6 control y ratones genéticamente modificados TRAF-1^{-/-} fueron alimentados con una dieta alta en grasa durante 20 semanas ($n \geq 10$). Examinamos la expresión de los diferentes TRAFs en el tejido adiposo, a través de la cuantificación de la reacción de la cadena de la polimerasa en tiempo real. Se realizó la prueba de tolerancia a la glucosa y la insulina y se analizó sangre, bazo y tejido adiposo con citometría de flujo e inmunohistoquímica. **Resultados:** En ratones normales sometidos a una dieta alta en grasa, observamos un incremento en el ARNm de TRAF-1, -3, -5, -6, -7, encontrando que la regulación TRAF-1 (4.9 veces más, $p = 0.002$) fue mayor. Interesantemente, los ratones genéticamente modificados ganaron menos peso ($119 \pm 7.5\%$ para grupo control y $41 \pm 3.7\%$ TRAF-1^{-/-}). En consecuencia, el peso total y el peso de la grasa fue menor en los ratones modificados. Por otro lado, los ratones genéticamente modificados mostraron menores niveles de glucosa después de realizarles la prueba de tolerancia a la glucosa y la insulina. Finalmente, el reclutamiento de células inflamatorias fue afectado en los ratones TRAF-1^{-/-}, mostrando reducción del número de macrófagos en el tejido adiposo, así como, menor número de monocitos en circulación y en bazo. **Conclusiones:** TRAF-1 es regulado en el tejido adiposo proveniente de la obesidad. La modificación genética de TRAF-1 atenúa la inflamación del tejido adiposo en ratones, limitando el reclutamiento de monocitos. Estos hallazgos identifican a TRAF-1 como un importante mediador en las enfermedades cardiometabólicas.

PORCENTAJE DE GRASA CORPORAL EN PERSONAS EUTRÓFICAS DE COLIMA

Acoltzin-Vidal C, Rabling-Arellanos E.
Práctica Privada. Colima, Colima.

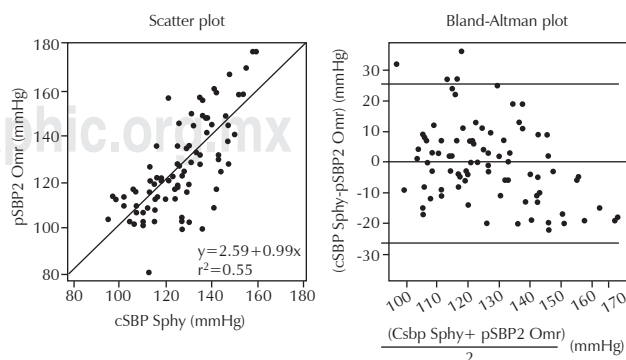
Antecedente: Si bien es aceptado que el diagnóstico de sobrepeso u obesidad se basa en el cálculo de índice de masa corporal (IMC), este criterio

es dudoso porque no refleja necesariamente el exceso de grasa corporal la cual puede ser medida aunque no resulta práctico porque no se han establecido cifras de referencia. El objetivo de este informe es definir el porcentaje normal de grasa corporal en personas eutróficas. **Material y métodos:** Examinamos a personas con IMC normal, es decir entre 18.9 y 24.9 y les medimos la proporción de grasa corporal con equipo validado. **Resultados:** Son 60 observaciones a la fecha del resumen. Mitad mujeres, mitad varones. El IMC es de 21.55 ± 1.80 , sin diferencia entre sexos: 21.40 ± 1.96 para mujeres y 21.72 ± 1.58 para varones. El porcentaje de grasa corporal es de $23.53 \pm 1.95\%$ sin diferencia entre sexos: $23.25 \pm 2.01\%$ para mujeres y $23.86 \pm 1.66\%$ para varones. La edad: 47 años, entre 21 y 92. Mediana en 45 y moda entre 20 y 29 años. **Conclusión:** Como resultado preliminar proponemos cuantificar la grasa corporal y aceptar como normales los porcentajes de 19.63 a 27.43% en todos los casos.

MEDICIÓN NO INVASIVA DE LA PRESIÓN AÓRTICA CENTRAL: COMPARACIÓN ENTRE DOS MÉTODOS INDIRECTOS

Ramos-Becerra C, Cardona-Muñoz E, Grover-Páez F, Alanís-Sánchez GA. Instituto de Investigación Terapéutica Experimental y Clínica, Laboratorio de Mecánica Vascular, Departamento de Fisiología del Centro Universitario de Ciencias de la Salud. Universidad de Guadalajara.

Introducción: La presión aórtica central es un parámetro importante en la investigación de la presión arterial. Varios estudios han demostrado su importancia predictiva del riesgo cardiovascular y más significativo que la presión braquial, la cual es medida con la técnica oscilométrica convencional y tradicional. **Objetivo:** Comparar dos dispositivos que utilizan un método indirecto para calcular la presión aórtica central: SphygmoCor y OMROM HEM-9000AI. **Material y métodos:** Fueron examinados 84 pacientes hipertensos, no diabéticos, bajo tratamiento, con ambos aparatos SphygmoCor y OMROM HEM-9000AI, los cuales miden la presión aórtica central a nivel de la arteria radial izquierda. SphygmoCor utiliza un algoritmo para calcular la presión central llamada función de transferencia, OMROM HEM-9000AI utiliza la regresión lineal para realizar este cálculo derivado de la onda de pulso refleja en la arteria radial (pSBP2). **Resultados:** Buena correlación al medir la presión central calculada a nivel aórtico sistólica (cSBP) = ($r = 0.76$; $r^2 = 58$), los valores medidos con el OMROM HEM 9000AI fueron de 16 mmHg mayores que con SphygmoCor. La comparación entre la onda de eyección aórtica (cSBP) por SphygmoCor y la onda refleja a nivel periférico (pSBP2) medida por OMROM HEM 9000AI, mostró una mejor correlación: $r = 0.74$; $r^2 = 55$ (Figura 1). **Conclusiones:** Los resultados muestran resultados contradictorios, es necesario realizar estudios de validación simultáneos contra la técnica invasiva, y así realizar un estándar de oro para la valoración de la presión aórtica central, la cual es de gran utilidad en la investigación de la hipertensión arterial y la práctica clínica.



ASOCIACIÓN ENTRE EL RIESGO CARDIOVASCULAR EN PACIENTES POSTMENOPÁUSICAS CON Y SIN SÍNDROME METABÓLICO EN LA UNIDAD DE MEDICINA FAMILIAR NÚM. 21 EN EL AÑO 2013

Rangel-Sánchez M, Maya-Quñones J, Campos-Aragón L, Barrera-Nájera ME.

Instituto Mexicano del Seguro Social. Unidad de Medicina Familiar Núm. 21 México D.F.

El síndrome metabólico es subdiagnosticado, de éste derivan múltiples enfermedades crónicas degenerativas que incrementan la mortalidad, asociado al incremento en el riesgo cardiovascular y la posibilidad de desarrollar un evento coronario agudo sobre todo en pacientes postmenopáusicas. **Objetivo:** Determinar la asociación entre los valores del riesgo cardiovascular en pacientes postmenopáusicas con y sin síndrome metabólico. **Material y métodos:** Se estudiaron pacientes postmenopáusicas de la consulta externa de la UMF 21. Se trató de un estudio observacional analítico, descriptivo, transversal, donde se aplicó como instrumento de evaluación la tabla de predicción del riesgo AMR (OMS). Se utilizó la prueba de χ^2 y t de Student. **Resultados:** El 90% de las pacientes postmenopáusicas se encuentra con un riesgo de 10%, hay probabilidad tres veces más de presentar un riesgo cardiovascular (segunda categoría), es decir 10 a < 20% de riesgo de un evento cardiovascular en pacientes postmenopáusicas con síndrome metabólico, respecto de las pacientes postmenopáusicas que no tienen síndrome metabólico. Se encontró 3.6 veces más probabilidad de presentar síndrome metabólico cuando se presentó HAS, 3.7 veces más cuando hay DM2 y 1.72 veces más cuando hay dislipidemia. **Conclusiones:** Existe tres veces más posibilidad de presentar riesgo cardiovascular de segunda categoría (10-20%) una mujer en la posmenopausia con síndrome metabólico que sin la presencia de éste.

VALIDEZ Y CONFIABILIDAD DEL ÍNDICE DE RIESGO UDT-65 EN EL DOLOR TORÁCICO NO TRAUMÁTICO EN EL ÁREA DE URGENCIAS

Rincón-Salas JJ, Orta-Guerrero FJ, Duarte-Pérez AO.

Centro Médico «Adolfo López Mateos» Toluca. ISSEMYM.

Introducción: El UDT 65 (uso de aspirina, diabetes, dolor torácico y 65 años) es un índice para la rápida estratificación del dolor torácico que nos hace sospechar un síndrome coronario agudo. **Material y métodos:** Estudio observacional, retrospectivo, cuantitativo, de diseño de validación de encuesta, transversal, descriptivo, se revisaron expedientes de todos los pacientes con diagnóstico de dolor torácico no traumático de origen isquémico del Centro Médico «Lic. Adolfo López Mateos» (CMLALM) que fueron atendidos en el Servicio de Urgencias en el periodo 2012-2013. El objetivo fue validar la utilidad del índice de riesgo UDT-65 en el dolor torácico de origen isquémico en una población mexicana. **Resultados:** Se logró un 92.9% (n = 210) de la muestra calculada inicialmente de 226 expedientes clínicos. Predomina el sexo masculino con edad promedio de 58.30 ± 11.9 . La puntuación de UDT-65 que predominó fue de 0 puntos (n = 146) y la menos frecuente fue la puntuación de cuatro puntos de la escala de UDT-65 (n = 10). Resultaron 25 pruebas de esfuerzo positivas de toda la muestra estudiada (n = 210). La prueba de esfuerzo realizada a los pacientes con UDT-65 con 0 puntos fueron negativas en los pacientes con UDT-65 de 1 a 4 puntos presentaron pruebas de esfuerzo positivas. **Conclusiones:** De acuerdo a nuestro estudio el índice UDT fue confiable para determinar que los pacientes con dolor torácico no traumático con 0 puntos presentaron nulo riesgo coronario agudo y cuando presentaron puntuación de 1 a 4 puntos necesitaron observación y pruebas de inducción de isquemia por mayor riesgo de síndrome isquémico coronario agudo

RELACIÓN ENTRE DENSIDAD DE CARDIÓLOGOS Y NÚMERO DE MUERTES CARDIOVASCULARES POR ENTIDAD FEDERATIVA

Cortés-Nadal EA, Tocado-Unzalu MB.

Hospital de la Marina Baja.

Introducción: Analizamos si existe una relación entre la densidad de cardiólogos por población y la tasa de muerte cardiovascular (TMC). **Material y método:** Tomamos la densidad de cardiólogos por población del Censo de Población y Vivienda y el directorio de miembros de una agrupación cardiológica nacional y la TMC de las ofrecidas por la Secretaría de Salud para el año 2012. **Resultados:** La entidad con menor TMC (724 muertes/millón) es la que tiene una mayor densidad de cardiólogos (23,140 hab/car), seguida por dos estados con densidad cardiológica promedio: Sonora (845 muer/mill, 237,621 hab/car) y Chihuahua (859 muer/mill, 181,788 hab/car). Chiapas (1,710 muer/mill, 639,898 hab/car) y Tlaxcala (1,579 muer/mill, 414,244 Hab/car) son las entidades con mayor TMC y menor densidad de cardiólogos por habitante. **Conclusión:** Existe clara relación entre la densidad de cardiólogos y la TMC lo que destaca la importancia de crear medidas que disminuyan el centralismo existente en nuestra especialidad.

MANEJO RADICAL CON NEFRECTOMÍA PARA HIPERTENSIÓN ARTERIAL SECUNDARIA

Pérez-Valdez R, Hernández-Santamaría I, Valle-Molina L.

Servicio de Cardiología Hospital Juárez de México.

Paciente femenina de 22 años de edad, con carga genética para DM2 e HAS por rama paterna. Se conoce con HAS desde los 17 años de edad, de difícil control en a manejo con múltiples antihipertensivos, a dosis altas, (prazosin, nifedipino, metoprolol, losartán). Ingresó al Servicio de Neurocirugía por deterioro neurológico súbito, hemiplejía fasciocorporal izquierda; se hace diagnóstico de emergencia hipertensiva, con hemorragia parenquimatosa en territorio de arteria cerebral media derecha, ameritando craniectomía descompresiva y manejo parenteral para control de la presión arterial. Hace protocolo para hipertensión secundaria, dentro de los estudios realiza ultrasonido Doppler renal, mismo que reportó Pb. estenosis de arteria renal derecha; se realiza cateterismo para colocación de prótesis endovascular nivel de arteria renal, hasta ese momento la paciente se encontraba con manejo a base de nitroprusiato, carvedilol, prazosin, nifedipino, hidroclorotiazida y alfametilodopa todos a dosis altas, la presión arterial en 150/ 90 mmHg cateterismo (Figura 1), vía femoral derecha, se cánula sin problema arteria renal izquierda, misma que se reportó anatómicamente normal, caso contrario no fue posible canular arteria del lado derecho, ya que no existía un vaso anatómicamente compatible con arteria renal derecha únicamente vasos de pequeño calibre. Por lo anterior se decidió manejo con cirugía a cielo abierto y nefrectomía derecha, encontrando como hallazgos quirúrgicos, riñón derecho de $8 \times 3 \times 3$ cm, con arteria renal atrésica, y múltiples colaterales pequeñas. Actualmente la paciente con TA de 120/80 mmHg, con manejo a base de nifedipino 30 mg cada 12 horas y losartán 50 mg cada 12 horas.

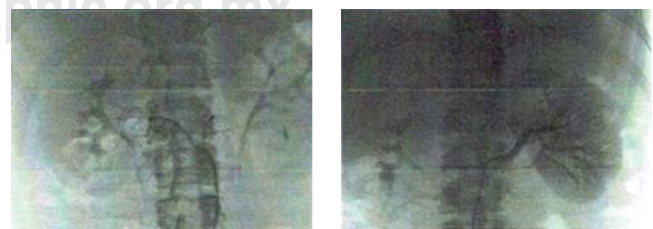

Figura 1. Angiografía renal.

IMPLEMENTACIÓN DE UN CENTRO EN DOLOR DE PECHO E INFARTO AGUDO

Ibarra FM, Ramos MJ, Gaytán A, Cantú G, Maldonado S, Urdiales M, Rosas P, Valero J, Flores J, Palencia GC, Cisneros R, Guzmán G, Olivo M, Palafox C, Álvarez L.

Centro Médico «Zambrano Hellion».

Alrededor del 4% de los pacientes con dolor precordial que acuden a emergencias tienen un infarto agudo que no son diagnosticados. En los hospitales privados, la gran mayoría de pacientes con síndrome isquémico son hospitalizados independientemente de su categoría de riesgo, aumentando el número de estudios, riesgos y costos para el paciente y terceros pagadores. **Objetivo:** Desarrollar un Centro de Excelencia en Dolor de Pecho e Infarto Agudo con el propósito de mejorar la calidad de la atención y los resultados a corto y mediano plazo. **Material y métodos:** Se realizó un diagnóstico situacional del proceso de atención, la ruta, los tiempos críticos y los resultados clínicos; se aplicaron los indicadores universales al estado actual (2012). Entrevistamos al personal y revisamos la documentación de los diferentes departamentos involucrados; escribimos el proceso como se hace y resaltamos las fortalezas y debilidades después de hacer un simulacro. **Resultados:** Desarrollamos una vía clínica escrita basada en guías internacionales con estratificación de riesgo, hicimos énfasis en cumplir los requisitos y estándares recomendados por los Cardiac Center of Excellence del AHA y aplicamos los 21 indicadores de la Society of Chest Pain Centers, puntualmente en el tiempo puerta-balón. Definimos un área especial en emergencias con una sala de Shock-Cardio y dos cubículos de observación e hicimos acuerdos con las compañías aseguradoras para empaquetar el periodo de observación en el centro en vez de internar a los pacientes. La administración aceptó la política de no cobro al ingreso en caso de IAM-EST. **Conclusiones:** En México es factible la implementación de un centro de excelencia en dolor de pecho e infarto agudo.

EFFECTO DE ADICIÓN DE NEBIVOLOL A LA TERAPIA ANTIHIPERTENSIVA HABITUAL SOBRE EL CONTROL DE LA PRESIÓN ARTERIAL Y LAS CONCENTRACIONES SÉRICAS DE ÓXIDO NÍTRICO EN PACIENTES HIPERTENSOS NO CONTROLADOS

Cardona-Muñoz EG, Espinosa-Arellano LE, García-Cobián TA, Totsuka-Sutto SE, Rubio-Arellano ED, Pascoe-González S.
Instituto de Terapéutica Experimental y Clínica, Centro Universitario de Ciencias de la Salud, Universidad de Guadalajara. Guadalajara, Jalisco.

Introducción: La hipertensión arterial esencial es una entidad nosológica caracterizada por valores de presión arterial sistólica ≥ 140 mmHg y/o presión diastólica ≥ 90 mmHg. En nuestro país 5.7 millones de hipertensos a pesar de recibir tratamiento farmacológico no han logrado el valor meta de presión arterial. En estos pacientes el riesgo cardiovascular se eleva y ofrecer terapias farmacológicas que brinden beneficios adicionales a la reducción en las cifras de presión arterial debe ser el objetivo del tratamiento. El nebivolol es un β -bloqueador con alta selectividad por el receptor β -1 y acción vasodilatadora por activar la sintasa de óxido nítrico, aumenta su síntesis y mejora la capacidad antioxidante. **Material y métodos:** Se adicionaron 5 mg de nebivolol a la terapia antihipertensiva habitual de 24 pacientes durante 12 semanas. Se midió la presión arterial y las concentraciones séricas de glucosa, lípidos, aminotransferasas, y óxido nítrico al inicio y fin del seguimiento. Se evaluó cada cuatro semanas la condición clínica y la presencia de efectos adversos. **Resultados:** Se encontró diferencia significativa en las cifras de presión arterial sistólica ($p < 0.001$) y diastólica ($p < 0.001$), con logro de metas terapéuticas en el 63% de la población evaluada, sin diferencia en las concentraciones de óxido nítrico. En el subanálisis por género, las mujeres mostraron una mejor respuesta a la adición del nebivolol comparado con los hombres ($p = 0.05$), esta situación se presentó también al estratificar de acuerdo a su condición de

diabéticos o no diabéticos. Se mostró también un descenso en las concentraciones de glucosa (mujeres y no diabéticos). **Conclusiones:** El nebivolol adicionado a la terapia habitual de pacientes hipertensos grado I-II no controlados permitió alcanzar la meta terapéutica en el 63% de los pacientes a las 12 semanas de tratamiento con muy buen perfil de seguridad, sin modificar las concentraciones de óxido nítrico.

Diferencias intragrupo: óxido nítrico

	Mujeres		p	Hombres		p
	Basal	12 semanas		Basal	12 semanas	
NO	10.58 \pm 3.84	9.83 \pm 2.97	0.444	9.91 \pm 2.54	9.53 \pm 1.55	0.937
	Diabéticos		p	No diabéticos		p
	Basal	12 semanas		Basal	12 semanas	
NO	9.55 \pm 2.08	10.51 \pm 0.92	0.236	10.55 \pm 3.58	9.25 \pm 2.62	0.158

Los valores están expresados en media y DE. NO = óxido nítrico (pmol/mL).

EVALUACIÓN POR ULTRASONIDO DE LA CINÉTICA DIAFRAGMÁTICA EN PACIENTES POSTOPERADOS DE CIRUGÍA CARDIACA

Rincón-Salas JJ, Ortiz-Tapia D, Orta-Guerrero F, Rodríguez-Giraldo S.
UMAE Hospital General Centro Médico «La Raza».

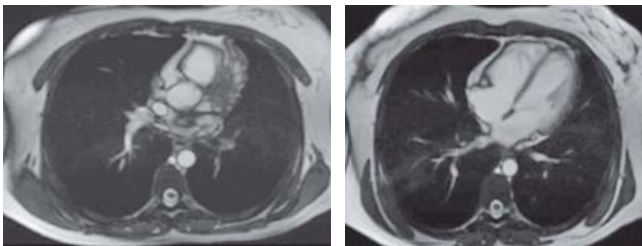
Introducción: La cinética diafragmática por ultrasonido ha sido evaluada y se ha demostrado su utilidad en el manejo del apoyo ventilatorio así como su discontinuación en los pacientes críticos. **Material y métodos:** Estudio descriptivo, prospectivo, observacional y longitudinal. Realizado de febrero a junio 2014 en la Unidad de Terapia Postquirúrgica del CMN «La Raza». El objetivo es determinar la asociación del desplazamiento diafragmático evaluado por ultrasonido, con el éxito o fracaso de la extubación precoz en el PO de cirugía cardiaca. Se incluyeron 24 pacientes POP de cirugía cardiaca en protocolo de extubación, determinándose mediciones en inspiración profunda del desplazamiento diafragmático en segmento costal derecho e izquierdo, con transductor sectorial de 2.5 MHz en modo bidimensional, considerándose disfunción diafragmática si el desplazamiento es < 2 cm. Se diferenciaron 2 grupos, Grupo 1: Extubación exitosa y Grupo 2: Extubación no exitosa. Los resultados se expresaron en promedio y se utilizó t de Student para buscar diferencias entre ambos grupos y significancia estadística. **Resultados:** La edad promedio fue de 55 años, el sexo que predominó fue el masculino. La cirugía de revascularización fue la más frecuente. El porcentaje del Grupo 1: 88% y Grupo 2: 12%. El desplazamiento diafragmático derecho en el grupo 1: 2.84 ± 0.65 cm y del Grupo 2: 1.70 ± 0.55 cm ($p = 0.06$). El desplazamiento del diafragma izquierdo en el Grupo 1: 2.47 ± 0.46 cm y del Grupo 2: 1.46 ± 0.64 cm ($p = 0.16$). **Conclusiones:** En el estudio se observó que el desplazamiento diafragmático < 2 cm se asoció con el grupo de extubación no exitosa.

PRESENTACIÓN DE UN CASO DE HIPOPLASIA PULMONAR IZQUIERDA

Benavides-Guaderrama FM, Hernández-Santa María I, Castellanos-Cañas L, Medel-Jiménez O, Uruchurtu-Chavarín E, Valle-Molina L.
Hospital Juárez, Secretaría de Salud, México, D.F.

Paciente femenino de 33 años de edad con antecedente de hipertensión arterial sistémica, 11 años de evolución en tratamiento con enalapril, seis meses de evolución con disnea de medianos esfuerzos, dolor torácico opresivo intensidad 5/10, sin irradiaciones ni descarga adrenérgica, desencadenado con actividad física, cede con el reposo, en forma ocasional.

A la exploración física soplo sistólico en foco aórtico grado II/IV irradiado a vasos del cuello y región interescapular izquierda, segundo ruido desdoblado, pulsos distales disminuido en miembros pélvicos. EKG normal. Por lo hallazgos de la exploración física se tuvo la impresión diagnóstica de coartación aórtica, por lo que se le realizó ecocardiograma, el cual reportó FEVI 83%, no se alcanza a visualizar coartación aórtica, realizándole cateterismo cardíaco, descartando coartación aórtica, y encontrando hipoplasia de arteria pulmonar izquierda, para una mejor caracterización de la misma se realizó RMN cardíaca corroborando la presencia de hipoplasia pulmonar izquierda asociada con defecto septal auricular. La hipoplasia pulmonar es una anomalía poco frecuente. Están registrados 108 casos entre 1978 y 2000. La mediana de edad fue de 14 años (rango, 0.1 a 58 años). La mayoría de los pacientes tenían síntomas como infecciones pulmonares frecuentes (37%), disnea o tolerancia al ejercicio limitado (40%). En nuestro hospital no se había tenido ningún caso.



ANEURISMA VENTRICULAR VERDADERO GIGANTE EN PACIENTE CON CARDIOPATÍA ISQUÉMICA. REPORTE DE UN CASO

Peralta-Figueroa IC, Triano JL, Sandoval-Navarrete S, Solís-Vázquez R, Velarde D.

Servicio de Cardiología. Servicio de Hemodinámica. Unidad Médica de Alta Especialidad. Hospital de Especialidades Núm. 2, Centro Médico Nacional del Noroeste, «Lic. Luis Donaldo Colosio Murrieta», IMSS.

Introducción: La presencia de aneurismas ventriculares verdaderos se observa en el 5% de los pacientes tras un infarto, su incidencia ha disminuido en los últimos 5 a 10 años de acuerdo con la mayor disponibilidad de la terapia de reperfusión. Más del 80% de los aneurismas, se encuentran anterolateralmente cerca del ápex, asociándose con la oclusión de la descendente anterior y un suministro sanguíneo colateral pobre, como el caso clínico que presentamos a continuación. **Presentación de caso:** Varón de 61 años. Antecedentes: Tabaquismo, alcoholismo, DM2 y dislipidemia. Dos años antes tuvo infarto anteroseptal sin terapia de reperfusión o revascularización. Posterior al infarto tratamiento para insuficiencia cardíaca e isquémico óptimo. Acude a control para estratificación por angina crónica estable en clase funcional II, con prueba de esfuerzo, la cual se reporta positiva temprana para cardiopatía isquémica, ecocardiograma acinesia en segmentos apicales, septal y lateral, fracción de expulsión del 30%, insuficiencia mitral moderada. Coronariografía: Descendente anterior estenosis proximal del 70%, segmento medio estenosis del 80%, distalmente el vaso es fino difusamente enfermo. Resto de segmentos arteriales coronarios epicárdicos sin estenosis angiográficas significativas. La ventriculografía con aneurisma gigante anterolateral (Figura 1), fracción de expulsión del 14%. En sesión médico quirúrgica se concluye que se trata de zona infartada con aneurisma gigante y fracción de eyección deteriorada, siendo desestimado para cirugía, siendo su mejor opción el tratamiento médico óptimo. **Conclusión:** La supervivencia de los pacientes que sufren un infarto y desarrollan un aneurisma ventricular disminuye dramáticamente frente a quienes no lo desarrollan. En este caso llama la atención el tamaño del aneurisma y que a dos años de haber sufrido el síndrome coronario se mantuviera relativamente estable sin presentar eventos cardiovasculares mayores. Este es un buen ejemplo de que el tratamiento óptimo se asocia con buenos resultados clínicos a largo plazo.

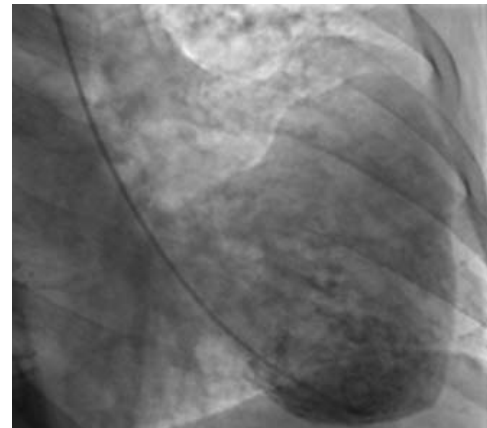


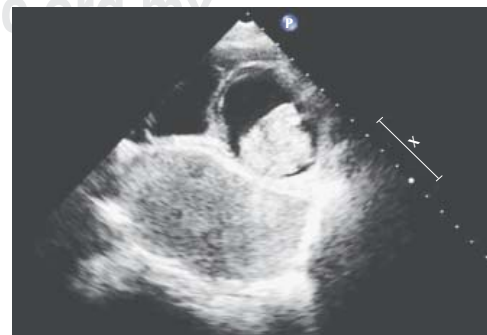Figura 1. Ventriculograma que demuestra la presencia de aneurisma gigante.

ASOCIACIÓN DE MIXOMA AURICULAR IZQUIERDO Y LIPOSARCOMA RETROCARDIACO. A PROPOSITO DE UN CASO

Rodríguez-Hernández A, López-Meneses M, Arias-Godínez JA, Aranda-Frausto A.

Instituto Nacional de Cardiología «Ignacio Chávez». México, D.F.

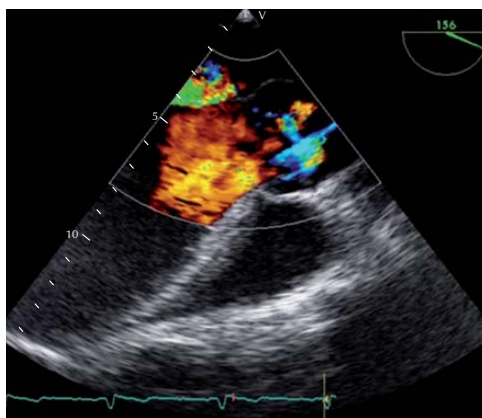
Introducción: Los tumores cardíacos primarios son entidades poco frecuentes con una incidencia de 0.001-0.003% en autopsia, de los cuales 42 a 77% son mixomas. No está descrita su asociación con tumores malignos mesenquimatosos del mediastino posterior. **Material y métodos:** Masculino de 18 años de edad que ingresa con disnea progresiva, fenómenos embólicos de miembro torácico izquierdo, pérdida de peso y diaforesis nocturna. El ecocardiograma convencional mostró una lesión tumoral irregular en cada una de las aurículas; el ecocardiograma transesofágico corroboró la tumoración auricular izquierda (AI) y además observó una tumoración en la totalidad de la pared posterior del corazón con infiltración al techo de la aurícula derecha (AD). La resonancia magnética cardíaca concluyó: tumor de AI y tumor retrocardíaco infiltrativo del techo de la AD. La histopatología reportó mixoma auricular izquierdo y liposarcoma retrocardíaco infiltrativo de la AD. El paciente falleció en el postoperatorio mediato por complicaciones extracardíacas. **Discusión:** La relevancia de este caso es porque no existen descripciones previas de asociación entre mixoma cardíaco y liposarcomas mediastínicos. Las únicas asociaciones establecidas de mixoma con otras neoplasias es el complejo Carney, síndrome que se caracteriza por presencia de lesiones cutáneas pigmentadas, mixomas, hiperreactividad endocrina hipersecretora y schwannomas melanóticos. Independientemente la incidencia de liposarcoma en mediastino posterior es de 1%. **Conclusiones:** Este caso nos permite evaluar la evolución, pronóstico y expectativas de tratamiento en una entidad que involucra la asociación de dos neoplasias poco frecuentes a nivel cardíaco.



ENDOCARDITIS INFECCIOSA ASOCIADA EN UN PACIENTE CON ENFERMEDAD VASCULAR CEREBRAL

Validez-Hidalgo LR, Santamaría I, López-Gómez L.
Hospital Juárez de México.

En el curso de la endocarditis infecciosa, el embolismo séptico cerebral puede suceder en un 20 a 40% de los pacientes y son consecuencia de la embolización de las vegetaciones. Se puede presentar como ictus isquémico o hemorrágico, ataques isquémicos transitorios, embolia cerebral asintomática, aneurisma infeccioso sintomático o asintomático, abscesos cerebrales, meningitis y encefalopatía toxica. En lo que respecta a un evento hemorrágico se presenta en un 5%, y sólo un 10% de la endocarditis infecciosa se presenta como primera manifestación la afección cerebral. Se trata de masculino de 34 años, sin toxicomanías ni enfermedades crónicas degenerativas. Ingresó a esta unidad a cargo del Servicio de Neurología con diagnóstico de tipo isquémico en territorio de la arteria cerebral media izquierda y síndrome. A los 16 días de evolución sufre transformación hemorrágica. A pesar de suspenderse la anticoagulación sufre hemorragia en tres ocasiones más. El paciente presenta fiebre persistente por 10 días. Se ausculta un soplo por parte del neurólogo. Se valora por cardiología encontrando un escape aórtico y signos periféricos de insuficiencia aórtica severa. Se realizó ecocardiograma donde se corrobora el diagnóstico y además se observa una vegetación en la valva no coronaria en su parte ventricular de la válvula de 2 x 10 mm. Se continúa con protocolo por la posibilidad de aneurisma micótico, se realizó angiografía cerebral y no se hallaron lesiones vasculares. Es frecuente la presencia de embolismo cerebral de tipo isquémico, pero es mucho menos frecuente la presencia de hemorragia, y también es poco frecuente que ésta sea la primera manifestación de la endocarditis infecciosa. El pronóstico es desfavorable en este tipo de pacientes y el tratamiento quirúrgico debido a la hemorragia se debe aplazar hasta un mes si el paciente no tiene una indicación inminente.

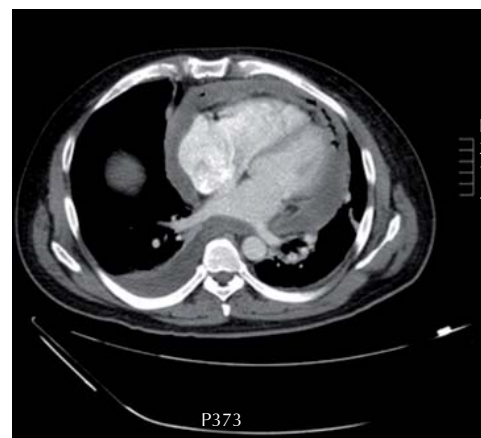


ENFERMEDAD PERICÁRDICA POR MYCOBACTERIUM TUBERCULOSIS EN PACIENTE CON FRACASO INMUNE. REPORTE DE CASO Y REVISIÓN DE LA LITERATURA

Álvarez-Torrecilla LC, Armijo-Yescas E, Treviño-Gómez E.
Hospital Regional de Alta Especialidad ISSSTE. Tultitlán, Estado de México.

Introducción: La tuberculosis continúa siendo un problema serio de salud pública en México, se ha reportado en la literatura que los pacientes con SIDA sufren simultáneamente de tuberculosis. En relación con las enfermedades del pericardio condicionadas por Tb se estima del 1 al 8%. **Presentación del caso:** Hombre de 44 años con prácticas de riesgo para ETS. COMBE (-) sin enfermedades crónicas degenerativas,

con padecimiento de un mes previo a su ingreso con disnea de medianos esfuerzos y fiebre cada tercer día no cuantificada, dolor torácico no específico EVA 9/10 sin irradiaciones, exacerbado con actividad física, y modificándose a cambios posturales sin cortejo neurovegetativo; otros antecedentes relevantes candidiasis oral de un mes de evolución, pérdida de peso de 6 kg en un mes, diaforesis nocturna, astenia y adinamia, al persistir síntomas acude a valoración EF: FVM 120 con variabilidad del S1, así como frote pericárdico, no Sx. pleuropulmonar, abdomen asigológico TAC: derrame pericárdico. Labs: destacando hiponatremia leve linfopenia, GASA acidosis metabólica descompensada ECG: fibrilación atrial FVM 120, eje 45, sin datos de lesión, isquemia o necrosis, sin crecimiento de cavidades, con microalternancia eléctrica e imagen sugestiva de derrame pericárdico. Se realiza ECOTT estimando derrame global de 2,300 mL generando colapso diastólico, ameritando pericardiocentesis de 1,600 mL. Concluyendo exudado con reactividad en líquido para ADA155.3-U-L. Concluyéndose derrame tuberculoso e iniciando terapia antituberculosa por parte de infectología. Se realizó panel viral para VIH siendo reactivo, se realiza posteriormente por cirugía cardiorábrica ventana pericárdica; sin embargo, evolucionando tórpidamente y falleciendo cinco días después. **Discusión:** Paciente que, de acuerdo con la presentación y factores de riesgo, se sospechó en derrame pericárdico infeccioso, realizando tamizaje y concluyendo Tb. **Conclusiones:** El derrame pericárdico tuberculoso no es una entidad frecuente y deberá realizarse diagnóstico diferencial en todo paciente que cuente con factores de riesgo para VIH, en este caso el Dx fue realizado con base en criterios básicamente bioquímicos, considerando inicio de tratamiento específico al momento del diagnóstico. Dado el estadio de la enfermedad de base VIH C3, el pronóstico lamentablemente fue ominoso.

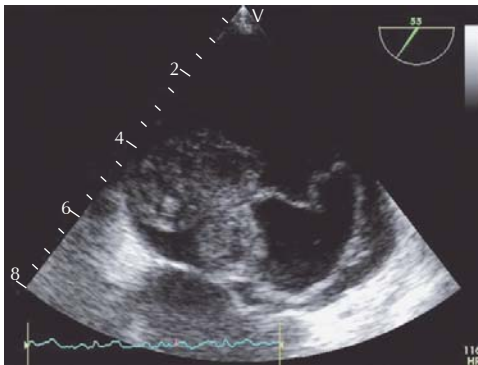


DIAGNÓSTICO POR IMÁGENES DE MASAS CARDIACAS

Hernández-Santamarina I, Castellanos L, Laparra-Cifuentes H.
Hospital Juárez de México. México, D.F.

Caso No. 1: Paciente femenino de 36 años de edad. APP: Hipertensión arterial sistémica. Dislipidemia desde hace siete meses sin tratamiento. Esquizofrenia desde hace tres años, en tratamiento. Historia: El día 31/12/12 mientras estaba sentada de manera súbita perdió el estado de alerta, fue llevada a consulta, diagnosticándole parálisis facial, dan tratamiento y se dio de alta. Referida posteriormente a este centro evaluada por neurología. Diagnostican: Secuelas de infarto embólico frontoparietal izquierdo y probablemente talámico inician tratamiento con rivaroxaban. Referida a cardiología para su estudio. A la evaluación física presenta soplo sistólico II/IV de predominio mitral. Ecocardiograma (28/08/13), válvula mitral, se observa estruc-

tura de 12 x 9 mm, de bordes regulares, adherida a valva posterior, en su cara auricular, que protruye hacia ventrículo izquierdo, que condiciona insuficiencia ligera y flujo sistólico turbulento. Probable fibroelastoma en válvula mitral. Resonancia magnética nuclear: Se concluye por localización y caracterización tisular fibroelastoma en valva posterior de la mitral. Se decide dar seguimiento conservador con ecocardiograma cada seis meses y evaluar conducta de acuerdo con la evolución. Caso 2: Femenino de 51 años. Hace aproximadamente un año con disnea de grandes esfuerzos, la cual fue aumentando progresivamente hasta convertirse en disnea de pequeños esfuerzos y, desde hace dos meses en disnea de reposo, con ortopnea. Examen físico: Cuello con ingurgitación yugular grado I, ruidos cardiacos rítmicos, foco mitral con primer ruido brillante, sístole limpia, chasquido de apertura, retumbo mitral, refuerzo presistólico, pulsos presentes, simétricos, llenado capilar de dos segundos, sin edema. Ecocardiograma 17/05/13. Se observa tumoración en la aurícula izquierda, la cual se encuentra fija en *septum* interauricular de 33 x 20 mm, la cual protruye hacia ventrículo izquierdo a través de válvula mitral. Diagnóstico: Mixoma auricular izquierda. Resonancia magnética: De acuerdo con la localización y caracterización tisular de la masa se concluye mixoma cardiaco.



DISTRIBUCIÓN POR ENTIDAD FEDERATIVA DE LA ACTIVIDAD DE UNA AGRUPACIÓN CARDIOLÓGICA MEXICANA

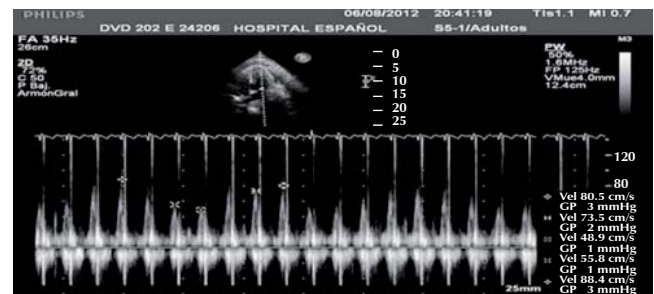Cortés-Nadal EA, Tocado-Unzalu MB.
Hospital de la Marina Baixa.

Introducción: Analizamos la actividad por entidad federativa de una agrupación cardiológica mexicana. **Material y métodos:** Tomamos los datos de los libros proporcionados por la propia agrupación y de la revista monográfica dedicada a su Congreso Nacional. **Resultados:** La agrupación tiene una clara concentración de asociados en la Ciudad de México (41%), que se incrementa progresivamente dependiendo de la calidad de la membresía. De tal forma que, el 57% de los miembros titulares, el 58% de los honorarios y el 95% de los honorarios eméritos refieren tener su actividad profesional en esta entidad. Esta concentración se ve reflejada también en las actividades del congreso donde 67% de los trabajos totales y 71% de los trabajos en cartel tienen el mismo origen. **Conclusión:** Existe un claro centralismo en la actividad cardiológica nacional que al menos duplica la concentración de la población censada en la zona metropolitana de la Ciudad de México (21porciento).

TAMPONADE COMO COMPLICACIÓN DE PANCREATITIS AGUDA

Verón-Esquível D, Zavaleta-Martínez Z, Aello-Reyes G, Álvarez-Mosquera JB, Portos-Silva JM.
Hospital Español de México.

Antecedentes: La pancreatitis aguda (PA) puede manifestarse con complicaciones graves; una de ellas es el derrame pericárdico y a veces *tamponade*. Descripción: Hombre de 41 años, hipertensión diabetes mellitus, acudió urgencias por dolor abdominal, laboratorios: Triglicéridos 2,420, colesterol 395, amilasa 267 y lipasa 208 la BH, QS, ES, Rx y ECG normales, TAC abdomen: Hallazgos de pancreatitis y derrame pleural. Dos días después súbitamente hipotensión, taquicardia, diaforesis dolor torácico, plétora yugular, pulso paradójico y ruidos cardiacos velados, ECG con alternancia eléctrica, Rx escaso derrame pleural; reanimación con cristaloideos sin mejoría, ECOTT derrame pericárdico, colapso diastólico de ventrículo derecho, variabilidad transmitral de 55%; se realizó pericardiocentesis guiada con mejoría de la TA y FC, ECOTT control con mínimo derrame y variabilidad transmitral de < 15%. Líquido pericárdico: Glucosa 242 mg/dL y triglicéridos 4.8 mg/dL, resto parámetros normales. Dreno escaso material los siguientes días, evolucionó sin complicaciones, ECOTT previo a alta normal. **Discusión:** La asociación entre pancreatitis aguda y *tamponade* es rara, se ha reportado asociado con pseudoquiste pancreático o pancreatitis crónica, la patogénesis no ha sido aclarada, la infiltración del exudado pancreático con enzimas digestivas a través del diafragma podría causar irritación pericárdica, algunos casos también han reportado la presencia de contenido lipémico (*quilo-tamponade*) diversas causas de pancreatitis podrían converger en una complicación en común mediante diferentes mecanismos. La rápida acumulación de líquido puede llevar a *tamponade* aún con pocos mililitros 5 el diagnóstico rápido es con ECOTT tratamiento inicial pericardiocentesis (Clase IA) algunos reportes han propuesto tratamientos con somatostatina o su análogo el octreotido con resultados alentadores. La recidiva no ha sido reportada en los pocos casos descritos. **Conclusión:** El *tamponade* es una complicación rara que debe de considerarse en cualquier paciente con pancreatitis aguda que sufre deterioro hemodinámico sin otra causa explicable.



EFFECTO DE LA CALIDAD DE LA MEMBRESÍA EN LA PRESENTACIÓN DE TRABAJOS EN UN CONGRESO NACIONAL DE CARDIOLOGÍA

Cortés-Nadal EA, Tocado-Unzalu MB.
Hospital de la Marina Baixa.

Introducción: Evaluamos si existe una relación entre el número de trabajos presentados en un Congreso Nacional de Cardiología y el número de miembros con mayor calidad de membresía en una agrupación cardiológica nacional. **Material y métodos:** Tomamos los datos del directorio de miembros publicados por la propia agrupación cardiológica y de la revista monográfica sobre los trabajos presentados en su congreso. Dividimos a los miembros entre los que tenían la calidad de asociados y los que tenían calidades superiores (titulares, honorarios y honorarios eméritos) y calculamos el número promedio de trabajos por miembro participante. **Resultados:** Existe una amplia variabilidad entre el número de trabajos presentados en promedio por los miembros asociados y titulares en los estados con poca concentración cardiológica. Sin embargo, si analizamos las entidades federativas con mayor concentración cardiológica existe una relación constante. En la Ciudad de México los

miembros asociados presentaron 0.92 trabajos en promedio, mientras que los miembros de mayor membresía participaron en 1.2; en el Estado de México la relación fue 0.55 versus 0.81; en Jalisco 0.12 versus 0.23. **Conclusión:** En estados con mayor concentración cardiológica se observa una relación positiva entre el nivel de membresía y la cantidad de trabajos presentados en el Congreso Nacional de Cardiología.

VARIABLES ECONÓMICAS Y DISTRIBUCIÓN DE CARDIÓLOGOS POR ENTIDAD FEDERATIVA

Cortés-Nadal EA, Tocado-Unzalu MB.
Hospital de la Marina Baixa.

Introducción: Analizamos algunas variables económicas y su relación con la distribución de cardiólogos por entidad federativa. **Material y método:** Tomamos los datos de las variables económicas del censo económico nacional. Los datos sobre la distribución de cardiólogos se obtuvieron del directorio de una agrupación cardiológica nacional. **Resultados:** Existe una amplia variabilidad entre el número de cardiólogos y la población de una entidad haciendo que existan estados con un ratio muy alto (Campeche 440,114 hab/car, Tlaxcala 414,224 hab/car) a otros con una relación muy inferior (Aguascalientes 59,017 hab/car y Ciudad de México 23,040 hab/car). La Ciudad de México (532 millones/car/año) y Aguascalientes (629 millones/car/año) son las de menor relación entre PIB/car y Campeche (667 millones/car/año) e Hidalgo (478 millones/car/año) son los que mantienen la relación más alta. **Conclusión:** Por su alta concentración de cardiólogos la Ciudad de México es la que tiene una relación entre población y producto interno bruto y número de cardiólogos, mientras que estados más pobres (por su baja presencia de estos especialistas) tienen la relación más alta.

DOLOR TORÁCICO ASOCIADO CON LA ELEVACIÓN DE CK-MB COMO MANIFESTACIÓN DE SÍNDROME PARANEOPLÁSICO POR TUMOR GÁSTRICO

Moreno-Zenteno MI, Murillo-Ochoa AL, Méndez-García JA, Carazo-Vargas G, Ochoa-González K, Ondarza-Aguilera MC, Razura-Martínez N.
Hospital General de Zona Núm. 32 «Dr. Mario Madrazo Navarro», Instituto Mexicano del Seguro Social.

Introducción: La macro-CK es un complejo constituido por polimerización de isoenzimas de CK-BB o CK-MM unidas a IgG en la tipo I y, oligómeros de CK mitocondrial en la tipo II. Su presencia en plasma genera falsas elevaciones de la isoenzima CK-MB al interferir con las técnicas de inmunoinhibición, esto constituye un problema diagnóstico en cardiopatía isquémica. **Objetivo:** Abordaje diagnóstico de elevación aislada y persistente de CK-MB, como manifestación de síndrome paraneoplásico asociado con dolor torácico. **Presentación del caso:** Hombre de 52 años de edad, con antecedente de tabaquismo y etilismo crónico, DM2. Inicia su padecimiento dos meses previos a su ingreso con dolor en epigastrio punzante, evacuaciones diarreicas, sin moco ni sangre, acompañado de fiebre de predominio nocturno y pérdida de peso no cuantificada, recibió tratamiento no especificado. Dos meses después presenta evacuaciones melénicas, por lo que se realiza endoscopia que reporta lesión ulcerada en curvatura menor con toma de biopsia. Se egresó con tratamiento a base de omeprazol, sucralfato. Una semana después reingresa por persistencia de fiebre, agregándose dolor torácico opresivo sin irradiaciones ni síntomas neurovegetativos. Se realizó ECG que mostró ritmo sinusal sin datos de isquemia cardiaca, reporte de enzimas cardíacas con CK total 166 U/L y CK-MB 315.7 U/L, troponina I < 0.05, curva enzimática sólo con elevación persistente de CK-MB, además se realizó ecocardiograma transtorácico (Figura 1) que reportó: fracción de expulsión del ventrículo izquierdo conservado, sin trastornos de contractilidad de las paredes del VI y estudio de perfu-

sión miocárdica negativo a isquemia cardiaca. El reporte de la biopsia mostró adenocarcinoma gástrico difuso versus tumor del estroma gastrointestinal (Figura 2). **Conclusiones:** La elevación de CK-MB secundaria a macro-CK tipo II (forma oligomérica mitocondrial) se asocia con neoplasias de origen gastrointestinal y próstata, lo anterior secundario a la liberación enzimática por lesión mitocondrial en órganos afectados.

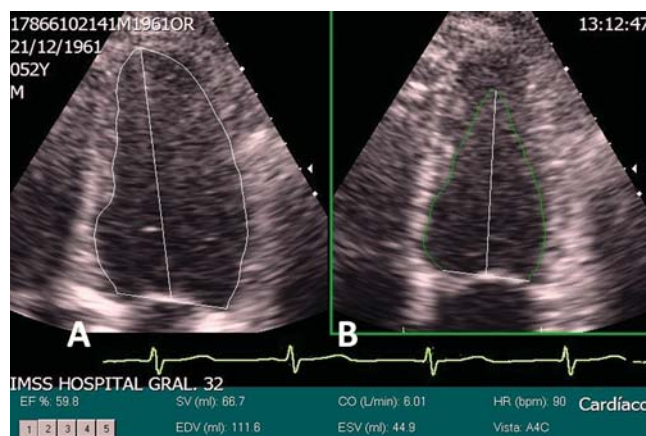


Figura 1. Ecocardiograma que demuestra el ventrículo izquierdo en diástole (A) y en sístole (B).

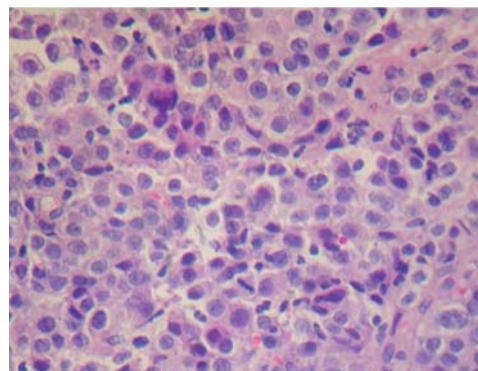


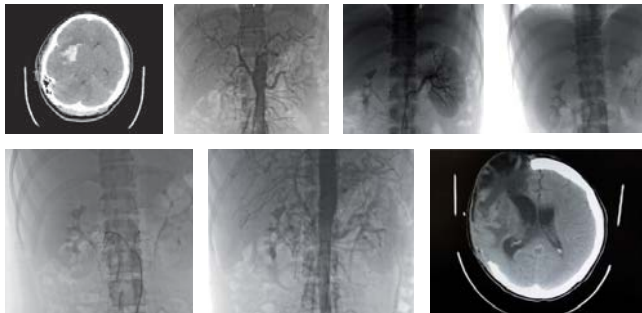
Figura 2. Histopatología.

EVC HEMORRÁGICO EN PACIENTE CON ATRESIA DE ARTERIA RENAL

Pérez-Valdez R, Hernández-Santamaría I, Valle-Molina L.
Hospital Juárez de México.

Paciente femenina de 22 años de edad. HAS desde los 17 años de edad de difícil control, con dosis altas de prazosin, nifedipino, metoprolol y losartan. Ingresó al Servicio de Neurocirugía por cuadro de afasia motora y hemiplejía izquierda; se hace diagnóstico de emergencia hipertensiva, con daño a nivel del sistema nervioso central tipo hemorragia parenquimatosa, ameritando craniectomía descompresiva y manejo parenteral para control de la presión arterial. Se inicia protocolo para hipertensión secundaria por cardiología, se toma un ultrasonido Doppler renal, que reportó Pb. Estenosis de arteria renal derecha, se programa para cateterismo y colocación de prótesis endovascular nivel de arteria renal, hasta ese momento la paciente se encontraba con manejo a base

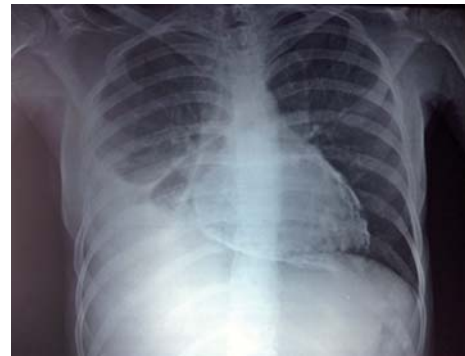de nitroprusiato, carvedilol, prazosin, nifedipino, hidroclorotiazida y alfa-metil dopa todos a dosis altas, con lo que se logró mantener la presión arterial en 150/90 mmHg. Se realizó cateterismo renal, vía femoral derecha, se cánula arteria renal izquierda, misma que se reportó anatómicamente normal, no fue posible canular arteria del lado derecho, ya que no existía un vaso anatómicamente compatible con la arteria renal derecha, únicamente vasos de pequeño calibre; se decidió manejo con nefrectomía derecha, reportando los hallazgos postquirúrgicos, atresia de arteria renal derecha y nutrición de dicho órgano por múltiples vasos de calibre menor a 3 mm. Actualmente la paciente con TA de 120/80 mmHg, con manejo a base de nifedipino 30 mg cada 12 horas y losartan 50 mg cada 12 horas, continúa en programa de rehabilitación por secuelas EVC metabólica y hemodinámicamente estable.



PERICARDITIS CONSTRICTIVA CRÓNICA DE ORIGEN TUBERCULOSO: REPORTE DE UN CASO

Frías-Fierro DA, Merino-Rajme JA, Flores-Puente F, Flores-Leticia DB, Ibarras-Alfaro CE, Martínez-Andrade AR, Medina-Servín MA.
Centro Médico Nacional 20 de Noviembre.

La pericarditis constrictiva es el estadio final de un proceso inflamatorio, lleva a fibrosis y pérdida de la elasticidad del pericardio. Caracterizado por limitación para llenado cardíaco diastólico, lo que conlleva insuficiencia cardíaca derecha con función sistólica conservada. El diagnóstico continúa siendo un reto; se requiere del buen entendimiento de su fisiopatología e integrar los resultados de técnicas invasivas y no invasivas, ya que son de suma importancia para el diagnóstico diferencial con cardiopatía restrictiva. Es lentamente progresiva y generalmente acaba requiriendo pericardiectomía. El pronóstico tras la cirugía depende de factores como la etiología, la clase funcional previa a la cirugía o diversas comorbilidades. Femenina de 40 años sin antecedentes de importancia. Inicia en el 2012 con fatiga y debilidad. Persiste sintomática por un año y se añade al cuadro disnea en relación con la caminata de 400 m, tos nocturna, edema de tobillos y ortopnea. Posteriormente dolor torácico en ejercicio, progresa la disnea y DPN. En nueva valoración se detecta hepatomegalia, ascitis, derrame pleural derecho y ante la sospecha diagnóstica de pericarditis constrictiva es enviada a nuestro CMN donde se realiza búsqueda intencionada y se encuentra signo de Kussmaul, pulso paradójico, S2 amplio con desdoblamiento fisiológico, knock pericárdico y edema de miembros pélvicos. EKG sin bajo voltaje, radioopacidad en pericardio. Ecocardiografía con *-notch-* septal, variación respiratoria del movimiento del mismo, interdependencia ventricular, aumento de la onda e del llenado transmitral en espiración. Cateterismo sin lesiones coronarias y se demostró la típica discordancia de presiones de ambos ventrículos con los cambios respiratorios. Se realizó pericardiectomía en parches en diciembre de 2013 y se mandó pieza quirúrgica a patología donde sólo se reportan datos en relación inflamación crónica y calcificación importante. Fue con técnica de PCR que se concluyó diagnóstico de tuberculosis.

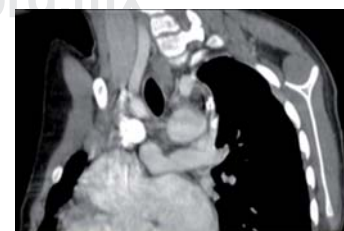

EVALUACIÓN DE CARDIOPATÍAS CONGÉNITAS COMPLEJAS, FÍSTULAS SISTÉMICAS Y STENTS INTRAVASCULARES: USO DE LA TOMOGRAFÍA CARDÍACA. REPORTE DE DOS CASOS

Rosales-Uvera SG, Puente-Barragán A.

Cardiología e Imagen Cardiovascular CMN 20 de Noviembre, ISSSTE.

Introducción: Las cardiopatías congénitas que se definen por alteración estructural del corazón y/o de los grandes vasos, tienen una prevalencia del 0.8% de los nacidos vivos. Son aquellos pacientes con cardiopatías congénitas complejas que representan un reto diagnóstico y requieren un adecuado seguimiento de su patología, tratando de evitar en medida de lo posible los métodos invasivos. Así es que las nuevas técnicas de imagen como lo es la tomografía y la resonancia magnética que permiten no sólo la evaluación inicial, sino el seguimiento en estos pacientes. **Material y métodos:** Caso 1: Femenino de 11 años de edad con diagnóstico de *situs inversus*, doble vía de salida de ventrículo derecho, atresia pulmonar, postoperada de tres fístulas sistémico pulmonares, quien presenta deterioro de clase funcional. Caso 2: Femenino de tres años de edad con diagnóstico de atresia pulmonar, ventrículo único, colocación de *stent* en colateral derecha y en fístula sistémico pulmonar izquierda con deterioro de clase funcional. **Resultados:** Caso 1: La angiotomografía concluye: Doble vía de salida de ventrículo derecho, arteria pulmonar críticamente estrecha, colateral aortopulmonar derecha parcialmente trombosada, fístula central trombosada, fístula sistémico pulmonar izquierda trombosada, dilatación de cavidades derechas. Caso 2: Ventrículo único indeterminado, atresia pulmonar con ramas no confluentes, colateral aortopulmonar derecha con *stent* permeable, fístula sistémico pulmonar izquierda con *stent* permeable. **Conclusiones:** Las cardiopatías congénitas se presentan 8 por cada 1,000 nacidos vivos, las nuevas técnicas de imagen como la tomografía cardíaca permite conocer la anatomía, la repercusión hemodinámica de la patología, así como la evaluación de los procedimientos quirúrgicos percutáneos a los que estos pacientes son sometidos, para sí reconsiderar su tratamiento y pronóstico junto con los métodos de imagen tradicionales.



INFECCIÓN DE VÍAS URINARIAS EN CONSULTA EXTERNA ASOCIADA A TROMBOEMBOLIA PULMONAR

Sánchez-Pérez R, Herrera-García JC, Sánchez-Casas AG, Pérez-de Isla L, Saltijeral-Cerezo A, Cabrera-Arroyo C.
Fundación «Madonna Di Guadalupe».

Los procesos infecciosos se asocian a una respuesta inflamatoria que aumenta el riesgo de tromboembolismo venoso y por lo tanto la presentación de la tríada de Virchow: Estasis, aumento de la coagulabilidad y daño vascular. Los eventos de tromboembolismo en pacientes con infección de vías urinarias (IVU) han sido estudiados en pacientes hospitalizados; sin embargo, en la comunidad no es un protocolo común de búsqueda y/o asociación, así que se realizó un estudio en 95 pacientes con antecedente de trombosis venosa profunda (TVP) en búsqueda de la asociación con la infección de vías urinarias y tromboembolia pulmonar (TEP) reportando los siguientes hallazgos: Un 14% de la población presentó una relación TEP e IVU, calculando un RR = 1.43 y un OR 1.69 ($p = 0.62$), encontrando una relación positiva a la presencia de IVU con TEP. Lo mismo resultó al presentarse en el 14% de los sujetos una relación TVP e IVU con una asociación RR = 1.54 con OR 1.86 ($p = 0.65$) para la presencia de IVU en sujetos con TVP. La bacteria más común aislada fue la *E.coli* por urocultivo. Sin embargo, se requiere una mayor población de estudio para conocer la verdadera actividad trombótica de los diferentes tipos de bacterias por estudios de PCR y así llevar un mejor control anticoagulante con prescripción antibiótica ideal en el tratamiento de los pacientes con alto riesgo tromboembólico.

AMAUROSIS BILATERAL TRANSITORIA, COMPLICACIÓN DE PREECLAMPSIA Y ECLAMPSIA. REPORTE DE DOS CASOS

Prieto-Macías J, Márquez-Romero JM, Gutiérrez-Martínez SP.
Instituto Mexicano del Seguro Social. HGZ 1, Departamento de Terapia Intensiva, Servicio de Neurología. Universidad Autónoma de Aguascalientes.

Resumen: La preeclampsia es una complicación del embarazo entre 2 al 8%, la eclampsia es una complicación de la preeclampsia entre 0.5 y 2% y la amaurosis es una de las formas de presentación de la eclampsia entre 3 al 14%; conocida como síndrome de vasoconstricción cerebral reversible (SVCR). **Objetivo:** Presentación de dos casos de SVCR. **Caso 1:** Mujer de 28 años de edad, secundigesta. 22 días antes de su ingreso tuvo hipertensión arterial sistémica, 2 días antes de su ingreso se agregó, cefalea intensa, náusea y vómito. A su ingreso tuvo: TA de 190/110 e hiperreflexia generalizada, se efectuó cesárea y al tercer día tuvo visión borrosa y amaurosis bilateral, 2 horas después se agregaron crisis tónico-clónicas generalizadas; 20 horas después del evento, la amaurosis remitió, al décimo día se egresó y dos meses después permanece asintomática. **Caso 2:** Mujer de 21 años de edad, secundigesta, 13 horas previas a su ingreso tuvo cefalea intensa, náusea y vómitos, a su ingreso tuvo: TA de 150/110, edema de miembros inferiores e hiperreflexia generalizada, a las 12 horas de su ingreso tuvo visión borrosa y amaurosis bilateral; 15 hora más tarde recuperó la visión, cedió la náusea y los vómitos y se efectuó cesárea, al décimo día se egresó y un mes después permanece asintomática. **Conclusiones:** El SVCR constituye una complicación extremadamente rara de la eclampsia que afortunadamente tiene un curso transitorio y pronóstico benigno como en nuestros dos casos. El clínico debe conocer esta patología, identificarla y acelerar su tratamiento.

ACTINOMICOSIS DE LA PARED TORÁCICA COMO CAUSA DE PERICARDITIS CRÓNICA CONSTRICTIVA

Espinoza-Escobar G, Olea-Hernández C, Serrano-Osuna R, Ortiz-Meléndez OJ, Solís-Vázquez R.
Instituto Mexicano del Seguro Social, Unidad Médica de Alta Especialidad «Luis Donaldo Colosio Murrieta» Ciudad Obregón, Sonora.

Introducción: La pericarditis constrictiva se produce por un engrosamiento fibroso del pericardio a consecuencia de una inflamación crónica de origen idiopático, infeccioso, traumático o neoplásico. Entre las causas infecciosas, la tuberculosis sigue siendo el agente principal. El tratamiento sintomático de elección es la pericardiectomía, ya que más del 90% presentan mejoría con una mortalidad operatoria del 5 a 20%.

Resumen del caso: paciente masculino de 37 años, residente de Ciudad Obregón, Sonora, ex empleado de granja, antecedente de uso de cocaína. Inicia su padecimiento hace 20 años con aparición de lesión única purulenta en esternón con prurito, 10 años más tarde aparecen mayor número de lesiones, ataque al estado general y fiebre, fue tratado con antifímicos con mejoría parcial del estado general. Durante el último año cursa con nuevos episodios de fiebre con deterioro de clase funcional por disnea, edema de miembros inferiores y hepatomegalia congestiva, fue protocolizado con ecocardiograma que mostró variación respirofásica del gradiente transmitral durante la inspiración, interdependencia ventricular, pericardio engrosado y vena cava inferior dilatada. Se integró diagnóstico de pericarditis crónica constrictiva que se confirma mediante estudio hemodinámico que mostró igualación de presiones teledistólicas de ambos ventrículos y signo de raíz cuadrada. Se realizaron múltiples biopsias encontrando un actinomiceto conformado por un cúmulo de bacterias filiformes con fenómeno de esplendor periférico. Se da manejo con penicilina con mejoría clínica, fue aceptado para pericardiectomía con fines paliativos siendo fallida por presencia de gran calcificación pericárdica, paciente fallece por insuficiencia cardíaca una semana posterior a la intervención. Se realizó estudio anatomopatológico confirmando diagnóstico inicial y agente causal.

Conclusiones: La actinomicosis es causa rara de pericarditis crónica constrictiva, su curso es lento e insidioso, al igual que la tuberculosis, el pronóstico del paciente depende del grado de afectación sistémica y de un diagnóstico temprano.

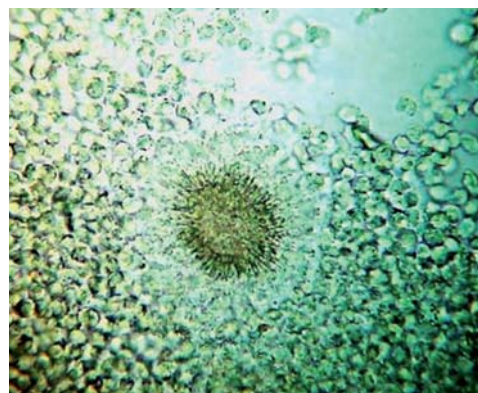


Figura 1. Actinomiceto con fenómeno de esplendor periférico.

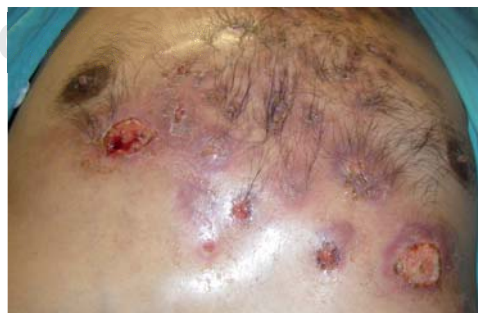

Figura 2. Lesiones de aspecto gomoso en pared anterior de tórax.

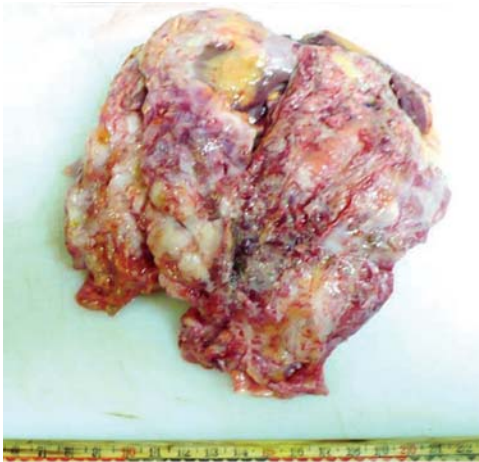

Figura 3. Pieza macroscópica del corazón, se observa pericardio muy calcificado.

TROMBOCITOPENIA AGUDA PROFUNDA SECUNDARIA A ABCIXIMAB EN PACIENTE CON ANGIOPLASTIA DE TRONCO DE CORONARIA IZQUIERDA

Solís-Vázquez R, Machain-Leyva C, Sandoval-Navarrete S, Olea-Hernández C, Peralta-Figueroa C, Padilla-Islas A, Herrera-Gavilanes R, Ortiz-Magallanes E, Martínez-Hernández F, López-Borbón J, Gutiérrez-Manjarrez J.

Unidad Médica de Alta Especialidad «Luis Donaldo Colosio Murrieta» IMSS Ciudad. Obregón, Sonora, México.

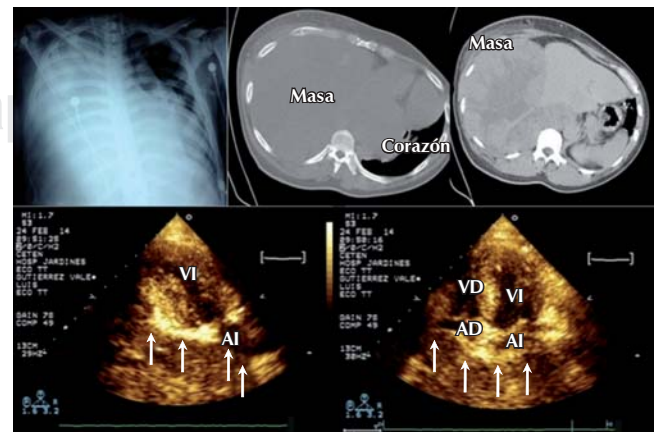
Introducción: El uso de abciximab en sala de hemodinamia es relativamente común, los efectos secundarios asociados son poco frecuentes y suelen remitir en forma espontánea al ceder el efecto del fármaco. **Antecedentes:** Paciente masculino de 48 años con múltiples factores de riesgo cardiovascular: Edad, género, sedentarismo, tabaquismo e hipertensión arterial. Niega diabetes mellitus. **Padecimiento:** Diagnóstico de angina estable de un año de evolución que responde inicialmente a tratamiento médico; sin embargo, presenta deterioro de su clase funcional caracterizado por disnea y angina por lo que es estratificado con prueba de esfuerzo que resultó positiva de alto riesgo clínico y electrocardiográfica, por lo que fue llevado a cateterismo cardiaco que mostró enfermedad coronaria multivasculosa severa con afectación distal de tronco de coronaria izquierda (TCI) con lesiones proximales de arteria descendente anterior (DA), circunfleja (Cx) y coronaria derecha (CD) lechos distales delgados y difusamente enfermos, ventriculografía con hipocinesia apical e inferobasal, FEVI 55%. Se comentó caso en sesión médica quirúrgica, decidiéndose manejo percutáneo por lo que se implantan stents farmacoactivos a TCI distal, DA proximal y reconstrucción coronaria de CD guiado por IVUS con éxito angiográfico. Se administró abciximab 1 mg en bolo y 9 mg en infusión durante 12 horas. En su evolución presentó trombocitopenia severa con nadir de 10,000 plaquetas manejado con transfusiones de concentrados plaquetarios durante cinco días, posteriormente se decide manejo intravenoso con inmunoglobulina durante cinco días con adecuada respuesta siendo egresado con cifras plaquetarias dentro de límites normales y sin datos clínicos de sangrado a ningún nivel durante su estancia. **Conclusiones:** La trombocitopenia asociada a abciximab se divide en cuatro grados según Berkowitz, el tipo D es denominada aguda profunda con recuento plaquetario < 20,000 con una incidencia de 0.1 a 0.5%. Presentamos un caso de estas características que remitió con inmunoglobulina en forma exitosa.

Situación	Fecha	Recuento de plaquetas
Basal	27.06.2014	175,000
Cateterismo diagnóstico	03.07.2014	166,000
	04.07.2014	180,000
PO angioplastia coronaria	09.07.2014	15,000
	10.07.2014	10,000
	12.07.2014	34,000
	13.07.2014	17,000
Inicio inmunoglobulina	14.07.2014	28,000
	15.07.2014	47,000
	16.07.2014	43,000
	17.07.2014	95,000
Término inmunoglobulina	18.07.2014	79,000
Alta de hospital	21.07.2014	124,000

SCHWANNOMA MALIGNO QUE DESPLAZA AL CORAZÓN. REPORTE DE CASO

Chávez-Herrera JC, Villa-Meza SA, Rubio-Argüello G, Gaxiola-López E, Gutiérrez-Hernández CA, Rodríguez-Gómez JC, Grajales-Díaz GG. Centro Especializado en Terapia Endovascular CETEN. Laboratorio de Ecocardiografía, Hospital Jardines de Guadalupe. Zapopan, Jalisco.

Paciente masculino de 36 años de edad, el cual inicia un mes previo a ingreso hospitalario con disnea de pequeños esfuerzos, dolor a la inspiración, con una radiografía con imagen de masa pulmonar, llega a hospital en mal estado general, con diaforesis, adinamia, astenia, con insuficiencia respiratoria que requiere de intubación orotraqueal y apoyo mecánico ventilatorio. En la tomografía se encuentra: Imagen hiperdensa, heterogénea, alternada con áreas hipodensas difusas que sugieren áreas de necrosis, involucrando al diafragma, con severo desplazamiento caudal y ventral del hígado, con evidente desplazamiento mediastinal hacia la izquierda. Llevado a cirugía donde se encuentra masa total del lado derecho, friable, con histopatológico de schwannoma maligno. Se solicitó ecocardiograma encontrando corazón desplazado a la izquierda, involucra el techo de ambas aurículas con deformación de las mismas por el desplazamiento y con deterioro en el llenado auricular. **Comentario:** El schwannoma, también conocido como neurilemoma, es un tumor originado en las células de Schwann de la cresta neural y que aparece predominantemente en el ángulo ponto cerebeloso, en pares craneales y en la médula espinal y que es menos frecuente en el retroperitoneo, en mediastino posterior y en la pelvis. Se considera una rareza en la pared torácica y en otras localizaciones. Puede ser de naturaleza benigna o maligna, pero predominan los primeros, que suelen ser encapsulados, bien delimitados, perineurales, unidos o no al nervio que le da origen y se presentan como masas duras, de color grisáceo y con áreas de degeneración quística y aspecto blanco amarillento xantomatoso. El schwannoma maligno es muy agresivo, localmente invasor, suele recidivar y metastizar y por tanto es de muy mal pronóstico.

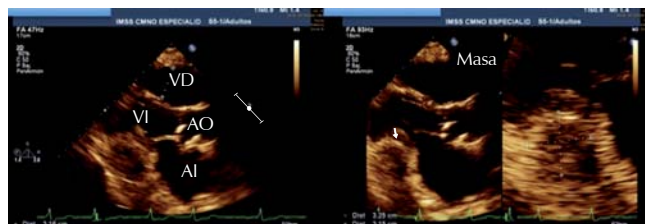

QUISTE PERICÁRDICO EN PACIENTE CON CARDIOPATÍA ISQUÉMICA POSTOPERADO DE REVASCULARIZACIÓN. REPORTE DE CASO

Chávez-Herrera JC, Palacios-Tanabe DA, Guzmán-Sánchez CM, Castañeda-Barragán EA, Parra-Michel R, Flores-Salinas HE, Zúñiga-Sedano JC, Montañón-Dorado J, Gutiérrez-Hernández CA, Villa-Meza SA, Fernández-Ramírez T.

Departamento de Cardiología, Laboratorio de Ecocardiografía del Hospital de Especialidades, Unidad Médica de Alta Especialidad, CMNO, IMSS. Guadalajara, Jalisco, México.

Paciente masculino de 71 años de edad el cual tiene antecedente de enfermedad arterial coronaria conocida por cirugía de revascularización desde el 2001, portador de EPOC, con fibrilación auricular crónica, ha estado en vigilancia en la unidad desde su cirugía con ecocardiogramas seriados cada año, sin síntomas de cardiopatía isquémica desde hace años. Se ha observado desde hace cinco años la presencia de una masa de ecodensidad homogénea, regular, paredes lisas a nivel de pericardio vista en el eje paraesternal largo a nivel del anillo de la válvula mitral, fija, no móvil, sin datos de infiltración, dimensión 32 x 31 mm, el cual no ha variado en las visitas subsecuentes. De momento sólo se ha tenido en vigilancia, ya que no tiene cardiopatía isquémica activa, la masa no tiene datos de ser maligna y no ha variado su forma o tamaño en el transcurso de los años. **Comentario:** Los quistes pericárdicos son los más frecuentes de los tumores benignos pericárdicos. Representan un receso ciego persistente del pericardio parietal tiene una incidencia de la segunda-tercera década de la vida con incidencia similar en ambos sexos. Se detectan a raíz de una radiografía de tórax: hallazgo incidental, localizados en unión cardiopulmonar derecha (70%) y en el 22% en la izquierda. Diagnóstico diferencial: tumores sólidos. Aneurismas de VI. Orejuela izquierda prominente. Hernias diafragmáticas o hiatales. En este caso en particular a través de los estudios se ha descartado la hernia hiatal, tumores y el aneurisma del ventrículo izquierdo.



PERFORACIÓN DE VENTRÍCULO DERECHO POSTERIOR A PERICARDIOCENTESIS CON TROMBO GLOBAL SECUNDARIO. REPORTE DE CASO

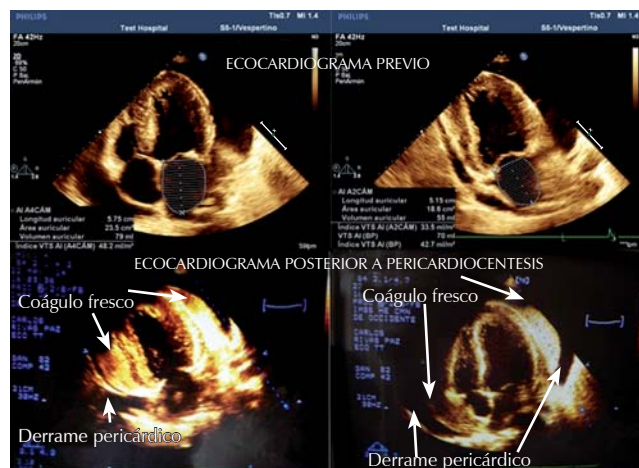
Chávez-Herrera JC, Flores-Salinas HE, Arellano-Martín JE, Parra-Michel R, Zúñiga-Sedano JC, Guzmán-Sánchez CM, Grajales-Díaz CG, Rivera-Cárdenas LE, Fernández-Ramírez T, Gudiño-Amezcuea DA, Gutiérrez-Hernández CA.

Departamento de Cardiología, Laboratorio de Ecocardiografía del Hospital de Especialidades, Unidad Médica de Alta Especialidad, CMNO, IMSS. Guadalajara, Jalisco, México.

Paciente masculino de la segunda década de la vida, el cual es portador de insuficiencia renal crónica en protocolo de trasplante renal, con terapia sustitutiva renal a base de hemodiálisis. Visto por la consulta externa de forma periódica, ya que tiene flacilidad ventricular con función sistólica del ventrículo izquierdo deprimida FEVI 25%,

con disfunción diastólica grado 3, además de derrame pericárdico, en la última visita se observa derrame pericárdico severo con datos incipientes de taponamiento cardíaco, por lo cual es enviado a punción de derrame pericárdico (el cual tiene una separación de 30 mm, promedio), la cual se efectúa, de aparente contenido sanguinolento. Posteriormente en piso clínico presenta deterioro de su clase funcional, con hipotensión y en toma de biometría hemática se observa disminución de la hemoglobina de 8 a 4 g/dL, por lo cual acudimos a realizar nuevo ecocardiograma observando imagen hiperecogénica, homogénea que rodea a ventrículo izquierdo y derecho. Consideramos que es un trombo fresco, por lo cual se comenta el caso con el Servicio de Cardiocirugía siendo llevado a cirugía urgente encontrando perforación del ventrículo derecho de aproximadamente 1 cm, que requirió de un punto de sutura. Con adecuada evolución posterior al mismo y resolución completa del cuadro.

Comentario: las complicaciones posibles a una pericardiocentesis van desde: una punción cardíaca no complicada o complicada con hemopericardio o infarto agudo al miocardio, neumotórax, arritmias (taquicardia ventricular), trauma abdominal, paro cardiorrespiratorio, más rara la laceración de arteria coronaria, fístula, infección, edema pulmonar. Debe considerarse lo siguiente: el volumen drenado no determinar el grado de compresión cardíaca a la que está sometido el corazón, el paciente con trauma por pericardiocentesis puede requerir de toracotomía o esternotomía para inspección del corazón. En caso de coagulación de sangre en el saco pericárdico, la pericardiocentesis no puede ser terapéutica.



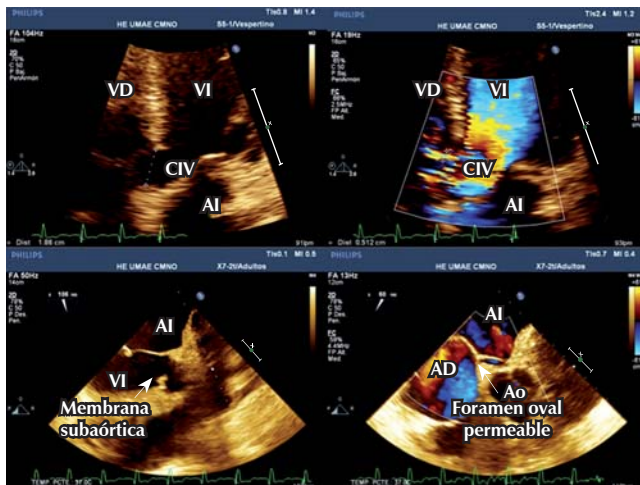
COMUNICACIÓN INTERVENTRICULAR SUBAÓRTICA MÁS MEMBRANA SUBAÓRTICA CON FOP. REPORTE DE CASO

Chávez-Herrera JC, Delgadillo-Pérez S, Flores-Salinas HE, Parra-Michel R, Zúñiga-Sedano JC, Guzmán-Sánchez CM, Rivera-Cárdenas LE, Ortega-Gutiérrez FA, Gudiño-Amezcuea DA, Gutiérrez-Hernández CA.

Departamento de Cardiología, Laboratorio de Ecocardiografía del Hospital de Especialidades, Unidad Médica de Alta Especialidad, CMNO, IMSS. Guadalajara, Jalisco, México.

Presentamos el caso de un paciente masculino de 45 años de edad, dedicado al campo, el cual es portador de comunicación interventricular, visto en el IMSS habiendo perdido la derechohemia, acude nuevamente posterior a varios años, por deterioro de su clase funcional, por lo cual es estratificado nuevamente con fines de ser llevado a cirugía correctiva. Se realiza en nuestra uni-

dad un ecocardiograma transesofágico como parte de su protocolo encontrando comunicación interventricular subaórtica de 18 mm, cerrado parcialmente por tejido de aposición tricuspídeo con defecto real de 5 mm, así como una membrana subaórtica de 5 mm, que condiciona un gradiente máximo de 35 mmHg, vel máxima de 2.94 m/s. Asimismo por este medio se detecta la presencia de foramen oval permeable. Cuenta ya con cateterismo donde se reporta comunicación interventricular subaórtica, detectando drenaje venoso anómalo de vena pulmonar superior derecha hacia aurícula derecha, detectada por oximetría y angiografía. Tiene coronarias angiográficamente sanas. Comentario: es sumamente raro observar la presencia de CIV asociado a membrana subaórtica, además de no ser habitual (porque no debería llegar) observarlo en la etapa adulta. En este caso el paciente perdió su seguridad social por lo cual no se siguió el caso hasta que nuevamente recupera su servicio de Seguro Social y acude al médico detectando soplo y deterioro de su clase funcional, por lo que fue enviado a protocolo de estudio.



HIPOTERMIA TERAPÉUTICA POR VÍA PERITONEAL EN MODELOS CANINOS

Vitela-Rodríguez JA, Benavides-González MA, Reyes-Araiza R, Fernández-Garza NE, Hernández-Hernández E, Ordaz-Farías A, Acuña-Mora LL, Pérez-Contreras E, Contreras-Morales G, Moxica-del Ángel J, Flores-Ramírez R.

Laboratorio de Fisiología Cardíaca, Servicio de Cardiología, Hospital Universitario «Dr. José Eleuterio González» UANL Monterrey, Nuevo León.

Actualmente la hipotermia terapéutica (HT) es recomendada como tratamiento adjunto en los pacientes comatosos secundaria a una parada cardíaca extrahospitalaria como medida de protección cerebral. El control estricto de la temperatura durante la HT es importante ya que temperaturas menores a los 33° C pueden producir efectos deletéreos para el paciente. **Metodología:** Se realizó un estudio experimental con modelos caninos, se utilizaron seis perros anestesiados. La evolución fue favorable cuando el perro presentara deambulación, alimentación, defecación y estado de ánimo adecuado. Se realizó punción hacia cavidad peritoneal con previa asepsia y antisepsia. Posteriormente se administró un bolo de solución fisiológica a 4 °C + 1 °C de 30 mL/kg por vía peritoneal, y se inició infusión de 48-42 mL/kg/h por vía peritoneal. Se hizo monitoreo mediante electrocardiografía y temperatura esofá-

gica continua. La infusión fue suspendida una vez alcanzada una temperatura esofágica <34.5 °C. El veterinario evaluó a todos los modelos caninos a las 24, 48 y 72 horas posterior a la realización de la hipotermia. **Resultados:** Todos los perros alcanzaron la temperatura objetivo (34 °C), la mediana del peso de los perros fue de 22 kg, la mediana de la temperatura del suero fisiológico de 4 °C, la mediana de la temperatura corporal de los perros fue de 38.6 °C, con una mediana de temperatura al final de las infusiones de 34.6 °C, la mediana de tiempo para alcanzar la temperatura objetivo fue de 127 min con una mediana de líquido infundido de 111 mL/kg de peso. **Conclusiones:** En nuestro trabajo piloto se observó que la hipotermia terapéutica por vía peritoneal fue rápida, efectiva y segura en los perros. Sin embargo, hacen falta más estudios para implementación en humanos.

Cuadro de resultados

	Perro 1	Perro 2	Perro 3	Perro 4	Perro 5	Perro 6
Peso kg	20	22	23	18	22	17.5
Temperatura de la solución en °C	3.5	3.5	3.5	5	3.5	4
Temperatura corporal inicial en °C	37.6	38.5	38.2	38.6	39	38.9
Temperatura corporal final en °C	34.6	34	34.1	34.6	34	34.4
Temperatura ambiente °C	24	28	22	25	25	25
Tiempo de inducción en min	240	162	158	127	118	124
Volumen infundido total en mL	2,880	2,200	2,898	1,900	2,442	1,995
Volumen infundido en mL/kg	144	100	126	105	111	114
Evolución favorable a las 24 horas	Sí	Sí	Sí	Sí	Sí	Sí

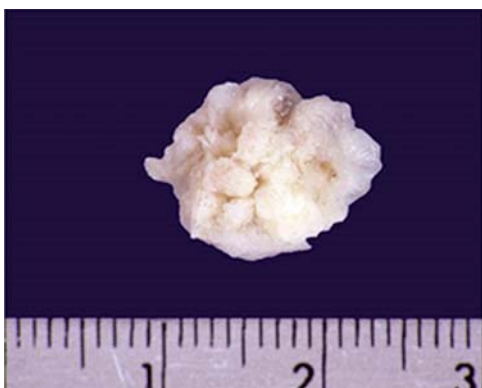FIBROELASTOMA PAPILAR ASINTOMÁTICO. REPORTE DE UN CASO

Álvarez-Peña J, Alanís-Ramos R, Galván-Oseguera H, Moreno-Vázquez A, Flores-García CA.

Hospital de Cardiología Centro Médico Nacional Siglo XXI.

Los tumores primarios del corazón son raros en todos los grupos de edad, con una prevalencia reportada del 0.001 al 0.03% en series de necropsias. Presentamos el caso de un paciente femenino de 77 años de edad, la cual tiene como antecedente de importancia ser portadora de cardiopatía isquémica crónica (angina crónica estable) que requirió realización de cirugía de revascularización miocárdica con colocación de tres injertos aortocoronarios, en 2002 a la edad de 65 años. Tres meses antes del diagnóstico inició con dolor torácico atípico, por lo cual dentro del protocolo de estudio se solicitó la realización de un ecocardiograma transtorácico, en el cual se reporta la presencia de una tumoración redondeada de 0.9 x 1.2 cm adosada a la valva no coronaria de la válvula aórtica corroborado el hallazgo mediante ecocardiografía bidimensional, se solicitó angiotomografía para evaluación de los injertos aortocoronarios, evidenciándose mediante este método además de la permeabilidad de los injertos la presencia de una masa adosada a la válvula aórtica consistente con fibroelastoma papilar, fue sometida a tratamiento quirúrgico mediante esternotomía con resección

del tumor y conservación de la valva nativa, el estudio de patología reporta fibroelastoma papilar. La paciente evolucionó satisfactoriamente en el postquirúrgico y fue egresada sin complicaciones. Los fibroelastomas constituyen menos del 10% de los tumores primarios del corazón y comúnmente su primera manifestación clínica es el desarrollo de un evento vascular cerebral isquémico, suelen diagnosticarse durante la realización de ecocardiogramas indicados por otros motivos el diagnóstico diferencial debe efectuarse con otros tipos de tumores cardíacos, vegetaciones y trombos intracavitarios, en relación al tratamiento, se sugiere la observación con seguimiento ecocardiográfico para los tumores pequeños, asintomáticos y de ubicación en estructuras cardíacas derechas estando la cirugía indicada para aquellos pacientes sintomáticos, con fibroelastoma de localización izquierda y sin contraindicaciones para la resección quirúrgica.



ENFERMERÍA CARDIOVASCULAR

PROCESO DE ENFERMERÍA EN EL PACIENTE CON INSUFICIENCIA CARDIACA CRÓNICA. CASO CLÍNICO

Herrera-Rivera JM.

Enfermería Cardiológica Avanzada-Centro Médico ABC.

Introducción: El siguiente análisis describe los aspectos más relevantes enfocados a la atención de enfermería otorgada a un adulto mayor con diagnóstico de cardiopatía mixta en insuficiencia cardíaca crónica. **Objetivo:** Contar con una guía de referencia para la atención de enfermería al paciente con IC. **Descripción del caso:** La IC es un síndrome clínico de etiología múltiple caracterizado por la incapacidad del corazón para mantener un gasto cardíaco que permita transportar sangre en la cantidad suficiente para el adecuado metabolismo de los tejidos cuya mayor incidencia se observa en el adulto mayor. Los cuidados de enfermería se fundamentaron en la nomenclatura NANDA-NOC-NIC y el grado de afectación cardíaca, según la clasificación de la *American Heart Association* (AHA). Se realizó una valoración con el formato de patrones funcionales de salud, encontrando como diagnóstico principal: Disminución del gasto cardíaco, resultado esperado: Efectividad de la bomba cardíaca e intervención esperada: cuidados cardíacos. En este total se encontraron cuatro diagnósticos reales y tres de riesgo, obteniendo resultados satisfactorios ya que se observó una la mejoría de la clase funcional. **Conclusiones:** La IC representa un reto clínico debido

a que alta incidencia y morbilidad hospitalaria. Es de vital importancia contar con análisis del proceso de enfermería que identifiquen las prioridades en la atención, optimizar las intervenciones y fomentar la educación al paciente favoreciendo el autocuidado que representa una opción viable para el control terapéutico.

REVASCULARIZACIÓN MIOCÁRDICA: CASO CLÍNICO

González-Mejorada S, López-Gómez A.

UMAE Hospital de Cardiología, Centro Médico Nacional Siglo XXI; Hospital General Núm. 47, IMSS.

Introducción: El proceso de enfermería es una guía de nuestra práctica dentro de las instituciones y que nos permite proporcionar el cuidado con intervenciones para mantener y conservar la vida. **Valoración:** A través de los 11 patrones funcionales de Margory Gordon, que va desde el manejo y percepción de la salud a valores y creencias; como respuesta humana se priorizo el patrón 4. Actividad-ejercicio: valorando el estado cardiovascular y el estado respiratorio. **Diagnóstico:** 1. Perfusión tisular inefectiva cardiopulmonar manifestada por una presión arterial 98/59, dolor torácico y pulsos periféricos disminuidos. 2. Limpieza ineficaz de la vía aérea relacionada con obstrucción de las vías aéreas, manifestado por estertores crepitantes a nivel basal bilateral, así como sibilancias diseminada e incremento en el tiempo espiratorio falta de aliento y diaforesis. **Resultados:** Efectividad de la bomba cardíaca, estado respiratorio: permeabilidad de las vías respiratorias. **Intervenciones:** Cuidados cardíacos agudos, aspiración de las vías aéreas. **Evaluación:** Se obtuvo una presión arterial con desviación moderada del rango normal 100/60 mmHg, una frecuencia respiratoria (24) y saturación de oxígeno (80%) con desviación sustancial del rango normal.

ADULTO MAYOR CON IMPLANTE DE MARCAPASO DEFINITIVO. CASO CLÍNICO

González-Mejorada S, López-Gómez A.

UMAE Hospital de Cardiología, Centro Médico Nacional Siglo XXI; Hospital General Núm. 47, IMSS.

Introducción: El proceso de enfermería consiste en establecer intervenciones aplicando el método científico para la resolución de problemas de salud, a través de cinco etapas: valoración, diagnóstico, planeación, ejecución y evaluación, lo que permite detectar las circunstancias que afectan la independencia del adulto mayor tomando en cuenta que el proceso de envejecimiento conlleva a una serie de comorbilidades, siendo una de ellas, las enfermedades cardiovasculares que son la causa número uno de muerte en todo el mundo y representan el 10% del total de la morbilidad mundial y que aproximadamente de un 5 a 10% cursan con alteraciones en la conducción del tipo del bloqueo aurículo-ventricular completo, y requieren de la instalación de un marcapaso definitivo. **Descripción del caso:** Valoración patrones funcionales. Patrón 4. Actividad-ejercicio: Valoración de la respuesta cardiopulmonar. Diagnóstico de enfermería. Disminución del gasto cardíaco relacionado con alteraciones de la frecuencia y ritmo cardíaco manifestado por bradicardia, piel fría, disnea. Planeación: Resultado esperado: Efectividad de la bomba cardíaca. Intervenciones de enfermería: 1. Cuidados cardíacos: agudos, 2. Manejo del marcapasos definitivo. Ejecución de las intervenciones. El tiempo que se requiere para realizar la intervención Cuidados cardíacos en minutos y horas. Evaluación: Cambios en indicadores: presión sanguínea sistólica, presión sanguínea diastólica, frecuencia cardíaca, pulsos periféricos, gasto urinario.