

# CARDIOVASCULAR AND METABOLIC SCIENCE

Continuation of the Revista Mexicana de Cardiología

2022



**CADECI 2022**  
GDL, MEX  
23-26 | FEBRERO  
IN PARTNERSHIP WITH  
**tct2022**  
Transcatheter Cardiovascular Therapies  
Congreso Anual De  
Cardiología Internacional

**Resúmenes de Trabajos Libres,  
Casos Clínicos y Tesis**

VOLUME 33, SUPPLEMENT 1  
JANUARY-MARCH 2022

Indexed under CUIDEN data base (Granada España)  
Complete version on internet (indexed and compiled):  
Medigraphic, Literatura Biomédica: [www.medigraphic.org.mx](http://www.medigraphic.org.mx)



## Directores CADECI 2022

**Dr. José Luis Assad Morell**  
Miembro Honorario CADECI

**Dr. Efraín Gaxiola López**  
Director General Grupo CETEN, Jefe de Hemodinamia CETEN (Centro Especializado en Terapia Endovascular de Guadalajara) «Sanatorio Guadalajara», Fundación CETEN, Guadalajara, Jal., Méx.

**Dr. José Alfredo Merino Rajme**  
Co-Director CADECI.  
Hospital Ángeles Universidad

## Colaboradores Programa Científico

**Dr. Fernando Petersen Aranguren**  
Colaborador Programa Científico  
Guadalajara, Jal., Méx.

**Dr. Jorge González Gutiérrez**  
Electrofisiología Cardíaca y  
Cardiología Clínica CETEN.  
Guadalajara, Jal., Méx.

**Dr. Carlos Alberto Gutiérrez Hernández**  
Cardiólogo Intervencionista, Grupo  
CETEN. Guadalajara, Jal., Méx.

**Dr. Fernando Ramírez Godínez**  
Director Cirujanos Cardiovasculares  
S.C. Guadalajara, Jal., Méx.

**Dr. Javier Moreno Rodríguez**  
Dpto. Ecocardiografía e Imagenología  
Cardiovascular, Cardiología Clínica.  
Guadalajara, Jal., Méx.

**Dr. Ángel Miguel Carrillo García**  
Electrofisiología, Ablación y Clínica de  
Arritmias. Guadalajara, Jal., Méx.

**Dr. Juan Carlos Chávez Herrera**  
Depto. Ecocardiografía e Imagenología  
Cardiovascular Grupo CETEN.  
Guadalajara, Jal., Méx.

**Dr. Ignacio Escotto Sánchez**  
Jefe de Cirugía Vascular y Endovascular,  
Hospital Médica Sur, CDMX.

**Dra. Eva María Picos Bovio**  
Medicina Interna Cardiología,  
Hemodinámica Electrofisiología  
y Arritmias, Hospital  
Zambrano Helljón del Tec.  
Salud Hospital Ángeles Valle  
Oriente, Monterrey, N.L., Méx.

**Dr. Gustavo Sánchez Ureña**  
ISSSTE, Hemodinamista encargado de  
Cardiopatías Congénitas, Hospital Regional «Dr.  
Valentín Gómez Farías», Guadalajara, Jal., Méx.

**Dr. Jorge Eduardo Cossío Aranda**  
Jefe Clínicas de Atención Cardiovascular Especializada,  
Instituto Nacional de Cardiología «Ignacio Chávez»  
y Vicepresidente de la SMC, CDMX.

**Dr. Marco Antonio Alcántara Meléndez**  
Alta Especialidad Cardiología CMN 20 de  
Noviembre del ISSSTE y Médica Sur, CDMX.

**Dr. Roberto Muratalla González**  
Alta Especialidad Cardiología CMN 20  
de Noviembre del ISSSTE, CDMX.

**Dra. Julieta Danira Morales Portano**  
Cardiología Ecocardiografía. Enc. de  
Jefatura de Servicio de Cardiología de CMN  
20 de Noviembre del ISSSTE, CDMX.

**Dr. Martín Ortiz Ávalos**  
Presidente de SOMEEC, CMN 20 de  
Noviembre del ISSSTE, CDMX.

**Dr. Marco Antonio Ramos Corrales**  
Presidente Fundador ANCCMR, CDMX.

**Dra. Gabriela Borrayo Sánchez**  
Jefa De Admisión Continua del CMN Siglo  
XXI, IMSS y Presidenta de ANCAM. CDMX.

**Dr. Enrique Benito Gómez Álvarez**  
Jefe de la División de Cardiocirugía del CMN  
20 de Noviembre del ISSSTE. CDMX.

**Dr. Luis Antonio Alcocer Díaz-Barreiro**  
Director General en Instituto Mexicano  
de Salud Cardiovascular y Presidente  
Interamerican Society of Hypertension. CDMX.

## TRABAJOS PREMIADOS

### PRIMER LUGAR CASO CLÍNICO

- s11** G1C. Ablación septal con radiofrecuencia en miocardiopatía obstructiva hipertrófica combinando mapeo electroanatómico y ultrasonido intracardiaco (CARTOSOUND)  
Betancourt del Campo Héctor Guillermo,  
Rodríguez Díez Gerardo, Ortiz Avalos Martín,  
Moreno Guillen Alejandro

### PRIMER LUGAR TRABAJO LIBRE NACIONAL

- s12** G1TN. *Random Forest* en daño miocárdico de pacientes con COVID-19 y su desenlace clínico  
Soto-Álvarez Rafael, Soto-Álvarez Claudia,  
Borrayo-López Francisco Javier, Mares-País Roberto,  
González-Benítez Mariana, Montoya-Escobar Diana Paola.

### PRIMER LUGAR TRABAJO LIBRE INTERNACIONAL

- s14** G1TE. Cusp-overlapping TAVI technique with a self-expandig device optimizes implantation depth and reduces permanent pacemaker requirement  
Arboine Aguirre Luis Alberto, Pascual Callejas Isaac, Almendárez Lacayo Marcel, Avanzas Fernández Pablo, Álvarez Velasco Ruth, Del Valle Fernández Raquel, Hernández-Vaquero Daniel, Alfonso Manterola Fernando, Morís de la Tassa César

### PRIMER LUGAR TESIS

- s15** G1TS. Fenotipo basado en aprendizaje artificial: complejidad y pronóstico en insuficiencia mitral y reparación borde-a-borde  
Álvarez Covarrubias Héctor Alfonso, Trenkwalder Teresa, Lachmann Mark, Presch Antonia, Rippen Elena, Kastrati Adnan, Laugwitz Karl-Ludwig, Joner Michael, Xhepa Erion

## TRABAJOS LIBRES

### CARDIOMIOPATÍAS

- s17** T1. Caracterización clínica, ecocardiográfica y electrocardiográfica de pacientes adultos con miocardiopatía hipertrófica del noroeste de México  
Machain Leyva Cynthia Zulema, Figueroa Saucedo Sergio Ramón, Zazueta Armenta Verónica, Arroyo Rodríguez Cuitláhuac, MartínezHernándezFrancisco, PadillaIslasAlejandro, VásquezSernaCesarIván, Santos Ballardo Marco Antonio, Herrera Gavilanes Ramón

### CARDIONEUMOLOGÍA

- s18** T2. Correlación del índice TAPSE/PSAP con VIT en el paciente con HP grupo 4 y TEP crónico  
González Gutiérrez Carlos, Roque Palacios Carlos, Bárcena Molina César, Sánchez Rodríguez Nadia, Hernández Flores Kevin, Madrigal Salcedo Carlos, Avalos Ríos Miguel, Flores Puente Fernando, Morales Portano Julieta

### CARDIOPATÍA ISQUÉMICA

- s18** T3. Revascularización completa con ICP en pacientes con IAMCEST y enfermedad coronaria multivasa  
Aquino-Bruno Heberto, García-García Juan F, Muratalla-González Roberto, Alcántara-Meléndez Marco A, Morales-Portano Julieta D, Gómez-Álvarez Enrique B, Merino-Rajme José A, Plata-Corona Juan C
- s19** T4. Impacto del fenómeno de no reflujo en pacientes con IAMCEST según la estrategia de reperfusión  
Belderrain Morales Nallely, Jiménez Flores Sergio, Sarabia Chao Vianney, Suárez Bravo María Fernanda, Esteva López Jorge, Marcial Mejía Aldo, Arias Mendoza Alexandra, Araiza Garaygordobil Diego
- s19** T5. Relación entre los resultados de un puntaje ecocardiográfico y desenlaces cardiovasculares en pacientes con IAMCEST  
Sarabia Chao Vianney, Juárez Najarro Steaven Antonio, Belderrain Morales Nallely, Suárez Bravo María Fernanda, Esteva López Jorge Arturo, Marcial Mejía Aldo Isaac, Arias Mendoza Alexandra, Araiza Garaygordobil Diego
- s20** T6. Predicción de eventos adversos cardiovasculares en pacientes con dolor torácico en México  
Esteva López Jorge Arturo, Leon-Blanchet Maria Fernanda, Reynier Garza Valeria, Marcial Mejía Aldo Isaac, Belderrain Morales Nallely, Sarabia Chao Vianney, Bravo Suarez María Fernanda, Araiza Garaygordobil Diego, Alexandra Arias Mendoza
- s20** T7. Strain de ventrículo derecho como predictor de hospitalizaciones en pacientes con infartos agudos al miocardio inferiores  
Miranda-Aquino Tomás, Gómez-Gómez Xóchitl Citlalli, Bremauntz-Fonseca Fernando, Hernández-del Río Jorge Eduardo
- s21** T8. Mortalidad hospitalaria en choque cardiogénico hace la diferencia el acceso radial o femoral  
De León Sánchez Essau Alberto, Galván García José Eduardo, Palacios Rodríguez Juan Manuel

### CIRUGÍA CARDIACA

- s22** T9. Implementación de test viscoelástico POCT y algoritmo de transfusión en cirugía cardiovascular  
Rodríguez-Martín I, Sánchez-Mora C, Sánchez-Margalet V
- s22** T10. Prevalencia de pacientes infectados asintomáticos con SARS-CoV-2 protocolizados para cirugía cardiovascular  
Lendo López Arcenio Alfonso, Sánchez Trujillo Luis Adolfo, Trujillo García Anival, Garay Hansen Jorge Alberto, Guzmán Delgado Nancy Elena

### COVID-19

- s23** T11. Acoplamiento ventriculoarterial derecho como predictor de mortalidad en pacientes con COVID-19  
Miranda-Aquino Tomás, Aceves-Millán Rocío, Amezcua-Gómez Lilia, Ixcamparij-Rosales Carlos
- s24** T12. Asociación AST/ALT como factor de riesgo pronóstico cardiovascular, en pacientes con COVID-19 sin insuficiencia cardiaca  
Martínez Cardozo Daniel, Osuna Ramos Juan Fidel

### ELECTROFISIOLOGÍA CARDIACA

- s25** T13. Utilidad del punto de Wenckebach para evaluar la necesidad de marcapasos definitivo en pacientes post TAVR  
Solorio Pineda Abel Alexis, Rodríguez Diez Gerardo, Muratalla González Roberto, García García Juan Francisco, Merino Rajme José Alfredo, Rivas Gálvez Ronald Edgardo, Chávez Ávila Abdon, Campos Delgadillo Jorge Leonardo, Lara Vargas Jorge Antonio
- s26** T14. Comparación en la duración del intervalo QRS estimulado entre el ápex, tracto de salida y septum medio del ventrículo derecho  
Rocha Salazar Jorge Alberto, Rodríguez Diez Gerardo, Ortiz Avalos Martín, González Barrera Gerardo, Moreno Guillen Alejandro, Betancourt del Campo Héctor Guillermo

### ENFERMEDAD DEL PERICARDIO

- s27** T15. Incidencia de tuberculosis pericárdica en el derrame pericárdico severo. Aplicabilidad de la PCR  
González Zambrano Héctor, Amaya Tapia Gerardo, Casillas Gudiño Juan Ramón

### REPORTES NOVEDOSOS

- s28** T16. Daño miocárdico subclínico como predictor de hospitalizaciones en pacientes con lupus eritematoso sistémico  
Miranda-Aquino Tomás, Pérez-Topete Silvia Esmeralda, Gómez-Gómez Xóchitl Citlalli, Bremauntz-Fonseca Fernando, Cerpa-Cruz Sergio, Hernández-del Río Jorge Eduardo
- s29** T17. Acoplamiento ventriculoarterial derecho como marcador de daño miocárdico subclínico en artritis reumatoide  
Hernández-del Río Jorge Eduardo, Cepeda-Rocha María, Rosal-Arteaga Christian Arnoldo, Cerpa-Cruz Sergio, Pérez-Topete Silvia Esmeralda, Miranda-Aquino Tomás

- s30** T18. Mejor calculadora cardiovascular para predecir geometría ventricular en artritis reumatoide: un estudio transversal observacional  
Galarza Delgado Dionicio A, Azpiri López José R, Colunga Pedraza Iris J, Lugo Pérez Salvador, Dávila Jiménez José A, Balderas Palacios Mario A, García Heredia Alexis, Garza Cisneros Andrea N, Guajardo Jáuregui Natalia
- s31** T19. Relación de líneas B por ultrasonido pulmonar y la presión invasiva telediastólica del ventrículo izquierdo  
Suárez Bravo María Fernanda, Figueroa Chaparro Luis, Araiza Garaygordobil Diego, Sarabia Chao Vianney, Balderrain Morales Nallely, Marcial Mejía Aldo, Esteva Lopez Jorge, Soliz Uriona Luis, Arias Mendoza Alexandra
- s31** T20. Medición automatizada en consultorio comparada entre automedición y monitoreo ambulatorio con hipertensión limitrofe y alta  
Fonseca Reyes Salvador, Pérez Molina José de Jesús, Romero Velarde Enrique
- s32** T21. Actividad de la enfermedad asociada a aterosclerosis detectada por ultrasonido carotídeo en artritis reumatoide temprana  
Azpiri López José R, Colunga Pedraza Iris J, Galarza Delgado Dionicio A, Guajardo Jáuregui Natalia, Cárdenas de la Garza Jesús A, Balderas Palacios Mario A, García Heredia Alexis, Garza Cisneros Andrea N
- s33** T22. Disfunción sistólica subclínica detectada por ecocardiografía de rastreo de partículas en lupus eritematoso sistémico  
Azpiri López José R, Colunga Pedraza Iris J, Galarza Delgado Dionicio A, Guajardo Jáuregui Natalia, Cárdenas de la Garza Jesús A, García Heredia Alexis, Garza Cisneros Andrea N, Balderas Palacios Mario A
- s34** T23. Impacto del periodo de guardia en la tensión arterial de residentes  
González Fuentes Carolina, Alvarado Ávila Julio César, Cortés de la Torre Juan Manuel, Torres Avelar Haidee, Pinales Salas Raúl

## VALVULOPATÍAS

- s35** T24. Efectos hemodinámicos inmediatos del ventrículo izquierdo post-TAVR  
Rivas Gálvez Ronald, García García Francisco, Muratalla González Roberto, Alcántara Meléndez Marco, Merino Rajme José, Rodríguez Serrano Gustavo, Morales Portano Julieta, Ávila Chávez Abdon, Campos Delgadillo Jorge, Hernández Esparza Tomás, Solorio Pineda Abel
- s35** T25. Válvula-en-válvula, válvula-en-anillo y válvula en anillo mitral calcificado. Experiencia de un centro  
Álvarez Covarrubias Héctor Alfonso, Marius Lutz, Xhepa Erion, Joner Michael, Mayr Patrick, Ruge Hendrik
- s36** T26. Predilatación arterial periférica en pacientes con enfermedad arterial periférica tratados mediante implante valvular aórtico transcateéter  
Álvarez Covarrubias Héctor Alfonso, Joner Michael, Pellegrini Constanza, Rheude Tobias, Patrick Mayr, Xhepa Erion
- s36** T27. Implante valvular aórtico transcateéter con válvulas balón expandibles versus autoexpandibles  
González Zúñiga Claudia Elena, Arboine Aguirre Luis Alberto, Galván García José Eduardo, Betanzos Arredondo José Luis, Mena Sepúlveda Luis Alberto, Verdugo Castro Enrique, Palacios Rodríguez Juan Manuel
- s37** T28. Válvula autoexpandible versus expandible por balón. Incidencia de alteraciones electrocardiográficas e implante de marcapasos  
Palacios Rodríguez Juan Manuel, Galván García José Eduardo, Arboine Aguirre Luis Alberto, Mena Sepúlveda Luis Alberto, González Zúñiga Claudia Elena, Betanzos Arredondo José Luis, Villalobos Flores Abraham, De León Essái

## CASOS CLÍNICOS

## CARDIOLOGÍA INTERVENCIONISTA ESTRUCTURAL

**s39** C1. Annular rupture during transaortic valve replacement: successful repair with a peripheral microvascular plug device

Barrón-Molina José Luis, Palma-Carbajal Ricardo, Otaegui-Irueta Imanol, Serra-García Vicenç, Serra-Creu Bernat, Bellera-Gotarda Neus, Domingo-Ribas Enric, Martí-Aguasca Gerard, García del Blanco Bruno

**s40** C2. Estenosis aórtica severa y aneurisma aórtico abdominal tratado mediante terapia endovascular simultánea

Aquino Bruno Heberto, Muratalla González Roberto, Fuentes Moreno Juan Carlos, Meléndez Ramírez Gabriela, Morales Portano Julieta Danira

**s40** C3. Un corazón de mil dólares. Corazón con válvula metálica completa

Garro Almendaro Ana Karen, Faustino Maravilla Gladis, Aquino Bruno Heberto, Rodríguez Serrano Gustavo, Morales Portano Julieta

**s41** C4. Pseudoaneurisma de fibrosa mitroaórtica, una complicación poco común. Primer cierre percutáneo en México

Montoya Iribe Christi Dayana, Padilla Islas Luis Alejandro, Machain Leyva Cyntia Zulema, Millán Iturbe Óscar, Méndez Bizarrón Blanca Esthela, Ríos López Stefany Hiday, Yucupicio García Cyntia Margarita, Gaxiola Lazaga Joel David

**s42** C5. Predilatación vascular periférica y técnica «Buddy balloon» para facilitar el implante valvular aórtico transcáteter

Álvarez Covarrubias Héctor Alfonso, Xhepa Erion, Joner Michael

**s43** C6. Implante valvular aórtico transcáteter e implante valvular mitral transcáteter simultáneo: dos pájaros de un tiro

Álvarez Covarrubias Héctor Alfonso, Xhepa Erion, Ruge Hendrik, Joner Michael

**s43** C7. Fuga paravalvular compleja y alto riesgo quirúrgico: cierre percutáneo, una opción eficaz

Zárate Zepeda Ricardo, Rodríguez Zavala Guillermo, Delgado Gutiérrez Jorge Guillermo, Pérez Landeros Jacob Esau, Flores Salinas Héctor Enrique

## CARDIOMIOPATÍAS

**s44** C8. Cardiomiopatía hipertrófica vs enfermedad de Fabry-Anderson

Guzmán Ramírez Denisse, Trujillo García Anival

**s45** C9. Miocardiopatía de fibras no compactadas como presentación de insuficiencia cardíaca en el periparto

Morales Montesinos E, López-Quijano J, Carrillo-Calvillo J, Leiva-Pons J, Vidal-Morales G

**s45** C10. Dilated cardiomyopathy successfully treated with valsartan/sacubitril, cardiac resynchronization and mitraclip

Becerra-Martínez Juan Carlos, Petersen-Aranguren Fernando, Martín Francisco Javier, Becerra-Martínez José Manuel

**s46** C11. Miocardiopatía de Takotsubo: reporte de un verdadero corazón roto

Macías Franco Miguel Ángel, Porras Catarino Sergio Miguel, Pino Padrón Juan Carlos, Leal Alvarado Talia Maritza, Canché Bacab Erick Alberto

**s46** C12. «Gelatina en el corazón», una presentación inusual de trombo intracavitario agudo gigante

Rodríguez Gómez Jaqueline, Hernández del Río Jorge, Esturau Santaló Ramón, Martínez Anaya Daniel Alejandro, Radillo Alba Hugo Alberto

## CARDIONEUMO

**s47** C13. Trombosis intracardiaca y tromboembolia pulmonar

Hernández Molina Laura Lizeth, Fonce Kuri Javier Alejandro

**s48** C14. Uso de trombólisis de baja dosis asistida por cateterismo y asistida por ultrasonido en tromboembolia pulmonar de alto riesgo en el embarazo

Silva-Cardona Erwin Eladio, Carrizales-Sepúlveda Edgar Francisco, Morales-Rendón Eliu Jefe, Vera-Pineda Raymundo, Hernández Dalí Alejandro, Vitela-Rodríguez Jorge Alberto

## CARDIOPATÍA INTERVENCIONISTA CORONARIA

**s49** C15. Disección espontánea de la arteria coronaria y factores predisponentes asociados: una revisión narrativa

Betanzos Arredondo José Luis, Águila Alvarado Luis, Rentería Valencia Álvaro Diego, Villalobos Flores Abraham

**s49** C16. Evaluación intravascular con tomografía de coherencia óptica e intervencionismo coronario percutáneo de un injerto de vena safena reversa

Pérez Siller Grecia, Medina Servín Misael, Zúñiga Mendoza Sergio, Beltrán Ochoa Jorge

**s50** C17. Angioplastia de oclusión crónica en tronco coronario izquierdo con aterectomía rotacional

Rentería Valencia Álvaro Diego, Mena Sepúlveda Luis Alberto

**s51** C18. Ruptura de pared libre de ventrículo izquierdo posterior a infarto agudo de miocardio

Ortega Berumen Eric Marcos, García Carrera Nualik Javier, Laura Paola Aceves Chong

**s52** C19. Infarto agudo de miocardio y enfermedad cerebrovascular hiperaguda concomitante, una asociación fatal

Zarco García Liliana, Aquino Bruno Heberto, Fuentes Moreno Juan Carlos, Andrade Cuellar Elías Noel

**s53** C20. Infarto agudo del miocardio en un paciente de 23 años de edad

Villalobos Flores Abraham, Mena Sepúlveda Luis Alberto, Galván García José Eduardo, Betanzos Arredondo José Luis, Palacios Rodríguez Juan Manuel

**CARDIOPATÍAS CONGÉNITAS**

- s53** C21. Cierre percutáneo de fuga paravalvular aórtica en un paciente pediátrico  
Olivares Fernández Yuriria E, Palacios Rodríguez Juan M, Contreras Alvarado Theo Y, Peralez Peralta Cinthya A, Cárdenas Ocón Jesús M
- s54** C22. Síndrome de ALCAPA: simulando cardiopatía isquémica crónica en pacientes jóvenes  
Barrios Pérez Karla Verónica, De la Parra José Antonio, Sandoval Castillo Dinora, Morales Portano Julieta, Rodríguez Serrano Gustavo
- s54** C23. Terapia endovascular en una mujer con transposición de grandes arterias, a 50 años del Mustard  
Rincón Gómez Imelda, Márquez González Horacio, Salazar Lizárraga David, García Dávalos Israel, López Gallegos Diana, Yáñez Gutiérrez Lucelli
- s55** C24. Caso infrecuente de transposición de grandes arterias congénitamente corregida asociada a ventrículo único  
Félix Córdova Josué Abisai, Zazueta Armenta Verónica, Padilla Islas Luis Alejandro, López Borbón Jesús Francisco
- s56** C25. Cierre percutáneo de seno de Valsalva roto guiado por eco intracardiaco  
Blanco-Velasco Daniel Gilberto, Santiago-Hernández Jaime Alfonso, García-Dávalos Israel, López-Gallegos Diana, Yáñez-Gutiérrez Lucelli
- s57** C26. Manejo intervencionista de rescate en un paciente con sistema de Fontán obstruido  
Blanco-Velasco Daniel Gilberto, Salazar-Lizárraga David, García-Dávalos Israel, Márquez-González Horacio, López-Gallegos Diana, Yáñez-Gutiérrez Lucelli
- s58** C27. En el camino hacia el Fontán. Utilidad de procedimientos percutáneos en el tratamiento escalonado  
Villaverde Espinosa Nancy, SánchezLópezSheila, GarcíaDávalos Israel, SalazarLizárraga David, Márquez González Horacio, Yáñez Gutiérrez Lucelli
- s58** C28. Complejo de Shone (CS) incompleto: a propósito de un caso con endocarditis aórtica y mitral  
Sánchez Contreras Carmen Alicia, Ramírez Rangel Pamela, López Lizárraga Miguel Ángel, Torres Araujo Laura Victoria, Baltazar Cordero Eloína del Carmen, Mero Vélez Ricardo Guzmán
- s60** C29. Implante percutáneo de prótesis valvular en posición pulmonar con técnica de *cracking valve in valve*  
Torres Rosales Jorge, Rincón Gómez Imelda, Santiago Hernández Jaime, Flores Arizmendi Ramón Alejandro, Boroel Cervantes Diego Alberto, Castillo Moreno Gustavo, Calzada Asencio Andrés, Sauce Pérez Ana Laura, Estrada Gallegos Joel

**CIRUGÍAS CARDIACAS**

- s60** C30. Reparación compleja: secuelas de Takayasu, endocarditis no bacteriana, foramen oval y fistula coronaria  
Sánchez Rodríguez Nadia I, Hernández Flores Kevin René, Blancas Pérez Luis Ángel, Madrigal Salcedo Carlos Arturo, Roque Palacios Carlos Javier, Ávalos Ríos Javier Miguel, Mercado Leal Gerardo, Morales Portano Julieta Danira
- s61** C31. Cetoacidosis diabética euglucémica por ISGLT2: necesaria evaluación en el preoperatorio cardiovascular  
Inzunza-Cervantes Gustavo, Espinoza-Escobar Gabriela, Zazueta-Armenta Verónica, Cortés-García Víctor Adrián, Ornelas-Aguirre José Manuel

**COVID 2019**

- s62** C32. Ruptura de aneurisma del seno de Valsalva. ¿Relacionada a infección por COVID-19?  
Ascaño Flores Alba Melina, Guzmán Ramírez Denise, Irigoyen Hernández Alan Fernando, Grimaldi Ascencio José Joel, Infante Hernández Jesús Eliazim

**ELECTROFISIOLOGÍA Y ESTIMULACIÓN CARDIACA**

- s63** C33. Vena cava superior izquierda persistente: un hallazgo incidental durante la colocación de un marcapaso cardiaco  
Velázquez Gutiérrez Guillermo de Jesús, Díaz Dávalos José de Jesús, Olvera Cruz Edward, Lamar Marco Antonio, Rodríguez Zavala Guillermo, De la Cruz Estrella Adrián Esau
- s64** C34. Paciente con *flutter* auricular, bloqueo auriculo ventricular y prótesis valvular tricuspídea secundario a cardiopatía reumática  
Pino Padron Juan Carlos, Leal Alvarado Talía Maritza, Macías Franco Miguel Ángel, Jiménez López René
- s64** C35. Hallazgo de displasia arritmogénica del ventrículo derecho en autopsia de paciente con SARS-CoV-2  
Fernández Vargas María Guadalupe, Sánchez Peña Pablo.
- s65** C36. Abordaje multimodal en *re-do* de *flutter* auricular típico en contexto de anomalía de Ebstein  
Betancourt del Campo Héctor Guillermo, Rodríguez Diez Gerardo, Ortiz Ávalos Martín, Moreno Guillen Alejandro

**ENFERMEDADES AÓRTICAS**

- s66** C37. Oclusión aórtica aguda secundaria a miocardiopatía dilatada  
Sánchez Góngora Irma Niria, Valverde Rodríguez Luis Guillermo, González Saucedo Hugo Eduardo, Macías Haro Gonzalo Alejandro, Flores Tesisteco Francisco

**MIOCARDITIS-ENDOCARDITIS**

- s66** C38. Absceso aórtico y espondilodiscitis por endocarditis infecciosa en válvula aórtica nativa  
Aceves Chong Laura Paola, Lagunas Acosta Miguel Ricardo, Huitrado Meléndez Francisco Eduardo, Vega Quesada Luis Andrés, García Carrera Nualik Javier

- s67** C39. Endocarditis infecciosa por *Pseudomonas aeruginosa* en válvula nativa tricúspide  
Aceves Chong Laura Paola, Lagunas Acosta Miguel Ricardo, Huitrado Meléndez Francisco Eduardo, Águila Alvarado Luis Adrián, García Carrera Nualik Javier
- s68** C40. Reporte de caso: miocarditis fulminante con elevación del ST y choque cardiogénico en mujer joven  
Cortés Sáinz Alejandro, Betanzos Arredondo José Luis
- s68** C41. Aneurisma perforado de la valva anterior mitral: una complicación infrecuente de endocarditis infecciosa  
Luna Rodríguez Fernando Vladimir, Zazueta Armenta Verónica, Yucupicio García Cyntia Margarita

### REPORTES NOVEDOSOS

- s69** C42. Insuficiencia cardiaca aguda como presentación inicial de hernia diafragmática  
Aquino Bruno Heberto, Silva Centeno Faustino Jesús, Faustino Maravilla Gladis, De la Parra Calderón José A, Lara Vargas Jorge Antonio, Morales Portano Julieta Danira
- s70** C43. Recuperación de guía coronaria fracturada con técnica de atrapamiento en extensor de catéter  
Betanzos Arredondo José Luis, Rentería Valencia Álvaro Diego, Villalobos Flores Abraham
- s71** C44. Evaluación ecocardiográfica en el síndrome antifosfolípidos obstétrico. Reporte de caso  
Hernández-Pilotzi Genaro, Rivera-Hermosillo Julio César

- s71** C45. Desprendimiento y recuperación de stent coronario liberado accidentalmente en arteria radial  
Betanzos Arredondo José Luis, Galván García Eduardo, Lendo López Arcenio Alfonso

### TUMORES DE CORAZÓN

- s72** C46. Metástasis intraventricular derecha secundaria a tumor de células germinales  
Rivera-Hermosillo Julio Cesar, Hernández-Pilotzi Genaro
- s72** C47. Mixoma auricular que se origina en foramen oval permeable  
Yucupicio García Cyntia Margarita, Montoya Iribe Christi Dayana, Ríos López Stefany Hiday, Zazueta Armenta Verónica, Quezada Angulo Rafael Carlos, Pérez Moreno José Gerardo
- s73** C48. Estenosis dinámica de válvula tricúspide secundaria a metástasis de carcinoma renal  
Pérez Landeros Jacob Esaú, Rodríguez Zavala Guillermo, Carrillo Pacheco Pedro Alejandro, Zárate Zepeda Ricardo, Solís Solís Pedro Hugo

### VALVULOPATÍAS

- s74** C49. Lesión en la coronaria derecha secundaria a anuloplastia tricúspidea de De Vega  
Aquino Bruno Heberto, Blancas Pérez Luis Ángel, Andrade Cuellar Elías Noel, Barrios Pérez Karla Verónica, Morales Portano Julieta Danira, Flores Puente Fernando



## TRABAJOS DE TESIS

### CARDIOMIOPATÍAS

- s75** TS1. La correlación fenotipo-genotipo en pacientes con miocardiopatía hipertrófica y restrictiva del Centro Médico de Occidente  
Guzmán Sánchez César Manuel, Arroyo Espinosa Daniel Iván,  
Flores Salinas Héctor Enrique, Rivera Martínez Luigi

### CARDIOPATÍA ISQUÉMICA

- s75** TS2. Impacto de sacubitril/valsartán en niveles de NT-proBNP en post-infarto agudo de miocardio y FEVI reducida  
Bárcena Molina César, Morales Portano Julieta D,  
Mercado Leal Gerardo, Pineda Juárez Juan Antonio
- s76** TS3. Factores de mal pronóstico en cardiopatía isquémica asociado a revascularización percutánea en UMAE IMSS Veracruz  
Cabrera García Rafael, García Jiménez Yoloxóchitl, Carrillo López Xóchitl América
- s76** TS4. Pronóstico del momento de revascularización completa en pacientes con IAMCEST y enfermedad coronaria multivaso  
Garay Hansen Jorge Alberto, Barrera Oranday Ernesto Alexis,  
Palacios Rodríguez Juan Manuel, Sánchez Trujillo Luis Adolfo
- s77** TS5. Evaluación de clase funcional en la revascularización percutánea de oclusiones totales crónicas exitosas y fallidas  
Pérez Siller Grecia, Medina Servín Misael, Roa Martínez Bricia,  
Martínez Escobar María, Beltrán Ochoa Jorge

### CARDIOPATÍAS CONGÉNITAS

- s77** TS6. Estado nutricional de pacientes con cardiopatías congénitas menores de 18 años de la consulta externa  
Rincón Gómez Imelda, Márquez González Horacio, Yáñez Gutiérrez Lucelli
- s78** TS7. Eficacia de stent vs realización de fistula en pacientes con disfunción de fistula sistémico pulmonar  
Cárdenas Ocoñ Jesús Mario, Peralez Peralta Cinthya Arely, Izaguirre Guajardo Gerardo

### CIRUGÍA CARDIACA

- s79** TS8. Valor pronóstico del SLG en MACE en seguimiento a seis meses de reemplazo valvular aórtico  
Lendo-López Arcenio Alfonso, Villareal-Escamilla Laura,  
López-Rincón Meredith, Sánchez-Trujillo Luis Adolfo
- s80** TS9. Factores predictores de lesión renal en pacientes postoperados de cirugía cardíaca  
Zambada Gamboa Anahí de Jesús, Flores Salinas Héctor Enrique,  
Guzmán Sánchez César Manuel, Chávez Herrera Juan Carlos,  
Martínez Gutiérrez Porfirio Eduardo, Godínez Flores Arturo,  
Jiménez Limón Salvador, Rodríguez Zavala Guillermo

### COVID-19

- s81** TS10. Características clínicas, cardiovasculares y prevalencia de daño miocárdico en pacientes con COVID-19 en UMAE, CMNO  
Jacobó García Jennifer Jocelyn, Gutiérrez Díaz Gonzalo Israel,  
Hernández Salazar Eduardo, Mario González Rivas

- s83** TS11. Perfil cardiovascular y daño miocárdico de pacientes con COVID-19 egresados de la UMAE, HE, CMNO  
López Moreno Víctor, Gutiérrez Díaz Gonzalo,  
Hernández Salazar Eduardo, Gudiño Amezcua Diego

- s83** TS12. Estructura y función cardíaca evaluada por ecocardiografía en pacientes post COVID-19  
Morales Rendón Eliu Jefe, Silva Cardona Erwin Eladio,  
Benavides González Mario Alberto

### ELECTROFISIOLOGÍA CARDIACA

- s84** TS13. Hipertrofia ventricular izquierda: comparación de criterios electrocardiográficos en un Centro Nacional de referencia en México  
Sánchez Contreras Carmen Alicia, Sierra Fernández Carlos Rafael,  
Mendoza González Celso Agustín, Zavala García Gerardo,  
García Arias Mario Ramón, Juárez Escobar Karim Yarek
- s85** TS14. Factores de riesgo relacionados a infecciones asociadas a dispositivos intracardiacos en un Hospital de Cardiología  
Yúriar Rodríguez David, Arzola Hernández José Cruz,  
González Aceves Eric Noel, Martínez Esquivel Lilliana
- s85** TS15. Caracterización de sitios de reconexión comparando crioblación vs ablación radiofrecuencia de venas pulmonares en fibrilación auricular  
Bautista Cavazos Iván Roel, Rodríguez Díez Gerardo, Ortiz Avalos Martín

### REPORTES NOVEDOSOS

- s87** TS16. Modificación del perfil anatómico valvular mitral de acuerdo a la geometría ventricular en pacientes hipertensos  
Sauce Pérez Ana Laura, Zamorano Velázquez Noé Fernando,  
Moreno Ruíz Luis Antonio
- s87** TS17. Efecto de dapagliflozina en la función sistólica ventricular izquierda en pacientes con IAMCEST  
Esquivel Sifuentes Ricardo Arturo, Ivey Miranda Juan Betuel,  
Romero Zertuche Diana, González Gurrola Erwing Enrique

### TUMORES DE CORAZÓN

- s88** TS18. Prevalencia de tumores cardíacos, características clínico-patológicas y ecocardiográficas en pacientes del noroeste del país  
Montoya Iribe Christi Dayana, Machain Leyva Cynthia Zulema,  
Zazueta Armenta Verónica, Quezada Angulo Rafael Carlos

### VALVULOPATÍAS

- s89** TS19. Eficacia y seguridad de TAVR en pacientes con estenosis aórtica severa bicúspide  
Rivas Gálvez Ronald, García García Francisco,  
Muratalla González Roberto, Alcántara Meléndez Marco,  
Merino Rajme José, Hernández Esparza Tomás, Solorio Pineda Abel

### s90 ÍNDICE DE AUTORES



## PRIMER LUGAR CASO CLÍNICO

### G1C. Ablación septal con radiofrecuencia en miocardiopatía obstructiva hipertrófica combinando mapeo electroanatómico y ultrasonido intracardiaco (CARTOSOUND)

Betancourt del Campo Héctor Guillermo,  
Rodríguez Díez Gerardo, Ortiz Avalos Martín,  
Moreno Guillen Alejandro.

Centro Médico Nacional 20 de Noviembre  
ISSSTE, Ciudad de México, México.

**Introducción:** En la miocardiopatía obstructiva hipertrófica (HOCM), los individuos son susceptibles al síncope, taquicardia ventricular y muerte súbita cardíaca. La ablación con catéter por radiofrecuencia es una novedosa alternativa terapéutica a la ablación septal con alcohol ya que es una técnica menos agresiva,

más segura y más precisa para reducir el sitio de obstrucción al interrumpir la contracción celular. **Objetivos:** Informar la seguridad y eficacia de este procedimiento en una paciente con alto riesgo de muerte súbita, sintomática, no respondedora a fármacos y con un gradiente preprocedimiento elevado. **Material y métodos:** Mujer de 64 años que se presentó en la sala de emergencias con síncope. El examen físico no fue notable, el ECG mostró hipertrofia del VI, vasos normales en el cateterismo con anatomía septal deficiente, ECOTT destacó FEVI 60%, HOCM septal asimétrica y movimiento sistólico de la válvula mitral (SAM). El cateterismo cardíaco mostró un gradiente intraventricular de 132 mmHg y un gradiente transvalvular de 15 mmHg. Cuarenta y nueve ablaciones de radiofrecuencia septal se realizaron guiadas con mapeo electroanatómico 3D para localizar el sistema de conducción cardíaco y dirigidas a la región de protuberancia septal máxima del VI con ultrasonido intracardiaco (CARTO-Sound), se obtuvo un gradiente postprocedimiento de 60 mmHg (Figura G1C.1). El paciente fue

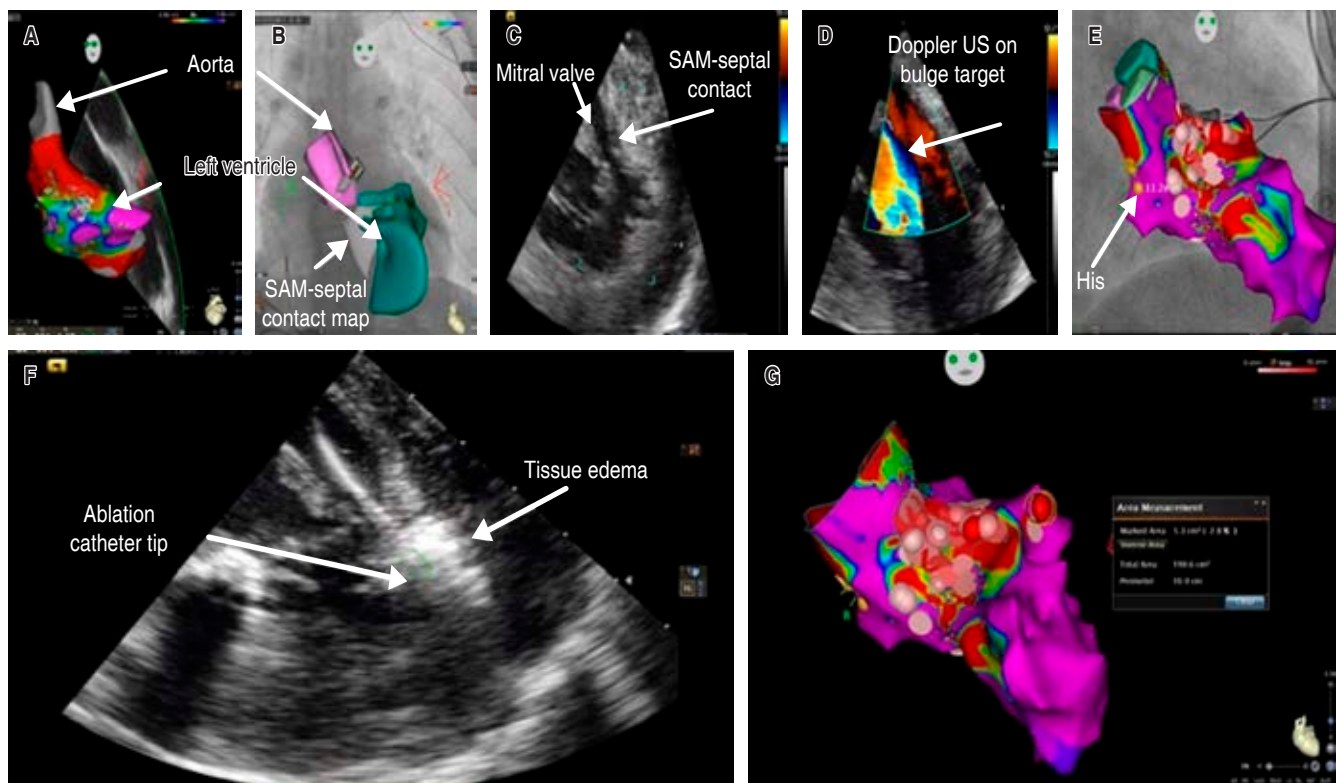


Figure G1C.1: A and B) Aorta, left ventricle, SMA septal contact map in the electroanatomic mapping system Shell. B and C) The plane of US can be seen on the EAM mapping system image and allows us to know exactly what level of LV and SAM contact is imaged. D) Doppler US permit us to know the major acceleration anatomical site. E) An advantage of EAM mapping system is the localization of His bundle avoiding electrical disturbance such as complete AV block, in this case His is 11.2 mm away from ablations sites. F) Localization of ablation catheter tip above the SAM septal target, also the edema produced by the RF points. G) Final ablation area, in this case 190.6 cm<sup>2</sup>, and 10.9 cm perimeter.

dado de alta sin complicaciones mecánicas o eléctricas con mejoría sintomática al mes de seguimiento. **Conclusiones:** Hay pocos casos descritos de ablación por radiofrecuencia septal en HCM. Este caso demuestra la disminución del gradiente a menos de la mitad, demostramos que este procedimiento es una alternativa menos agresiva, efectiva y segura para disminuir el gradiente responsable de muerte súbita en esta población.

### PRIMER LUGAR TRABAJO LIBRE NACIONAL

#### G1TN. *Random Forest* en daño miocárdico de pacientes con COVID-19 y su desenlace clínico

Soto-Álvarez Rafael,\* Soto-Álvarez Claudia,‡  
Borrayo-López Francisco Javier,§ Mares-País Roberto,¶  
González-Benítez Mariana,\* Montoya-Escobar Diana Paola.‡  
\* Hospital General Regional 110. ‡ Instituto Tecnológico y de Estudios Superiores de Occidente. § División de Medicina Molecular, Centro de Investigación Biomédica de Occidente. ¶ Hospital General Regional 180.

**Introducción:** En medicina, el uso de herramientas de *machine learning* ha sido poco explorado; sin embargo, sus capacidades tanto de recopilación como de análisis de cantidades masivas de datos son de amplia utilidad en otras áreas. En la actualidad

se generan abundantes datos de pacientes con COVID-19 de manera acelerada que sobrepasan la capacidad de análisis de técnicas tradicionalmente utilizadas en medicina, por lo que su aplicación en el área médica abre la posibilidad de profundizar y acelerar el entendimiento del curso de enfermedades emergentes. **Objetivo:** Obtener un modelo de *Random Forest* para la predicción del desenlace clínico en pacientes con COVID-19 mediante la evaluación del daño miocárdico. **Material y métodos:** Se incluyeron 562 pacientes adultos con COVID-19 quienes contaban con registro de troponina I del Hospital General Regional No. 110 atendidos durante el transcurso del año 2020. Se segmentó la muestra por tipo de egreso y se realizó un análisis descriptivo y analítico de la población con parámetros clínicos y de laboratorio (*Tabla G1TN.1*). Se implementó la Optimización Bayesiana para obtener un modelo de *Random Forest* con el mejor *F1 Score*. **Resultados:** Mediante la optimización Bayesiana se logró obtener y entrenar el modelo de *Random Forest* para construir un modelo de clasificación binario de desenlace clínico usando biomarcadores. Con dicho modelo obtuvimos los siguientes resultados con nuestros datos de prueba: exactitud de 0.8653, un *ROC Auc* de 0.8721 y un *F1 Score* de 0.8246. De las variables que se usaron para la construcción del modelo se obtuvo que la variable con mayor influencia es la urea (0.12), seguida de los linfocitos (0.10), CPK-MB (0.10), eritrocitos (0.09) y el daño al miocardio (0.08) (*Figura G1TN.1*). Se observó que,

Tabla G1TN.1: Características demográficas, clínicas y laboratoriales entre los supervivientes y fallecidos.

	Vivos n (%)	Fallecidos n (%)	Total N (%)	p
	247 (43.95)	315 (56.05)	562 (100)	
Edad (años)	57.45 ± 14.33	62.62 ± 14.39	60.35 ± 14.58	0.001
Femenino	86 (34.82)	101 (32.06)	187 (33.27)	0.492
Días de estancia intrahospitalaria	12.23 ± 8.32	12.01 ± 9.80	12.11 ± 9.17	0.177
Unidad de cuidados intensivos	9 (3.64)	50 (15.87)	59 (10.5)	0.001
Enfermedad pulmonar obstructiva crónica	14 (5.67)	23 (7.3)	37 (6.58)	0.438
Fumador activo	20 (8.1)	32 (10.16)	52 (9.25)	0.155
Diabetes mellitus tipo 2	100 (40.49)	139 (52.06)	239 (42.53)	0.386
Hipertensión arterial	119 (48.18)	164 (52.06)	283 (50.36)	0.361
Enfermedad renal crónica	19 (7.69)	43 (13.65)	62 (11.03)	0.025
Intubación	12 (4.86)	182 (57.78)	194 (34.52)	0.001
Obesidad	60 (24.29)	96 (30.48)	156 (27.76)	0.104
Cardiopatía	14 (5.67)	29 (9.21)	43 (7.65)	0.117
Evento vascular cerebral	2 (0.81)	11 (3.49)	13 (2.31)	0.036
Daño al miocardio	30 (12.15)	177 (56.19)	207 (36.83)	0.001
Hemoglobina (g/L)	13.74 ± 2.26	12.76 ± 2.71	13.19 ± 2.56	0.001
Plaquetas (miles/μL)	289.56 ± 113.54	232.58 ± 111.38	257.93 ± 115.77	0.001
Leucocitos (miles/μL)	10.5 ± 5.38	13.92 ± 7.65	12.4 ± 6.94	0.001
Linfocitos (miles/μL)	1.24 ± 1.55	0.86 ± 0.98	1.03 ± 1.28	0.001
Neutrófilos (miles/μL)	8.48 ± 4.85	12.08 ± 6.79	10.47 ± 6.26	0.001
Glucosa (mg/dL)	152.85 ± 93.31	182.03 ± 109.7	169.25 ± 103.77	0.001
Urea (mg/dL)	53.58 ± 41.74	97.45 ± 78.75	78.31 ± 68.72	0.001
Creatinina (mg/dL)	1.43 ± 2.86	2.41 ± 3.44	1.99 ± 3.23	0.001
Potasio (mmol/L)	4.29 ± 0.72	4.67 ± 1.1	4.51 ± 0.97	0.001
Dímero D (ng/mL)	2,045.07 ± 9,351.1	4,127.54 ± 9,519.81	3,164.73 ± 9,489.4	0.001
Creatinfosfoquinasa fracción MB (U/L)	17.72 ± 29.19	30.74 ± 38.68	25.71 ± 35.83	0.001
Troponina I (ng/mL)	38.73 ± 209.61	577.95 ± 2,102.09	340.96 ± 1,601.34	0.001
Deshidrogenasa láctica (U/L)	402.33 ± 190.73	843.61 ± 2,131.35	649.13 ± 1,612.3	0.001
Proteína C reactiva (mg/dL)	118.1 ± 108.35	187.8 ± 142.35	157.09 ± 132.91	0.001

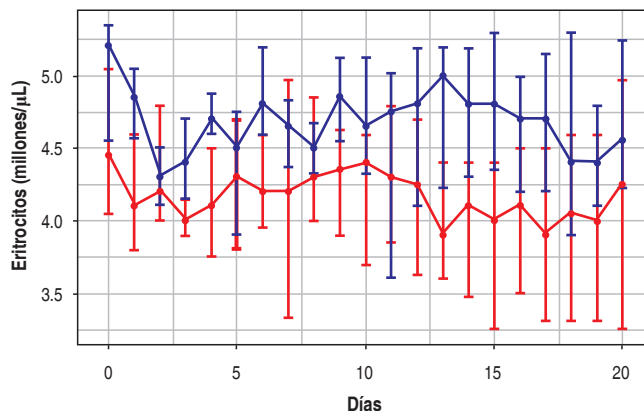
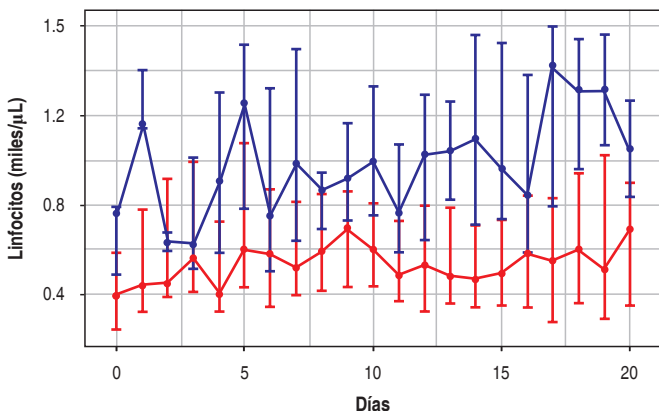
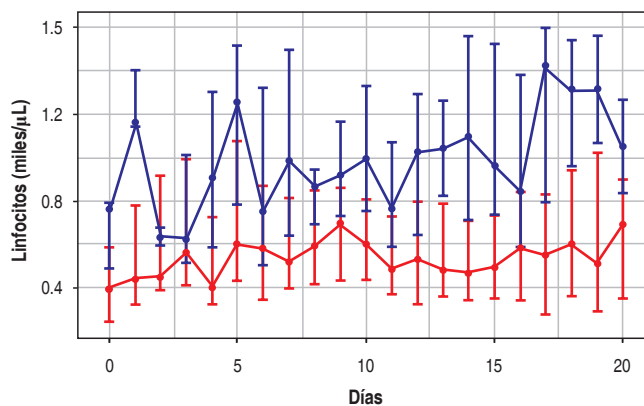
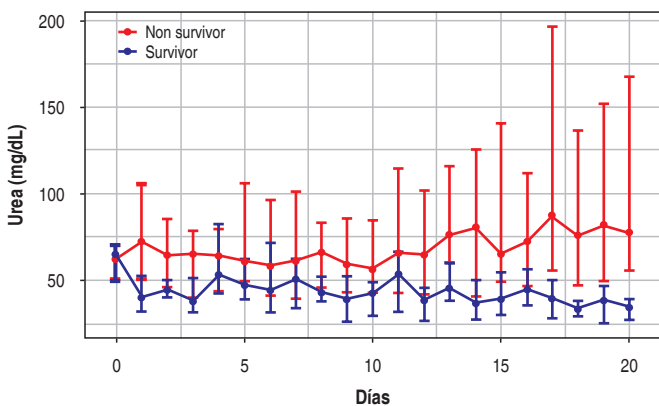
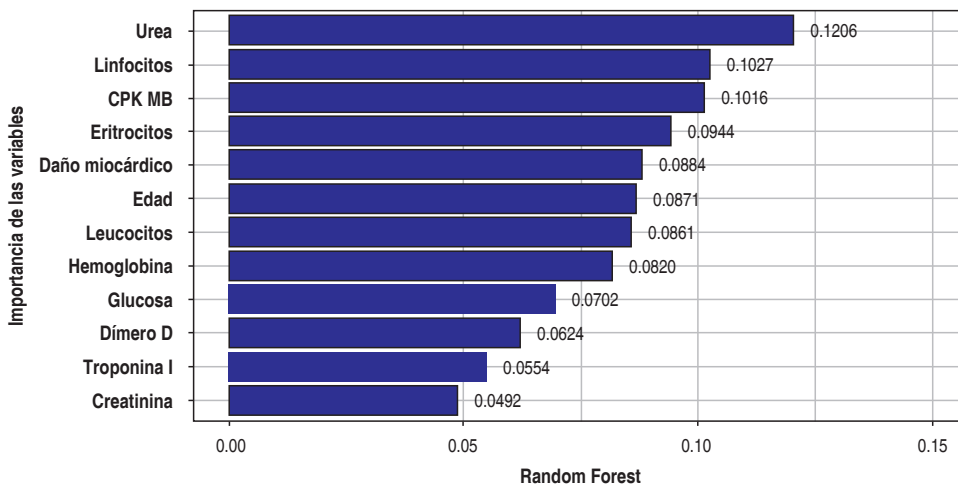


Figura G1TN.1.

a través del tiempo, el aumento de la urea y CPK-MB era mayor en el grupo de pacientes que fallecieron, a la vez que hubo una mayor disminución en los eritrocitos y los linfocitos en el mismo grupo (Figura G1TN.1). **Conclusión:** Con base en la implemen-

tación del modelo de *Random Forest* se obtuvo que las variables con mayor influencia para predecir el desenlace clínico de los pacientes con COVID-19 fueron la urea, linfocitos, CPK-MB, eritrocitos y el daño al miocardio.

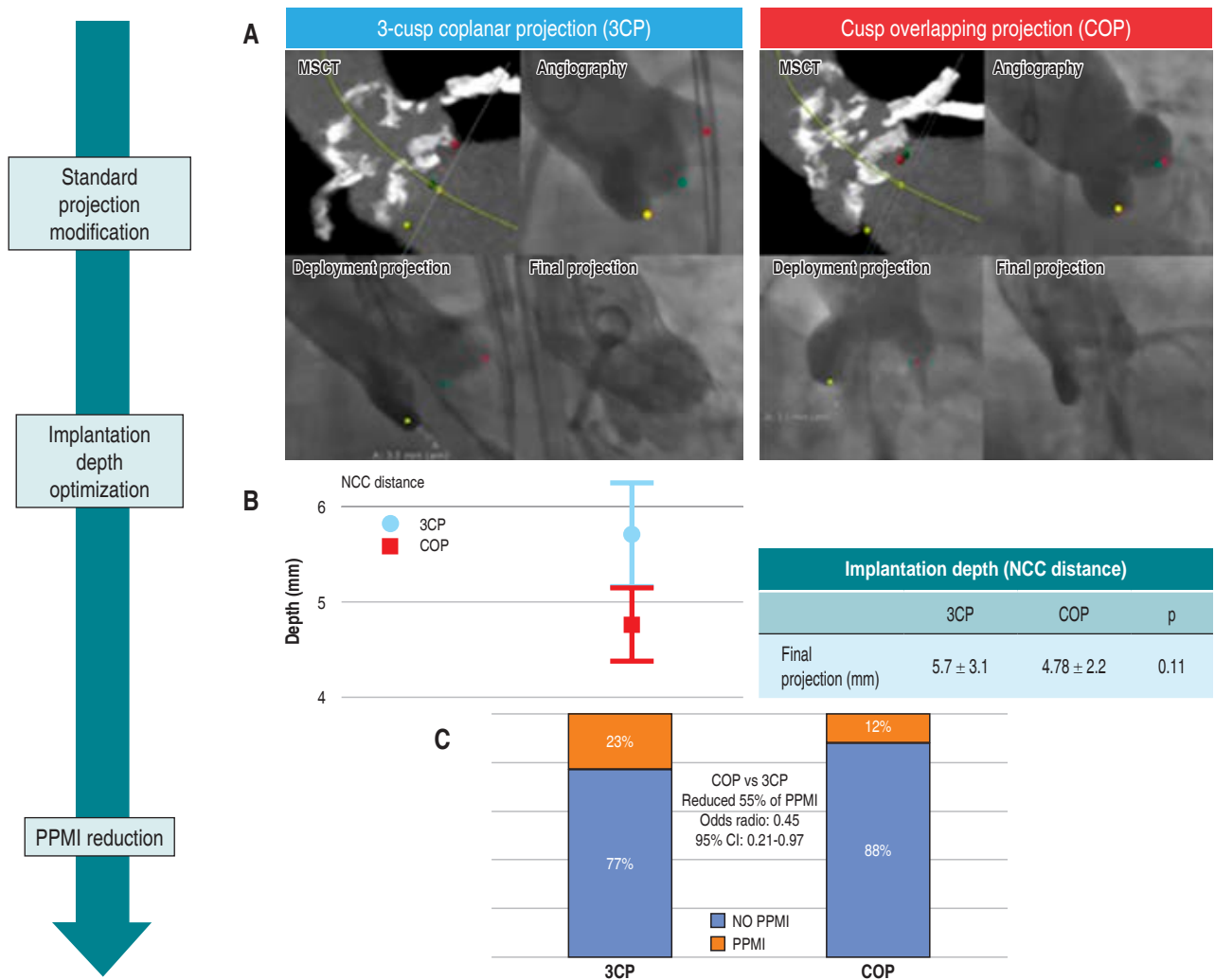
**PRIMER LUGAR TRABAJO LIBRE INTERNACIONAL**

**G1TE. Cusp-overlapping TAVI technique with a self-expanding device optimizes implantation depth and reduces permanent pacemaker requirement**

Arboine Aguirre Luis Alberto, Pascual Callejas Isaac, Almendárez Lacayo Marcel, Avanzas Fernández Pablo, Álvarez Velasco Ruth, Del Valle Fernández Raquel, Hernández-Vaquero Daniel, Alfonso Manterola Fernando, Morís de la Tassa César. Área del Corazón, Hospital Universitario Central de Asturias, Oviedo, España.

**Introduction:** Despite all the technical advances in TAVI, the occurrence of conduction disturbances, requiring a new

permanent pacemaker implantation, is still a major concern. Higher implantation depth minimizes the damage in the conduction system and may reduce PPMI rates. **Objectives:** This study aimed to determine the safety and efficacy of modifying the classic implantation technique for aortic transcatheter heart valve (THV) implantation to a cusp-overlap-projection (COP) technique to achieve a higher implantation depth and to reduce the burden of new permanent pacemaker implantation (PPMI) at 30 days. Aortic self-expanding THV carries an elevated risk for PPMI. **Material and methods:** From March 2017, 226 patients were consecutively included: 113 patients were treated using the COP implantation technique compared with the previous 113 consecutive patients treated using the classic technique. In all patients, implantation depth was assessed by three methods



**Figure G1TE.1:** Cusp-overlap projection technique to reduce the new pacemaker implantation rate after transcatheter aortic valve replacement. **A)** Multislice computed tomography and angiography images representing classic implantation technique and cusp overlapping projection technique; **B)** Mean, standard deviation and 95%CI of implantation depth measured from the noncoronary cusp to the prosthesis; **C)** pacemaker rate according to the classic implantation technique vs the cusp overlapping projection technique. 3CP, 3-cusp coplanar projection; 95% CI, 95% confidence interval. NCC = noncoronary cusp; COP = cusp-overlap projection technique; PPMI = permanent pacemaker implantation.

(noncoronary cusp to the THV, mean of the noncoronary cusp and the left coronary cusp to the THV, and the deepest edge from the left coronary cusp and the noncoronary cusp to the THV). **Results:** The COP group had a lower implantation depth than the group treated with the classic technique (4.8 mm ± 2.2 vs 5.7 mm ± 3.1; p = 0.011; 5.8 mm ± 3.1 vs 6.5 mm ± 2.4; p = 0.095; 7.1 mm ± 2.8 vs 7.4 mm ± 3.2; p = 0.392). Forty patients (17.7%) required a new PPMI after the 30-day follow-up but this requirement was significantly lower in the COP group (12.4 vs 23%, p = 0.036) (Figure G1TE.1). The COP implantation technique consistently protected against the main event (OR, 0.45; 95% CI, 0.21-0.97; p = 0.043), with similar procedural success rates and complications. **Conclusions:** Our study suggest that COP implantation technique is a simple modification of the implantation protocol and provides a higher implantation depth of self-expanding-THV with lower conduction disturbances and PPMI rates.

**PRIMER LUGAR TESIS**

**G1TS. Fenotipo basado en aprendizaje artificial: complejidad y pronóstico en insuficiencia mitral y reparación borde-a-borde**

Álvarez Covarrubias Héctor Alfonso,\*  
Trenkwalder Teresa,\* Lachmann Mark,‡ Presch Antonia,\*

Rippen Elena,‡ Kastrati Adnan,\* Laugwitz Karl-Ludwig,‡  
Joner Michael,\* Xhepa Erion.\*

\* Deutsches Herzzentrum München. ‡ Klinikum rechts der Isar.

**Introducción:** La reparación transcatóter *edge-to-edge* (RTEE) surgió como una terapia novedosa para pacientes con insuficiencia mitral (IM) severa y alto riesgo quirúrgico. Dependiendo de la extensión de la enfermedad, comorbilidades y demografía, los pacientes presentan una heterogeneidad significativa en las características estructurales y funcionales de la enfermedad. **Objetivos:** Mejorar la resolución diagnóstica y pronóstica en pacientes sometidos a RTEE con IM severa extrayendo los fenotipos clínicos relevantes, usando un grupo aglomerado no supervisado (GANS) en conjunto con una red neuronal artificial (RNA). **Material y métodos:** Se incluyeron 521 pacientes con IM severa tratados con RTEE entre 2009 y 2020. Se aplicó GANS a los datos ecocardiográficos preprocedimiento (Tabla G1TS.1). El desenlace primario fue mortalidad a cinco años. **Resultados:** El análisis de los grupos identificó tres fenotipos: 1) 296 pacientes (56.8%), con fracción de expulsión ventricular izquierda preservada (FEVI; 55.5 [IC95%: 54.5-56.4]%) y regular diámetro sistólico final ventricular izquierdo (DSFVI; 35.4 ± 7.75 [IC95%: 34.5-36.4] mm). El *flail* como marcador de IM primaria fue diagnosticado en 164/296 pacientes (55.4 vs 1.9% en grupo 2 y 5.7% en grupo 3, p < 2 × 10<sup>-16</sup>). La supervivencia a cinco años en grupo 1 fue

**Tabla G1TS.1: Características ecocardiográficas acorde a grupos.**

	Clase			Todos (N = 521)	p
	Grupo 1 (n = 296)	Grupo 2 (n = 103)	Grupo 3 (n = 122)		
FEVI, [IC 95%], %	55.5 ± 8.13 [54.5-56.4] <sup>2,3</sup>	30.1 ± 8.68 [28.4-31.8] <sup>1</sup>	28.7 ± 8.51 [27.1-30.2] <sup>1</sup>	44.2 ± 15.4 [42.8-45.5]	< 2.2 × 10 <sup>-16</sup>
DDFVI, [IC 95%], mm	52.7 ± 7.19 [51.9-53.6] <sup>2,3</sup>	61.6 ± 8.65 [59.9-63.4] <sup>1,3</sup>	65.9 ± 9.18 [64.3-67.6] <sup>1,2</sup>	57.6 ± 9.85 [56.7-58.5]	< 2.2 × 10 <sup>-16</sup>
DSFVI, [IC 95%], mm	35.4 ± 7.75 [34.5-36.4] <sup>2,3</sup>	51.8 ± 9.41 [49.7-53.9] <sup>1,3</sup>	56.1 ± 9.68 [54.3-58.0] <sup>1,2</sup>	43.5 ± 12.7 [42.3-44.6]	< 2.2 × 10 <sup>-16</sup>
VDFVI, [IC 95%], mL	127 ± 53.0 [118-135] <sup>2,3</sup>	177 ± 62.7 [163-192] <sup>1,3</sup>	216 ± 81.8 [199-233] <sup>1,2</sup>	165 ± 75.2 [157-174]	< 2.2 × 10 <sup>-16</sup>
VSFVI, [IC 95%], mL	57.8 ± 26.3 [53.4-62.2] <sup>2,3</sup>	125 ± 53.8 [113-138] <sup>1,3</sup>	157 ± 65.0 [143-171] <sup>1,2</sup>	103 ± 64.4 [95.6-110]	< 2.2 × 10 <sup>-16</sup>
SIV, [IC 95%], mm	12.3 ± 3.72 [11.8-12.7] <sup>2,3</sup>	10.2 ± 2.07 [9.81-10.7] <sup>1</sup>	10.7 ± 2.12 [10.3-11.1] <sup>1</sup>	11.5 ± 3.25 [11.2-11.8]	3.7 × 10 <sup>-12</sup>
Volumen AI, [IC 95%], mL	148 ± 75.7 [138-157] <sup>2,3</sup>	114 ± 30.7 [107-121] <sup>1,3</sup>	170 ± 51.1 [160-181] <sup>1,2</sup>	146 ± 66.6 [139-152]	2.5 × 10 <sup>-12</sup>
PSAP, [IC 95%], mmHg	50.5 ± 17.4 [48.5-52.6]	46.3 ± 12.2 [43.9-48.8]	50.9 ± 15.0 [48.2-53.6]	49.8 ± 16.0 [48.4-51.2]	0.0831
Diámetro medio VD, [IC 95%], mm	30.9 ± 5.57 [30.2-31.6] <sup>2,3</sup>	28.3 ± 4.27 [27.5-29.2] <sup>1,3</sup>	37.9 ± 6.78 [36.6-39.1] <sup>1,2</sup>	32.0 ± 6.59 [31.4-32.6]	< 2.2 × 10 <sup>-16</sup>
Diámetro basal VD, [IC 95%], mm	38.8 ± 5.87 [38.0-39.5] <sup>3</sup>	37.5 ± 4.73 [36.5-38.5] <sup>3</sup>	46.2 ± 8.13 [44.7-47.8] <sup>1,2</sup>	40.3 ± 7.11 [39.6-41.0]	< 2.2 × 10 <sup>-16</sup>
TAPSE, [IC 95%], mm	18.5 ± 5.05 [17.9-19.1] <sup>2,3</sup>	15.3 ± 4.37 [14.4-16.2] <sup>1</sup>	14.3 ± 4.07 [13.5-15.0] <sup>1</sup>	16.8 ± 5.05 [16.3-17.3]	2.8 × 10 <sup>-15</sup>
VM EROA, [IC 95%], cm <sup>2</sup>	0.451 ± 0.249 [0.422-0.481] <sup>2,3</sup>	0.240 ± 0.090 [0.222-0.258] <sup>1,3</sup>	0.311 ± 0.136 [0.286-0.336] <sup>1,2</sup>	0.375 ± 0.221 [0.356-0.395]	< 2.2 × 10 <sup>-16</sup>
Volumen regurgitante VM, [IC 95%], mL	65.8 ± 28.6 [62.5-69.2] <sup>2,3</sup>	35.1 ± 13.5 [32.4-37.8] <sup>1,3</sup>	43.2 ± 18.1 [39.9-46.5] <sup>1,2</sup>	54.3 ± 27.4 [51.9-56.7]	< 2.2 × 10 <sup>-16</sup>
Longitud AML, [IC 95%], mm	23.5 ± 4.77 [22.8-24.1] <sup>2,3</sup>	25.9 ± 5.03 [24.9-27.0] <sup>1</sup>	27.0 ± 6.23 [25.8-28.2] <sup>3</sup>	24.9 ± 5.43 [24.3-25.4]	1.1 × 10 <sup>-8</sup>
Longitud PML, [IC 95%], mm	12.6 ± 3.24 [12.2-13.0] <sup>2</sup>	11.2 ± 3.20 [10.6-11.9] <sup>1</sup>	12.1 ± 4.08 [11.3-12.9]	12.2 ± 3.49 [11.9-12.5]	0.0017
Gradiente <sub>medio</sub> VM, [IC 95%], mmHg	1.98 ± 1.00 [1.86-2.10] <sup>2,3</sup>	1.61 ± 0.736 [1.46-1.76] <sup>1</sup>	1.56 ± 0.773 [1.42-1.71] <sup>1</sup>	1.81 ± 0.92 [1.72-1.89]	9.3 × 10 <sup>-6</sup>
Área AD, [IC 95%], cm <sup>2</sup>	27.1 ± 8.70 [25.6-28.6] <sup>2,3</sup>	22.2 ± 4.74 [20.8-23.6] <sup>1,3</sup>	35.4 ± 11.3 [32.6-38.3] <sup>1,2</sup>	28.3 ± 9.99 [27.1-29.6]	8.5 × 10 <sup>-13</sup>
Gradiente <sub>medio</sub> VAo, [IC 95%], mmHg	7.73 ± 5.70 [6.58-8.88]	6.51 ± 5.04 [4.88-8.15]	6.16 ± 4.61 [4.77-7.54]	7.08 ± 5.33 [6.3-7.86]	0.0946
IM IV/IV°, n (%)	139 (47.0) <sup>2,3</sup>	15 (14.6) <sup>1,3</sup>	43 (35.2) <sup>1,2</sup>	197 (37.8)	3.1 × 10 <sup>-8</sup>
IT ≥ III/IV°, n (%)	56 (18.9)	11 (10.7) <sup>3</sup>	29 (23.8) <sup>2</sup>	96 (18.4)	0.0392

Se usó prueba de  $\chi^2$  o exacta de Fisher para evaluar asociación entre variables categóricas y se usó la prueba de Kruskal-Wallis en combinación con la prueba de Wilcoxon con corrección de pruebas múltiples (método Benjamín-Hochberg) para comparar variables continuas, en cual fuera el caso. Los números en los paréntesis indican entre cuáles grupos se detectó diferencia significativa (valor de p ≤ 0.05). No hubo diferencias en PSAP y VAo<sub>medio</sub> después de corrección de múltiples pruebas.

FEVI = fracción de expulsión del ventrículo izquierdo; DDFVI = diámetro diastólico final del ventrículo izquierdo; DSFVI = diámetro sistólico final del ventrículo izquierdo; VDFVI = volumen diastólico final del ventrículo izquierdo; VSFVI = volumen sistólico final del ventrículo izquierdo; SIV = septum interventricular; AI = aurícula izquierda; PSAP = presión sistólica arterial pulmonar; VD = ventrículo derecho; TAPSE = desplazamiento sistólico del plano del anillo tricúspideo (por sus siglas en inglés); VM = válvula mitral; EROA = área del orificio regurgitante efectivo (por sus siglas en inglés); AML = valva mitral anterior (por sus siglas en inglés); PML = valva mitral posterior (por sus siglas en inglés); AD = aurícula derecha; VAo = válvula aórtica; IM = insuficiencia mitral; IT = insuficiencia tricúspidea; IC = Intervalo de confianza; mmHg = milímetros de mercurio.

51% (IC95%: 44.7-58.2%). 2) 102 pacientes (19.8%) con FEVI reducida (30.1 [IC95%: 28.4-31.8]%) y DSFVI grande ( $51.8 \pm 9.41$  [49.7-53.9]mm). La supervivencia a cinco años fue 54.5% (IC95%: 44.2-67.1) sin diferencia significativa con grupo 1 ( $p$  0.972). 3) 122 pacientes (23.4%) con estadio avanzado de remodelado cardiaco incluyendo disfunción biventricular y dilatación biauricular, con mortalidad a cinco años reducida significativamente (27.1% [IC95%: 18.5-39.8]%,  $p < 0.001$ ). Después de dividir aleatoriamente los grupos de estudio en cohortes de derivación

y validación, la RNA predijo de manera precisa la asignación de los grupos (precisión 91%), detectando pacientes de alto riesgo del grupo 3 con buena sensibilidad (75.6%) y excelente especificidad (99.1%). **Conclusiones:** Debido a las distintas etiologías y grados de progresión de enfermedad, GANS identificó tres distintos fenotipos entre pacientes con IM severa más allá de la clasificación convencional de IM primaria y secundaria. Asignar pacientes en grupos podría facilitar de manera más sofisticada la estratificación de riesgo en la práctica clínica.

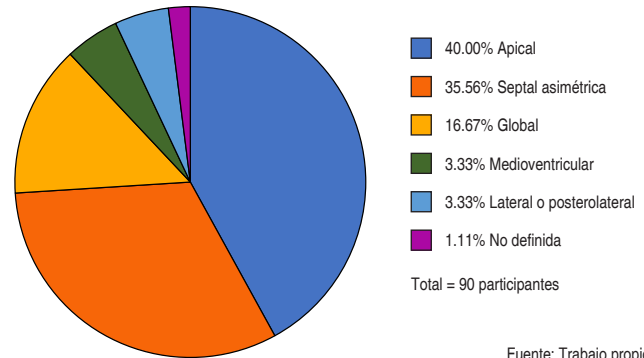
**CARDIOMIOPATÍAS**

**T1. Caracterización clínica, ecocardiográfica y electrocardiográfica de pacientes adultos con miocardiopatía hipertrófica del noroeste de México**

Machain Leyva Cyntia Zulema,  
Figuroa Saucedo Sergio Ramón,  
Zazueta Armenta Verónica, Arroyo Rodríguez  
Cuitláhuac, Martínez Hernández Francisco,  
Padilla Islas Alejandro, Vásquez Serna  
Cesar Iván, Santos Ballaró Marco Antonio,  
Herrera Gavilanes Ramón.  
Instituto Mexicano del Seguro Social, Unidad Médica de  
Alta Especialidad No. 2, Ciudad Obregón, Sonora.

**Introducción:** La miocardiopatía hipertrófica (MCH) es la enfermedad cardíaca hereditaria más frecuente alrededor del mundo, y se caracteriza por una alta heterogeneidad en la expresión morfológica, genética y en la historia natural, que va desde una presentación asintomática hasta insuficiencia o muerte súbita cardíaca (MSC). En México, las caracterizaciones clínicas, ecocardiográficas y electrocardiográficas son escasas y la identificación de fenocopias, como la amiloidosis (AL) o la enfermedad de Fabry (EF), no se realiza de forma sistematizada. **Objetivos:** Describir las principales características clínicas, ecocardiográficas y electrocardiográficas de una muestra de pacientes adultos con MCH procedentes del Noroeste de México. **Material y métodos:** Se obtuvo una muestra de 90 pacientes procedentes de los estados de Sonora (83.3%), Sinaloa (11.1%) y Baja California Sur (5.6%) con diagnóstico clínico, ecocardiográfico y electrocardiográfico de MCH, evaluados entre 2014 y 2020. Se recabaron sus principales características clínicas y sociodemográficas. Asimismo, en todos los seleccionados se ejecutaron pruebas histológicas y moleculares para la identificación de las fenocopias AL y EF. El contraste entre estas características y la etiología por fenocopia se realizó por estadística inferencial. Un valor de  $p < 0.05$  se consideró estadísticamente significativo. **Resultados:** 53.3% fueron hombres, con una mediana de edad de 58 años. La disnea (44.4%) y la angina (26.7%) fueron los principales síntomas. Morfológicamente, la variedades más frecuentes fueron: la apical (40%) y septal asimétrica (35.6%) (Figura T1.1). En 21.1% se registró obstrucción del tracto de salida del ventrículo izquierdo y en 12.2% una insuficiencia mitral significativa. En 11.1% se registraron bloqueos de rama o fasciculares, fibrilación auricular y en 15.5% taquicardias ventriculares. En 14.4% hubo un riesgo de MSC  $\geq 6\%$  a cinco años. Etiológicamente, en 2.2% se registró AL y en 1.1% EF. En estos, la situación funcional cardíaca ( $p = 0.002$ ) y la disfunción diastólica ( $p = 0.047$ ) fueron más graves respecto al resto de los seleccionados. **Conclusiones:** A pesar de ser una enfermedad altamente heterogénea, la identificación de fenocopias resulta relevante por su significativo valor pronóstico y terapéutico.

Clasificación de los seleccionados a partir de la variedad morfológica de la miocardiopatía hipertrófica



Distribución de los seleccionados en función del riesgo de muerte súbita cardíaca a cinco años.

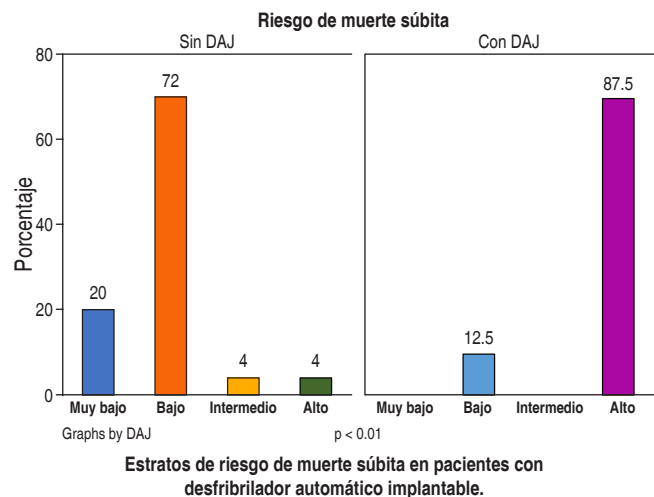
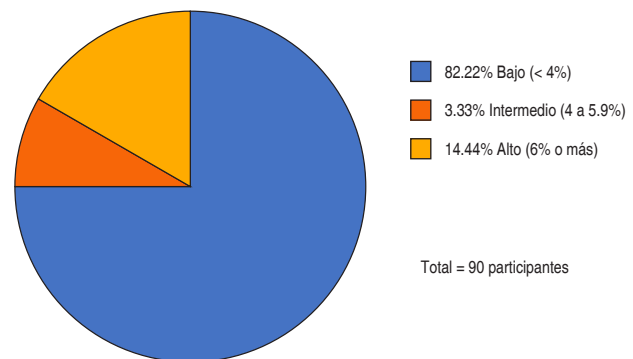


Figura T1.1.



## CARDIONEUMOLOGÍA

### T2. Correlación del índice TAPSE/PSAP con VIT en el paciente con HP grupo 4 y TEP crónico

González Gutiérrez Carlos, Roque Palacios Carlos, Bárcena Molina César, Sánchez Rodríguez Nadia, Hernández Flores Kevin, Madrigal Salcedo Carlos, Avalos Ríos Miguel, Flores Puente Fernando, Morales Portano Julieta. Centro Médico Nacional 20 de Noviembre, ISSSTE.

**Introducción:** Los pacientes con HP grupo 4 tienden a presentar disfunción sistólica del VD y descoplamiento ventrículo arterial aumentando la mortalidad. Ecocardiográficamente se realiza seguimiento de estos pacientes con parámetros independientes, recientemente se propuso la relación de la TAPSE/PSAP como parámetro de acoplamiento ventricular con adecuada evidencia en pacientes que presentan ICC con FEVI reducida y preservada así como en pacientes con TEP aguda, por lo que se propone dicho índice en pacientes con HP grupo 4. **Objetivos:** Evaluar la relación del índice TAPSE/PSAP con los valores de alto riesgo para hipertensión pulmonar por velocidad de la regurgitación de la insuficiencia tricuspídea (VIT). **Material y métodos:** Estudio observacional analítico. La población de estudio se constituyó por 21 pacientes de la consulta de Cardiología clínica del Hospital de Cardiología del CMN 20 de Noviembre, clínica de hipertensión pulmonar, a los que se les realizó estudio ecocardiográfico al diagnóstico de HP grupo 4, bajo tratamiento médico óptimo y seguimiento a un año. En el análisis estadístico se realizaron características demográficas y análisis inferencial mediante correlación Pearson y Wilcoxon. Valor estadísticamente significativo  $p < 0.05$ . Se ocupó programa IBM SPSS Statistics 20. **Resultados:** El índice de TAPSE/PSAP tiene una correlación fuerte negativa al valor de alto riesgo en VIT con  $r -0.8$  y  $R 0.64$ ,  $p = 0.0001$ , de forma inicial y al seguimiento al año (Figura T2.1.). **Conclusiones:** El índice de TAPSE/PSAP tiene una correlación fuerte negativa al valor de alto riesgo en VIT, y por lo tanto para la probabilidad de diagnóstico de hipertensión pulmonar en paciente con TEP crónica y en valoración de acoplamiento ventrículo arterial a seguimiento.

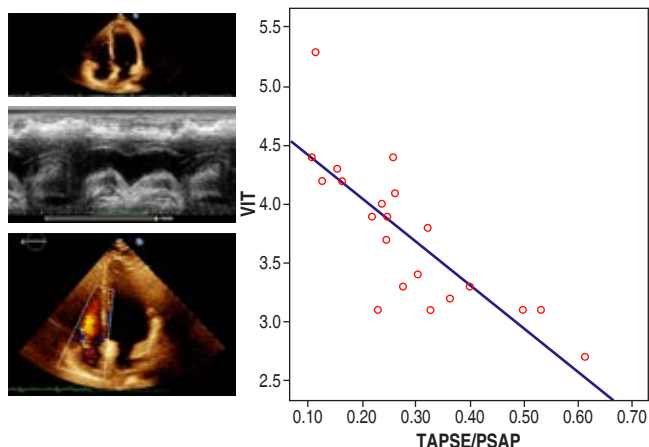


Figura T2.1: A) Gráfica dispersión índice TAPSE/PSAP-VIT. B) Ecocardiograma transtorácico.

## CARDIOPATÍA ISQUÉMICA

### T3. Revascularización completa con ICP en pacientes con IAMCEST y enfermedad coronaria multivaso

Aquino-Bruno Heberto,\* García-García Juan F,\* Muratalla-González Roberto,\* Alcántara-Meléndez Marco A,\* Morales-Portano Julieta D,\* Gómez-Álvarez Enrique B,\* Merino-Rajme José A,\* Plata-Corona Juan C<sup>‡</sup>.

\* Centro Médico Nacional 20 de Noviembre ISSSTE.

<sup>‡</sup> Hospital General de Puebla. Puebla, Puebla, México.

**Introducción:** La revascularización coronaria completa en pacientes con infarto de miocardio con elevación del ST y enfermedad coronaria multivaso es el tratamiento de elección; sin embargo, existen discrepancias sobre el momento adecuado para realizarla. **Objetivo:** El propósito de este estudio fue comparar los resultados de los pacientes con infarto agudo al miocardio con elevación del segmento ST y enfermedad coronaria multivaso sometidos a revascularización completa de un solo momento frente a la revascularización completa intrahospitalaria por etapas mediante intervención coronaria percutánea. **Material y métodos:** Se realizó un estudio de cohorte observacional, retrospectivo, unicéntrico, que incluyó datos de enero de 2013 a abril de 2019. Se incluyeron un total de 634 pacientes. Se compararon los resultados entre pacientes que se sometieron a revascularización completa por etapas frente a los que se sometieron a revascularización completa en un solo momento. El objetivo primario fue valorar la mortalidad intrahospitalaria por todas las causas, mientras que los objetivos secundarios incluyeron: complicaciones cardiovasculares, nueva hospitalización por todas las causas y mortalidad a 30 días y un año después del egreso, además de esto, se construyó un modelo de regresión logística ajustado por edad y sexo para determinar los factores de riesgo que predijeron mortalidad. **Resultados:** De los 634 pacientes, 328 fueron tratados con revascularización por etapas y 306 con revascularización en un solo momento. La mayor parte de nuestra población fueron hombres (76.7%), con una media de edad de 63.3 años. En el grupo de revascularización en un solo tiempo se encontraron lesiones coronarias menos complejas y una mayor proporción de la arteria descendente anterior como vaso culpable. El objetivo primario se produjo con

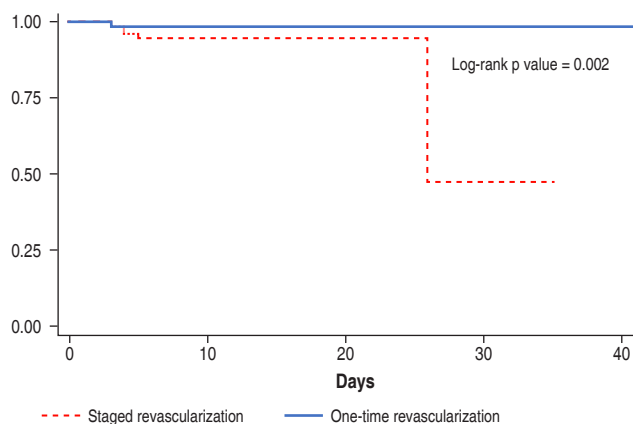


Figura T3.1.

menor frecuencia en la revascularización de un sólo momento (6.1 frente a 1.3%,  $p < 0.01$ ) (Figura T3.1). Los objetivos secundarios también se presentaron en menor proporción en este mismo grupo de pacientes. **Conclusiones:** Nuestros resultados sugieren que en comparación con la revascularización intrahospitalaria por etapas, la revascularización en un solo momento lleva a mejores desenlaces clínicos sin generar más complicaciones.

#### T4. Impacto del fenómeno de no reflujo en pacientes con IAMCEST según la estrategia de reperfusión

Belderrain Morales Nallely, Jiménez Flores Sergio, Sarabia Chao Vianney, Suárez Bravo María Fernanda, Esteva López Jorge, Marcial Mejía Aldo, Arias Mendoza Alexandra, Araiza Garaygordobil Diego.

Instituto Nacional de Cardiología «Ignacio Chávez».

**Introducción:** El fenómeno de no reflujo (FNR) se define como un flujo final coronario  $< \text{TIMI } 2$ ,  $< \text{TMP } 2$  y/o  $\text{MBG } < 2$  después de la angioplastia del vaso responsable del infarto a pesar de lograr

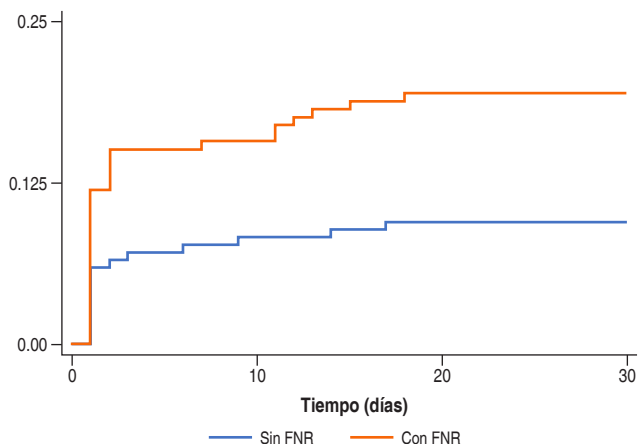


Figura T4.1: Angioplastia primaria: objetivo primario compuesto.

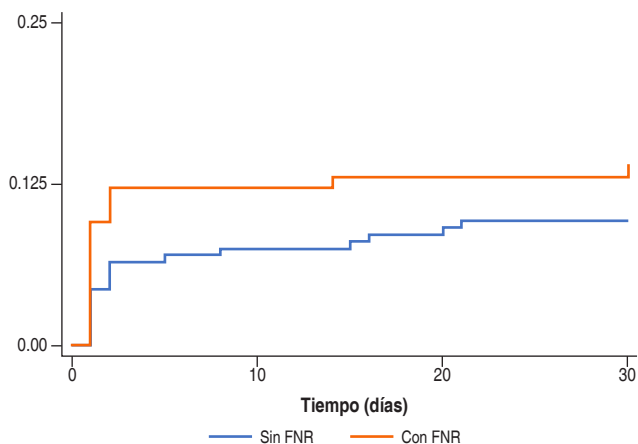


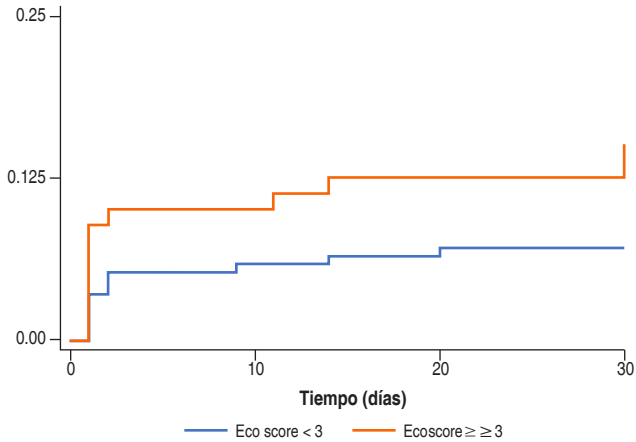
Figura T4.2: Estrategia farmacoinvasiva: objetivo primario compuesto.

su permeabilidad, lo que confiere un mal pronóstico. **Objetivos:** Evaluar la incidencia del objetivo primario compuesto de muerte cardiovascular, insuficiencia cardíaca, choque cardiogénico e infarto recurrente a 30 días en pacientes con infarto agudo de miocardio con elevación del segmento ST (IAMCEST) que reciben una estrategia de reperfusión miocárdica según la presencia o ausencia de FNR. **Material y métodos:** Estudio observacional analítico de 669 pacientes que ingresaron con diagnóstico de IAMCEST entre 2018 y 2021 que hayan sido sometidos a angiografía coronaria durante su hospitalización. Se describieron las características clínicas y aquéllas relacionadas con el tratamiento y con la presencia o ausencia del FNR. Se evaluó la asociación de las variables descritas sobre el objetivo primario compuesto y su desenlace a mediano plazo. **Resultados:** Se incluyeron 664 pacientes con antecedente de IAMCEST divididos en dos grupos según la terapia de reperfusión recibida: ACTP primaria y estrategia farmacoinvasiva (EFI). Se encontró que el FNR fue más frecuente en el grupo de ACTP que en el de EFI (48 vs 38%). Asimismo, en el grupo de ACTP existió una diferencia significativa en la probabilidad de desarrollar el objetivo primario compuesto entre los pacientes con y sin FNR ( $p = 0.024$ ) (Figura T4.1), mientras que en el grupo de EFI no existió diferencia significativa entre los pacientes con y sin FNR ( $p = 0.48$ ) (Figura T4.2). **Conclusiones:** El FNR es una complicación frecuente de la angioplastia, confiriendo los peores desenlaces a quienes lo presentan. La EFI presenta menor proporción de FNR, sin diferencia en el desenlace compuesto a 30 días, lo que apoya aún más el beneficio de la misma en el tratamiento del IAMCEST.

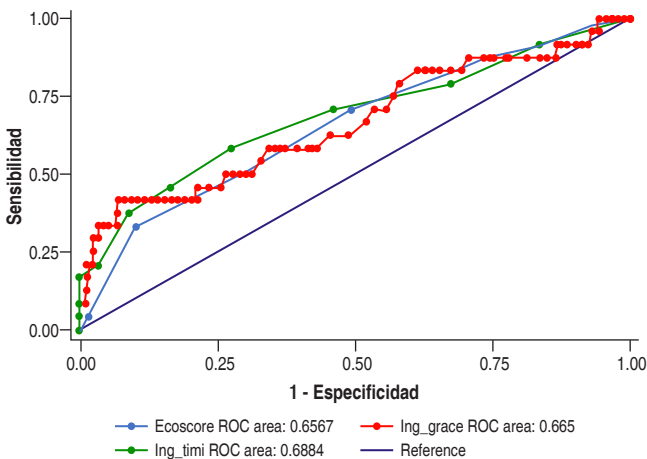
#### T5. Relación entre los resultados de un puntaje ecocardiográfico y desenlaces cardiovasculares en pacientes con IAMCEST

Sarabia Chao Vianney, Juárez Najarro Steaven Antonio, Belderrain Morales Nallely, Suárez Bravo María Fernanda, Esteva López Jorge Arturo, Marcial Mejía Aldo Isaac, Arias Mendoza Alexandra, Araiza Garaygordobil Diego. Instituto Nacional de Cardiología «Ignacio Chávez».

**Introducción:** Existen pocos datos sobre los hallazgos ecocardiográficos en el postinfarto temprano y su relación con eventos cardiovasculares a corto plazo. **Objetivos:** Evaluar la relación entre los resultados del puntaje ecocardiográfico pronóstico Eco-Score y el desarrollo de eventos cardiovasculares mayores a 30 días de seguimiento. **Material y métodos:** Muestra no probabilística de pacientes del estudio PHASE-MX, con infarto agudo del miocardio con elevación del segmento ST (IAMCEST), terapia de reperfusión temprana y ecocardiograma transtorácico bidimensional durante su internamiento. Se desarrolló el puntaje Eco-Score basado en FEVI, índice de movilidad del ventrículo izquierdo, relación  $E/e'$  y fracción de acortamiento del ventrículo derecho ( $0 = \text{FEVI} > 45\%$ ,  $1 = \text{FEVI } 44-35\%$ ,  $2 \leq 35\%$ ;  $1 = \text{IMVI} > 1.5$ ,  $0 = \text{IMVI} \leq 1.5$ ;  $1 = E/e' > 15$ ,  $0 = E/e' \leq 15$ ;  $1 = \text{FACVD} < 30\%$ ,  $0 = \text{FACVD} \geq 30\%$ ). Se calculó en los pacientes y se evaluó la relación entre el resultado ( $\geq 3$  y  $< 3$  puntos) y el desenlace compuesto primario de muerte cardiovascular, infarto recurrente, insuficiencia cardíaca y choque cardiogénico a 30 días del infarto. **Resultados:** De 270 pacientes incluidos, 66.6% obtuvieron un Eco-Score de  $\leq 2$ , y 33.4% de  $\geq 3$ . Los pacientes con puntaje  $\geq 3$  mostraron incremento significativo en el riesgo de desarrollar el objetivo primario compuesto (HR



**Figura T5.1:** Compuesto primario: MCV, reinfarcto, ICC, choque cardiogénico.



**Figura T5.2.**

2.18, IC 95% 1.01-4.86,  $p = 0.05$ ), principalmente insuficiencia cardiaca (HR 2.41, IC 95% 1.02-5.69,  $p = 0.043$ ) (Figura T5.1). Al comparar Eco-Score con otros índices de gravedad en el infarto, obtuvo un área bajo la Curva ROC de 0.6567, similar a GRACE y TIMI, (0.53-0.78,  $p = 0.06$ ) (Figura T5.2). **Conclusiones:** Eco-score incorpora variables ecocardiográficas habituales e identifica pacientes con IAMCEST con mayor riesgo de padecer eventos adversos a corto plazo, con precisión diagnóstica similar a otros índices pronósticos comúnmente utilizados.

#### T6. Predicción de eventos adversos cardiovasculares en pacientes con dolor torácico en México

Esteva López Jorge Arturo, Leon-Blanchet María Fernanda, Reynier Garza Valeria, Marcial Mejía Aldo Isaac, Beldarrain Morales Nallely, Sarabia Chao Vianney, Bravo Suarez María Fernanda, Araiza Garaygordobil Diego, Arias Mendoza Alexandra.

Instituto Nacional de Cardiología «Ignacio Chávez».

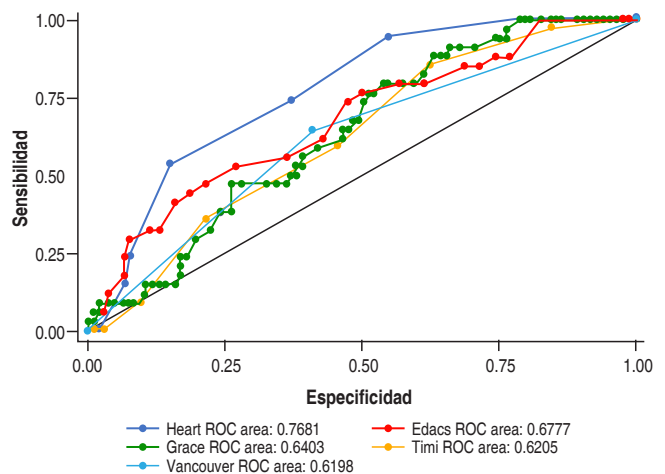
**Introducción:** El dolor torácico representa de 5-20% del total de visitas al servicio de urgencias. A lo largo del tiempo se han desarrollado diferentes herramientas para clasificar a aquellos pacientes que acuden al servicio de urgencias con dolor torácico, más ninguna de ellas ha sido validada en la población mexicana.

**Objetivo:** Comparar el poder discriminativo y precisión diagnóstica para la predicción a 30 días de eventos cardiovasculares mayores (ECVM) de cinco escalas de clasificación de pacientes con dolor torácico: EDACS, TIMI, GRACE, HEART y Vancouver. **Material y métodos:** El estudio se realizó en un hospital universitario de tercer nivel de atención, centro de referencia cardiovascular en la CDMX y área metropolitana. Se incluyeron pacientes consecutivos mayores a 18 años ingresados al servicio de urgencias por dolor torácico como síntoma cardinal entre el 08 de agosto de 2019 y el 12 de marzo de 2020. Se utilizó un formulario de informe de caso estandarizado utilizando el historial médico para la recolección de datos. Se comparó la capacidad discriminativa de los cinco puntajes utilizando el área bajo la curva ROC. El objetivo primario del estudio fue el compuesto de infarto, revascularización repetida y muerte por causas cardiovasculares.

**Resultados:** Se incluyeron 168 pacientes en el análisis final con una media de edad de 61 años, 65.7% hombres. Se realizó un modelo de predicción logística para la predicción de ECVM, el cual demostró que las escalas HEART, EDACS y Vancouver poseen las razones de momios más altas. El puntaje HEART demostró un AUC ROC de 0.76, con una buena discriminación para la predicción de ECVM (Figura T6.1). **Conclusiones:** Este estudio demostró que en pacientes mexicanos con dolor de pecho en la sala de urgencias, la escala HEART es la herramienta más precisa para identificar a los pacientes con mayor riesgo de ECVM dentro de los 30 días posteriores a su ingreso en urgencias.

#### T7. Strain de ventrículo derecho como predictor de hospitalizaciones en pacientes con infartos agudos al miocardio inferiores

Miranda-Aquino Tomás, Gómez-Gómez Xóchitl Citlalli, Bremauntz-Fonseca Fernando, Hernández-del Río Jorge Eduardo. Hospital Civil de Guadalajara «Fray Antonio Alcalde», Jalisco, México.



**Figura T6.1.**

**Introducción:** La extensión al ventrículo derecho en infartos agudos al miocardio inferiores se ha asociado a mayor mortalidad intrahospitalaria. El pronóstico del strain del ventrículo derecho como predictor de morbimortalidad se ha ido estudiando recientemente. **Objetivo:** Determinar si existen diferencias en diferentes variables clínicas, de laboratorio y ecocardiográficas en pacientes que tuvieron hospitalización/defunción en el seguimiento a tres años. Analizar si hay asociación de alguna de las variables ecocardiográficas como predictor de morbimortalidad de origen cardiovascular. **Material y métodos:** Estudio retrospectivo, de cohorte, unicéntrico. Se incluyeron pacientes con diagnóstico de síndromes coronarios agudos inferiores en los que se haya documentado involucro de la coronaria derecha. El seguimiento

a tres años se realizó por expediente electrónico y llamadas telefónicas, determinando la primera hospitalización posterior al ecocardiograma. Las variables cualitativas se expresan por porcentaje y se compararon por  $\chi^2$ , las cuantitativas en media ( $\pm$  DE) o mediana (RIQ), y se compararon por t de student o U de Mann-Whitney según la normalidad de las variables. La asociación de las variables con hospitalización de cualquier causa a tres años se realizó con regresión Cox con análisis con curvas de Kaplan Meier para determinar probabilidad de hospitalización. **Resultados:** Se le dio seguimiento a tres años a un total de 34 pacientes, cinco pacientes presentaron una hospitalización, tres de ellos fallecieron. No se encontraron diferencias significativas en las variables clínicas ni de laboratorio en cuanto a los que presentaron morbimortalidad (Tabla T7.1). De las variables ecocardiográficas, los pacientes que se hospitalizaron/fallecieron tuvieron menor FEVI (41 vs 51%) y un menor valor de onda S tricuspídea (7.3 vs 11.9 cm/s). No se encontraron diferencias significativas en cuanto al strain. De los valores ecocardiográficos, el único que se asoció a morbimortalidad fue el strain de la pared libre del ventrículo derecho (Figura T7.1). **Resultados:** El strain de la pared libre del ventrículo derecho es predictor de morbimortalidad en pacientes con infartos agudos al miocardio inferiores.

Tabla T7.1: Características generales de la población.

Variables	General n (%)	Hospitalización n (%)	Control n (%)	p
Masculino	25 (73)	22 (75)	3 (60)	0.8
Edad (años)	60 $\pm$ 9	65 $\pm$ 7	60 $\pm$ 9	0.2
GRACE	120 $\pm$ 28	126 $\pm$ 15	119 $\pm$ 31	0.6
Hipertensión arterial	21 (62)	16 (55)	5 (100)	0.2
Diabetes mellitus	18 (53)	13 (45)	5 (100)	0.07
Tabaquismo	24 (71)	20 (69)	4 (80)	0.9
Troponina I	7.2 $\pm$ 2	7.3 $\pm$ 6	6 $\pm$ 3	0.9
HbA1c (mg/dL)	7.9 (2.8)	11.3 $\pm$ 4	7.6 $\pm$ 3	0.07
Colesterol (mg/dL)	163 $\pm$ 47	162 $\pm$ 49	162 $\pm$ 18	0.9
Triglicéridos (mg/dL)	144 $\pm$ 43	146 $\pm$ 44	116 $\pm$ 11	0.4
Ácido úrico (mg/dL)	5.7 $\pm$ 1.3	6 $\pm$ 3.6	5.7 $\pm$ 1	0.8
FEVI (%)	49 $\pm$ 9	41 $\pm$ 9	51 $\pm$ 8	0.02
FAC VD (%)	37 $\pm$ 11	35 $\pm$ 5	37 $\pm$ 12	0.7
TAPSE (mm)	18 $\pm$ 4	14 $\pm$ 2	19 $\pm$ 4	0.03
Onda S tricuspídea (cm/s)	11.2 $\pm$ 2.7	7.3 $\pm$ 2	11.9 $\pm$ 2	< 0.001
Strain longitudinal global VD (%)	-17.9 $\pm$ 5	-15.1 $\pm$ 2	-18.3 $\pm$ 5	0.2
Strain longitudinal pared libre VD (%)	-19.5 $\pm$ 6	-16.9 $\pm$ 5	-19.9 $\pm$ 6	0.3

**T8. Mortalidad hospitalaria en choque cardiogénico hace la diferencia el acceso radial o femoral**

De León Sánchez Essau Alberto, Galván García José Eduardo, Palacios Rodríguez Juan Manuel. Unidad Médica de Alta Especialidad, Hospital de Cardiología N34. Instituto Mexicano del Seguro Social.

**Introducción:** El choque cardiogénico como complicación del infarto agudo del miocardio se observa en 10% de los casos pero representa una alta mortalidad que va desde 62 hasta 36% según registros internacionales. El uso de acceso radial sobre el femoral ha tenido impacto en la reducción de la mortalidad de hasta 44% del riesgo relativo analizado en el estudio Culpric Shock. **Objetivo:** Comparar la mortalidad intrahospitalaria según el tipo de acceso vascular en el contexto de choque cardiogénico. **Material y métodos:** Es un estudio retrospectivo, observacional. Se incluyeron pacientes registrados en la base de datos de código infarto de marzo de 1997 hasta enero 2021 con criterios de choque como presión arterial sistólica menor de 90 mmhg o uso de vasopresores. Se evaluaron las características demográficas de los pacientes, como manejo brindado en sala de hemodinamia y la mortalidad hospitalaria. **Resultados:** Se analizaron un total de 351 casos, siendo el acceso femoral el mas frecuente 97% (277), hombres 263 (74.9%), infarto de localización anterior en 169 (48.1%) seguido del inferior 124 (35.3%), la arterias culpables más frecuentes fueron arteria descendente anterior en 140 (40%) seguida de la arteria circunfleja en 102 (29.1%), se colocó stent en 246 (70.1%), angioplastia de sólo la arteria culpable en 87.2%, uso de tirofiban en 143 (40.7%), con balón de contrapulso en 198 pacientes (56%) y marcapaso transitorio en 173 (49.3%). La mortalidad intrahospitalaria fue de 44.6% para acceso radial y 48.9% para acceso femoral con valor de p = 0.436. **Conclusiones:** Los resultados muestran que la mortalidad hospitalaria fue similar independientemente del tipo de acceso a utilizar tanto radial como femoral.

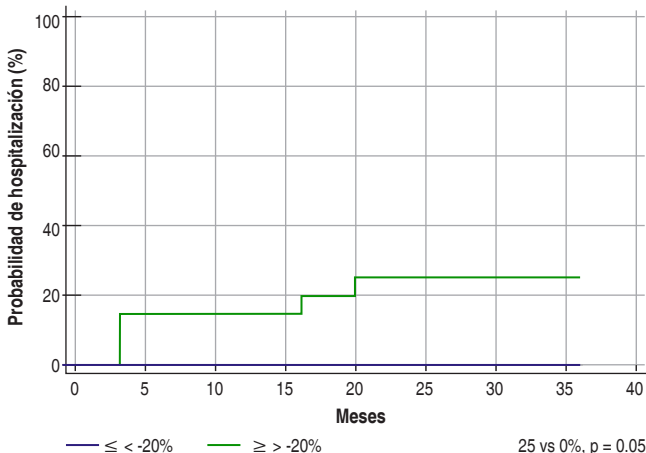


Figura T7.1: Curva de Kaplan-Meier probabilidad de hospitalización de origen cardiovascular.

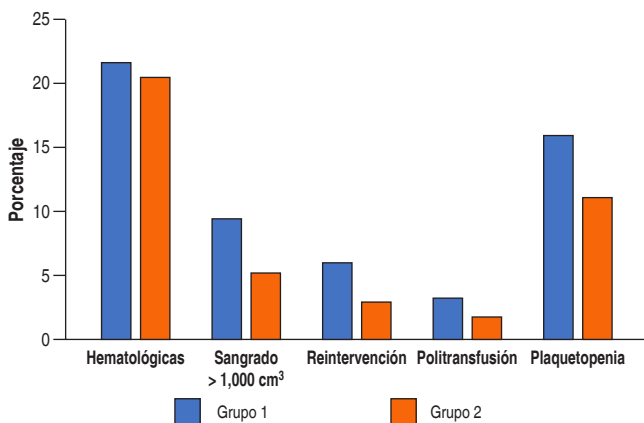
## CIRUGÍA CARDIACA

### T9. Implementación de test viscoelástico POCT y algoritmo de transfusión en cirugía cardiovascular

Rodríguez-Martín I,\* Sánchez-Mora C,† Sánchez-Margalet V‡.

\* Departamento Bioquímica Clínica, Hospital Virgen Rocío. † Departamento Bioquímica Clínica, Hospital Virgen Macarena, Sevilla, España.

**Introducción:** La cirugía cardiovascular asociada a circulación extracorpórea ocasiona importantes trastornos hemostáticos. El objetivo es demostrar que la implantación de test viscoelásticos, como la tromboelastometría rotacional (ROTEM®), permite una terapia transfusional más eficiente, consiguiendo una mejora en salud. **Material y métodos:** Estudio observacional retrospectivo de 675 pacientes sometidos a cirugía cardiovascular, durante un periodo de tres años. Los pacientes han sido divididos en dos grupos, el primer grupo (N = 336) se caracteriza por haber recibido una terapia transfusional perioperatoria basada en test clásicos de laboratorio, unido a la experiencia y toma de decisiones individuales del personal clínico, mientras que el segundo grupo (N = 339) se caracteriza por haber recibido una terapia transfusional dirigida, basada en resultados obtenidos a partir de un sistema *point of care* ROTEM® y un algoritmo de transfusión específico elaborado a partir de dicho test viscoelástico. Este estudio incluye análisis del consumo de hemoderivados y posibles complicaciones desarrolladas durante el postoperatorio, antes y después de la implementación de ROTEM®. **Resultados:** Tras la implementación de un sistema viscoelástico, junto al algoritmo transfusional específico, se observó una disminución de la incidencia de cualquier tipo de transfusión (41.4 vs 31.9%,  $p = 0.026$ ) durante el perioperatorio. Esta disminución fue especialmente significativa en el caso de concentrados de hemáties (31.3 vs 19.8%,  $p = 0.002$ ) y de plasma (9.8 vs 3.8%,  $p = 0.008$ ). ROTEM® se asoció a una disminución estadísticamente significativa de la incidencia de transfusión de unidades de plasma durante la estancia en la UCI (15.8 vs 7.7%,  $p = 0.004$ ). Se observó un



**Figura T9.1:** Complicaciones hematológicas más frecuentes desarrolladas por los pacientes sometidos a cirugía cardiovascular bajo circulación extracorpórea, antes y después de la implementación de ROTEM®.

aumento en el consumo de plaquetas, fibrinógeno, protamina y ácido tranexámico, aunque ésta no fue significativa. Además, se registró una disminución estadísticamente significativa de la incidencia de hemorragia postoperatoria (9.5 vs 5.3%,  $p = 0.037$ ), de reintervención (6.0 vs 2.9%,  $p = 0.035$ ) y del tiempo de estancia en la UCI (6.0 días vs 5.1 días,  $p = 0.026$ ) (Figura T9.1). **Conclusiones:** El empleo de ROTEM® permite un mejor manejo de la coagulopatía, lo cual se ha traducido en un uso más racional de hemoderivados, en una menor incidencia de complicaciones y una menor estancia en la UCI.

### T10. Prevalencia de pacientes infectados asintomáticos con SARS-CoV-2 protocolizados para cirugía cardiovascular

Lendo López Arcenio Alfonso, Sánchez Trujillo Luis Adolfo, Trujillo García Anival, Garay Hansen Jorge Alberto, Guzmán Delgado Nancy Elena.

UMAE 34 Hospital de Cardiología IMSS, Monterrey, Nuevo León.

**Introducción:** El espectro clínico de la infección por SARS-CoV-2 varía desde una infección asintomática hasta una enfermedad crítica. La infección asintomática se define como una prueba de SARS-CoV-2 por RT-PCR positiva en ausencia de una enfermedad clínica compatible con COVID-19. Se estima que la prevalencia de asintomáticos es de aproximadamente 30 a 40%. **Objetivos:** Calcular la prevalencia de pacientes infectados asintomáticos con SARS-CoV-2 protocolizados para cirugía cardiovascular. Como objetivos secundarios se analizó si el ser portador asintomático se relacionaba con aumento de mortalidad, aumento de días en terapia intensiva, aumento de días con aminas vasoactivas, aumento de días en ventilación mecánica, aumento de sangrado mayor a lo habitual y aumento de eventos tromboembólicos. **Material y métodos:** Estudio retrospectivo, observacional, de cohorte, analítico, en el que se incluyeron todos los pacientes con PCR positivo para SARS-CoV-2, el cual se haya realizado como parte del protocolo quirúrgico, en pacientes en espera de cirugía cardiovascular en la unidad y que fueran asintomáticos, de abril de 2020 a enero de 2021. **Resultados:** Un total de 195 pacientes fueron incluidos, 69.5% fueron hombres, un promedio de edad de 60.7 años, el diagnóstico más común fue enfermedad coronaria multivascular en 69.2% y el procedimiento quirúrgico más frecuentemente realizado fue la revascularización miocárdica (67.7%). La prevalencia de pacientes asintomáticos infectados con SARS-CoV-2 fue de 14.9% (29 pacientes). Los pacientes fueron readmitidos con una nueva prueba PCR negativa, la cirugía fue realizada en una media de 42 días posterior a la primera detección. Tablas T10.1 y T10.2 para mayor información. **Conclusiones:** La prevalencia de infección por SARS-CoV-2 en pacientes asintomáticos que requirieron cirugía cardíaca electiva fue muy similar a la población en general durante la pandemia. La mortalidad peri- y postoperatoria fue similar entre los pacientes que fueron positivos para SARS-CoV-2 en comparación con los que el resultado fue negativo. Llama la atención que el tiempo en terapia intensiva y el uso de aminas vasoactivas estuvo incrementado en los pacientes previamente infectados. Aunque es un estudio retrospectivo, consideramos que los hallazgos remarcan el beneficio del muestreo en búsqueda de SARS-CoV-2 en pacientes

Tabla T10.1: Características de la población. N = 195.

	n (%)
Sexo	
Masculino	69.2
Femenino	30.8
Edad (años)	60.7
Diabetes mellitus 2	47.2
Hipertensión arterial	66.2
Dislipidemia	28.2
Tabaquismo	44.1
Enfermedad renal crónica	22.6
Enfermedad pulmonar obstructiva crónica	5.1
Diagnóstico al ingreso	
Cardiopatía isquémica	69.2
Enfermedad valvular (válvulas nativas, válvulas protésicas, endocarditis, enfermedad subvalvular)	27.5
Otros (mixoma, marcapasos ERI, complejo SHONE, CIA)	3.3
Fracción de eyección ventrículo izquierdo	49.4
Tipo de cirugía	
Revascularización	67.7
Reemplazo valvular	21.5
Revascularización + reemplazo valvular	8.2
Otros	2.6

Tabla T10.2: Resultados. N = 195 .

	Población total	PCR test para SARS-CoV-2		p
		Positivo N = 29 (15.4%) n (%)	Negativo N = 166 (84.6%) n (%)	
Mortalidad	16 (8.2)	1 (6.36)	15 (93.8)	0.276
Días en UCI	2.89 ± 2.3	3.93 ± 3.3	2.71 ± 2.0	0.009
Días de aminas	1.42 ± 1.63	1.97 ± 2.9	1.32 ± 1.2	0.049
Días de ventilación mecánica	1.16 ± 2.65	1.34 ± 2.8	1.13 ± 2.6	0.683
Sangrado	23 (11.7)	1 (4.3)	22 (95.7)	0.105
Eventos tromboembólicos	4 (2.05)	0 (0.0)	4 (100.0)	0.522

en espera de cirugía cardíaca, ya que al parecer se encuentran en mayor riesgo de inestabilidad hemodinámica.

## COVID-19

### T11. Acoplamiento ventriculoarterial derecho como predictor de mortalidad en pacientes con COVID-19

Miranda-Aquino Tomás, Aceves-Millán Rocío, Amezcua-Gómez Lilia, Ixcamparij-Rosales Carlos. Centro Médico Nacional 20 de Noviembre, ISSSTE, Ciudad de México, México.

**Introducción:** El acoplamiento ventriculoarterial derecho (AVAD) es un marcador de daño miocárdico subclínico. Su asociación con mortalidad en pacientes con COVID-19 se ha investigado recientemente. **Objetivos:** Determinar si existe diferencia en pacientes con AVAD anormal vs normal, en cuanto a la mortali-

dad, el requerimiento de ventilación mecánica. Analizar si existe asociación de la presencia de AVAD anormal y la mortalidad a un año. Investigar el valor de corte del AVAD para predecir mortalidad. **Material y métodos:** Estudio unicéntrico, prospectivo, analítico. Se incluyeron pacientes con COVID-19, a los cuales se les realizó un estudio ecocardiográfico en los primeros siete días intrahospitalario. Se excluyeron pacientes con ventilación mecánica, antecedente de cardiopatía isquémica, valvulopatías, enfermedad pulmonar obstructiva crónica. Los pacientes se incluyeron durante el periodo de mayo a agosto de 2020, el seguimiento a un año se realizó por medio del expediente clínico electrónico y llamadas telefónicas. Los ecocardiogramas se realizaron con la IE-33 Phillips, la determinación del strain se obtuvo con el soft-

Table T11.1: Difference of variables of patients with an abnormal and a normal right ventriculoarterial coupling (RVAC).

Variable	Abnormal RVAC N = 45	Normal RVAC N = 36	p
<b>Clinic</b>			
Death	24 (53)	3 (9)	0.0004
Mechanical ventilation	21 (47)	4 (11)	0.001
Gender (male)	22 (49)	20 (55)	0.7
Age (years)	55 ± 17	52 ± 16	0.3
Body mass index (kg/m <sup>2</sup> )	30.7 ± 5.5	29.7 ± 5.1	0.4
Hypertension	16 (36)	17 (47)	0.4
Diabetes mellitus	16 (36)	13 (36)	0.8
Smoke	19 (42)	8 (22)	0.009
Dyslipidemia	9 (20)	7 (19)	0.9
Obesity	25 (56)	15 (42)	0.3
<b>Laboratory</b>			
C-reactive protein (mg/dL)	118 (69-133)	43 (14-83)	0.009
Ferritin (ng/dL)	648 (458-955)	367 (245-642)	0.05
Troponin (ng/dL)	22 (8-42)	2 (1-7)	0.001
D-dimer (mg/dL)	1.8 (1.2-3.7)	0.75 (0.4-1.3)	0.003
<b>Echocardiogram</b>			
Left ventricular ejection fraction (%)	59 ± 7	62 ± 7	0.06
Left ventricular mass index (g/m <sup>2</sup> )	89 ± 23	85 ± 28	0.6
Left atrial volume index (mL/m <sup>2</sup> )	27 ± 13	23 ± 7	0.08
Right atrial volume index (mL/m <sup>2</sup> )	24 ± 12	21 ± 10	0.3
Diastolic dysfunction	24 (53)	15 (36)	0.4
E/e' ratio	9.6 ± 7	8.7 ± 3.2	0.5
Right ventricular dilation	24 (53)	11 (31)	0.07
Right ventricular fractional area change (%)	41 ± 11	48 ± 7	0.003
Tricuspid annular plane systolic excursion (mm)	19 ± 4	22 ± 4.3	0.004
Tricuspid S'wave (cm/s)	11.1 ± 2.6	12.2 ± 2.3	0.07
Pulmonary artery acceleration time (ms)	101 ± 26	110 ± 22	0.1
Tricuspid regurgitation velocity (m/s)	2.6 ± 0.4	2.1 ± 0.3	< 0.001
Pulmonary systolic artery pressure (mmHg)	35 ± 10	23 ± 6	< 0.001
Pericardial effusion	14 (31)	5 (14)	0.1
Left ventricular global longitudinal strain (%)	-15.0 ± 3.6	-17.9 ± 3.3	< 0.001
Left atrial global longitudinal strain (%)	26 ± 11	36 ± 9	< 0.001
Right ventricular free-wall longitudinal strain (%)	-16.6 ± 6.3	-26.9 ± 5.5	< 0.001
Right ventricular coupling	0.5 ± 0.2	1.2 ± 0.4	< 0.001

ware Qlab 13.0. La supervivencia a un año se determinó con las curvas de Kaplan-Meier y la asociación con mortalidad a un año se investigó con regresión Cox. El valor de corte para predecir mortalidad se determinó con curvas ROC. Se determinó el AVAD anormal con un valor menor a 0.8. **Resultados:** Se incluyeron 81 pacientes, 45 tenían un AVAD anormal y 36 normal (Table T11.1). Los pacientes con AVAD anormal presentaron mayor mortalidad y mayor requerimiento de ventilación mecánica; además, tuvieron mayores niveles de PCR, troponina I y dímero D; menor FAC VD, TAPSE, strain VI, AI, VD, AVAD; mientras que también presentaron mayor PSAP, VIT. La supervivencia a un año de los pacientes con AVAD anormal fue de 53 vs 91% (Figure T11.1), la asociación con

mortalidad a un año fue de HR: 7.0 (IC 95% 2.1-23; p = 0.0001). El valor de corte del AVAD para predecir mortalidad fue de < 0.48 (S 71%, E90%, AUC: 0.836; p ≤ 0.0001). **Conclusión:** Los pacientes con AVAD anormal presentaron mayor requerimiento de ventilación mecánica y mortalidad. La mitad de los pacientes con AVAD anormal fallecieron, presentando asociación para predecir la mortalidad. El valor de corte < 0.48 fue el mejor para asociarse a mortalidad.

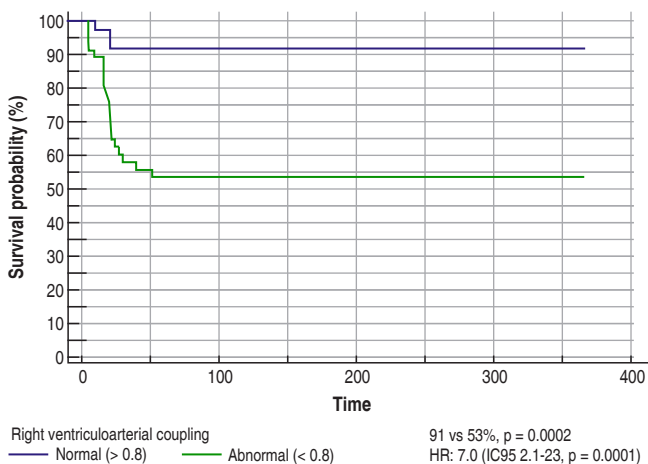


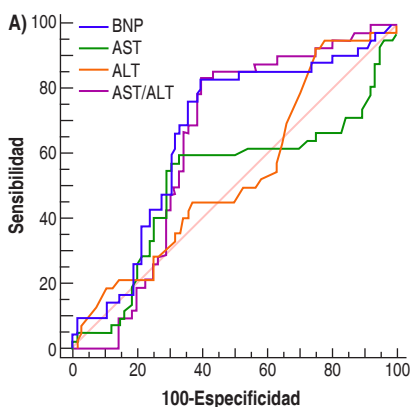
Figure T11.1: One year survival probability and right ventriculoarterial coupling.

**T12. Asociación AST/ALT como factor de riesgo pronóstico cardiovascular, en pacientes con COVID-19 sin insuficiencia cardiaca**

Martínez Cardozo Daniel,\* Osuna Ramos Juan Fidel‡.

\* Hospital General Ticomán. SEDESA. ‡ Centro de Investigación y de Estudios Avanzados del IPN.

**Introducción:** En población general, la relación aspartato aminotransferasa (AST)/alanina aminotransferasa (ALT) se asocia con péptido natriurético cerebral (BNP) como predictor de muerte cardiovascular, reportándose interacción cardio-hepática en insuficiencia cardiaca (IC). En la enfermedad por coronavirus 2019 (COVID-19), individualmente el BNP asocia mayor riesgo de intubación y pronóstico grave, y la relación AST/ALT mayor mortalidad. **Objetivos:** Evaluar la asociación AST/ALT con BNP, y como factor pronóstico cardiovascular, en pacientes con COVID-19 sin antecedente de IC. **Material y métodos:** Se realizó un estudio de cohorte (240 pacientes con COVID-19) seguidos hasta el desenlace clínico (mejoría, defunción: cardiovascular vs no cardiovascular). Efectuando estadística descriptiva, curvas: característica operativa del receptor (área debajo de la curva; AUC) y Kaplan-Meier, correlación de Pearson, prueba de Wilcoxon, análisis de Cox y logístico multivariado. **Resultados:** Predijeron mortalidad cardiovascular en COVID-19: BNP (nivel > 104; AUC 0.67; p =



	AUC	Sensibilidad	Especificidad	IC 95%	p	Punto de corte
BNP	0.67	83	61	0.58-0.75	0.0015	104.0
AST/ALT	0.64	83	60	0.55-0.72	0.0058	1.3
AST	0.52	57	70	0.42-0.61	0.7805	69.0
ALT	0.54	93	25	0.44-0.63	0.4968	60.0

IC = intervalo de confianza, BN = péptido natriurético cerebral, AST = aspartato aminotransferasa, ALT = alanina aminotransferasa, AST/ALT = relación AST/ALT.

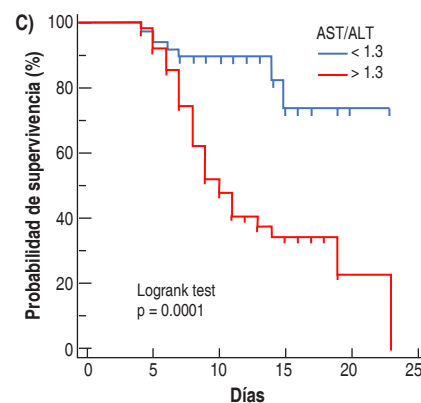
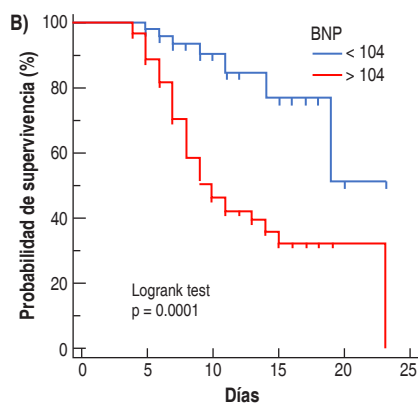
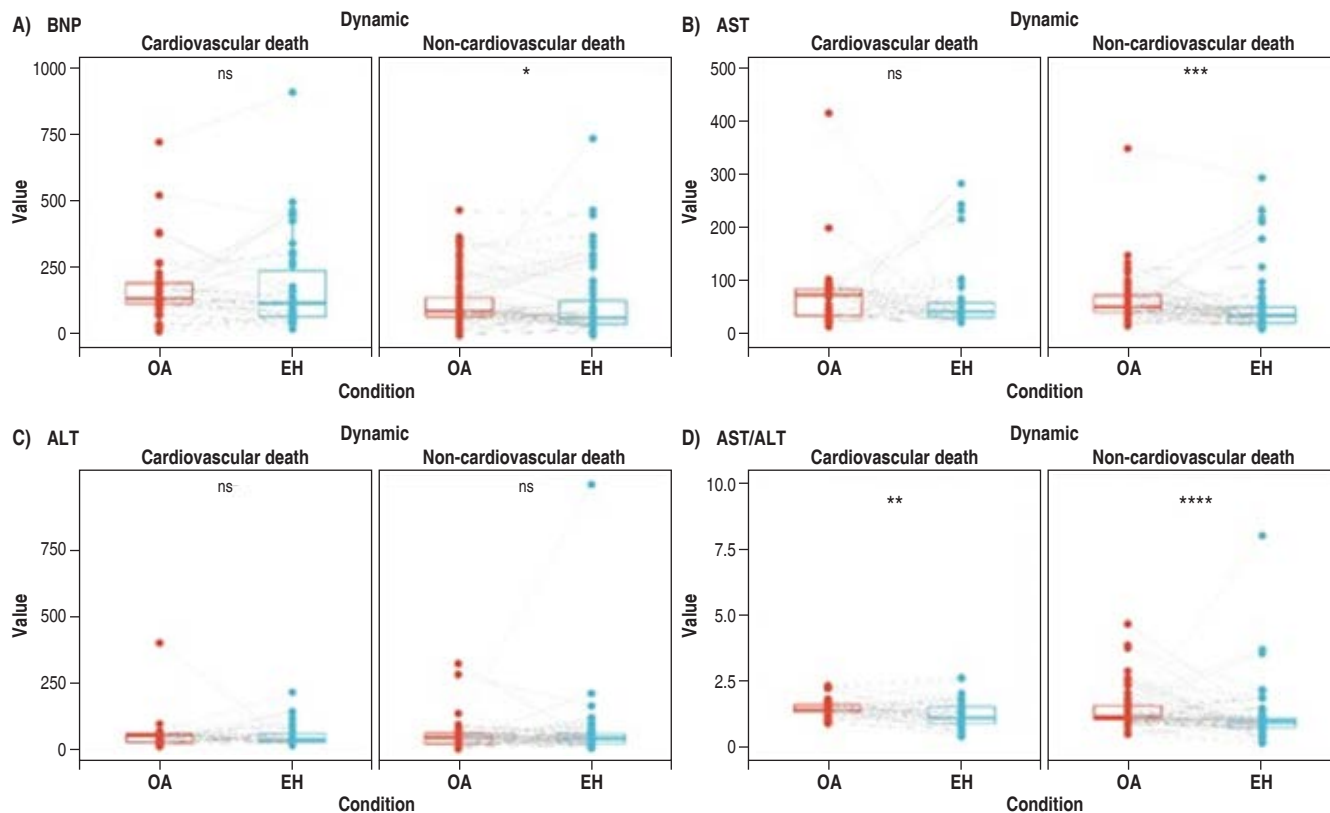


Figura T12.1: BNP y relación AST/ALT distinguen a pacientes hospitalizados con COVID-19 con diferente pronóstico cardiovascular. A) Se utilizó curva ROC de BNP, relación AST/ALT, AST y ALT, para comparar la capacidad de predecir mortalidad cardiovascular. Los valores de corte se determinaron mediante el índice de Youden. El valor de p se obtuvo de la prueba de  $\chi^2$ . B) Análisis de supervivencia de Kaplan-Meier en pacientes con COVID-19, con BNP < 104 y > 104. C) Con relación AST/ALT < 1.3 y > 1.3. El valor de p se obtuvo de Logrank test. Se consideró estadísticamente significativo si p ≤ 0.05. AUC, área bajo la curva.



**Figura T12.2:** Cambios dinámicos durante la hospitalización de pacientes con COVID-19 con muerte cardiovascular y no cardiovascular. Comparación de: (A) BNP (B) AST (C) ALT (D) y AST/ALT. Los datos se muestran como mediana, el valor de p se obtuvo de pruebas de Wilcoxon y se consideró estadísticamente significativo si \* $p \leq 0.05$ ; \*\*  $p \leq 0.01$ ; \*\*\*  $p \leq 0.001$ , \*\*\*\* $p \leq 0.0001$ .

AST = aspartato aminotransferasa, ALT = alanina aminotransferasa, AST/ALT = relación AST/ALT, BNP = péptido natriurético cerebral, OA = admisión hospitalaria, EH = fin de hospitalización, ns = no significativo.

0.0015) y AST/ALT (nivel > 1.3; AUC 0.64;  $p = 0.0058$ ), con HR 2.90 y 2.49, respectivamente, explicando menor supervivencia ( $p \leq 0.0001$ ) (Figura T12.1). Entre muertes cardiovasculares: AST/ALT predijo BNP > 104 (AUC 0.70;  $p \leq 0.0001$ ), con asociación significativa entre ambos ( $r = 0.579$ ;  $p \leq 0.001$ ), además hubo disminución significativa de AST/ALT ( $p \leq 0.0001$ ) durante hospitalización en defunciones cardiovasculares, a diferencia de BNP ( $p \leq 0.05$ ) y AST ( $p \leq 0.001$ ) en defunciones no cardiovasculares (Figura T12.2). Los factores de riesgo de mortalidad cardiovascular encontrados fueron: hipertensión arterial OR 9.344, ventilación mecánica OR 8.102, BNP OR 3.531, creatinina OR 1.996, AST/ALT OR 1.148, índice de masa corporal OR 0.031, relación albúmina/fibrinógeno OR 0.406, y con OR cercanos a 1: edad, leucocitos, linfocitos y dímero D. **Discusión:** COVID-19 y otras neumonías virales presentan aumento de BNP denotando estrés hemodinámico sin IC; la elevación de AST y ALT denotan daño, lesión hepática y mal pronóstico. Estos resultados son similares a los nuestros, corroborando que su incremento al ingreso hospitalario indica mal pronóstico cardiovascular. En específico AST/ALT incrementado reflejaría carga, daño y presencia de enfermedad cardiovascular latente por endotelialitis microtrombótica, desregulación inmunitaria, daño e isquemia hepática. **Conclusiones:**

Podríamos estar subestimando AST/ALT, ya que un valor > 1.3 se asoció con BNP (> 104), encontrando ser una herramienta para estratificar riesgo de mortalidad cardiovascular en COVID-19 sin IC, dada esta asociación, podría ser considerado factor de riesgo cardiovascular.

## ELECTROFISIOLOGÍA CARDIACA

### T13. Utilidad del punto de Wenckebach para evaluar la necesidad de marcapasos definitivo en pacientes post TAVR

Solorio Pineda Abel Alexis, Rodríguez Diez Gerardo, Muratalla González Roberto, García García Juan Francisco, Merino Rajme José Alfredo, Rivas Gálvez Ronald Edgardo, Chávez Ávila Abdon, Campos Delgadillo Jorge Leonardo, Lara Vargas Jorge Antonio.

Centro Médico Nacional 20 de Noviembre.

**Introducción:** El reemplazo transcatóter de la válvula aórtica (TAVR) se ha convertido en el tratamiento de elección en pacientes con estenosis aórtica severa. Una de las complicaciones más frecuentes al implante son los trastornos de conducción aso-



ciados por afectación mecánica del sistema de conducción. Los pacientes que presentan bloqueo auriculoventricular completo persistente (BAVCP) tienen indicación de implante de marcapasos definitivo (MCD). Algunos pacientes manifiestan otros trastornos como: prolongación del segmento PR, nuevo bloqueo de rama izquierda del haz de His o BAVC transitorio; en estos escenarios la necesidad de estimulación definitiva o únicamente vigilancia es aún incierta debido a la heterogeneidad del manejo. El punto de Wenckebach (PW) puede ser una herramienta útil para evaluar estos trastornos de conducción y determinar la necesidad de implante de MCD. **Objetivos:** Evaluar la utilidad de determinar el punto de Wenckebach en pacientes post-TAVR que presenten trastornos de conducción que no se traten de BAVCP para ayudar en la decisión de implante de MCD. **Material y métodos:** Se seleccionaron aquellos pacientes con trastornos de conducción diferente al BAVCP realizándose la siguiente estrategia: cuando fue posible, en sala de hemodinamia, se estimuló la aurícula con electrodo de marcapasos transitorio determinándose el punto de Wenckebach anterógrado (PWA). En aquellos casos que se colocó marcapasos transitorio se corroboró a las 48 h el estado del nodo AV a través del PWA. Si no tenía marcapasos transitorio se realizó test de ejercicio valorando la FC máxima alcanzada y la conducción del nodo AV observando conducción 1:1 y ausencia de bloqueo AV de segundo grado (tipo Wenckebach o 2:1). Los pacientes con conducción AV preservada fueron dados de alta con vigilancia al mes con Holter y nuevo test de ejercicio. **Resultados:** Durante el periodo comprendido entre el 01 de enero al 31 de diciembre de 2021 se realizaron 79 procedimientos de TAVR en el Centro Médico Nacional 20 de Noviembre con tecnologías de segunda y tercera generación, con un total de 44 implantes de válvulas balón expandibles y 35 válvulas autoexpandibles.

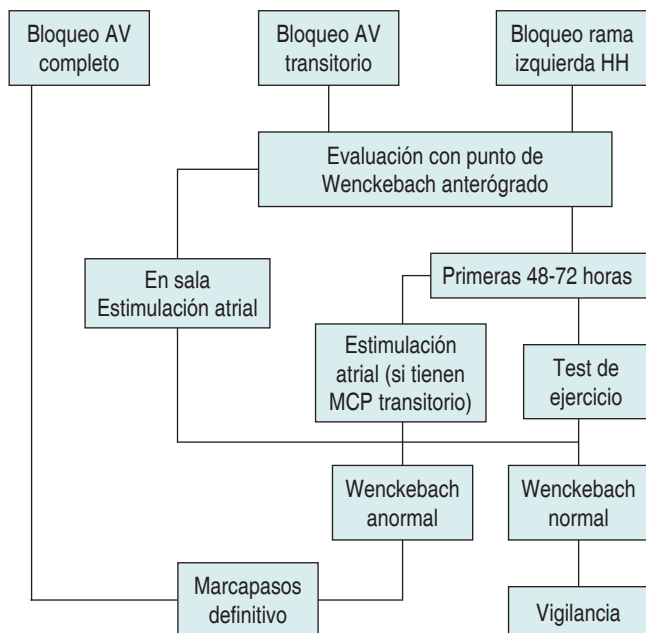


Figura T13.1: Algoritmo para abordaje de pacientes con trastornos de conducción post-TAVR.

Los trastornos de conducción post-TAVR fueron prolongación del segmento PR en 11 pacientes (14%), nuevo BRIHH en 16 pacientes (20%), un paciente nuevo BRDHH (1%), 17 pacientes requirieron marcapasos transitorio (21%) y 11 pacientes (14%) requirieron marcapasos definitivo (Figura T13.1). En total se tuvieron 24 trastornos de conducción del tipo no BAVCP, los cuales fueron evaluados mediante el PWA, únicamente dos (8.4%) de los pacientes presentaron PWA anormal de 90 y 110 lpm, por lo que requirieron implante de MCD, el resto de los pacientes (91.6%) presentaron PWA > 130 lpm, por lo que se consideraron sin necesidad de estimulación definitiva. **Conclusiones:** El PWA es útil para decidir el implante de MCD en los pacientes post-TAVR con trastornos de conducción eléctrica diferentes al BAVCP, ya que es una valoración indirecta del estado de conducción del nodo AV.

#### T14. Comparación en la duración del intervalo QRS estimulado entre el ápex, tracto de salida y septum medio del ventrículo derecho

Rocha Salazar Jorge Alberto,  
Rodríguez Diez Gerardo, Ortiz Avalos Martín,  
González Barrera Gerardo, Moreno Guillen Alejandro,  
Betancourt del Campo Héctor Guillermo.  
Centro Médico Nacional 20 de Noviembre, ISSSTE.  
Servicio de Electrofisiología Cardíaca.

**Introducción:** A pesar de preservar la sincronía auriculoventricular, la estimulación de doble cámara causa una activación no fisiológica del ventrículo derecho (VD), lo que genera una secuencia de activación similar al bloqueo de la rama izquierda. La estimulación lo más cercana al sistema de conducción normal puede resultar en un estrechamiento relativo del intervalo QRS y, por lo tanto, a una menor disincronía en la activación del ventrículo izquierdo (VI). **Objetivos:** Comparar la duración del QRS (dQRS) y el tiempo de activación del VI (TAVI) medida en el electrocardiograma de superficie de 12 derivaciones (rango de filtro, 0.15 a 100 Hz; 25 mm/s, 10 mm/mV) realizado durante la estimulación en el ápex. Tracto de salida y septum medio del VD. **Material y métodos:** Se evaluaron 18 pacientes adultos con indicación de marcapasos permanente. La estimulación en el ápex, el tracto de salida y el septum medio del VD (Figura T14.1, A, B y C, respectivamente) se realizó en modo VVI con un ajuste de 10 latidos por encima del ritmo basal, la amplitud y el ancho de pulso se ajustaron a 5V y 1.0 milisegundos, respectivamente; todo esto para garantizar la captura sin desplegar el mecanismo de fijación activa. Se eligió la derivación V6 para medir el dQRS y TAVI, último que se define como dQRS - tiempo de activación del ventrículo derecho (TAVD). El TAVD se midió desde el comienzo del QRS hasta la primera muesca presente después de los primeros 40 ms. Se realizó un análisis estadístico mediante sistema SPSS Statistics V21, determinando la media de los parámetros medidos y su comparativa mediante prueba t de Student, con un valor de p significativo menor a 0.04. **Resultados:** La media de edad de los pacientes fue de 73.50 años. La Figura T14.1 D presenta la media  $\pm$  DE de la dQRS y TAVI. La dQRS de la estimulación del septum medio fue estadísticamente significativo con respecto a los otros sitios de estimulación, presentando un QRS más estrecho (dQRS del septum medio vs dQRS del ápex,  $p = 0.001$ ), (dQRS del septum medio vs dQRS del tracto de salida,  $p = 0.001$ ). No

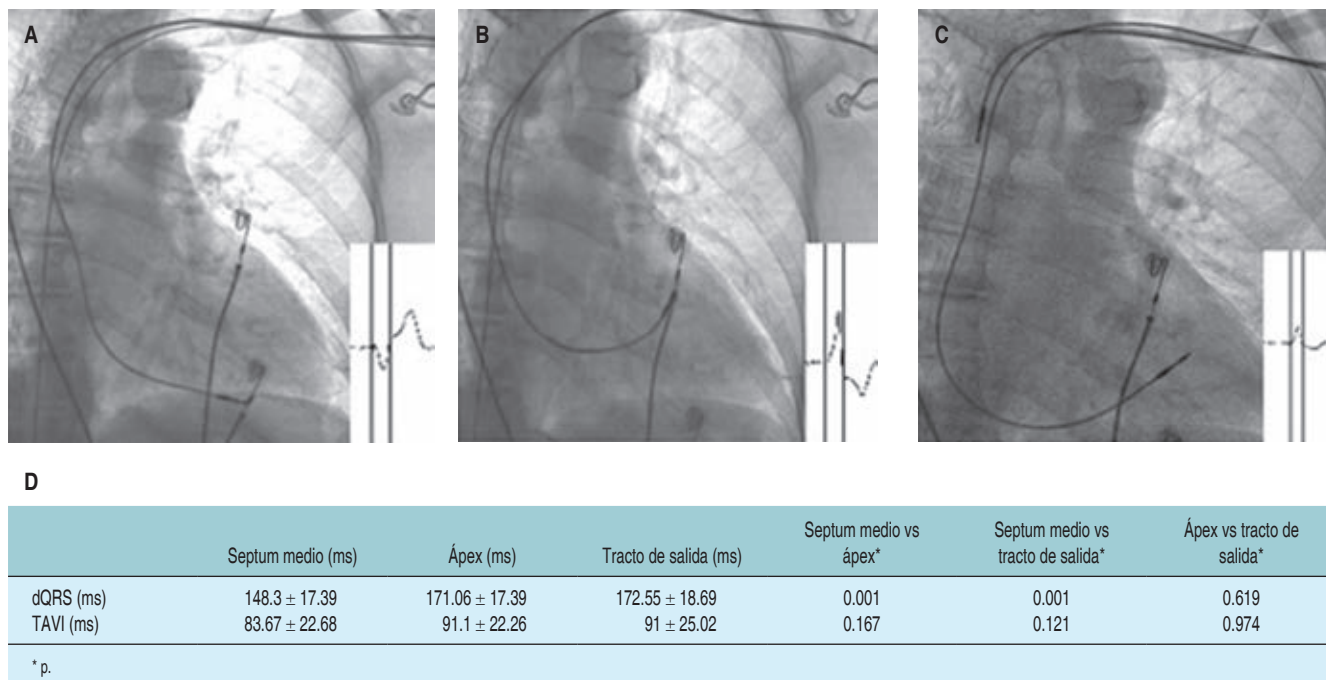


Figura T14.1.

hubo diferencias significativas al comparar la dQRS estimulado para el ápex versus el tracto de salida. El TAVI no fue significativo para la estimulación del septum medio versus otros sitios de estimulación (TAVI del septum medio versus el ápex,  $p = 0.167$ ), (TAVI del septum medio versus tracto de salida,  $p = 0.121$ ). No hubo diferencias al comparar la estimulación del ápex frente a la del tracto de salida. **Conclusiones:** La estimulación del septum medio produce un complejo QRS más estrecho, debe ser el sitio preferido para colocar el electrodo ventricular, disminuyendo así la activación eléctrica anormal y prolongada intraventricular e interventricular producida por los otros sitios de estimulación.

**ENFERMEDAD DEL PERICARDIO**

**T15. Incidencia de tuberculosis pericárdica en el derrame pericárdico severo. Aplicabilidad de la PCR**

González Zambrano Héctor, Amaya Tapia Gerardo, Casillas Gudiño Juan Ramón. Hospital General de Occidente, Universidad de Guadalajara, Jalisco, México.

**Introducción:** La pericarditis tuberculosa es una amenaza potencialmente seria, con una gran incidencia, principalmente en países subdesarrollados. Alrededor de 30% desarrollarán pericarditis constrictiva. La mortalidad oscila entre 20 y 40%. La reacción en cadena de la polimerasa (PCR) es capaz de detectar en pocas horas *Micobacterium tuberculosis* (MT). **Objetivos:** Conocer la incidencia de tuberculosis pericárdica (TB) en una serie de pacientes con derrame pericárdico severo (DPS) y la utilidad de la PCR en comparación con las técnicas diagnósticas

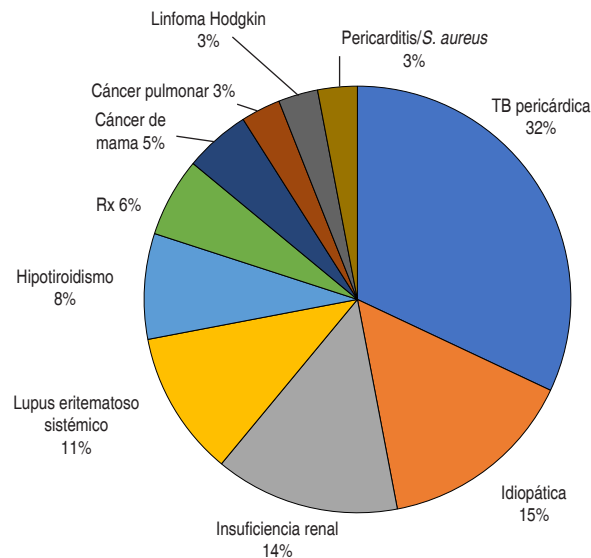


Figura T15.1: Se observa que la causa más frecuente del derrame pericárdico severo en nuestro medio es la tuberculosis pericárdica.

convencionales. **Material y métodos:** Se incluyeron en forma prospectiva todos los pacientes que ingresaron a nuestro hospital con diagnóstico de derrame pericárdico severo (DPS) demostrado mediante ecocardiografía 2D, de marzo de 1995 a junio de 2018, se excluyeron aquéllos con derrame pericárdico leve

a moderado por la incapacidad de realizar pericardiocentesis. En todos se realizó una historia clínica detallada, exámenes generales de laboratorio, anticuerpos antinucleares y perfil tiroideo, y se procedió a realizar pericardiocentesis evacuadora. Se buscó intencionadamente la presencia de *M. tuberculosis* mediante la técnica de PCR, Ziel-Nielzen (Z-N), cultivo para MT y también para otras bacterias. **Resultados:** Se encontraron 37 casos con DPS, la edad promedio fue de  $41 \pm 18.4$  (16-90) años, 19 del sexo femenino y el resto masculinos. En todos los casos fue drenada una cantidad mínima de 400 mL de líquido pericárdico. No se presentó ninguna muerte en el procedimiento, el cual se realizó mediante ecocardiografía. La etiología del derrame fue: cuatro casos de lupus eritematoso sistémico, cinco de insuficiencia renal crónica, tres de hipotiroidismo, dos de cáncer metastásico de mama, dos de postradioterapia, uno de pericarditis por *S. aureus*, 12 de tuberculosis pericárdica, uno de cáncer pulmonar, un linfoma de Hodgkin y seis idiopáticos. La PCR fue positiva para *M. tuberculosis* en todos los casos, la técnica de Z-N sólo en seis y el cultivo en ocho. En la **Figura T15.1** se observa el porcentaje de la etiología del derrame pericárdico severo. **Conclusiones:** La tuberculosis es la causa más frecuente de derrame pericárdico severo en nuestro medio. La técnica de PCR es un arma esencial en busca de MT que supera con mucho otras técnicas convencionales. Se sugiere sospechar en todos los casos de derrame pericárdico severo la presencia de pericarditis tuberculosa y realizar PCR en busca de este germen causal, ya que su sensibilidad es mayor y el resultado es relativamente rápido.

## REPORTES NOVEDOSOS

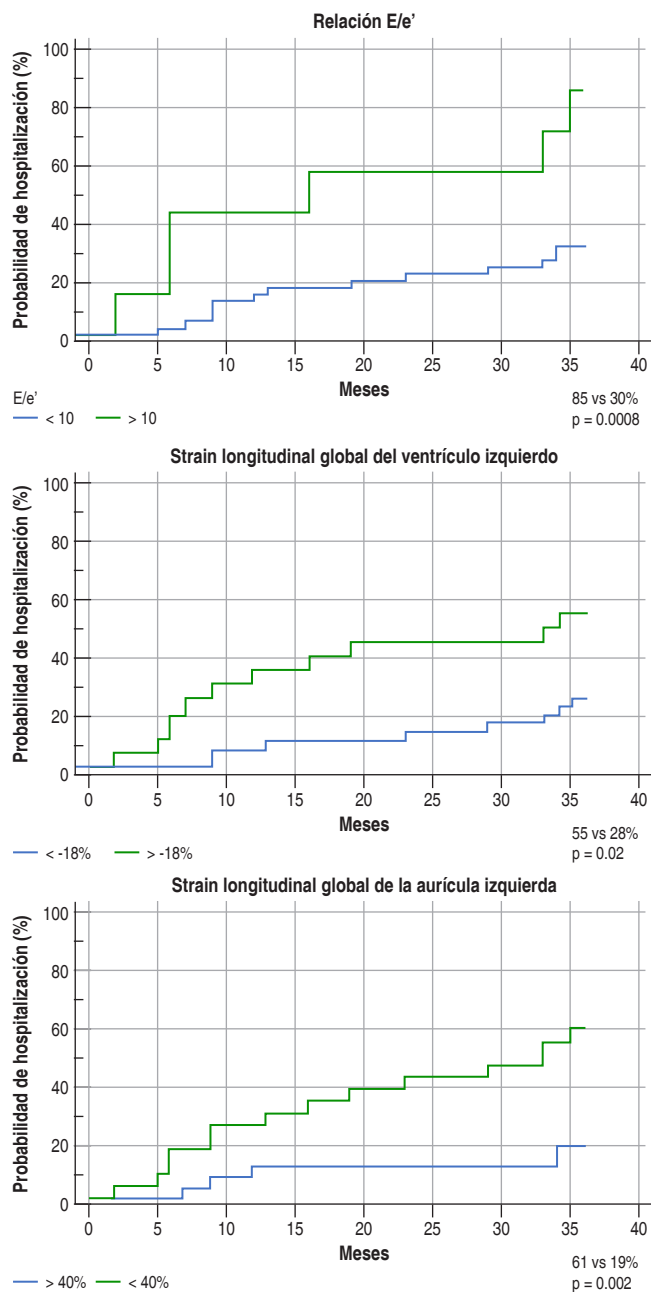
### T16. Daño miocárdico subclínico como predictor de hospitalizaciones en pacientes con lupus eritematoso sistémico

Miranda-Aquino Tomás, Pérez-Topete Silvia Esmeralda, Gómez-Gómez Xóchitl Citlalli, Bremauntz-Fonseca Fernando, Cerpa-Cruz Sergio, Hernández-del Río Jorge Eduardo. Hospital Civil de Guadalajara «Fray Antonio Alcalde», Jalisco, México.

**Introducción:** El involucro cardíaco en pacientes con lupus eritematoso sistémico (LES) ha sido descrito. El daño miocárdico subclínico determinado por el *strain* ha sido poco estudiado como predictor de morbilidad. **Objetivos:** Determinar si existe diferencia en variables ecocardiográficas en LES y controles sanos. Analizar si hay asociación de variables clínicas, de laboratorio y ecocardiográficas con hospitalización de cualquier causa en pacientes con LES a tres años. **Material y métodos:** Estudio retrospectivo, de cohorte, unicéntrico. Se incluyeron pacientes con LES de mayo a agosto del 2018, analizando variables clínicas, de laboratorio y ecocardiográficas. Se excluyeron pacientes con antecedente de cardiopatía estructural. Se utilizó un ACUSON SC 2000. El seguimiento a tres años se realizó por expediente electrónico y llamadas telefónicas, determinando la primera hospitalización posterior al ecocardiograma. Las variables cualitativas se expresan por porcentaje y se compararon por  $\chi^2$ , las cuantitativas en media ( $\pm$  DE) o mediana (RIQ), y se compararon por t de Student o U de Mann-Whitney, según la normalidad de las variables. La asociación de las variables con hospitalización

Tabla T16.1: Asociación con hospitalizaciones en pacientes con lupus.

Variable	Unadjusted HR (IC95%)	p	Adjusted HR (IC95%)	p
<b>Clínicas</b>				
Masculino	1.1 (0.3-4.5)	0.9	1.5 (0.4-7.0)	0.6
Edad	1.02 (0.99-1.1)	0.09	1.03 (0.9-1.1)	0.08
IMC	1.1 (0.9-1.2)	0.9	0.98 (0.9-1.1)	0.8
Diabetes mellitus 2	4.4 (1.3-15.1)	0.02	3.9 (1-14.9)	0.04
Hipertensión arterial	3.3 (1.2-8.6)	0.01	3.5 (1.3-9.6)	0.01
Dislipidemia	2.7 (0.9-7.6)	0.06	2.7 (0.98-7.6)	0.06
<b>Laboratorio</b>				
Creatinina	1.4 (0.5-3.9)	0.1	0.8 (0.3-2.6)	0.7
Glucosa	1.1 (0.99-1.1)	0.06	1.1 (0.9-1.1)	0.1
Ácido úrico	1.2 (1-1.5)	0.04	1.2 (0.9-1.5)	0.08
Colesterol	1.1 (0.99-1.1)	0.9	1.1 (0.9-1.1)	0.9
HDL	1.1 (0.96-1.1)	0.8	1.1 (0.9-1.1)	0.9
LDL	1.1 (0.99-1.1)	0.7	1.1 (0.9-1.1)	0.5
Triglicéridos	0.99 (0.99-1.1)	0.5	0.99 (0.9-1.1)	0.4
PCR	1.1 (0.99-1.1)	0.8	1.0 (0.9-1.1)	0.5
<b>Asociadas a LES</b>				
Asociado a SAF	0.97 (0.3-2.9)	0.9	0.9 (0.3-2.9)	0.9
Anticuerpos asociados a SAF	0.9 (0.3-3.1)	0.9	1.2 (0.8-4.5)	0.8
Anticoagulante lúpico	0.4 (0.1-1.8)	0.3	0.5 (0.1-2.1)	0.3
Anticardiolipinas	0.9 (0.3-2.5)	0.9	1.2 (0.4-3.7)	0.4
Glicoproteínas	0.8 (0.3-2.9)	0.8	0.9 (0.3-3.0)	0.9
Triple positivo	0.5 (0.1-2.5)	0.5	0.7 (0.2-3.2)	0.7
AntiDNA doble cadena	1.2 (0.5-3.0)	0.7	1.6 (0.6-4.3)	0.4
Anti Ro	0.7 (0.2-2.1)	0.6	0.6 (0.2-1.9)	0.3
Anti Sm	0.8 (0.2-2.7)	0.7	1.1 (0.3-3.8)	0.9
MEX SLEDAI	1.1 (0.97-1.1)	0.2	1.1 (0.9-1.2)	0.08
Actividad MEX SLEDAI	1.6 (0.7-4.0)	0.3	1.6 (0.5-4.1)	0.3
SDI	1.2 (0.8-1.6)	0.4	1.2 (0.8-1.7)	0.3
<b>Dominios afectados</b>				
General	1.1 (0.5-2.8)	0.5	1.4 (0.5-3.4)	0.5
Mucocutáneo	0.9 (0.3-2.4)	0.8	1.1 (0.4-2.8)	0.9
Neurológico	0.6 (0.2-2.5)	0.5	0.7 (0.2-3.1)	0.6
Musculoesquelético	1.8 (0.6-5.5)	0.3	2 (0.5-8.3)	0.4
Cardíaco	1.0 (0.1-7.0)	0.9	1.3 (0.2-9.9)	0.8
Serositis	1.5 (0.6-3.9)	0.4	2.4 (0.8-7.2)	0.1
Vasculitis	4 (1.2-14.0)	0.03	3.1 (0.8-11.9)	0.09
Hematológico	1.3 (0.4-4.3)	0.7	1.2 (0.4-4.2)	0.8
Renal	2.9 (1.1-7.2)	0.03	3.1 (1.2-8.1)	0.02
<b>Tratamiento</b>				
Antimaláricos	0.8 (0.1-10.0)	0.9	0.8 (0.1-11.0)	0.9
Azatioprima	1.1 (0.4-2.8)	0.9	0.9 (0.3-2.5)	0.8
Metotrexato	0.3 (0.1-2.7)	0.3	0.4 (0.1-3.2)	0.4
Micofenolato de mofetilo	1.6 (0.6-4.1)	0.3	1.6 (0.7-4.1)	0.3
Ciclofosfamida	4 (1.6-10.0)	0.003	4 (1.6-10.0)	0.003
Rituximab	2.1 (0.7-6.4)	0.2	2.5 (0.7-6.6)	0.2
Esteroides	2.5 (1.6-4.1)	0.04	2.7 (1.1-7.1)	0.03
<b>Ecocardiograma</b>				
FEVI	0.9 (0.9-1.1)	0.2	0.9 (0.9-1.1)	0.2
E/e'	3.9 (1.3-11.8)	0.01	3.9 (1.2-11.8)	0.04
Derrame pericárdico	1.5 (0.5-4.2)	0.4	1.3 (0.5-3.7)	0.6
Volumen indexado	1.1 (0.9-1.1)	0.06	1.1 (0.9-1.1)	0.1
aurícula izquierda				
Presión sistólica	1.3 (0.4-5.0)	0.5	1.7 (0.4-7.3)	0.8
arteria pulmonar				
Strain logitudinal global	2.7 (1.1-6.7)	0.03	2.4 (1.6-2.2)	0.04
ventrículo izquierdo				
Strain logitudinal global	4.3 (1.5-12.0)	0.002	4.1 (1.4-12.0)	0.02
aurícula izquierda				
Strain logitudinal global	1.6 (0.6-4.7)	0.3	1.3 (0.5-3.5)	0.5
ventrículo derecho				



**Figura T16.1:** Curvas de Kaplan-Meier de seguimiento a tres años para hospitalización de cualquier causa.

de cualquier causa a tres años se realizó con regresión Cox, no ajustado y posteriormente ajustado por edad y género. A los parámetros ecocardiográficos que resultaran significativos se les realizó análisis con curvas de Kaplan-Meier para determinar probabilidad de hospitalización. **Resultados:** De 50 pacientes iniciales, se le dio seguimiento a 49. Se hospitalizaron 19 (39%), hubo tres defunciones. Se encontró que los pacientes con lupus, en comparación con los controles, tenían mayor E/e' (7.9 vs 6.4), volumen

indexado de aurícula izquierda (26 vs 21), presión sistólica de arteria pulmonar (37 vs 25), así como menor *strain* longitudinal global de la aurícula izquierda (44 vs 57%), ventrículo izquierdo (-19 vs -22%) y ventrículo derecho (-19 vs -21%). La asociación de variables con hospitalización a tres años (Tabla T16.1) fueron la diabetes mellitus, hipertensión arterial, el involucro renal, uso de esteroides y ciclofosfamida; dentro de las variables ecocardiográficas fueron (Figura T16.1) la relación E/e', el *strain* longitudinal del ventrículo izquierdo y de la aurícula izquierda. **Resultados:** La relación E/e', el *strain* longitudinal del ventrículo izquierdo y de la aurícula izquierda son predictores de hospitalización de cualquier causa en pacientes con LES.

### T17. Acoplamiento ventriculoarterial derecho como marcador de daño miocárdico subclínico en artritis reumatoide

Hernández-del Río Jorge Eduardo, Cepeda-Rocha María, Rosal-Arteaga Christian Arnoldo, Cerpa-Cruz Sergio, Pérez-Topete Silvia Esmeralda, Miranda-Aquino Tomás. Hospital Civil de Guadalajara «Fray Antonio Alcalde», Jalisco, México.

**Introducción:** El acoplamiento ventriculoarterial derecho puede alterarse precozmente antes de presentar disfunción del ventrículo derecho e hipertensión pulmonar, su medición en pacientes con artritis reumatoide (AR) ha sido poco estudiada. **Objetivos:** Determinar si existe diferencia en el acoplamiento ventriculoarterial derecho en pacientes con AR y controles. Analizar si hay diferencias de los pacientes en aquellos con acoplamiento ventriculoarterial derecho normal vs anormal. Investigar si existe la asociación en pacientes con AR para presentar acoplamiento ventriculoarterial anormal. **Material y métodos:** Estudio unicéntrico, analítico, transversal, observacional. Se incluyeron pacientes con AR, sin ninguna otra comorbilidad. Se utilizó ecocardiograma ACUSON SC 2000. Se compararon los pacientes con controles sanos pareados por edad y género. Se contrastaron las variables clínicas, de laboratorio y ecocardiográficas. Se determinó la FEVI, el volumen del VI, el volumen indexado de la AI, el área diastólica del VD, la fracción de acortamiento del VD, el volumen de la AD, la presión sistólica de la arteria pulmonar (PSAP), el *strain* longitudinal de la pared libre del VD (SLPLVD), el *strain* longitudinal global de la AD, el acoplamiento ventriculoarterial derecho (AVAD) se determinó con la relación SLPLVD/PSAP. Se catalogó AVAD anormal < 0.8. Se contrastaron las variables cuantitativas con t de Student o U de Mann-Whitney, según la normalidad de las variables; las variables cualitativas se compararon con  $\chi^2$ . Se determinó la asociación con AVAD anormal con análisis univariado y multivariado. **Resultados:** Se incluyeron 34 pacientes en cada grupo. Los pacientes con AR (Tabla T17.1) tenían mayor área telediastólica del VD, la PSAP; mientras que fue menor la FAC VD, el SLPLVD y el AVAD. El 68% de los pacientes con AR presentaron un AVAD anormal, y los niveles de PCR eran mayores en pacientes con AVAD anormal. En el análisis multivariado para determinar asociación con AVAD anormal, se encontró que los pacientes con AR y los niveles de PCR se asociaron de manera independiente (Tabla T17.2). **Conclusiones:** El daño miocárdico subclínico del ventrículo derecho, determinado por el acoplamiento ventriculoarterial, está presente en los pacientes con artritis reumatoide.

Tabla T17.1: Comparación entre artritis reumatoide y controles.

	Artritis reumatoide N = 34	Controles N = 34	p
Femenino	79	79	0.8
Edad (años)	47 ± 11	47 ± 11	0.9
Índice de masa corporal	27.8 ± 5	26.1 ± 5	0.2
<b>Laboratorios</b>			
Hemoglobina (g/dL)	13.0 ± 1.7	13.8 ± 1.4	0.04
Leucocitos (x10 <sup>9</sup> L)	7.6 ± 2.5	1.5 ± 1.5	0.8
Creatinina (mg/dL)	0.7 ± 0.1	0.8 ± 0.2	0.09
Colesterol (mg/dL)	179 ± 36	144 ± 39	< 0.001
Proteína C reactiva (mg/dL)	9.8 (5.1-17.5)	3 (2-4)	< 0.0001
Factor reumatoide (%)	94	5	< 0.0001
AntiCCP (%)	61	0	< 0.0001
<b>Ecocardiograma</b>			
Volumen indexado del ventrículo izquierdo (mL/m <sup>2</sup> )	51 ± 15	54 ± 9	0.5
Fracción de acortamiento del ventrículo derecho (%)	63% (± 6)	63% (± 3)	0.7
Área telediastólica del ventrículo derecho (cm <sup>2</sup> )	18.5 ± 5	16.1 ± 3	0.03
Fracción de acortamiento del ventrículo derecho (%)	38% (± 8)	51% (± 9)	< 0.001
Volumen de la aurícula derecha (mL)	38 ± 6	34 ± 9	0.3
Presión sistólica de la arteria pulmonar (mmHg)	35 ± 11	25 ± 4	< 0.001
Strain longitudinal de la pared libre del ventrículo derecho (%)	-20.8% (± 6)	-24.3% (± 3)	0.004
Strain longitudinal global de la aurícula derecha	54% (± 24)	50 ± (14)	0.3
Acoplamiento ventriculoarterial derecho	0.7 ± 0.3	1.0 ± 0.2	< 0.001
Tiempo de evolución de artritis reumatoide	5.5 (3-10)		
Escala visual análoga del médico	4.5 (3-6)		
Escala visual análoga del paciente	5 (2-6)		
Clinical disease activity index	13 (6-17)		
Simple disease activity index	15 ± 9		
DAS-28	3.5 ± 1.2		
Health Assessment Questionnaire	0.9 ± 0.6		
Actividad de la enfermedad	74%		

Los niveles de PCR y el padecer artritis reumatoide se asociaron a presentar un acoplamiento ventriculoarterial anormal.

**T18. Mejor calculadora cardiovascular para predecir geometría ventricular en artritis reumatoide: un estudio transversal observacional**

Galarza Delgado Dionicio A, Azpiri López José R, Colunga Pedraza Iris J, Lugo Pérez Salvador, Dávila Jiménez José A, Balderas Palacios Mario A, García Heredia Alexis, Garza Cisneros Andrea N, Guajardo Jáuregui Natalia. Hospital Universitario «Dr. José Eleuterio González», Universidad Autónoma de Nuevo León.

**Introducción:** En pacientes con artritis reumatoide (AR) existe una alta prevalencia de enfermedades cardiovasculares y fuerte asociación con anomalías del remodelado ventricular, ade-

Tabla T17.2: Asociación con acoplamiento ventriculoarterial anormal.

	Análisis univariado OR (IC95%)	p	Análisis multivariado OR (IC95%)	p
Artritis reumatoide	15 (4.4-55.0)	< 0.0001	6.2-24.0	0.03
Femenino	1.8 (0.5-6.6)	0.3		
Edad	0.99 (0.95-1.03)	0.9		
Índice de masa corporal	1.1 (±0.96-1.2)	0.2		
Hemoglobina	0.9 (0.6-1.2)	0.3		
Leucocitos	1.1 (0.9-1.4)	0.4		
Creatinina	0.1 (0.04-2.3)	0.3		
Colesterol	1.01 (1.005-1.03)	0.03	1.01 (0.98-1.02)	0.5
Proteína C reactiva	1.3 (1.1-1.4)	< 0.0001	1.2 (1.01-1.3)	0.03
Factor reumatoide	12.3 (0.5-242.0)	0.1		
Anti-CCP	2 (0.4-9.7)	0.4		
Tiempo de evolución de artritis reumatoide	1.1 (0.97-1.3)	0.09	1.1 (0.96-1.3)	0.1
Escala visual análoga del médico	1.2 (0.9-1.7)	0.3		
Escala visual análoga del paciente	1.2 (0.9-1.6)	0.2		
Clinical disease activity index	1.01 (0.9-1.1)	0.7		
Simple disease activity index	1.03 (0.9-1.1)	0.4		
DAS-28	1.6 (0.8-3.0)	0.2		
Health Assessment Questionnaire	1.5 (0.5-4.5)	0.5		
Actividad de la enfermedad	2.1 (0.4-9.9)	0.4		

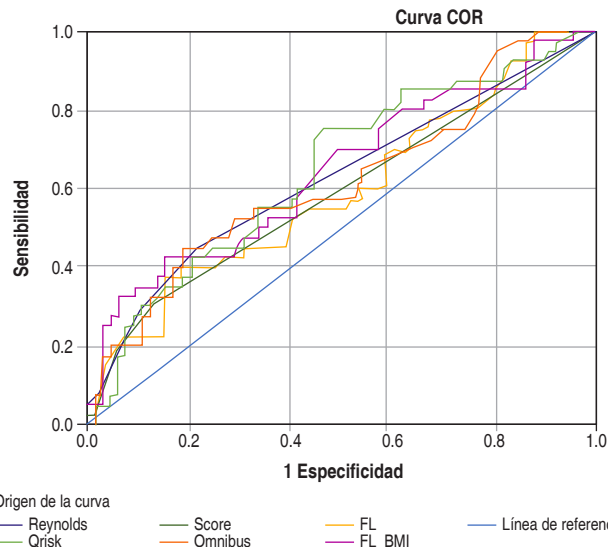


Figura T18.1: Curvas ROC de las diferentes calculadoras de riesgo cardiovascular.

**Tabla T18.1: Capacidad discriminativa de las distintas calculadoras de riesgo cardiovascular.**

Calculadoras (puntos de corte)	IC 95%				Sensibilidad (%)	Especificidad (%)
	AUC	Límite inferior	Límite superior	p		
Qrisk ( $\geq 4.60$ )	0.646	0.537	0.754	0.012	73.8	54.5
Score	0.591	0.475	0.706	NS	-	-
Ominibus ( $\geq 3.80$ )	0.621	0.509	0.734	0.038	57.1	68.2
FRSL	0.594	0.480	0.707	NS	-	-
FRS-BMI ( $\geq 11.02$ )	0.642	0.530	0.754	0.015	61.9	57.6
RRS ( $\geq 2.25$ )	0.627	0.514	0.741	0.029	47.6	78.8

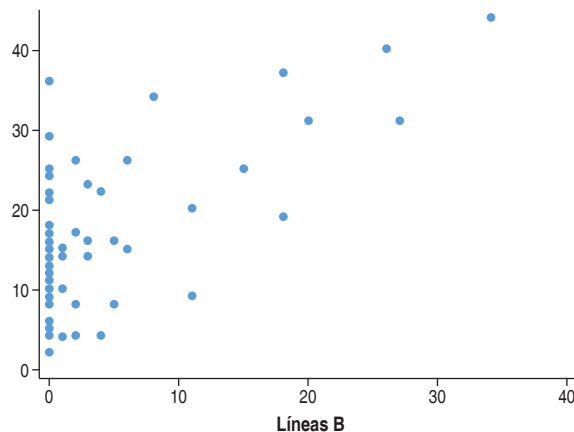
Score lípidos; FRS-IMC, Framingham Risk Score IMC; RRS, Reynolds Risk Score.

más de variaciones entre calculadoras de riesgo cardiovascular (RCV). **Objetivos:** Determinar la calculadora RCV que mejor prediga alteraciones en la geometría ventricular en AR. **Material y métodos:** Estudio observacional y transversal en 108 pacientes con AR (40-75 años, ACR/EULAR 2010). Se compararon las calculadoras QRISK3, OMNIBUS, Framingham Risk Score Lipids (FRSL), Framingham Risk Score IMC (FRS-IMC) y Reynolds Risk Score (RRS). Se determinó el rendimiento diagnóstico (curvas ROC), y capacidad discriminativa mediante el área bajo la curva (AUC) IC 95%. El ecocardiograma fue el estándar de oro diagnóstico. **Resultados:** La prevalencia de alteraciones en la geometría ventricular fue de 38.9%. QRISK3 reportó AUC de 0.656, IC 95% (0.550-0.762,  $p = 0.006$ ), punto de corte  $\geq 4.6$ , sensibilidad de 73.8% y especificidad de 54.5%, y razón de verosimilitud de +1.62. FRS-IMC mostró AUC de 0.653, IC 95% (0.543-0.762,  $p = 0.008$ ), punto de corte  $\geq 11.02$ , sensibilidad y especificidad de 61.9 y 57.6%, respectivamente, y razón de verosimilitud de +1.46. OMNIBUS mostró AUC de 0.635, IC 95% (0.525-0.746,  $p = 0.018$ ), punto de corte  $\geq 3.8$ , sensibilidad y especificidad de 57.1% y 68.2%. En tanto que RRS tuvo AUC 0.644, IC 95% (0.534-0.755,  $p = 0.012$ ), punto de corte de 2.25, sensibilidad de 47.6% y especificidad 78.8%, y razón de verosimilitud de +2.24 (Figura T18.1 y Tabla T18.1). **Conclusiones:** La calculadora QRISK3 mostró la mayor capacidad discriminativa. Sin embargo, todas las calculadoras demostraron la necesidad de un punto de corte menor para predecir alteraciones en la geometría ventricular.

#### T19. Relación de líneas B por ultrasonido pulmonar y la presión invasiva telediastólica del ventrículo izquierdo

Suárez Bravo María Fernanda,  
Figuroa Chaparro Luis, Araiza Garaygordobil Diego,  
Sarabia Chao Vianney, Balderrain Morales Nallely,  
Marcial Mejía Aldo, Esteva Lopez Jorge, Soliz Uriona Luis,  
Arias Mendoza Alexandra.  
Unidad de Cuidados Coronarios, Instituto  
Nacional de Cardiología.

**Introducción:** El ultrasonido pulmonar (USP) es una técnica útil para la cuantificación de líneas B como hallazgo de congestión pulmonar. Sin embargo, la relación entre la presión telediastólica del VI y las líneas B medidas por USP no ha sido estudiada. **Objetivos:** El



**Figura T19.1:** Correlación entre el número de líneas B por US pulmonar y PTDVI. Coeficiente de correlación de Pearson 0.64 ( $p = 0.0001$ ).

objetivo del presente trabajo fue evaluar el rendimiento diagnóstico de las líneas B evaluadas por medio de USP para la detección de incremento en la presión telediastólica del VI y su relación con otros estudios diagnósticos como cateterismo, ecocardiografía y péptidos natriuréticos. **Material y métodos:** Estudio transversal, observacional, descriptivo y prospectivo. Se incluyeron pacientes  $> 18$  años sometidos a angiografía con cateterismo cardiaco del 2018-2019 por cualquier indicación. Se realizó USP utilizando un equipo portátil (V Scan) en un protocolo de 8 sitios en los 60 minutos previos al cateterismo cardiaco. Se midió la presión telediastólica del VI, así como concentraciones de NTproBNP y ecocardiografía estándar en las 48 h después del procedimiento. **Resultados:** Se incluyeron en total 61 pacientes, de los cuales, 34% (21) tenían elevación de la PTDVI ( $> 18$  mmHg). Se encontró una correlación significativa ( $p = 0.002$ ) entre el número de líneas B (mediana de 4) y el incremento de la PTDVI (Figura T19.1). Los pacientes con PTDVI elevada demostraron FEVI disminuida e incremento en E/e' mitral. No existió una correlación entre PTDVI y niveles de NTproBNP. **Discusión y conclusiones:** Existe una asociación significativa entre el número de líneas B medidas por USP y el incremento en la PTDVI medida por cateterismo cardiaco. La presencia de cuatro o más líneas B se asocia significativamente a un incremento en la probabilidad de encontrar una PTDVI  $> 18$ .

#### T20. Medición automatizada en consultorio comparada entre automedición y monitoreo ambulatorio con hipertensión limitrofe y alta

Fonseca Reyes Salvador, Pérez Molina José de Jesús,  
Romero Velarde Enrique.

Centro Universitario de Ciencias de la Salud. Nuevo Hospital  
Civil de Guadalajara. Universidad de Guadalajara.

**Introducción:** Se recomienda como mejor técnica de medición para diagnóstico y seguimiento de hipertensión a la medición de presión arterial (PA) automatizada en consultorio (AC) sin presencia de personal de la salud durante el procedimiento, debido a su mejor concordancia con el monitoreo ambulatorio (MAPA) y la automedición en el hogar (AH) y a un menor efecto de bata blanca. **Objetivo:**

**Tabla T20.1: Concordancia y acuerdo entre técnicas de medición de PA.**

	AC vs AH	AC vs AH	AH vs MAPA
Coeficiente de correlación intraclase			
Sistólica	0.580	0.460	0.745
Diastólica	0.796	0.174	0.856
Bland-Altman			
Media de diferencias			
Sistólica	10.8	15.0	4.1
Diastólica	4.0	6.1	2.2
95% intervalo de confianza			
Sistólica	-18.1 a 39.9	-18.2 a 46.1	-17.3 a 25.6
Diastólica	-11.5 a 19.4	-11.1 a 23.4	-13.0 a 17.36

AC = automatizada en consultorio, AH = automedición en el hogar, MAPA = monitoreo ambulatorio de presión arterial.

Investigar diferencias entre AC versus MAPA y AH con dispositivos automáticos validados en sujetos con riesgo cardiovascular (RCV) intermedio-alto con PA normal alta o hipertensión arterial e identificar hipertensión por bata blanca (HBB) e hipertensión enmascarada (HE). **Material y métodos:** Pacientes consecutivos, PA mayor de 130 mmHg o con cualquier estadio de hipertensión arterial. Dos visitas separadas en consultorio, promedio de seis mediciones por AC (Microlife WatchBP Office) con técnica internacional recomendada. Ocho semanas después AH (Microlife BP 3AC1-1 PC) tres mediciones mañana, tarde y noche, se promediaron últimos seis días. Finalmente, MAPA de 24 horas (Microlife WatchBP O3). Estudio descriptivo analítico, medias con desviación estándar y proporciones. Se utilizó ANOVA para comparar medias y concordancia entre técnicas de medición con Coeficiente de Correlación Intraclase (CCI) y análisis de Bland-Altman. **Resultados:** Sesenta y cuatro pacientes, 54 ± 12.7 años, 62% mujeres, índice de masa corporal 29.9 ± 5.1 kg/m<sup>2</sup>, 73% con hipertensión conocida, 87%, tomaban antihipertensivos en promedio 2.5 ± 1.5 fármacos. La PA sistólica/diastólica con AC fue la más alta; 149.7 ± 17.0/87.2 ± 9.0 mmHg, después la AH; 138.8 ± 12.7/83.3 ± 10.9 y finalmente la MAPA diurna; 134.7 ± 12.6/81.2 ± 11.3 mmHg. Al comparar medias entre las mediciones se observó importante diferencia estadística, p < 0.001. Los valores de concordancia se muestran en la [Tabla T20.1](#). El porcentaje de HBB y HE identificado en AMPA/MAPA fue 34.5/31.3%, respectivamente. **Conclusiones:** La medición con AC puede producir error para identificar los fenotipos de hipertensión arterial (HBB y HE) en uno de cada tres sujetos con RCV medio-alto que se evalúan en consultorio para diagnóstico y seguimiento de PA alta. Se debe utilizar al menos una de las técnicas ambulatorias de medición para una correcta evaluación.

#### T21. Actividad de la enfermedad asociada a aterosclerosis detectada por ultrasonido carotídeo en artritis reumatoide temprana

Azpiri López José R, Colunga Pedraza Iris J, Galarza Delgado Dionicio A, Guajardo Jáuregui Natalia, Cárdenas de la Garza Jesús A, Balderas Palacios Mario A, García Heredia Alexis, Garza Cisneros Andrea N. Hospital Universitario «Dr. José Eleuterio González», Universidad Autónoma de Nuevo León.

**Introducción:** La inflamación sistémica tiene un rol muy importante en el aumento del riesgo cardiovascular (RCV) de los pacientes con artritis reumatoide (AR). Se ha reportado un aumento de biomarcadores inflamatorios antes del diagnóstico de la enfermedad; sin embargo, existe controversia sobre en qué momento aumenta el RCV de los pacientes con AR y a qué factores esté asociado. **Objetivos:** Comparar la presencia de aterosclerosis subclínica en pacientes con AR en etapa temprana de la enfermedad con controles y evaluar factores asociados a la presencia de aterosclerosis subclínica en pacientes con AR. **Material y métodos:** Estudio transversal. Se

**Tabla T21.1: Características demográficas y hallazgos del ultrasonido carotídeo.**

Características	Pacientes con AR (N = 56) n (%)	Controles (N = 56) n (%)	p
Edad (años)	54.47 ± 8.95	54.83 ± 6.73	NS
Mujeres	52 (92.9)	52 (92.9)	NS
DMT2	9 (16.1)	8 (14.3)	NS
HTA	18 (32.1)	18 (32.1)	NS
Dislipidemia	20 (35.7)	20 (35.7)	NS
Obesidad	23 (41.1)	22 (39.3)	NS
Tabaquismo activo	4 (7.1)	5 (8.9)	NS
Placa carotídea	16 (28.6)	7 (12.5)	0.035
Placa carotídea unilateral	6 (10.7)	5 (8.9)	NS
Placa carotídea bilateral	10 (17.9)	2 (3.6)	0.015
GIMc ≥ 0.08 mm	18 (32.1)	3 (5.4)	< 0.001
GIMc ≥ 0.08 mm unilateral	11 (19.6)	3 (5.4)	0.022
GIMc ≥ 0.08 mm bilateral	7 (12.5)	0 (0.0)	0.013
Aterosclerosis subclínica	30 (53.6)	10 (17.9)	< 0.001

**Tabla T21.2: Comparaciones entre pacientes con AR con y sin PC.**

Características	Pacientes con AR y aterosclerosis subclínica (N = 30) n (%)	Pacientes con AR sin aterosclerosis subclínica (N = 26) n (%)	p
Edad (años)	56.70 (51.85-66.92)	49.50 (44.75-53.61)	0.001
Mujeres	27 (90.0)	25 (96.2)	NS
DMT2	6 (20.0)	3 (11.5)	NS
HTA	12 (40.0)	6 (23.1)	NS
Dislipidemia	17 (56.7)	3 (11.5)	< 0.001
Obesidad	13 (43.3)	10 (38.5)	NS
Tabaquismo activo	2 (6.7)	2 (7.7)	NS
Duración de la enfermedad (años)	2.73 ± 1.34	2.19 ± 1.16	NS
DAS28-PCR, mediana (p25-p75)	3.59 (2.30-4.11)	2.70 (1.78-4.37)	NS
DAS28-PCR			
Actividad moderada-alta	20 (66.7)	10 (38.5)	0.035
MTX	21 (70.0)	20 (76.9)	NS
Glucocorticoides	15 (50.0)	16 (61.5)	NS

AR = artritis reumatoide, NS = no significativo, DMT2 = diabetes mellitus tipo 2, BMI, DAS28-PCR = índice de actividad de la enfermedad de 28 articulaciones basado en proteína C-reactiva, MTX = metotrexato.

reclutaron 56 pacientes con diagnóstico de AR en los cinco años previos y 56 controles pareados por edad, género y comorbilidades. Se realizó un ultrasonido carotídeo a los participantes del estudio. La aterosclerosis subclínica se definió como la presencia de placa carotídea (PC) o un grosor de la íntima media carotídeo (GIMc)  $\geq$  0.8 mm. Comparaciones con  $\chi^2$  o exacta de Fisher para las variables cualitativas y t de Student o U de Mann-Whitney para variables cuantitativas. **Resultados:** Se encontró una mayor prevalencia de PC (28.6 vs 12.5%,  $p = 0.035$ ), aumento del GIMc (32.1 vs 5.4%,  $p \leq 0.001$ ) y aterosclerosis subclínica (53.6 vs 17.9%,  $p = 0.015$ ) en pacientes con AR (Tabla T21.1). Al comparar a los pacientes con AR con y sin aterosclerosis subclínica se encontró una diferencia significativa en la clasificación de la actividad de la enfermedad en categoría moderada-alta, siendo más prevalente en los pacientes con aterosclerosis subclínica (66.7 vs 38.5%,  $p = 0.035$ ) (Tabla T21.2). Se realizó una regresión logística binaria que incluyó las variables con valor de  $p < 0.05$  (edad, dislipidemia y la actividad de la enfermedad), y se encontró que la clasificación de la actividad de la enfermedad en categoría moderada-alta fue un factor independientemente asociado con la presencia de aterosclerosis subclínica, RM 4.46, IC95% 1.00-19.75,  $p = 0.049$ . **Conclusiones:** Los pacientes con AR en los primeros cinco años de diagnóstico tuvieron mayor prevalencia de aterosclerosis que los controles. La actividad de la enfermedad se asoció independientemente con la presencia de aterosclerosis subclínica en los pacientes con AR.

## T22. Disfunción sistólica subclínica detectada por ecocardiografía de rastreo de partículas en lupus eritematoso sistémico

Azpiri López José R, Colunga Pedraza Iris J, Galarza Delgado Dionicio A, Guajardo Jáuregui Natalia, Cárdenas de la Garza Jesús A, García Heredia Alexis, Garza Cisneros Andrea N, Balderas Palacios Mario A. Hospital Universitario «Dr. José Eleuterio González», Universidad Autónoma de Nuevo León.

**Introducción:** Pacientes con lupus eritematoso sistémico (LES) tienen peor pronóstico cardiovascular (CV). La ecocardiografía de

Tabla T22.1: Comparaciones entre lupus eritematoso sistémico y controles.

Características	Pacientes con LES (N = 46) n (%)	Controles (N = 46) n (%)	p NS
Edad	35.36 $\pm$ 12.37	39.60 $\pm$ 14.60	NS
Femenino	40 (87.0)	40 (87.0)	NS
Diabetes mellitus 2	2 (4.3)	3 (6.5)	NS
Hipertensión arterial	10 (21.7)	8 (1.73)	NS
Dislipidemia	4 (8.7)	3 (6.5)	NS
Obesidad	3 (6.5)	4 (8.6)	NS
Tabaquismo activo	4 (8.7)	5 (10.8)	NS
Disfunción sistólica subclínica	17 (37.0)	4 (8.7)	0.001
Deformación longitudinal global	-18.90 $\pm$ 3.42	-20.51 $\pm$ 2.41	0.011

LES = lupus eritematoso sistémico, NS = no significativo.

Tabla T22.2: Comparaciones entre pacientes con y sin disfunción sistólica subclínica.

Características	Pacientes con LES y disfunción sistólica subclínica (N = 17) n (%)	Pacientes con LES y sin disfunción sistólica subclínica (N = 29) n (%)	p
Edad	36.82 $\pm$ 13.79	34.51 $\pm$ 11.63	NS
Masculino	5 (29.4)	1 (3.4)	0.020
Diabetes mellitus 2	1 (5.9)	1 (3.4)	NS
Hipertensión arterial	8 (47.1)	2 (6.9)	0.003
Dislipidemia	1 (5.9)	3 (10.3)	NS
Obesidad	3 (17.6)	0 (0.0)	0.045
Tabaquismo activo	2 (11.8)	2 (6.9)	NS
SLEDAI, mediana (p25-p75)	6.00 (3.00-11.00)	8 (3.00-12.00)	NS
Duración de la enfermedad, años mediana (p25-p75)	6.00 (0.87-11.20)	6 (3.75-9.83)	NS
Involucro renal	8 (47.1)	12 (41.4)	NS
Hidrociloroquina	14 (82.4)	27 (93.1)	NS
Glucocorticoides	16 (94.1)	24 (82.8)	NS

NS = no significativo, LES = lupus eritematoso sistémico.

rastreo de partículas permite detectar la presencia de disfunción sistólica subclínica mediante la medición de la deformación miocárdica del ventrículo izquierdo. La alteración de la deformación miocárdica longitudinal global está relacionada a mayor riesgo de sufrir un evento CV. **Objetivos:** Comparar la presencia de disfunción sistólica subclínica, determinada por la deformación miocárdica longitudinal global, en pacientes con LES y controles, y determinar los factores que se asocian a su presencia. **Material y métodos:** Estudio transversal. Se reclutaron 46 pacientes con LES y 46 controles pareados por edad, género, y comorbilidades. Se realizó un ecocardiograma transtorácico con la técnica de rastreo de partículas. Se evaluó la deformación miocárdica longitudinal global (valores normales de -18 a -25%), y se consideró disfunción sistólica subclínica a un valor más positivo que -18%. Comparaciones con prueba  $\chi^2$  o exacta de Fisher para variables cualitativas, y U de Mann-Whitney o t de Student para variables cuantitativas. **Resultados:** Características demográficas en Tabla T22.1. Se encontró mayor prevalencia de disfunción sistólica subclínica en pacientes con LES, comparado con controles (37.0 vs 8.7%,  $p = 0.001$ ). Los pacientes con LES y disfunción sistólica subclínica eran con mayor frecuencia hombres (29.4 vs 3.4%,  $p = 0.020$ ), con hipertensión arterial (47.1 vs 6.9%,  $p = 0.001$ ) y obesidad (17.6 vs 0.0%,  $p = 0.045$ ) (Tabla T22.2). Se realizó una regresión logística binaria, que incluyó género, hipertensión arterial (HTA), obesidad, diabetes mellitus, dislipidemia y diagnóstico de LES, y se encontró que el diagnóstico de LES está independientemente asociado a la presencia de disfunción sistólica subclínica, RM 7.00 (IC95% 1.80-27.15),  $p = 0.005$ . **Conclusiones:** Se debe hacer énfasis en el control estricto de los factores de riesgo CV tradicionales y, de igual manera, considerar incluir un ecocardiograma como parte de la evaluación CV de los pacientes con LES, especialmente aquellos con HTA, obesidad y masculinos, para identificar la presencia de disfunción sistólica subclínica.



### T23. Impacto del periodo de guardia en la tensión arterial de residentes

González Fuentes Carolina, Alvarado Ávila Julio César, Cortés de la Torre Juan Manuel, Torres Avelar Haidee, Pinales Salas Raúl.

Hospital General de Zacatecas «Luz González Cosío».

**Introducción:** El monitoreo ambulatorio de la presión arterial (MAPA) de 24 horas, capaz de identificar no sólo las variaciones diurnas y del descenso nocturno de la tensión arterial. Se ha señalado en estudios previos la asociación entre riesgo cardiovascular y el trabajo nocturno. **Objetivos:** Identificar la variabilidad de la tensión arterial (TA) durante los periodos de guardia, pre- y postguardia de los residentes. **Material y métodos:** Estudio prospectivo, cohorte, piloto. Se realizó monitoreo de la TA ambulatoria de 24 horas, durante un periodo de guardia, pre- y postguardia. Se analizaron los datos epidemiológicos de cada participante y de resultado del MAPA. Se analizaron los datos de forma descriptiva, normalidad y análisis pareado por t-test. **Resultados:** Se describen en la *Tabla T23.1* los datos epidemiológicos y resultados en grupo por guardia, pre- y postguardia. La *Tabla T23.2* describe los resultados de los MAPAs por sujeto. Se encontró diferencia significativa entre los descensos nocturnos de pre-guardia y guardia ( $p = 0.035$ ); las medias de tensión diastólica entre la guardia y postguardia también presentaron una diferencia significativa ( $p$

**Tabla T23.1: Características epidemiológicas y principales resultados. N = 10.**

Masculino	70%
Peso	70.83 ± 13.01
Índice de masa corporal	25.19 ± 4.57
Sobrepeso	20%
Obesidad	20%
Tabaquismo	20%
Índice tabáquico	3.75 ± 2.47
DI2	0
HAS	0
<b>Guardia</b>	
TAS media	120.4 ± 7.83
TAD media	77.5 ± 5.08
Sistólica máxima	175.2 ± 27.95
Diastólica máxima	136.6 ± 38.18
Descenso nocturno sistólico	2.37 ± 4.87
Descenso nocturno diastólico	6.97 ± 9.99
<b>Preguardia</b>	
TAS media	113.4 ± 6.75
TAD media	69.9 ± 4.58
Sistólica máxima	164.6 ± 28.51
Diastólica máxima	121.8 ± 35.03
Descenso nocturno sistólico	9.27 ± 5.24
Descenso nocturno diastólico	9.41 ± 6.91
<b>Postguardia</b>	
TAS media	115.6 ± 6.64
TAD media	71.3 ± 5.36
Sistólica máxima	178.3 ± 39.72
Diastólica máxima	125.4 ± 38.78
Descenso nocturno sistólico	7.16 ± 7.05
Descenso nocturno diastólico	8.75 ± 11.29

**Tabla T23.2: Resultados por sujeto de MAPA de acuerdo a los periodos de guardia, preguardia y postguardia.**

Sujeto	Media TA	Máx. sistólica	Máx. diastólica	Descenso sistólico	Descenso diastólico
<b>Guardia</b>					
1	127/78	205	161	1.6	0.3
2	119/79	158	137	2.5	9.7
3	125/81	186	167	-2.5	-1.1
4	112/69	150	88	-4.3	-2.2
5	117/81	142	103	-4.9	-6.1
6	132/83	197	155	6.5	17.0
7	116/77	223	200	2.7	9.3
8	106/68	187	161	7.2	27.0
9	125/73	146	100	7.3	5.0
10	125/77	155	94	7.6	10.8
<b>Preguardia</b>					
1	112/63	138	99	4.3	7.8
2	114/73	178	156	7.5	6.2
3	115/73	143	109	3.7	9.2
4	106/66	139	89	6.6	10.3
5	113/74	131	89	3.5	2.7
6	112/68	157	122	9.1	8.3
7	115/67	200	104	9.2	-3.4
8	101/65	217	195	16.6	18.3
9	121/74	175	153	16.6	17.0
10	125/76	168	102	15.6	17.7
<b>Postguardia</b>					
1	114/65	229	153	5.9	14.9
2	125/79	165	101	7.5	1.0
3	117/75	213	138	12.3	17.7
4	116/66	150	109	-3.8	-9.2
5	107/71	129	93	2.6	10.0
6	123/75	153	120	3.2	-0.1
7	105/62	157	82	2.3	-0.9
8	111/75	199	173	21.8	29.8
9	116/72	244	197	12.1	14.0
10	122/73	144	88	7.7	10.3

= 0.031), y las medias diastólicas entre la pre- y la postguardia ( $p = 0.0038$ ), en cuanto a las máximas sistólicas, sólo se encontró diferencia entre la preguardia y la guardia ( $p = 0.0064$ ). **Discusión:** Se describe una investigación piloto con residentes de medicina interna de todos los años, con una prevalencia mayor de hombres, ninguno de los participantes cuenta con diagnóstico de hipertensión arterial sistémica, sin embargo, los perfiles de MAPA resultaron anormales, con pobre descenso nocturno sistólico y diastólico durante la guardia, que no alcanza a recuperarse en todos los participantes durante la postguardia. Destacan también los máximos sistólicos y diastólicos durante la guardia, que podrían estar asociados con el estrés y pobre descanso nocturno en ese periodo. Aunque es un estudio pequeño, se pretende continuar con la línea de investigación y cabe destacar que muestra cómo los periodos de guardia afectan la tensión arterial, con énfasis en el descenso nocturno, tan asociado al riesgo cardiovascular a largo plazo. **Conclusiones:** El periodo de guardia-postguardia

altera los perfiles de tensión arterial en los residentes con mayor impacto en el descenso nocturno.

**VALVULOPATÍAS**

**T24. Efectos hemodinámicos inmediatos del ventrículo izquierdo post-TAVR**

Rivas Gálvez Ronald,\* García García Francisco,\* Muratalla González Roberto,\* Alcántara Meléndez Marco,\* Merino Rajme José,\* Rodríguez Serrano Gustavo,‡ Morales Portano Julieta,‡ Ávila Chávez Abdón,\* Campos Delgadillo Jorge,\* Hernández Esparza Tomás,\* Solorio Pineda Abel\*.

\* Departamento de Cardiología Intervencionista.  
‡ Departamento de Ecocardiografía, Centro Médico Nacional 20 de noviembre, ISSSTE.

**Introducción:** El reemplazo transcáteter de válvula aórtica (TAVR) se utiliza cada vez más para tratar a pacientes con estenosis aórtica (EA) grave. Sin embargo, se sabe poco sobre el efecto hemodinámico y de función sistólica del ventrículo izquierdo inmediato de TAVR. **Material y métodos:** Se trata de una serie de casos en la que se incluyeron pacientes con diagnóstico de estenosis aórtica grave, a quienes se les realizó TAVR durante el mes de septiembre y octubre de 2021. Se les realizó ecocardiograma transtorácico pre- y postprocedimiento inmediato obteniendo información sobre cambios hemodinámicos sistólicos como FEVI, ITV del TSVI, onda S, strain longitudinal global y Tei del VI. **Resultados:** Se incluyeron 13 pacientes. Siete fueron hombres (53.8%), con una media de edad de 72.4 ± 9.3 años. La anatomía valvular más frecuente fue la trivalva en 10 pacientes (76.9%) y la válvula Evolut fue colocada en siete pacientes (53.8%). Se encontraron cambios favorables significativos en las variables hemodinámicas y de función sistólica del VI, excepto en el índice de Tei (Tabla T24.1). No hubo una correlación entre el gradiente de presión medio y variables de función sistólica del VI. **Conclusiones:** Es posible encontrar cambios inmediatos con mejoría en parámetros hemodinámicos y de función sistólica del VI posterior a TAVR, como la FEVI, ITV del TSVI, onda S, strain longitudinal global a excepción del Tei del VI.

**T25. Válvula-en-válvula, válvula-en-anillo y válvula en anillo mitral calcificado. Experiencia de un centro**

Álvarez Covarrubias Héctor Alfonso, Marius Lutz, Xhepa Erion, Joner Michael, Mayr Patrick, Ruge Hendrik. Deutsches Herzzentrum München.

**Tabla T24.1: Medidas ecocardiográficas antes y posterior de TAVR.**

Variables	Antes	Posterior	p
Gradiente de presión medio	49.2 (19.3)	5.6 (2.3)	0.000
ITV del TSVI	18.2 (3.4)	21.0 (3.5)	0.001
Índice de Tei	0.38 (0.32-0.57)	0.44 (0.38-0.54)	0.134
FEVI	46.7 (17.3)	53.9 (12.4)	0.029
Onda S mitral	6 (5.7-6.3)	7 (7-7.4)	0.003
SLG	-11.5 (-13.8 a -9.02)	-16.6 (-17.3 a -12.6)	0.001

**Tabla T25.1: Características basales y complicaciones en implante valvular mitral transcáteter.**

	ViV	ViR	ViMAC	p
Edad (años)	73.6 ± 12.4	79.1 ± 4.3	75.4 ± 10.5	0.645*
Femenino	34 (57.6)	2 (25.0)	5 (50)	0.156*
Hipertensión	51 (86.4)	8 (100.0)	10 (100)	0.626*
Diabetes mellitus	11 (18.6)	1 (12.5)	1 (10)	0.595
EAC	25 (42.4)	6 (75.0)	7 (70)	0.070*
FA	48 (81.4)	8 (100.0)	2 (20)	< 0.001*
FEVI	52.5 ± 9.2	46.4 ± 12.4	58.7 ± 3.5	0.115*
EuroScore I	25.49 ± 15.05	26.53 ± 10.72	19.86 ± 13.16	0.256*
EuroScore II	12.24 ± 8.37	13.56 ± 8.25	7.08 ± 5.57	0.707*
STS score	7.77 ± 5.37	5.77 ± 3.02	8.70 ± 4.47	0.634*
Transseptal	35 (59.3)	7 (87.5)	5 (50)	0.279*
Transapical	22 (37.3)	1 (12.5)	5 (50)	
Transatrial	2 (3.4)	0 (0)	0 (0)	
Tamaño valvular implantado				0.004*
23 mm	4 (6.8)	1 (12.5)	0 (0)	
25 mm	2 (3.4)	0 (0)	1 (10)	
26 mm	24 (40.7)	2 (25.0)	0 (0)	
27 mm	0 (0)	1 (12.5)	1 (10)	
29 mm	29 (49.2)	4 (50.0)	7 (70)	
35 mm	0 (0)	0 (0)	1 (10)	
39 mm	0 (0)	0 (0)	0 (0)	
Éxito del procedimiento	57 (96.6)	7 (87.5)	8 (80)	0.124*
Complicaciones intrahospitalarias				
Taponamiento	1 (1.7)	0 (0)	0 (0)	1.0*
Conversión	1 (1.7)	1 (12.5)	0 (0)	0.253*
Embolización	1 (1.7)	1 (12.5)	0 (0)	0.253*
Muerte relacionada a procedimiento	1 (1.7)	0 (0)	0 (0)	1.0*
Muerte hospitalaria	3 (5.1)	1 (12.5)	2 (20)	0.263*
EVC	0 (0)	0 (0)	1 (10)	0.012*
Falla renal	7 (11.9)	4 (50.0)	1 (10)	0.057*
Hemorragia severa	3 (5.1)	2 (25.0)	1 (10)	0.185*
Sangrado mayor	2 (3.4)	1 (12.5)	0 (0)	0.067*
Sangrado menor	5 (8.5)	0 (0)	0 (0)	1.0*
Vascular mayor	3 (5.1)	3 (37.5)	0 (0)	0.010*
Vascular menor	7 (11.9)	0 (0)	1 (10)	0.862*
Mortalidad 30 días	9 (15.2)	3 (37.5)	2 (20)	1.0*

**Introducción:** La cirugía valvular mitral es el tratamiento estándar para la enfermedad mitral. Sin embargo, el número de reintervenciones mitrales aumenta cada año. Los pacientes con prótesis valvulares mitrales tienen mayor riesgo quirúrgico y una reoperación en ocasiones no es posible. El implante valvular mitral transcáteter (TMVI) es una opción menos invasiva, preferible en pacientes inoperables o de alto riesgo. No obstante, la mortalidad a 30 días varía de 6.5 a 25%. **Objetivos:** Evaluar la experiencia en un solo centro referente a la seguridad y eficacia en pacientes que requieren TMVI con prótesis (ViV) o anillo (ViR) biológico degenerado y anillo mitral severamente calcificado (ViMAC). **Material y métodos:** Análisis retrospectivo, observacional, comparativo, en un solo centro, de pacientes tratados con una prótesis en posición mitral (ViV, ViR o ViMAC). Se identificó el tipo de procedimiento, el tipo de procedimiento mitral previo,

vía de acceso, complicaciones y mortalidad periprocedimiento y hospitalarias, así como mortalidad a 30 días. Se realizó análisis comparativo de las complicaciones entre los tipos de procedimientos. **Resultados:** Se identificaron 77 pacientes, edad  $74 \pm 11.5$ , función ventricular  $53 \pm 11\%$ , presión pulmonar  $58 \pm 17$  mmHg, 52% mujeres, NYHA > III 86.1%, STS score  $7.6 \pm 5$ . Se identificaron 59 (76.6%) pacientes tratados ViV, 8 (10.4%) ViR y 10 (12.9%) ViMAC. El tamaño de la prótesis valvular usada fue de 29 mm (53.2%), seguida de 26 mm (33.7%). La prótesis biológica más deteriorada fue Carpentier Perimount (44.1%). En la *Tabla T25.1* se reportan las complicaciones por grupo tratado. No se encontraron diferencias significativas entre los grupos de complicaciones periprocedimiento, excepto en evento vascular cerebral (ViV 0, ViR 0 y ViMAC 10%,  $p = 0.012$ ) y complicación vascular mayor (ViV 5.1%, ViR 37.5%, ViMAC 0,  $p = 0.01$ ). No hubo diferencia en mortalidad hospitalaria ni a los 30 días (ViV 5.1%, ViR 12.5%, ViMAC 20%,  $p = 0.26$  y ViV 15.2%, ViR 37.5%, ViMAC 20%,  $p = 1.0$ , respectivamente). **Conclusiones:** La TMVI es posible, eficaz y segura, la tasa de mortalidad es similar-baja a la reportada en la literatura, con baja tasa de complicaciones y hospitalarias. Es un procedimiento que puede realizarse en centros especializados que tengan acceso a cirugía cardíaca y debe ser realizada por un equipo interdisciplinario con experiencia.

#### T26. Predilatación arterial periférica en pacientes con enfermedad arterial periférica tratados mediante implante valvular aórtico transcáteter

Álvarez Covarrubias Héctor Alfonso, Joner Michael, Pellegrini Constanza, Rheude Tobias, Patrick Mayr, Xhepa Erion. Deutsches Herzzentrum München.

**Introducción:** La enfermedad arterial periférica (EAP) está presente en 25% de los pacientes que requieren implante valvular aórtico transcáteter (TAVI) y se asocia a mayores complicaciones vasculares. A pesar de esta limitación, el acceso transfemorales (Tf) ha demostrado menor morbilidad comparado con accesos alternativos. El uso planeado de angioplastia transluminal percutánea (ATP) para la colocación de introductores puede ayudar a reducir las complicaciones y permitir el acceso Tf en pacientes con EAP significativa. **Objetivos:** Investigar la factibilidad y seguridad del uso planeado de ATP en pacientes con EAP avanzada para realizar TAVI Tf. **Material y métodos:** Se seleccionaron pacientes de la base de datos local con EAP significativa y realización planeada de ATP entre 2012 y 2021. Se identificaron 59 pacientes a quienes se les realizó ATP previa inserción de introductor. Se hizo análisis de la tomografía computarizada (TC) usando *3Mensio Software*. El desenlace primario fue el avance exitoso de la prótesis y el implante valvular. Los desenlaces secundarios fueron las tasas de complicaciones vasculares relacionadas a ATP, a sitio de acceso, a procedimiento y hospitalarias. **Resultados:** Se incluyeron 59 pacientes con una edad media  $80 \pm 6.3$  años. La EAP estaba presente en todos, con una función ventricular de 60% (48/60), riesgo EuroScore I 18.81% (9.55/32.67). En el análisis de TC se observó un diámetro luminal mínimo derecho e izquierdo de la arteria iliaca común (IC) de 4.8 mm (3.7/7.1) y  $4.9 \pm 1.7$  mm, iliaca externa (IE)  $4.5 \pm 1.4$  mm y  $4.7 \pm 1.6$  mm, y femoral común (FC)  $4.7 \pm 1.5$  mm y  $4.6 \pm 1.4$  mm, respectivamente. El balón de alta presión más utilizado fue de 8 mm (66.1%), se utilizó balón

Tabla T26.1: Complicaciones relacionadas a procedimiento.

Complicaciones relacionadas a angioplastia transluminal percutánea, sitio de acceso y relacionadas a estructuras cardíacas y técnica.	
	n (%)
<b>Complicaciones relacionadas a ATP</b>	
Perforación	0 (0)
Ruptura	0 (0)
Diseción menor (tipo A-B)	1 (1.7)
Diseción mayor (tipo C)	0 (0)
<b>Complicaciones relacionadas al acceso</b>	
Perforación vascular	2 (3.4)
Ruptura	1 (1.7)
Diseción menor	5 (8.5)
Estenosis	1 (1.7)
Isquemia	0 (0)
Trombo arteriovenoso	2 (3.4)
Fístula arteriovenosa	2 (3.4)
Pseudoaneurisma	4 (6.8)
Hematoma retroperitoneal	1 (1.7)
Infección	0 (0)
Embolización distal	0 (0)
Falla del dispositivo de cierre	2 (3.4)
Sangrado < BARC 3 <sup>ª</sup>	16 (27.1)
Sangrado > BARC tipo 3b	3 (5.1)
Intervención endovascular no planteada (dilatación con balón o stent cubierto)	8 (13.5)
Dilatación con balón	1 (1.7)
Stent cubierto	5 (8.5)
Stent metálico	2 (3.4)
<b>Complicaciones agudas relacionadas a procedimiento y técnica</b>	
Conversión a cirugía	1 (1.7)
Embolización valvular	0 (0)
Válvula migrada	0 (0)
Implante valvular ectópico	0 (0)
<b>Complicaciones cardíacas estructurales</b>	
Perforación	1 (1.7)
Taponamiento	1 (1.7)
Obstrucción coronaria	0 (0)

ATP = angioplastia transluminal percutánea.

de onda de choque en 8.5% y combinado en 5.1%, un balón por vaso 71.2% y dos balones por vaso 23.7%. El introductor más usado fue 14 French (83.1%). Se observó avance exitoso de la prótesis en 96.6% e implante en 96.6%. La mortalidad hospitalaria fue de 8.5%, hubo dos casos de perforación vascular relacionada a sitio de acceso, cuatro pseudoaneurismas, una diseción relacionada a ATP (*Tabla T26.1*). **Conclusiones:** La TAVI Tf es factible en pacientes con EAP. El análisis detallado de la TC y el uso planeado previo de ATP para la colocación del introductor puede facilitar el acceso Tf.

#### T27. Implante valvular aórtico transcáteter con válvulas balón expandibles versus autoexpandibles

González Zúñiga Claudia Elena, Arboine Aguirre Luis Alberto, Galván García José Eduardo, Betanzos Arredondo José Luis,

Mena Sepúlveda Luis Alberto, Verdugo Castro Enrique,  
Palacios Rodríguez Juan Manuel.  
Hospital de Cardiología UMAE No. 34  
IMSS, Monterrey, Nuevo León.

**Introducción:** El implante percutáneo de válvula aórtica (TAVI) es una terapia establecida para pacientes con estenosis aórtica severa. Distintos estudios han explorado las diferencias en los resultados según el tipo de válvula, balón-expandible (BE) y auto-expandible (AE). En nuestra unidad se desconocen los resultados clínicos con estos diseños de válvulas. **Objetivos:** Comparar la mortalidad y resultados clínicos de pacientes sometidos a TAVI con válvulas BE versus AE. **Material y métodos:** Estudio observacional,

descriptivo. Se incluyeron pacientes con estenosis aórtica severa tratados con TAVI, entre enero de 2017 a diciembre de 2021, con un seguimiento a 30 días. Se evaluaron los resultados clínicos: mortalidad, evento vascular cerebral (EVC) mayor, sangrado mayor y seguridad, implante de marcapasos y fuga paravalvular de la *Valve Academic Research Consortium- 3 (VARC-3)*, de los pacientes sometidos a válvula BE vs AE. **Resultados:** Se analizaron 71 pacientes (media de 75 años, 45% mujeres), 23 se sometieron a válvulas BE y 48 a AE. La mortalidad a 30 días fue de 13 vs 2.1% (p = 0.06) e intrahospitalaria de 4.3 vs 2.1% (p = 0.58), para los pacientes del grupo de BE y AE, respectivamente (*Tabla T27.1*). El EVC mayor se presentó en un paciente con BE y en dos pacientes con AE. Hubo un evento de sangrado mayor en el grupo BE. La fuga paravalvular se presentó en uno (4.3%) en BE y dos (4.3%) en AE. El implante de marcapasos fue mayor en el grupo AE con 11 (22.9%) y uno (4.3%) en BE, siendo estadísticamente significativa (p = 0.05). El 91.3% en el grupo de BE y el 64.3% en AE cumplieron con la definición de seguridad temprana (p = 0.017) (*Tabla T27.2*). En el gradiente medio post-TAVI no hubo diferencia significativa; la estancia hospitalaria fue menor en BE 3 ± 1, contra 5 ± 4 en AE, (p = 0.06). **Conclusiones:** Los resultados muestran que la mortalidad y EVC a 30 días fueron comparables en pacientes con válvulas BE y AE. La TAVI con válvulas BE se asoció a menor frecuencia de marcapasos definitivo y a mayor beneficio en la seguridad temprana del dispositivo; con resultados similares en el resto de las variables clínicas.

**Tabla T27.1: Características demográficas y clínicas de los pacientes.**

	Balón expandible N = 23 (32.3%) n (%)	Autoexpandibles N = 48 (67.6%) n (%)	p
Edad	75 ± 6	75 ± 7	0.86
Género femenino	12 (52.2)	20 (41.7)	0.40
Índice de masa corporal	26 ± 4	27 ± 4	0.54
EVC previo	3 (13)	3 (6.4)	0.35
Enfermedad coronaria	8 (34.8)	20 (43.5)	0.48
CABG previa	1 (4.3)	7 (14.9)	0.19
Diabetes mellitus	9 (39.1)	17 (36.2)	0.8
Hipertensión arterial sistémica	14 (60.9)	37 (78.7)	0.11
Dislipidemia	4 (17.4)	15 (31.9)	0.19
Gradiente medio aórtico, mmHg	51 ± 14	49 ± 18	0.56
Área valvular aórtica, cm2	0.62 ± 0.13	0.71 ± 0.19	0.05
Válvulas de tercera generación	23 (100)	18 (37.5)	< 0.01
Valve in valve	0	3 (6.4)	0.21

EVC = evento vascular cerebral, CABG = Coronary Artery Bypass Graft Surgery.

**Tabla T27.2: Resultados clínicos a 30 días para pacientes tratados con válvulas balón expandible vs autoexpandibles.**

	Balón expandible n (%)	Autoexpandibles n (%)	p
Mortalidad a 30 días	3 (13)	1 (2.1)	0.06
Mortalidad hospitalaria	1 (4.3)	1 (2.1)	0.58
EVC mayor a 30 días	1 (4.3)	2 (4.2)	0.97
EVC mayor hospitalario	1 (4.3)	2 (4.2)	0.97
Sangrado mayor	1 (4.3)	0	0.34
Implante de marcapasos definitivo	1 (4.3)	11 (22.9)	0.05
Fuga paravalvular	1 (4.3)	2 (4.3)	0.98
Gradiente medio post-TAVI	10 ± 4	9 ± 5	0.33
Días de estancia hospitalaria	3 ± 1	5 ± 4	0.06
Seguridad del dispositivo	21 (91.3)	31 (64.6)	0.017

EVC = evento vascular cerebral.

**T28. Válvula autoexpandible versus expandible por balón. Incidencia de alteraciones electrocardiográficas e implante de marcapasos**

Palacios Rodríguez Juan Manuel, Galván García José Eduardo, Arboine Aguirre Luis Alberto, Mena Sepúlveda Luis Alberto, González Zúñiga Claudia Elena, Betanzos Arredondo José Luis, Villalobos Flores Abraham, De León Essaú.  
Departamento de Cardiología Intervencionista, UMAE 34, IMSS Monterrey, Nuevo León.

**Introducción:** Una de las complicaciones más frecuentemente asociadas a la implantación de válvula aórtica percutánea es el bloqueo auriculoventricular completo que amerita implantación de marcapasos definitivo. **Objetivos:** Comparar

**Tabla T28.1: Incidencia de alteraciones electrocardiográficas y marcapasos definitivo de acuerdo al tipo de válvula.**

Alteraciones postimplante	Válvula autoexpandible N = 48	Válvula balón expandible N = 23	p
PR > 200 ms	3 (6.25)	1 (4.3)	0.575
QRS > 150 ms	2 (4.10)	2 (4.1)	0.425
BCRDHH*	5 (10.40)	1 (4.3)	0.321
BCRIHH**	7 (14.50)	6 (26.0)	0.317
BAVC***	10 (20.80)	2 (4.1)	0.155
IMP****	11 (22.90)	1 (4.1)	0.046

\* Bloqueo completo de rama derecha del haz de His, \*\* Bloqueo completo de rama izquierda del haz de His, \*\*\* Bloqueo auriculoventricular completo, \*\*\*\* Implante de marcapasos definitivo.

la incidencia de alteraciones electrocardiográficas e implante de marcapasos entre dos tipos de válvula aórtica percutánea.

**Material y métodos:** Estudio descriptivo de 71 casos consecutivos de implante de válvula aórtica percutánea realizados entre enero de 2017 y diciembre de 2021. Se registraron las alteraciones electrocardiográficas y la incidencia de implante de marcapasos en los primeros 30 días de acuerdo al tipo de válvula implantada y con base en el *Valve Academic Research Consortium 3 (VARC-3)*. Los datos fueron analizados en el programa SPSS-21. **Resultados:** Se implantaron un total de 48 válvulas autoexpandibles y 23 de balón expandible, correspondientes a 67.6 y 32.3%, respectivamente. La incidencia de implante de marcapasos fue significativamente mayor con las válvulas autoexpandibles con 11 casos contra un caso en

válvula balón expandible (22.9 vs 4.1%  $p = 0.046$ ). No se encontraron diferencias estadísticamente significativas en el resto de las variables analizadas, aunque con tendencia a mayor incidencia de PR prolongado, bloqueo auriculoventricular completo y bloqueo de rama derecha del haz de His con las válvulas autoexpandibles. El bloqueo de rama izquierda del haz de His mostró una tendencia a ser mayor con las válvulas balón expandibles (*Tabla T28.1*). **Conclusiones:** La incidencia de implante de marcapasos definitivo en nuestro centro muestra las mismas tendencias que las reportadas a nivel mundial. Aunque con las válvulas autoexpandibles hubo mayor tendencia a un PR prolongado, bloqueo auriculoventricular completo y de rama derecha del haz de His, las diferencias no fueron estadísticamente significativas debido al tamaño de la muestra.

## CARDIOLOGÍA INTERVENCIONISTA ESTRUCTURAL

### C1. Annular rupture during transaortic valve replacement: successful repair with a peripheral microvascular plug device

Barrón-Molina José Luis, Palma-Carbajal Ricardo, Otaegui-Irurueta Imanol, Serra-García Vicenç, Serra-Creu Bernat, Bellera-Gotarda Neus, Domingo-Ribas Enric, Martí-Aguasca Gerard, García del Blanco Bruno.  
Interventional Cardiology Department. Hospital Vall d'Hebron. Barcelona, Spain.

**History of presentation:** A 68-year-old man presented to the emergency department with worsening of dyspnea in the last months, at arrival he referred shortness of breath that rapidly progressed to acute pulmonary edema. The patient was not known with any cardiovascular history. **Past medical history:** The patient was known with Child Pugh B liver cirrhosis due to hepatitis B virus and history of esophageal varices bleeding under medical treatment. **Differential diagnosis:** The worsening dyspnea and acute lung edema narrowed down the differential diagnosis to heart failure alone. **Investigations:** Physical examination was remarkable for a systolic ejection murmur in

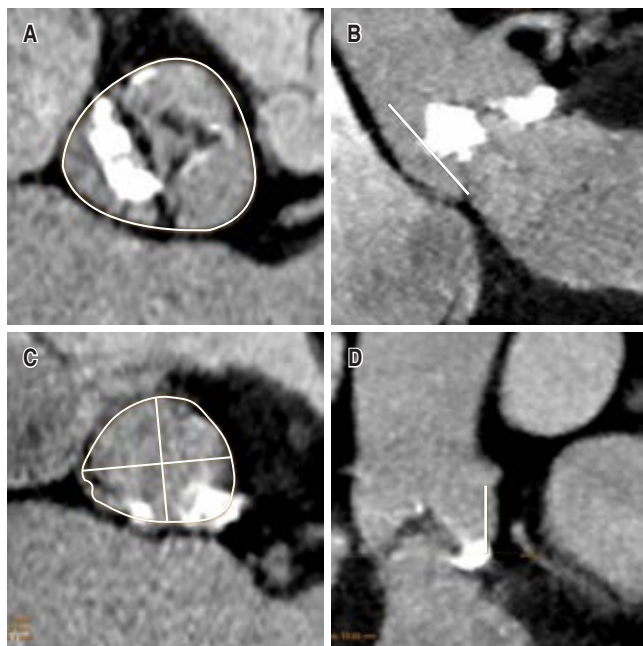


Figure C1.1: A) and B) Severe left and non coronary cusps calcification. A) and C) MSCT measurement of annulus diameters and perimeter. D) Left coronary ostium height.

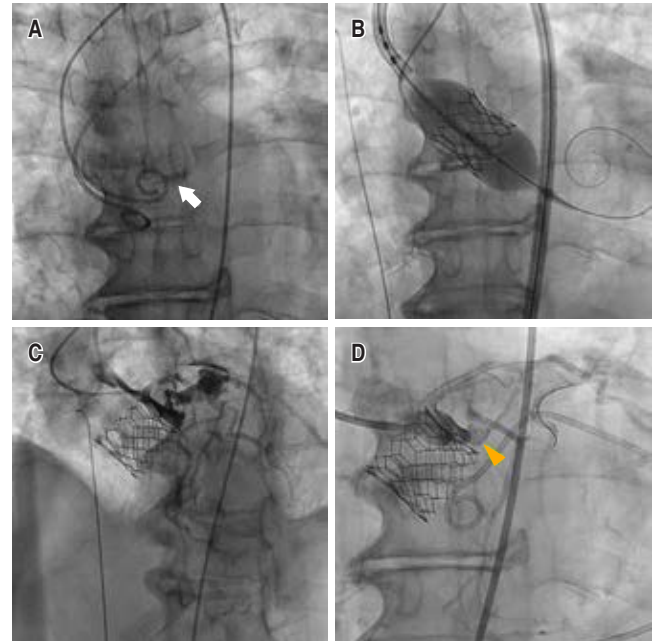


Figure C1.2: A) Pigtail catheter was used for aortography, note presence of calcium (white arrow). B) Direct implantation of a balloon expandable prosthesis. C) Selective contrast injection observing contrast leakage due to intra annular aortic rupture from the left coronary sinus into the pericardium. D) Angiographic control confirmed the absence of contrast leakage.

aortic area. An ECG showed left bundle branch block and atrial fibrillation. TTE revealed severe aortic stenosis (LVEF 43%, mean gradient 60 mmHg, AVA 0,5 cm<sup>2</sup>). No coronary obstructions were found in coronary angiography. MSCT showed severe aortic valve calcification predominantly in left and non coronary cusps (Figures C1.1A and B) annulus diameter 25 mm, annulus perimeter 79,1 mm<sup>2</sup>, area 486 mm<sup>2</sup> (Figures C1.1A and C) and coronary ostium above 12 mm (Figure C1.1D). **Management:** Implantation of a transcatheter aortic valve with femoral approach was chosen by heart team consensus. Ultrasound guided left femoral artery access was obtained for TAVI and right femoral vein for a temporary pacemaker. A 5-F pigtail catheter via the right radial was used to perform the initial aortography. A safari guidewire (Boston Scientific) was placed in the left ventricle. A direct implantation of a balloon expandable 26 mm Edwards SAPIEN 3 ultra (Edwards Lifesciences) (Figure C1.2). After implantation the patient developed rapid hemodynamic deterioration, we performed an aortography and selective contrast injection observing contrast leakage due to intra annular aortic rupture from the left coronary sinus into the pericardium. (Figure C1.2C). Pericardiocentesis was quickly performed. Rapidly a multipurpose 4-F catheter via left

femoral artery was used to advance a BMW guidewire (Abbott Vascular) to protect the left coronary and a Pilot 50 guidewire (Abbott Vascular) through a Echelon EV3 0.027 microcatheter (Medtronic Neurovascular) to the rupture site for the delivery and deployment of a peripheral 6.5 × 12 mm microvascular plug (Medtronic) (Figures C1.2C and D), angiographic control confirmed the absence of contrast leakage (Figure C1.2D). Pericardium drainage was removed days after, the patient had an adequate evolution and was discharged home. **Discussion:** Annular rupture is the most feared complication during TAVI procedures, compromising patient's life immediately, it has an incidence of 0.4%. The term covers different procedural-related injuries in the aortic root and left ventricle outflow tract. The therapeutic approaches for uncontained ruptures include cardiac surgery, isolated pericardial drainage, and conservative strategy. In the acute situation, there is a very short timeframe for decision making, almost always opting for sternotomy with surgical correction of the rupture site. There are some reported cases of the use of N-butyl-2-cyanoacrylate-based glue in an uncontained rupture, coils embolization in contained ruptures and even the use of Amplatzer vascular plug in the setting of an aortic-right ventricle outflow tract fistula after TAVI. This is the first reported case of a successful percutaneous management of intra-annular rupture complicated with tamponade during TAVI with a peripheral microvascular plug that should be considered as a feasible option in selected cases. **Learning objectives:** To review a case of annular rupture during TAVI with rapid hemodynamic compromise. To be able to rapidly identify annular rupture as a life threatening complication. To have in mind other non-surgical options as peripheral plugs in this emergency setting. **Conclusions:** Annular rupture is a life threatening emergency during TAVI procedures, operators should be aware for rapid recognition and prompt management. Non-surgical, percutaneous procedures could be a feasible option.

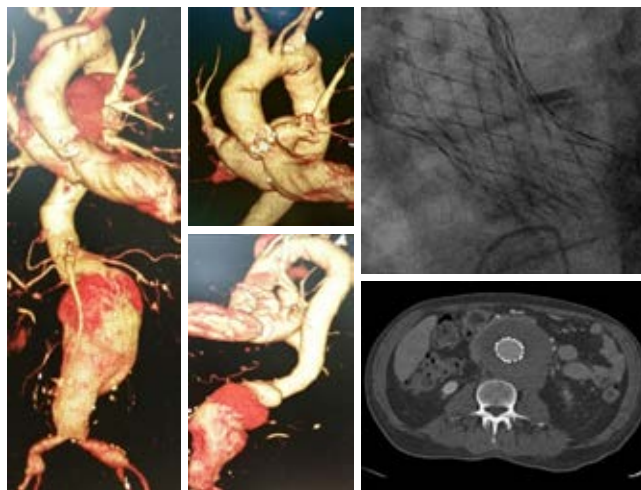
## C2. Estenosis aórtica severa y aneurisma aórtico abdominal tratado mediante terapia endovascular simultánea

Aquino Bruno Heberto,\* Muratalla González Roberto,‡  
Fuentes Moreno Juan Carlos,\* Meléndez Ramírez Gabriela,§  
Morales Portano Julieta Danira\*.

\* Servicio de Cardiología; ‡ Servicio de Hemodinamia;

§ Servicio de Imagen Cardiovascular. Centro Médico Nacional 20 de Noviembre del ISSSTE.

**Introducción:** Masculino de 76 años con hipertensión arterial y tabaquismo intenso, con seis meses de episodios de lipotimia y síncope al esfuerzo moderado; en el último mes evolucionó con dolor intermitente en región lumbar y en mesogástrico, que aumentaba en posición decúbito supino; a la exploración física con soplo mesotelsistólico en foco aórtico, con dolor en flanco derecho. **Objetivo:** Demostrar la eficacia de la terapia endovascular en afectación cardiovascular compleja en paciente con riesgo quirúrgico alto. **Material y métodos:** Fue abordado inicialmente por urología con tomografía abdominal por sospecha de patología renal, observando imágenes compatibles con aneurisma de aorta abdominal; se realizó angiografía que confirmó aneurisma paravisceral tipo IV con diámetro máximo de 8.4 cm, a nivel de



**Figura C2.1:** Reconstrucción tomográfica de la estenosis aórtica y el aneurisma abdominal. En las imágenes de la derecha se observa válvula aórtica protésica y la exclusión endovascular de la aorta abdominal.

troncos supra aórticos se observó enfermedad carotídea bilateral con estenosis de más del 60%. Se realizó ecocardiograma, reportó estenosis aórtica severa, con velocidad 4.8 m/s, gradiente medio de 48 mmHg, y área indexada de 0.3 cm<sup>2</sup>, la coronariografía se reportó sin lesiones angiográficas. Se calculó un Euroscore de 11%, con alta fragilidad. A través de acceso axilar izquierdo, se realizó colocación de válvula aórtica Evolut R #29 sin complicaciones con tiempo de aproximadamente 30 minutos; en mismo evento quirúrgico, por abordaje femoral, se realizó exclusión de aneurisma (Figura C2.1) mediante endoprotésis fenestrada hasta arterias ilíacas, posterior a procedimiento presentó lesión renal aguda que se resolvió al segundo día. Fue egresado al quinto día de hospitalización sin complicaciones. **Conclusión:** Presentamos una intervención transcáteter combinada simultánea exitosa en un paciente de 76 años con coexistencia de estenosis aórtica severa y aneurisma abdominal con riesgo quirúrgico alto. Una evaluación cuidadosa por parte de un equipo multidisciplinario en pacientes en este contexto, asegura un resultado exitoso, lo que significa una excelente alternativa al tratamiento quirúrgico.

## C3. Un corazón de mil dólares. Corazón con válvula metálica completa

Garro Almendaro Ana Karen,\* Faustino Maravilla Gladis,\*  
Aquino Bruno Heberto,\* Rodríguez Serrano Gustavo,‡  
Morales Portano Julieta‡.

\* Residente de Cardiología; ‡ Médico adscrito al Servicio de Cardiología. Centro Médico Nacional 20 de Noviembre.

**Introducción:** La insuficiencia mitral y tricuspídea de forma tradicional es tratada bajo reemplazo quirúrgico valvular; sin embargo, la degeneración de las prótesis, presenta una oportunidad de corrección mínimamente invasiva por vía percutánea mitral y tricuspídea. **Objetivos:** Describir las ventajas de los procedimientos percutáneos en pacientes con alto riesgo quirúrgico. Determinar la utilidad de los procedimientos percutáneos

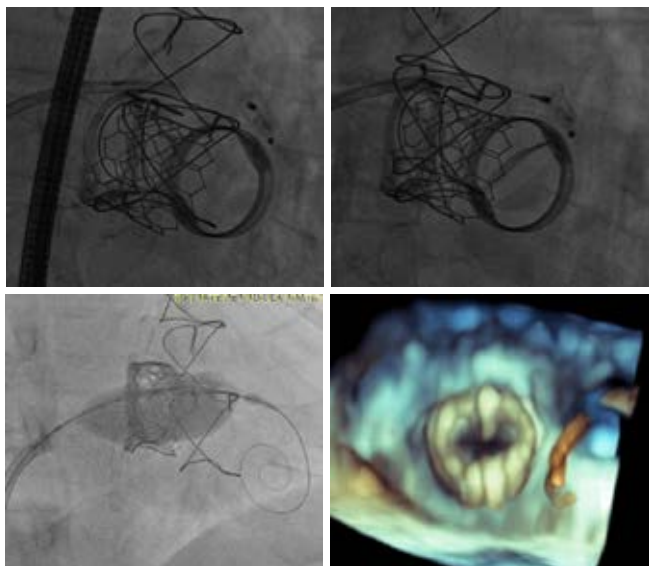


Figura C3.1: Amplatzer Plug III. Valve in valve tricuspídeo.

como terapia puente a trasplante. **Paciente:** Se presenta el caso de masculino de 57 años, con el antecedente de miocardiopatía dilatada FEVI reducida, prótesis tricuspídea biológica y valvular mitral mecánica en 2003, recambio valvular mitral en 2004, cierre de fuga paravalvular mitral posteromedial con Amplatzer Plug III 12 × 3, degeneración de prótesis tricuspídea biológica en 2021 con fuga paravalvular severa y anomalía de Ebstein, cursando con cuadro de insuficiencia cardíaca crónica en CF IV, cirrosis hepática secundaria, ascitis no a tensión, esplenomegalia con hiperesplenismo secundario, pese a tratamiento médico óptimo; fue candidato a *valve in valve* tricuspídeo (Figura C3.1) con válvula SAPIENS 3 # 29 en 2021, presentando mejoría clínica posterior al procedimiento, con mejoría en parámetros bioquímicos de falla hepática y ascitis, en valores de FEVI a intermedia y en clase funcional II actualmente. **Discusión:** El tratamiento tradicional de la valvulopatía mitral y tricuspídea es principalmente el recambio quirúrgico valvular; sin embargo, estas técnicas eventualmente presentarán disfunción, condicionando deterioro en la clase funcional, aumentando los MACEs, por lo que las alternativas percutáneas son la opción. **Conclusiones:** El procedimiento percutáneo en pacientes con valvulopatías secundarias a la disfunción valvular protésica, permite la corrección y mejoría de los síntomas de insuficiencia cardíaca en pacientes como puente a trasplante.

#### C4. Pseudoaneurisma de fibrosa mitroaórtica, una complicación poco común. Primer cierre percutáneo en México

Montoya Iribe Christi Dayana,\* Padilla Islas Luis Alejandro,\* Machain Leyva Cynthia Zulema,\* Millán Iturbe Óscar,‡ Méndez Bizarrón Blanca Esthela,\* Ríos López Stefany Hiday,\* Yucupicio García Cyntia Margarita,\* Gaxiola Lazaga Joel David\*.  
\* Hospital de Especialidades No. 2 del Centro Médico Nacional del Noroeste, IMSS. Cd. Obregón, Sonora; ‡ Centro Médico Nacional Siglo XXI, Hospital de Cardiología.

**Introducción:** El pseudoaneurisma de la fibrosa mitroaórtica es una entidad clínica rara, consistente en una cavidad pulsátil en la unión mitroaórtica comunicada con el tracto de salida del ventrículo izquierdo (TSVI). Comúnmente ocurre como una complicación de las cirugías de reemplazo de válvula aórtica y mitral. Los pseudoaneurismas también pueden desencadenarse por endocarditis infecciosa y formación de abscesos. **Objetivos:** Presentar un caso de pseudoaneurisma fibrosa mitroaórtica, desarrollado tardíamente tras una cirugía de reemplazo valvular aórtico y que fue tratado mediante intervención percutánea. **Material y métodos:** Masculino de 74 años, con antecedente de cardiopatía isquémica, revascularización quirúrgica e implante de bioprótesis aórtica y mitral secundario a doble lesión aórtica e insuficiencia mitral severa. Cinco años posterior a la intervención, presenta deterioro de clase funcional por angina. Protocolizándose con ecocardiograma, observando prótesis biológica en posición aórtica con presencia de fuga paravalvular severa secundaria a pseudoaneurisma de la fibrosa mitroaórtica; cavidad pulsátil en la unión mitroaórtica comunicado con el TSVI, así como comunicación con aorta. No se observó vegetación ni proceso infeccioso activo. Teniendo en cuenta el riesgo de la intervención quirúrgica, se optó por tratamiento percutáneo, el cual se realizó guiado por ecocardiograma transesofágico (ECOTE) y angiografía (Figuras C4.1 y C4.2). Se realizó aortograma en oblicua anterior derecha, observando paso de contraste a través de la fuga con llenado de saco correspondiente al pseudoaneurisma; ventriculograma, observando paso de contraste a través de la fuga a nivel de seno no coronario, se realizó medidas de 13.8 × 6 mm por lo que se seleccionó dispositivo Amplatzer Duct Occluder 10/8 mm, se verificó posición, observando mínima fuga de contraste peridispositivo, sin complicaciones. **Discusión y conclusiones:** El pseudoaneurisma de la fibrosa mitroaórtica, es entidad clínica rara, ocurre comúnmente después de cirugías de válvula aórtica, endocarditis infecciosa, absceso de la raíz aórtica, congénito. Suele diagnosticarse en pacientes con antecedente de reemplazo valvular aórtico por una endocarditis, con más frecuencia protésica. La presentación clínica es variable, desde asintomáticos, hasta taponamiento cardíaco. Su crecimiento progresivo puede producir angina por compresión de las arterias coronarias. Otra manifestación puede ser la insuficiencia cardíaca, al comunicar con la aorta ascendente o la aurícula izquierda.

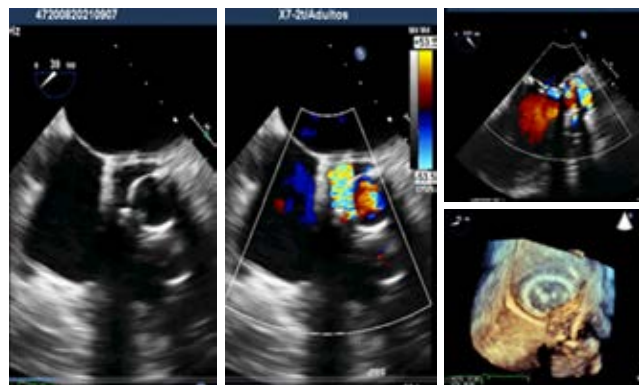


Figura C4.1.



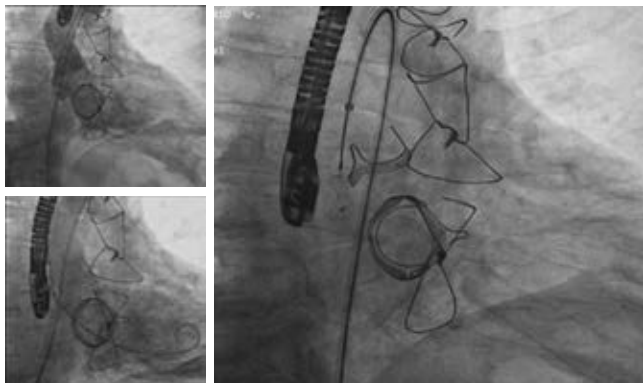


Figura C4.2.

### C5. Predilatación vascular periférica y técnica «Buddy balloon» para facilitar el implante valvular aórtico transcatheter

Álvarez Covarrubias Héctor Alfonso,

Xhepa Erion, Joner Michael.

Deutsches Herzzentrum München, Alemania.

**Introducción:** La presencia de anatomía compleja y enfermedad vascular periférica (EVP) son factores de complejidad para realizar implante valvular aórtico transcatheter (TAVI) vía transfemoral. Los accesos vasculares alternativos son una opción, pero representan mayores riesgos y complicaciones. La predilatación vascular periférica con balón (PVPB) facilita el acceso vascular, además, en caso de válvulas severamente calcificadas y anatomía difícil, la técnica «Buddy balloon» facilita el avance de la prótesis. **Objetivos:** Describir el primer caso con realización simultánea de PVPB y técnica «Buddy balloon» en un paciente con indicación de TAVI y anatomía compleja. **Material y métodos:** Hombre de 92 años, ingresó por dolor torácico y disnea progresiva por estenosis aórtica severa. Antecedentes de importancia: hipertensión arterial, fibrilación auricular. Ecocardiograma con gradiente transvalvular aórtico medio 59 mmHg, Vmax 4.62 m/s, área valvular 0.36 cm<sup>2</sup>. Cateterismo cardiaco con placa intermedia en segmento medio de la descendente anterior. En tomografía computarizada se observó calcificación valvular aórtica severa y estenosis severa biliacal, con arco aórtico severamente calcificado (Figura C5.1). Se realizó TAVI transfemoral, múltiples PVPB con balón de alta presión 8 × 40 mm hasta 20 atmósferas (Figura C5.2A), se avanzó introductor femoral 14 French, se realizó predilatación valvular con balón de 23 mm, se avanzó prótesis valvular balón expandible de 26 mm, no se logró cruzar la prótesis tras varios intentos, se colocó una guía de alto soporte adicional en ventrículo izquierdo, se realizó insuflación simultánea del balón y avance de la prótesis valvular (técnica «Buddy balloon») con éxito (Figura C5.2B) con adecuado implante valvular y sin complicaciones vasculares (Figuras C5.2C y D). Se egresó paciente sin complicaciones. **Conclusiones:** La técnica «Buddy balloon» se ha descrito para facilitar el avance de la prótesis valvular en anatomías complejas, tanto en prótesis balón-expandibles como autoexpandibles. También se ha utilizado en válvula bicúspide con buenos resultados. Además, la PVPB facilitar la colocación del introductor vascular, evitando el

uso de accesos alternativos y disminuyendo la complejidad del procedimiento y sus complicaciones. A nuestro conocimiento, presentamos el primer caso descrito de uso simultáneo de PVPB

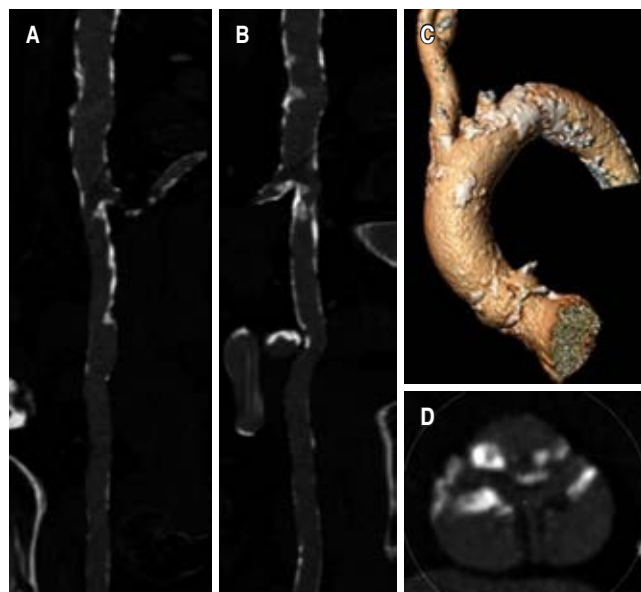


Figura C5.1: Calcificación severa valvular y periférica.

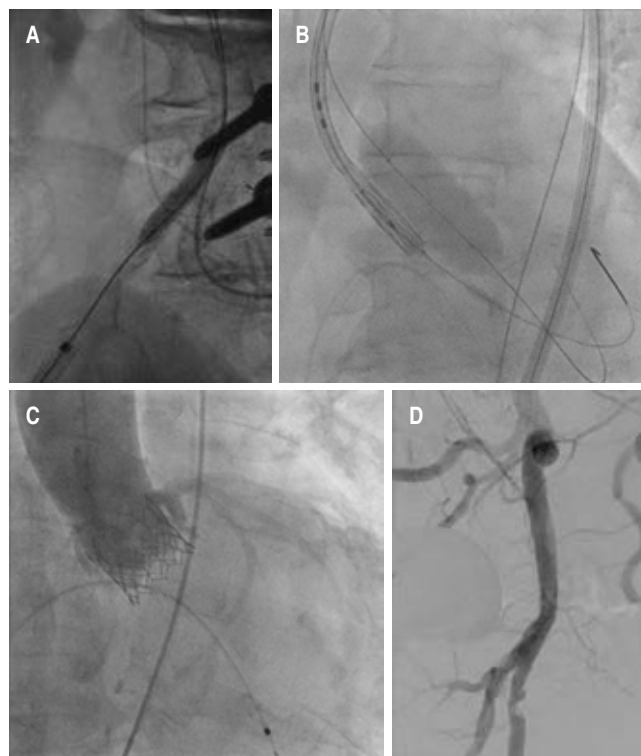


Figura C5.2: Procedimiento TAVI.

y técnica «Buddy balloon» para facilitar la TAVI transfemoral en EVP y el implante valvular en anatomía compleja.

### C6. Implante valvular aórtico transcáteter e implante valvular mitral transcáteter simultáneo: dos pájaros de un tiro

Álvarez Covarrubias Héctor Alfonso, Xhepa Erion, Ruge Hendrik, Joner Michael.  
Deutsches Herzzentrum München, Alemania.

**Introducción:** El reemplazo valvular tanto aórtico y mitral simultáneos es una indicación quirúrgica, sobre todo cuando la causa de la valvulopatía es endocarditis. La prótesis de elección va acorde a la edad y riesgo del paciente, siendo las prótesis biológicas las más utilizadas. Sin embargo, éstas pueden degenerarse con el transcurso de los años, condicionando deterioro clínico y la necesidad de un tratamiento valvular. La reintervención quirúrgica es considerada de alto riesgo y más aún en doble reemplazo valvular. Tanto el implante valvular aórtico transcáteter (TAVI) como mitral (TMVI) son una opción probable en pacientes de alto riesgo con anatomía adecuada. **Objetivos:** Describir y demostrar que el tratamiento simultáneo de prótesis biológica valvular (aórtica y mitral) por medio de TAVI y TMVI son opciones factibles. **Material y métodos:** Mujer de 70 años, con antecedentes de cirugía valvular aórtica (Perimount 23 mm) y mitral (Perimount Magna 29 mm) por endocarditis en 2010. Ingresó por disnea progresiva. En ecocardiograma se detectó estenosis aórtica con área valvular de 0.8 cm<sup>2</sup>, así como estenosis valvular mitral con gradiente medio de 8 mmHg y área valvular de 0.62 cm<sup>2</sup>. En tomografía, se determinó bajo riesgo de obstrucción del tracto de salida del ventrículo izquierdo (OTSVI) (Figuras C6.1A y B). Debido al alto riesgo quirúrgico, se aceptó para TAVI y TMVI simultáneos. Posterior a punción transeptal se predilató el septum interauricular con balón 12 × 40 mm. Posteriormente, vía arterial se realizó avance de prótesis valvular autoexpandible de 26 mm, se liberó sin complicaciones en posición aórtica (Figura C6.1C). Se avanzó vía transeptal una prótesis balón expandible 29 mm, se liberó en posición mitral (Figura C6.1D). Sin evidencia de gradiente residual importante o insuficiencias (Figuras C6.1E y F). Ecocardiograma transesofágico periprocedimiento sin fuga paravalvular (Figuras C6.1G y H). Se egresó dos días después sin

complicaciones. **Conclusiones:** La TAVI y TMVI son procedimientos de menor riesgo que la intervención quirúrgica. La TMVI es un escenario más complejo, debido al potencial riesgo de OTSVI. Una planeación adecuada, con discusión junto con el equipo «Heart-team», así como mediciones tomográficas precisas, ayudan a reducir los potenciales riesgos y hacer que el procedimiento sea posible, con el potencial de egreso del paciente en pocos días sin complicaciones.

### C7. Fuga paravalvular compleja y alto riesgo quirúrgico: cierre percutáneo, una opción eficaz

Zárate Zepeda Ricardo, Rodríguez Zavala Guillermo, Delgado Gutiérrez Jorge Guillermo, Pérez Landeros Jacob Esaú, Flores Salinas Héctor Enrique.  
Departamento de Cardiología, Centro Médico Nacional de Occidente, IMSS.

**Introducción:** La fuga paravalvular es un problema común y desafiante con una incidencia de 7 a 17% de los reemplazos de válvula mitral, puede condicionar síntomas incapacitantes relacionados con insuficiencia cardiaca o hemólisis. La reoperación se asocia con una mortalidad y morbilidad significativas, al igual que el manejo conservador. La tasa de éxito del procedimiento llega a ser hasta 91% en centros especializados, dependiendo del tamaño y morfología del defecto. **Objetivos:** Establecer un abordaje eficaz y seguro en un paciente con fuga paravalvular protésica y alto riesgo quirúrgico. **Material y métodos:** Se trata de hombre de 55 años, con antecedente de cáncer renal de células claras con metástasis hepáticas, en tratamiento paliativo. Insuficiencia mitral severa secundaria a prolapso desde 2018, llevado a reemplazo de válvula mitral por prótesis mecánica 31 mm en 2019; abordado por deterioro de clase funcional y fibrilación auricular de nueva aparición, un ecocardiograma transtorácico evidenció disfunción protésica por fuga paravalvular severa (Figura C7.1). Se realizó complemento con ecocardiograma transesofágico que demostró área de orificio efectivo anatómico de 1.93 cm<sup>2</sup>, y aproximadamente el 35% del perímetro del anillo. **Resultados:** Se realizó cierre percutáneo electivo: mediante guía fluoroscópica y ecocardiografía transesofágica 3-D, de forma retrograda se cruzó defecto y se posicionó en aurícula izquierda, se realizó punción transeptal, de forma anterógrada a través del defecto paravalvular

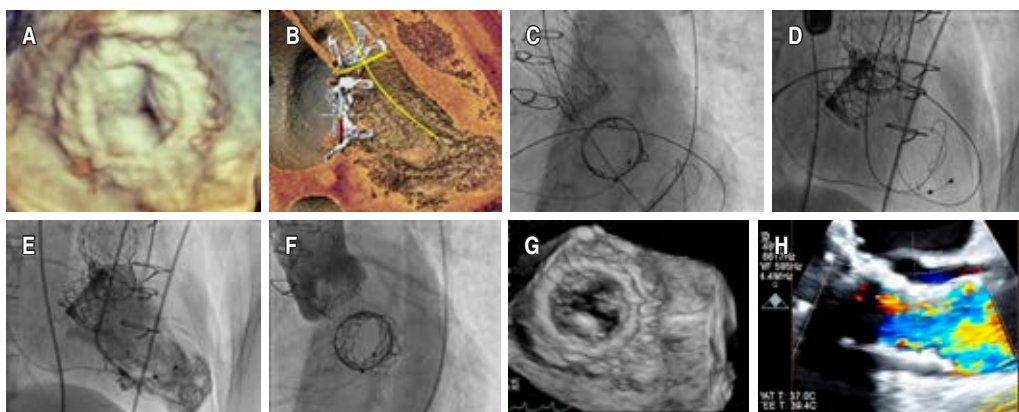


Figura C6.1:

Implante valvular aórtico y mitral transcáteter simultáneo.

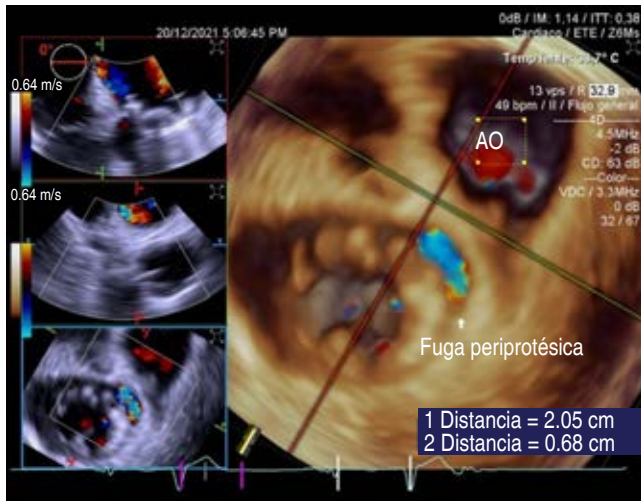


Figura C7.1: Fuga periprotésica septal de 20 x 6.8 mm.

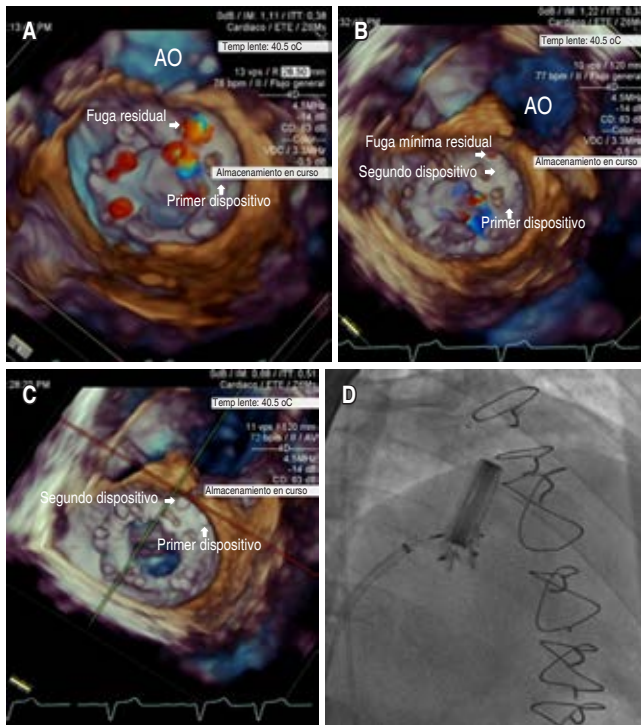


Figura C7.2: A) Fuga residual posterior a implante de primer dispositivo. B) Los dos dispositivos colocados de forma adecuada. C) Fuga mínima después del implante del segundo dispositivo. D) Liberación de segundo dispositivo.

se avanzó dispositivo vascular Plug III 5 × 14 mm, imagen de control con fuga para valvular moderada residual, por lo que se avanzó y libero segundo dispositivo vascular Plug III 4 × 8 mm, con fuga residual mínima (Figura C7.2). Sin complicaciones, mejoría de síntomas y sin datos de hemólisis. **Conclusiones:** El cierre

percutáneo con dispositivo de fugas paravalvulares representa un enfoque eficaz para abordar un problema difícil, y se compara favorablemente con los resultados de series quirúrgicas. Hasta en un 74.7% de los casos, tuvieron menos MACE y muerte. El reto se dificulta cuando los defectos son grandes y ameritan múltiples dispositivos como en el caso actual; sin embargo, el uso de dispositivos oblongos fue clave en el éxito de este procedimiento.

## CARDIOMIOPATÍAS

### C8. Cardiomiopatía hipertrófica vs enfermedad de Fabry-Anderson

Guzmán Ramírez Denisse, Trujillo García Anival.  
UMAE Hospital de Cardiología No. 34,  
IMSS. Monterrey, Nuevo León.

**Introducción:** La enfermedad de Fabry es un trastorno metabólico hereditario debido a la deficiente  $\alpha$ -galactosidasa A lisosómica, lo cual resulta en acumulación de globotriaosilceramida y glucoesfingolípidos en corazón, riñón o sistema cerebrovascular. Se trata de masculino de 48 años sin antecedentes familiares, diagnosticado 10 años atrás con miocardiopatía hipertrófica (MH), presenta disnea de medianos esfuerzos. Exploración con soplo sistólico IV/VI en el borde paraesternal izquierdo que disminuye en cuclillas y aumenta a la bipedestación. En ecocardiograma transtorácico (ECOTT): ventrículo izquierdo hipertrófico, septum 41 mm y pared posterior 25 mm (relación septum/pared 1.6). FEVI de 61% gradiente en tracto de salida del ventrículo izquierdo (TSVI) de 103 mmHg. Insuficiencia mitral (IM) leve por movimiento sistólico anterior. Cateterismo cardiaco reporta arterias coronarias sin lesiones, IM sellers + + + +. Se decide miectomía septal con resección de septum de 2 × 2 cm, ecocardiograma transoperatorio reporta septum de 23 mm, gradiente 30 mmHg en TSVI, sin IM, buena evolución postquirúrgica (Figura C8.1). Patología reporta septum con hipertrofia celular focal, vacuolización y fibrosis leve. Seis meses después presenta disnea, ECOTT mostró septum de 30 mm, pared posterior 26 mm (relación septum/pared 1.5), FEVI 58% con un

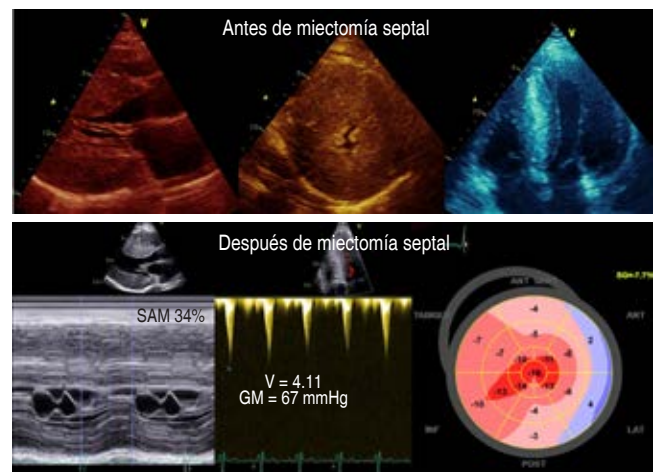


Figura C8.1: Ecocardiografía antes y después de miectomía septal.

gradiente en TSVI 67 mmHg, IM leve. Por el incremento del grosor del septum se solicita prueba de actividad de la  $\alpha$ -galactosidasa A, siendo ésta diagnóstica de enfermedad de Fabry. **Discusión:** Nuestro caso resalta el papel fundamental del pensamiento clínico crítico, esta patología hereditaria tiene una prevalencia de 0.9-1.2% en pacientes diagnosticados como MH, para diferenciarlo, Fabry se presenta con una hipertrofia concéntrica simétrica no obstructiva y con obstrucción en sólo 1 de 139 comparado con MH, donde la hipertrofia suele ser asimétrica y obstructiva. En este caso no se documentó falla renal ni afección cerebrovascular aunado a que la biopsia no documentó acumulación de globotriaosilceramida o miocitos con desorden, por lo cual la sospecha clínica es importante en estos casos, ya que el pronóstico se modifica al dar tratamiento para esta patología. **Conclusiones:** Existen etiologías variables de hipertrofia ventricular izquierda y ante una hipertrofia inexplicable o el aumento de grosor posterior a una miectomía septal se debe considerar diagnósticos diferenciales, entre ellos la enfermedad de Fabry-Anderson.

### C9. Miocardiopatía de fibras no compactadas como presentación de insuficiencia cardiaca en el periparto

Morales Montesinos E, López-Quijano J, Carrillo-Calvillo J, Leiva-Pons J, Vidal-Morales G. Departamento de Cardiología, Hospital Central «Dr. Ignacio Morones Prieto». Facultad de Medicina de la Universidad Autónoma de San Luis Potosí.

**Introducción:** La miocardiopatía no compactada representa una anomalía de la morfología miocárdica frecuentemente asociada a una etiología genética. Tiene un curso clínico altamente variable, pero potencialmente mortal. Ocasiona disfunción sistólica e insuficiencia cardiaca, arritmias ventriculares y complicaciones tromboembólicas. Se estima una frecuencia de entre 0.014 y 4%. Representa la tercera causa más frecuente luego de la miocardiopatía dilatada y la hipertrófica. **Objetivos:** Revisión de caso clínico de miocardiopatía no compacta en el periparto. **Presentación del**

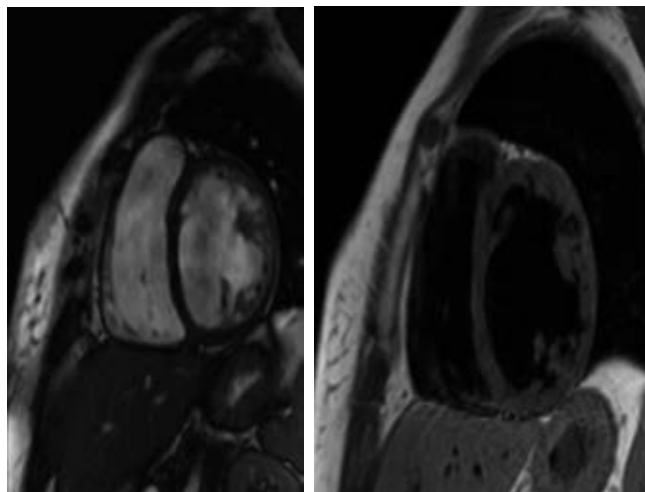


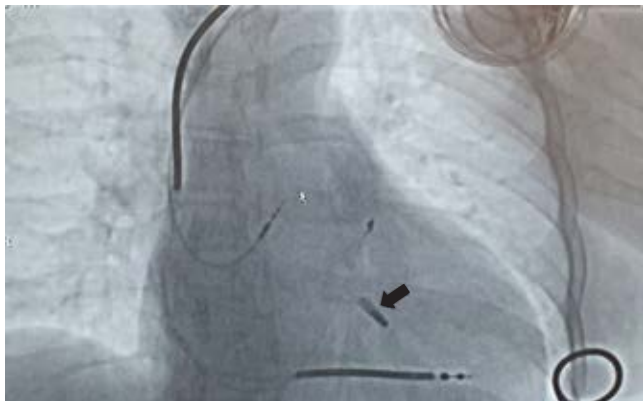Figura C9.1: Resonancia magnética nuclear con relación 1:3 de tejido compactado y no compactado.

**caso:** Femenino de 30 años de edad con antecedente obstétrico de gesta 3, partos 3, con finalización de embarazo hace 14 días, quien presenta disnea de una semana de evolución asociada a edema de miembros inferiores, posteriormente presentó ortopnea. Acude a los servicios de urgencias, a la exploración física se encuentra con ingurgitación yugular, con ritmo galope y signo de Godet positivo, además de BNP 2,000 pg/mL. Se realizó ecocardiograma, el cual muestra fracción de expulsión de 15% e imagen de trombo apical. Posteriormente, se decidió realizar resonancia cardiaca con fracción de expulsión de 15%, dilatación global y aumento de trabeculaciones en el ventrículo izquierdo en tercio medio y apical con una relación de tejido compacto y no compacto de 3:1 (Figura C9.1). Se inició terapia de depleción de volumen y tuvo mejoría clínica, por lo cual se inició manejo con SGLT2, betabloqueador e inhibidor de los receptores de mineralocorticoides. **Conclusiones:** En este caso clínico se presenta a una paciente, quien acude a esta unidad por datos de insuficiencia cardiaca congestiva, donde el estudio inicial muestra cardiopatía dilatada, sin certeza de etiología, a lo cual se realizó resonancia cardiaca, cumpliendo criterios para miocardiopatía de fibras no compactadas. El tratamiento de la miocardiopatía de fibras no compactadas es muy semejante al tratamiento de cualquier falla cardiaca aguda o crónica por disfunción sistólica del ventrículo izquierdo.

### C10. Dilated cardiomyopathy successfully treated with valsartan/sacubitril, cardiac resynchronization and mitraclip

Becerra-Martínez Juan Carlos, Petersen-Aranguren Fernando, Martín Francisco Javier, Becerra-Martínez José Manuel. Centro de Investigación Cardiológica.

**Introduction:** Dilated cardiomyopathies comprises a clinical spectrum in which the patient may present with heart failure, arrhythmias, or systemic embolisms. Although the two main etiologies of this disease are ischemic heart disease and arterial hypertension, up to 50% of the time it is not possible to establish the causative agent in patients who do not present major cardiovascular risk factors, hence the importance of the use of emerging therapies. **Case report:** A 52-year-old perimenopausal female patient who was previously asymptomatic, with no previous chronic degenerative diseases and without a history of exposure to cardiotoxics presents with abrupt stage IV-C heart failure. Before the symptoms arrived, she was in functional class I and in March 2018 she began with progressive heart failure of 3 weeks of evolution. The echocardiogram and cardiac MRI performed conclude a dilated cardiomyopathy of an etiology to be determined with a left ventricular ejection fraction (LVEF) of 25%, generalized hypokinesia, severe mitral regurgitation, and moderate pulmonary hypertension (60 mmHg). A comprehensive approach to the etiology is carried out, ruling out secondary causes (ischemia, viral, parasitic, cardiotoxic). Cardiac catheterization reported no lesions in the coronary arteries and an LVEF of 28%. **Outcome:** Optimal medical treatment for heart failure was started, including diuretics, beta-blockers, valsartan/sacubitril, and full anticoagulation with partial improvement and persisting with significant orthopnea. A mitraclip was placed with great improvement of the mitral regurgitation (mild-moderate) and it was decided to place a cardiac resynchronizer/ICD (Figure C10.1)



**Figure C10.1:** AP view showing the resynchronizer/ICD and the mitralclip (arrow).

given the complete left bundle branch block with a QRS of 162 milliseconds. The control echocardiogram showed LVEF of 45%, mild-moderate mitral regurgitation, and a pulmonary pressure of 44 mmHg. Her current functional class is NYHA-I. **Discussion:** Nowadays, emerging therapies, both pharmacological (valsartan/sacubitril) and invasive (cardiac resynchronization, mitralclip) have made it possible to reduce morbidity and mortality in patients with refractory heart failure. The present case shows that although no etiological agent was found, the quality of life of the patient improved substantially.

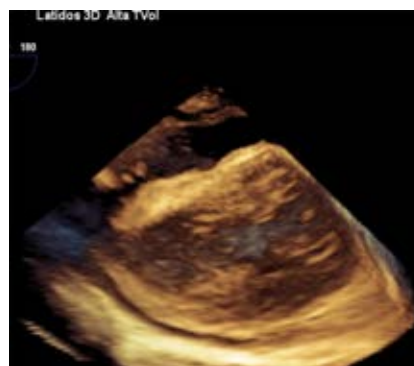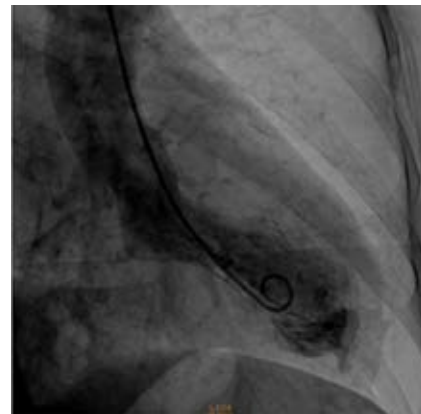### C11. Miocardiopatía de Takotsubo: reporte de un verdadero corazón roto

Macías Franco Miguel Ángel, Porras Catarino Sergio Miguel, Pino Padrón Juan Carlos, Leal Alvarado Talía Maritza, Canché Bacab Erick Alberto.  
Hospital Regional de Alta Especialidad ISSSTE Puebla.

**Introducción:** La miocardiopatía de Takotsubo es un síndrome que afecta de manera predominante a mujeres postmenopáusicas, frecuentemente precedido por estrés emocional o físico. Se estima que hasta 2% de los pacientes con sospecha de síndrome coronario agudo cursa con esta entidad, siendo la disnea y la angina los síntomas más frecuentes. Se caracteriza por disfunción sistólica regional transitoria en ausencia de enfermedad arterial coronaria significativa y la afectación apical es la más frecuente (80%). El curso suele ser benigno; sin embargo, la mortalidad va de 0 a 8% asociada a choque cardiogénico, tromboembolismo y ruptura cardíaca. **Objetivos:** Presentar el caso de una paciente con miocardiopatía de Takotsubo que cursó con una complicación poco común. **Presentación del caso:** Mujer de 70 años, sin antecedentes familiares de importancia, con hipertensión arterial sistémica desde hace 20 años. Acudió a urgencias por dolor torácico retroesternal izquierdo de intensidad 8/10, opresivo, irradiado hacia brazo izquierdo. En el electrocardiograma de ingreso se encontró inversión de la onda T en DII, DIII, AVF y de V3 a V6 con troponina de 15,871 ng/L (referencia < 100 ng/L), por lo que ingresó a sala de hemodinamia ante probabilidad de infarto agudo al miocardio. La angiografía reportó lesión no

**Figura C11.1:**

Ventriculografía izquierda con abombamiento y pseudoaneurisma apical.



**Figura C11.2:**

Ecocardiograma transtorácico 3D en el que se observa defecto a nivel apical del ventrículo izquierdo y derrame pericárdico.

significativa (40%) en segmento medio de la arteria descendente anterior con resto de coronarias sin lesiones angiográficas. La ventriculografía izquierda mostró abombamiento apical, acinesia apical con hiperkinesia basal (Figura C11.1), estimando FEVI 40% y D2VI 23 mmHg. El ecocardiograma transtorácico reportó hipertrofia excéntrica severa del ventrículo izquierdo con FEVI de 39%, disfunción diastólica leve, discinesia más dilatación apical con hipercontractilidad media y basal con PSAP de 26 mmHg (Figura C11.2). También se reportó zona pulsátil con disección intramiocárdica en región apicolateral. Los resultados fueron sugestivos de pseudoaneurisma apicolateral del VI sin trombosis, por lo que se solicitó valoración por el servicio de cirugía cardiotorácica, quienes realizaron corrección quirúrgica. **Conclusiones:** La ruptura de la pared libre es la complicación más catastrófica en la miocardiopatía de Takotsubo con una incidencia de 0.5%; sin embargo, la disección miocárdica que conduce a pseudoaneurisma del ventrículo izquierdo pocas veces ha sido reportada, por lo que posiblemente éste sea el segundo caso documentado.

### C12. «Gelatina en el corazón», una presentación inusual de trombo intracavitario agudo gigante

Rodríguez Gómez Jaqueline,\* Hernández del Río Jorge,\* Esturau Santaló Ramón,† Martínez Anaya Daniel Alejandro,\* Radillo Alba Hugo Alberto\*.

\* Hospital Civil de Guadalajara «Fray Antonio Alcalde». † Universidad de Guadalajara.

**Introducción:** La formación de trombos en el ventrículo izquierdo es una complicación frecuente en la cardiopatía isquémica, miocardiopatía dilatada y miocarditis. Su diagnóstico oportuno es de gran importancia para el inicio temprano del tratamiento anticoagulante; sin embargo, durante la fase temprana se vuelve un reto diagnóstico. **Antecedentes de importancia:** Presentamos el caso de un paciente con un trombo agudo gigante en formación que ocupa gran parte del ventrículo izquierdo, diagnosticado mediante ecocardiograma transtorácico en un paciente con miocardiopatía dilatada (Figura C12.1). Masculino de 44 años con antecedente de consumo de tóxicos, tabaco y alcohol activo, historia de hepatopatía crónica e insuficiencia cardiaca congestiva con mal apego al tratamiento. Acude por disnea progresiva

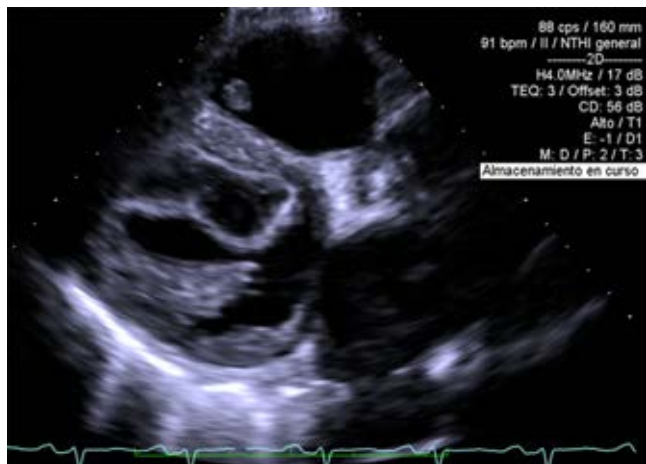

Figura C12.1: Ecocardiograma transtorácico, eje paraesternal largo con evidencia de trombo agudo gigante en el ventrículo izquierdo.

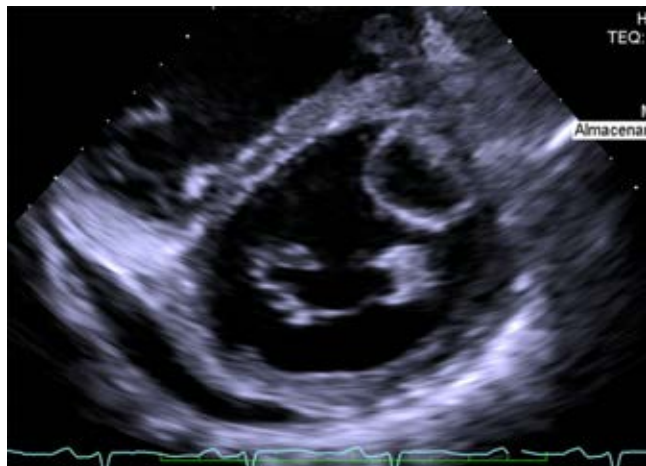


Figura C12.2: Eje paraesternal corto a nivel de la válvula mitral que muestra imagen quística, móvil, de aspecto gelatinoso, compatible con trombo en formación en ventrículo izquierdo en paciente con miocardiopatía dilatada.

y aumento del perímetro abdominal, se descarta infección por SARS-CoV-2 y se hospitaliza. Se realiza ecocardiograma transtorácico en el que se evidencia miocardiopatía dilatada con FEVI 9% SIMPSON, 10% por strain, SLGVI -5% y una masa con centro hipoecogénico y un halo hiperecogénico compatible con trombo agudo gigante en formación, que abarca más del 50% del ventrículo izquierdo de aspecto gelatinoso, quístico y móvil, por lo que se inicia anticoagulación plena (Figura C12.2). Durante sus primeras horas de estancia intrahospitalaria el paciente desarrolla deterioro neurológico súbito, hemiparesia fasciocorporal derecha transitoria, se realiza resonancia magnética de cráneo sin evidencia de EVC. **Conclusiones:** Durante la fase aguda de la formación del trombo, éste puede asemejar imágenes como burbujas, aspecto gelatinoso o quístico, siendo una apariencia muy diferente a la habitual, lo que hace desafiante el diagnóstico y el tratamiento, específicamente en pacientes con alto riesgo de sangrado y estados hipercoagulables.

## CARDIONEUMO

### C13. Trombosis intracardiaca y tromboembolia pulmonar

Hernández Molina Laura Lizeth, Fonce Kuri Javier Alejandro.  
Departamento de Medicina Interna. Instituto Mexicano del Seguro Social, HGR No. 66. Juárez, Chihuahua.

**Introducción:** La tromboembolia pulmonar es de las principales causas de muerte asociada a eventos cardiovasculares. Los estados de hipercoagulabilidad en conjunto con factores de riesgo como neoplasias, falla cardiaca, inmovilidad prolongada, tabaquismo y cirugías laparoscópicas son indicadores de trombosis de alto riesgo, con formación de trombos en sistema vascular y cavidades cardiacas que predisponen a embolismos en circulación pulmonar y sistémica pudiéndose presentar como un síndrome de vena cava superior y trombosis venosa profunda. El diagnóstico temprano es crucial con un tratamiento enfocado a resolver la falla ventricular derecha y dar soporte vital. **Objetivos:** Describir el caso de trombosis multicameral complicado con embolismo pulmonar y sistémico. **Material y métodos:** Se presenta al servicio de urgencias masculino de 32 años con antecedentes de tabaquismo intenso, consumo de metanfetaminas y colecistectomía laparoscópica hace ocho semanas previo a la hospitalización. Inicia padecimiento tres meses antes de su ingreso con disnea a medianos esfuerzos, edema en miembro superior e inferior derecho, acude a revisión por exacerbación de la clínica ya mencionada asociado a desaturación. Se realiza ecocardiografía transtorácica con los siguientes hallazgos: más de tres masas de diferentes diámetros adheridos al endocardio del ventrículo izquierdo, a nivel apical y medio, dilatación biventricular con disfunción sistólica severa (Figura C13.1). Aurícula derecha con imagen de trombo en tránsito. Presencia de rebote septal. La angiogramografía pulmonar revela datos en relación a tromboembolia pulmonar de pequeños y grandes vasos de forma bilateral (Figura C13.2). Se realiza manejo de soporte con ventilación mecánica invasiva, anticoagulación con heparina de bajo peso molecular, soporte inotrópico y vasopresor. El paciente cursa con evolución tórpida complicándose con embolismo sistémico y falla multiorgánica. **Conclusiones:** La presencia de trombos intracardiacos gigantes

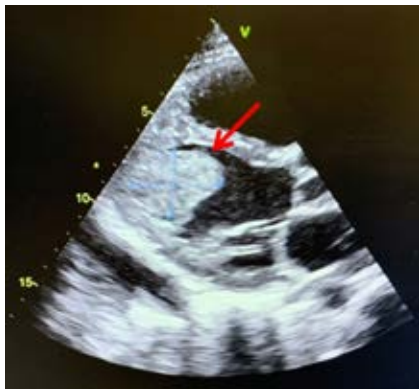


Figura C13.1:

ECOTT que muestra trombo gigante en ventrículo izquierdo.

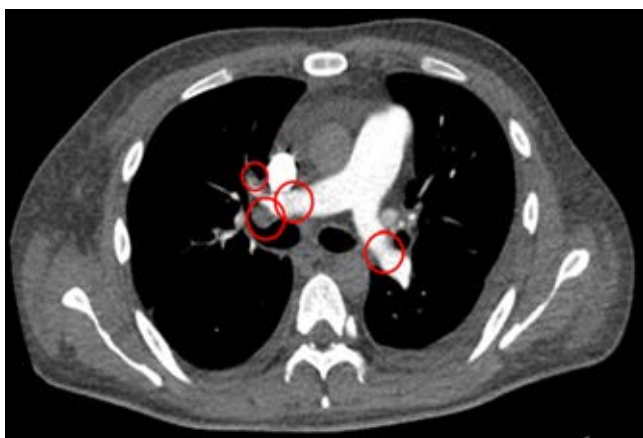


Figura C13.2: Angiotomografía pulmonar con múltiples defectos de llenado en ambas arterias pulmonares y sus ramas.

se asoció a mal pronóstico en este paciente con insuficiencia cardíaca crónica y múltiples factores de riesgo, lo que condiciona un aumento en la mortalidad.

#### C14. Uso de trombólisis de baja dosis asistida por cateterismo y asistida por ultrasonido en tromboembolia pulmonar de alto riesgo en el embarazo

Silva-Cardona Erwin Eladio, Carrizales-Sepúlveda Edgar Francisco, Morales-Rendón Eliu Jefte, Vera-Pineda Raymundo, Hernández Dalí Alejandro, Vitela-Rodríguez Jorge Alberto.

Servicio de Cardiología, Facultad de Medicina de la Universidad Autónoma de Nuevo León.

**Introducción:** La tromboembolia pulmonar (TEP) durante el embarazo representa un reto diagnóstico y terapéutico, el cual es aún mayor en los casos en los que es masivo. En pacientes no embarazadas con colapso circulatorio o disfunción de VD, el uso de trombolíticos es seguro y efectivo. En el embarazo existe el riesgo de sangrado que puede poner en riesgo la vida de la madre y del producto, por lo que deben buscarse estrategias terapéuticas. **Objetivos:** Describir el caso de una paciente de 31

años de edad con embarazo de 26.6 SDG con TEP manejada a través de trombólisis de baja dosis guiada por cateterismo y asistida por ultrasonido. **Reporte del caso:** Se trata de una paciente de 31 años que se presentó en la sala de urgencias por disnea. Durante el interrogatorio ella refirió estar cursando un embarazo de 26.6 SDG, y también historia de asma que en el mes previo había tenido una exacerbación que requirió internamiento para manejo con esteroides y broncodilatadores, con mejoría parcial del cuadro. Inicia de manera súbita con disnea en reposo asociada a palpitaciones y dificultad respiratoria, por lo que decide acudir a valoración. A su llegada se le encuentra con presión arterial de 110/70 mmHg, con 140 latidos por minuto y saturando a 84% al aire ambiente. A la exploración, se detecta una presión venosa yugular de 12 cm a 45 grados con reflujo hepatoyugular, con presencia de soplo sistólico en cuarto espacio intercostal izquierdo que aumentaba con la inspiración, incremento de volumen de la extremidad inferior derecha, con eritema e hipertermia. Se decide realizar un ultrasonido Doppler venoso de extremidades que mostró una trombosis femoral derecha, y un ecocardiograma transtorácico que mostró aumento de diámetro de cavidades derechas con aplastamiento sistólico del septum IV, signo de McConnell y un jet tricuspídeo con Vmax de 3.55 m/s y TAPSE de 11 mm. Se confirma el diagnóstico con una angiotomografía pulmonar que mostró una trombosis masiva que abarcaba ambas arterias pulmonares (Figura C14.1). Se decidió buscar la terapia de perfusión mediante trombólisis de baja dosis guiada por

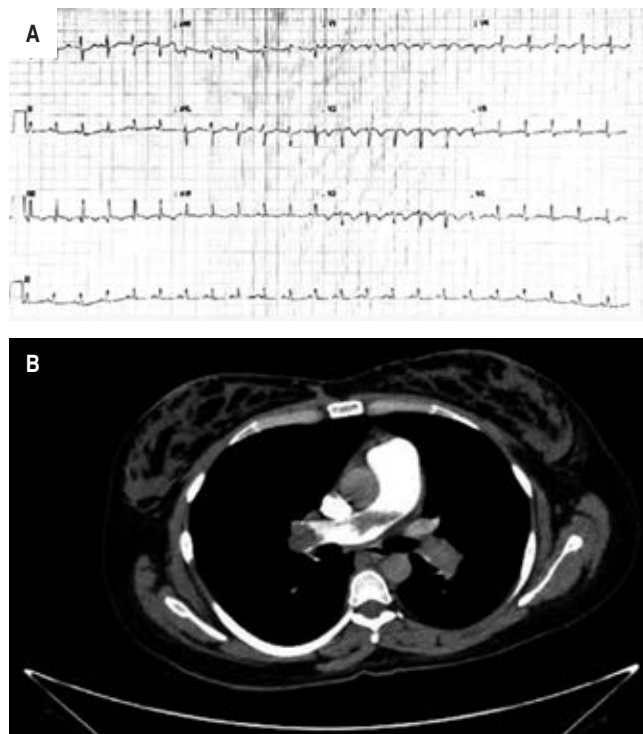

Figura C14.1: Imágenes diagnósticas de paciente. A) Electrocardiograma con presencia de patrón de McGinn-White. B) Angiotomografía pulmonar que muestra la presencia de trombos en ramas principales de arteria pulmonar.

cateterismo y asistida por ultrasonido bilateral con catéteres Ekos (Boston Scientific). Se colocaron los catéteres en ambas ramas principales de la arteria pulmonar mediante cateterismo cardiaco derecho y se infundió 25 mg de alteplase durante 12 horas por cada uno, seguido por la colocación de un filtro de vena cava inferior. Durante su internamiento tiene mejoría importante de parámetros ecocardiográficos, recuperando un TAPSE de 19 mm y un jet tricuspídeo con Vmax de 2.7 m/s y sin requerimiento de oxígeno. Se egresa paciente para continuar con manejo de embarazo y posterior retiro de filtro de vena cava inferior. **Conclusiones:** En pacientes embarazadas con TEP de alto riesgo, la trombólisis dirigida por catéter puede ser una estrategia segura y efectiva de tratamiento.

## CARDIOPATÍA INTERVENCIONISTA CORONARIA

### C15. Disección espontánea de la arteria coronaria y factores predisponentes asociados: una revisión narrativa

Betanzos Arredondo José Luis, Águila Alvarado Luis, Rentería Valencia Álvaro Diego, Villalobos Flores Abraham. Unidad Médica de Alta Especialidad, Hospital de Cardiología No. 34.

**Introducción:** La disección espontánea de la arteria coronaria (SCAD) es una causa no aterosclerótica del síndrome coronario agudo y muerte cardíaca súbita, afecta de manera predominante a mujeres pre- y perimenopáusicas y es una causa común de infarto de miocardio durante el embarazo y postparto. La edad media de presentación se reporta entre los 42 y 53 años. Los factores de riesgo incluyen displasia fibromuscular, sexo femenino, enfermedad del tejido conectivo, estrés emocional y esfuerzo físico intenso. Angiográficamente se han identificado tres tipos, siendo el tipo 2 el más común, ya que se presenta en más del 60% de los casos. Los pacientes suelen presentar síntomas y signos típicos de

infarto, tanto clínicamente como por laboratorio y ECG, siendo la angiografía coronaria el estándar de oro para el diagnóstico. El manejo depende de la presentación clínica, la estabilidad hemodinámica, el flujo coronario y la arteria afectada. Por lo general, se recomienda un tratamiento conservador para pacientes clínicamente estables, resolviendo típicamente en un mes; se reserva la revascularización de emergencia en pacientes que desarrollan complicaciones como inestabilidad hemodinámica, arritmias, angina recurrente o afectación del tronco coronario, teniendo generalmente buen pronóstico a largo plazo. **Objetivo:** Resaltar la importancia del tratamiento y pronóstico de la SCAD en pacientes con factores asociados. **Caso clínico:** Presentamos el caso de paciente femenino de 38 años, sin antecedentes de relevancia, con obesidad como único factor de riesgo, quien acude con dolor precordial típico, intenso, acompañado de descarga adrenérgica y datos compatibles con IAM CEST anteroseptal por ECG, fue sometida a angiografía coronaria que mostró un estrechamiento difuso (50 mm) significativo en la DA en relación con un SCAD tipo 2, se realizó IVUS con presencia de disección y hematoma intramural que confirmó el diagnóstico (Figura C15.1). Debido a la estabilidad hemodinámica y ausencia de complicaciones, se tomó la decisión de mantener manejo expectante. Se inició aspirina y clopidogrel sin tratamiento con estatinas, permaneciendo libre de dolor precordial y complicaciones en su seguimiento a tres meses. **Conclusiones:** Es importante recalcar la importancia de la imagen intracoronaria para descartar la presencia de placa de ateroma en el sitio de disección, así como considerar el diagnóstico de SCAD en mujeres jóvenes sin factores de riesgo tradicionales para enfermedad arterial coronaria aterosclerótica.

### C16. Evaluación intravascular con tomografía de coherencia óptica e intervencionismo coronario percutáneo de un injerto de vena safena reversa

Pérez Siller Grecia, Medina Servín Misael, Zúñiga Mendoza Sergio, Beltrán Ochoa Jorge. Servicio de Hemodinamia del Hospital Regional «Dr. Valentín Gómez Farías», ISSSTE.

Los injertos de vena safena (SVG) se usan comúnmente durante la cirugía de injerto de bypass de arteria coronaria (CABG) para la enfermedad arterial coronaria grave. Sin embargo, los SVG son propensos tanto a la degeneración como a la oclusión, lo que conduce a una permeabilidad deficiente a largo plazo en comparación con los injertos arteriales. Los informes actuales sugieren que las tasas de fracaso de SVG en los primeros 12 a 18 meses pueden llegar a ser de 25 hasta 64%; si bien en décadas pasadas la revascularización se centraba en la arteria nativa, ha habido un incremento en la revascularización de SVG debido a la mejoría en resultados y disminución de complicaciones. **Caso clínico:** Paciente masculino de 72 años de edad con FRCV por edad, género, DM2, HTA, cardiopatía isquémica con CRVC en 2009 con ATI a DA y hemoducto venoso a DP, ICP de hemoducto en dos ocasiones, último en 2019. Inició con síntomas de angina atípica de tres meses de evolución, fue valorado por cardiología, se solicitó estudio de perfusión miocárdica donde se reportó isquemia inferior y lateral con FEVI del 18%, motivo por el cual se solicitó cateterismo cardiaco, ingresando a sala de forma electiva. Con apoyo de catéter guía MP-1 6 Fr se ingresa cánula por hemoducto

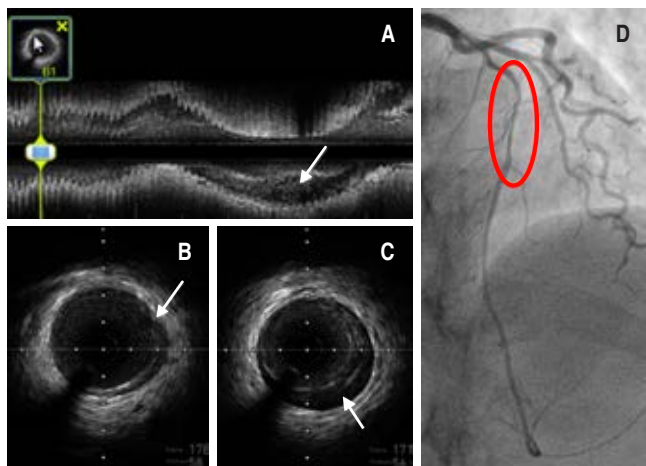
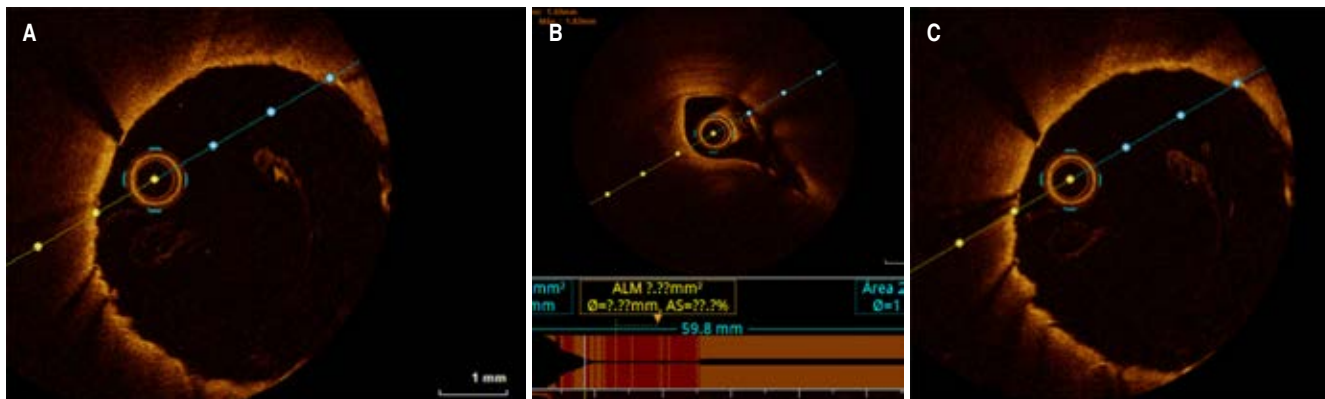
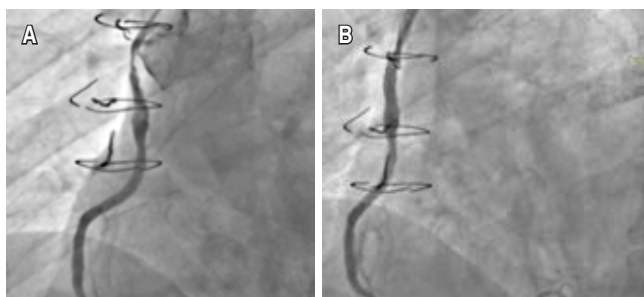


Figura C15.1: Arteria descendente anterior-SCAD tipo 2. A) Corrida de IVUS con evidencia de luz falsa (flecha). B) Corte transversal de IVUS. C) Sitio de origen de la disección. D) LAO cráneo con estrechamiento difuso de la luz de la LAD.





**Figura C16.1:** Arterialización de injerto de vena safena. A) Tomografía de coherencia óptica que muestra la arterialización del injerto de vena safena con engrosamiento fibrointimal indicado y depósito de lípidos que simulan una membrana elástica externa. B) Tomografía de coherencia óptica que muestra el sitio de máxima estrechez del injerto de vena safena. C) Adecuado posicionamiento del stent.



**Figura C16.2:** A) Angiografía que muestra estenosis importante en injerto de vena safena. B) Angiografía que muestra injerto de vena safena después de la implantación del stent

venoso, se procede a avance de guía coronaria 0.0014" Sion Blue a Cd distal vía hemoducto, con administración de nimodipino IV, se evalúa vaso con sonda de tomografía de coherencia óptica (TCO) Dragón Fly Optis refiriendo diámetros de vaso 4.0-5.0 proximal con placa predominante lipídica excéntrica ALM 3.7 mm<sup>2</sup>, por lo que se decide implantación de stent directo (stent Synergy 4.5 × 18 mm hasta 16 ATM), control angiográfico con resultado exitoso (Figura C16.1), se realiza nueva corrida con TCO con datos de mala posición, por lo que se decide postdilatación con balón NC Emerge 5.0 × 12 mm con adecuado resultado angiográfico con flujo distal TIMI 3 (Figura C16.2). La decisión de realizar una revascularización de SVG debe basarse principalmente en los síntomas del paciente y la evidencia de isquemia miocárdica en las regiones abastecidas por el SVG. La tomografía de coherencia óptica puede desempeñar un papel importante en la evaluación de la enfermedad de SVG, ya que la remodelación positiva es un fuerte predictor de falta de reflujo posterior a la intervención. Sin embargo, la TCO no se evaluó de manera adecuada en ensayos prospectivos de intervención de SVG para respaldar las intervenciones, la tomografía puede ayudar en el *planing* del *stenting*, así como en la revisión del mismo.

### C17. Angioplastia de oclusión crónica en tronco coronario izquierdo con aterectomía rotacional

Rentería Valencia Álvaro Diego,  
Mena Sepúlveda Luis Alberto.  
Hospital de Cardiología UMAE No. 34 del  
Instituto Mexicano del Seguro Social.

**Introducción:** La aterectomía rotacional es una herramienta de la cardiología intervencionista para el tratamiento de lesiones coronarias calcificadas. Su uso principal consiste en la modificación de lesiones severamente calcificadas no dilatables en preparación para la angioplastia. **Objetivos:** Demostrar la factibilidad de un tratamiento a lesiones complejas mediante *rotablación* en pacientes de alto riesgo quirúrgico y múltiples comorbilidades. **Caso clínico:** Paciente masculino de 68 años de edad en protocolo de trasplante renal con estudio localizador de isquemia que muestra alteraciones en territorio de descendente anterior. Revascularizado en 2012 con hemoducto a marginal obtusa y coronaria derecha. Es portador de prótesis aórtica biológica normofuncionante. Con acceso femoral común derecho se realizó angiografía coronaria, se encontró oclusión crónica total de tronco coronario izquierdo jcto1 (Figura 17.1A). Los puentes coronarios se encontraban permeables, dando la marginal obtusa circulación colateral Rentrop 3 a la descendente anterior, la cual presenta lesión crítica severamente calcificada desde su origen hasta el segmento medio. Se decide angioplastia a TCI-DA con escalamiento anterógrado de guías, consiguiendo avance con guía dedicada de alto gramaje. Se predilata sitio de lesión con balón semicompliante y se avanza guía intracoronaria a segmento distal de descendente anterior predilatando su *ostium* y de circunfleja con balón no complaciente 3 × 15 mm (Figuras 17.1B y 17.1C). Se avanza guía de *rotablación* a descendente anterior y se realiza *rotablación* con fresa de 1.5 mm por 6 minutos (Figura 17.1D), tras lo cual se entrega stent medicado 3.5 × 48 mm con técnica de stent provisional cubriendo descendente anterior y tronco coronario izquierdo (Figura 17.1E). Se realiza optimización proximal con balones no complacientes 3 × 15

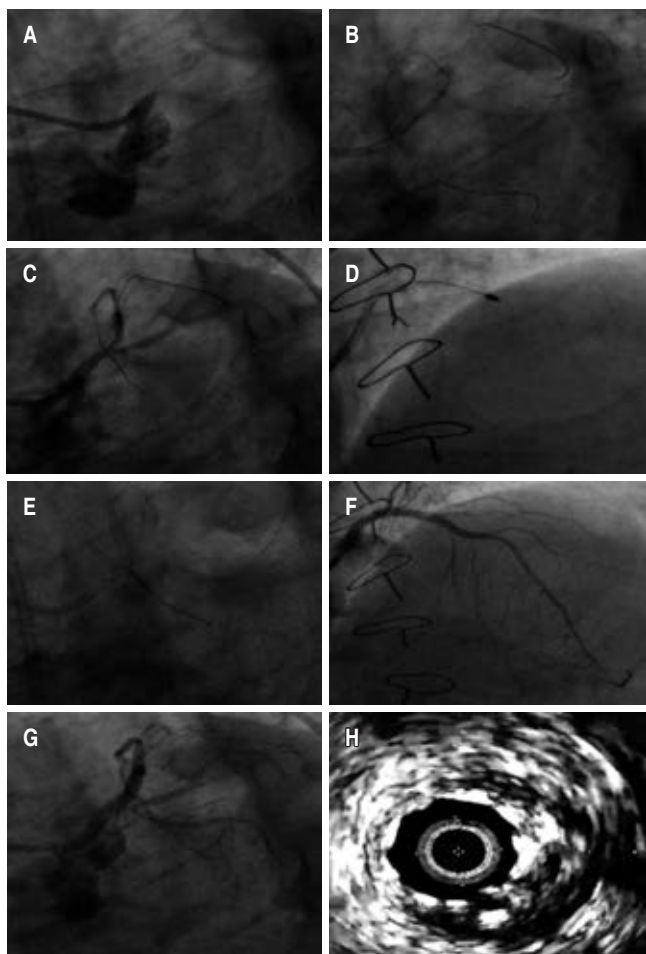


Figura C17.1.

mm y  $4.5 \times 12$  mm en tronco coronario izquierdo. Angiografía de control con adecuada ganancia luminal y expansión del stent (Figuras C17.1F y C17.1G). Se verifica stent con sonda de ultrasonido intravascular (Figura C17.1H). **Conclusiones:** La aterectomía rotacional provee una mayor tasa de éxito en el tratamiento de lesiones crónicas de tronco coronario izquierdo en pacientes de alto riesgo quirúrgico.

### C18. Ruptura de pared libre de ventrículo izquierdo posterior a infarto agudo de miocardio

Ortega Berumen Eric Marcos, García Carrera Nualik Javier, Aceves Chong Laura Paola.  
Unidad Médica de Alta Especialidad No. 34, Monterrey, Nuevo León.

**Introducción:** La rotura ventricular de la pared libre del ventrículo izquierdo es una complicación temida del infarto agudo de miocardio por su elevada mortalidad, dentro de éstas la ruptura de la pared libre del ventrículo izquierdo representa el 0.05%

de las complicaciones, pero con una mortalidad de hasta 90% sin tratamiento quirúrgico. **Objetivos:** Incrementar la sospecha clínica de esta entidad que, si bien es una complicación poco frecuente, cuenta con una alta mortalidad. **Caso clínico:** Masculino de 76 años, antecedente de tabaquismo positivo, hipertensión arterial sistémica y diabetes mellitus. Inicia en reposo con dolor torácico típico intenso, acompañado de descarga adrenérgica. Acude a urgencias a valoración donde se detecta por electrocardiograma elevación del segmento ST, se brinda tratamiento antiisquémico y es referido para su intervención por hemodinamia, encontrándose enfermedad trivascular con descendente anterior como vaso culpable con oclusión trombótica total del segmento medio (Figura C18.1), por lo que se decide angioplastia primaria a descendente anterior con stent farmacológico, siendo ésta exitosa. Durante su estancia temprana en la unidad de cuidados coronarios presenta de forma súbita hipotensión arterial y parada cardiorrespiratoria, sin lograr resucitación exitosa pese a RCP avanzado. Se realizó necropsia del paciente donde se encontró como causa de la muerte un taponamiento cardíaco secundario a una ruptura de la pared libre del ventrículo izquierdo (Figura C18.2). **Conclusiones:** A pesar de los avances en las técnicas diagnósticas y las modalidades de tratamiento, la aparición de estas complicaciones implica, aun en la actualidad, un gran reto terapéutico. El tratamiento de elección es la cirugía, la cual consiste en la resección del segmento necrótico y la reconstrucción primaria, pero aún persiste con una mortalidad del 50%. En este caso en particular, creemos resalta la importancia del tiempo de reperusión, la extensión del infarto y la anatomía coronaria como factores de mal pronóstico.

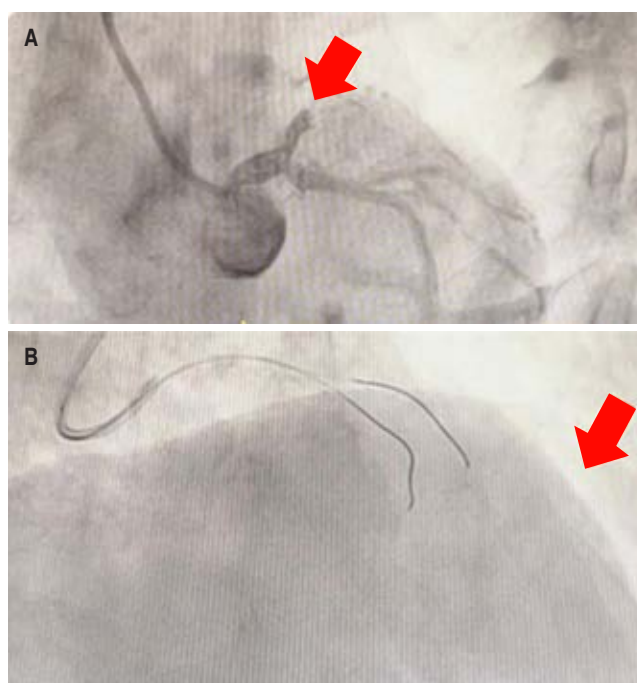


Figura C18.1: A) DA con lesión trombótica aguda. B) Signo de doble silueta en tamponado cardíaco.

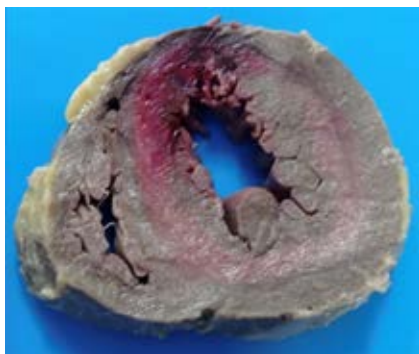


Figura C18.2:

Corte macroscópico transversal de corazón (ruptura de pared libre de VI).

### C19. Infarto agudo de miocardio y enfermedad cerebrovascular hiperaguda concomitante, una asociación fatal

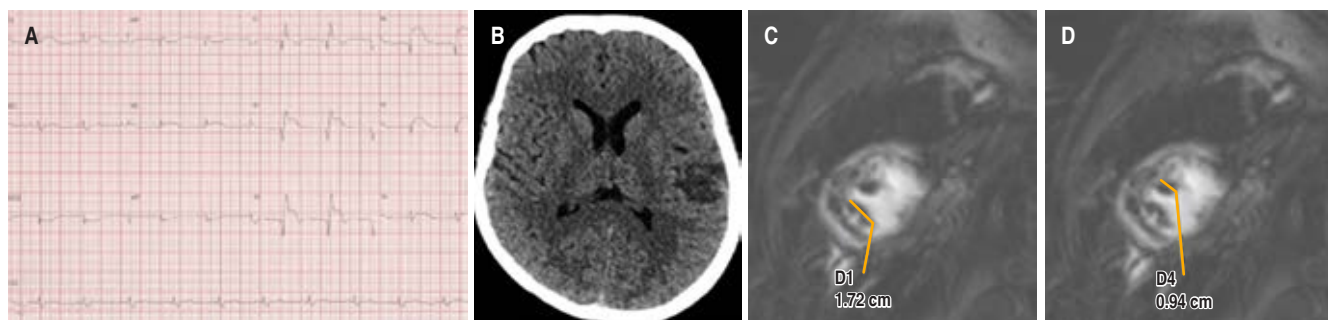
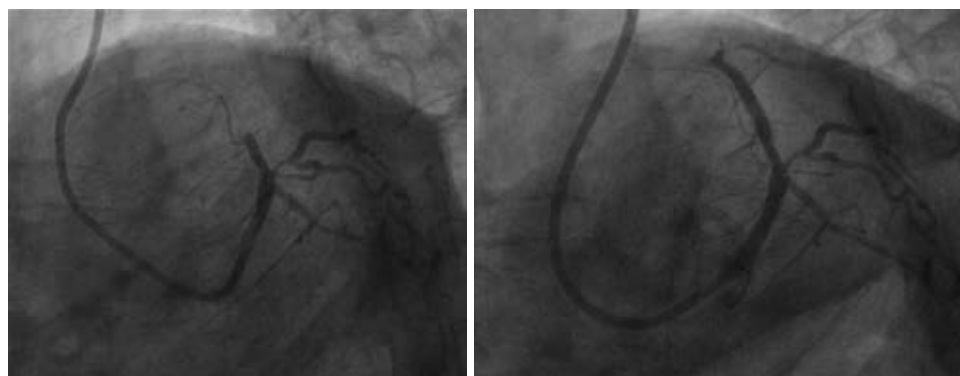
Zarco García Liliana, Aquino Bruno Heberto, Fuentes Moreno Juan Carlos, Andrade Cuellar Elías Noel. Centro Médico Nacional 20 de Noviembre, ISSSTE.

**Introducción:** Aunque es poco común, el infarto cardiocerebral simultáneo es una de las situaciones de emergencia médica más desafiantes y requiere un tratamiento oportuno. La *American Heart Association* y la *American Stroke Association* recomiendan alteplasa intravenosa a dosis adecuada para la isquemia cerebral

seguido de angioplastia coronaria percutánea; sin embargo, no proporciona el tratamiento específico con respecto a los subtipos y a la gravedad del infarto agudo de miocardio. **Objetivos:** Se presenta caso de masculino de 59 años con hipertensión arterial sistémica y dislipidemia de larga evolución, con historia de angina de cuatro meses. Inicia con angina típica de intensidad 9/10 con síntomas neurovegetativos, 15 minutos después presentó hemiparesia fasciocorporal derecha y disartria; acude a nuestra unidad con 19 horas de isquemia documentándose infarto agudo de miocardio con elevación del ST anterior extenso. **Caso clínico:** A su ingreso NIHSS 5 puntos, la tomografía simple de cráneo muestra evento cerebrovascular isquémico en territorio de arteria cerebral media izquierda, no candidato a fibrinólisis por temporalidad, se realiza coronariografía que documenta oclusión total trombótica en segmento proximal de descendente anterior (Figura C19.1), se realizó intervencionismo percutáneo requiriendo 2 stents, presentó fenómeno de *slow flow*, remitido con adenosina. El ecocardiograma evidencia acinesia anterior, anteroseptal en sus tres segmentos y apical, fracción de eyección del 39% con strain longitudinal global de -10.8% e imagen sugerente de trombo apical izquierdo, se corrobora por resonancia magnética trombos apicales de  $17.2 \times 8$  y  $9.4 \times 9.4$  mm adheridos a pared septal y anterior de tercio apical (Figura C19.2). Tras 72 horas asintomático presentó fibrilación ventricular, ameritando desfibrilación en más de cuatro ocasiones sin lograr retorno a la circulación espontánea, declarando la defunción. **Conclusiones:** La enfermedad aterosclerótica coronaria también se asocia con un marcado aumento en el riesgo de otros

Figura C19.1:

Coronariografía que evidencia oclusión total trombótica en segmento medio de arteria descendente anterior y recuperación de flujo TIMI 3 posterior a intervencionismo percutáneo



. Figura C19.2: A) Electrocardiograma al momento del diagnóstico. B) TAC de cráneo. C y D) Imagen de resonancia magnética cardíaca.

eventos vasculares como enfermedad cerebrovascular isquémico y hemorrágico, además de condicionar aumento importante en la mortalidad y costos de atención institucional. Sin embargo, la aparición simultánea de ambas entidades durante el evento agudo es sumamente rara, debido a ello el manejo de estos pacientes es muy desafiante y no existe una recomendación ideal.

### C20. Infarto agudo del miocardio en un paciente de 23 años de edad

Villalobos Flores Abraham, Mena Sepúlveda Luis Alberto, Galván García José Eduardo, Betanzos Arredondo José Luis, Palacios Rodríguez Juan Manuel.

Unidad Médica de Alta Especialidad No. 34, Instituto Mexicano del Seguro Social. Monterrey, Nuevo León.

**Introducción:** El infarto agudo del miocardio (IAM) es una de las causas más frecuentes de muerte en la población mexicana. Es una enfermedad destructiva, especialmente cuando ocurre en pacientes jóvenes. Está asociada a morbilidad importante, con repercusiones psicológicas y económicas para el paciente y su familia. De acuerdo a algunos reportes, el factor de riesgo más asociado es el tabaquismo y la arteria involucrada con mayor frecuencia es la descendente anterior. El rango de edades reportado de pacientes considerados jóvenes va de los 35 a 50 años. **Objetivos:** Resaltar la importancia de la enfermedad aterosclerótica y su presentación como IAM a edades más tempranas en la población mexicana.

**Caso clínico:** Masculino de 23 años de edad, sin antecedentes relevantes al momento de su presentación. Acude a Urgencias por cuadro de dolor tipo anginoso de una hora de evolución. Su electrocardiograma mostró elevación del segmento ST y ondas T hiperagudas en cara anterior. Presentó un episodio de fibrilación

ventricular que requirió descarga eléctrica con retorno al ritmo sinusal. La angiografía mostró oclusión total trombótica de la arteria descendente anterior, evidenciando placa significativa a nivel ostioproximal mediante ultrasonido intravascular. Se realizó técnica de stent provisional con buen resultado (*Figura C20.1*). En su abordaje clínico destacó: IMC 31 kg/m<sup>2</sup>, HbA1c 7.7%, triglicéridos 282 mg/dL, colesterol 252 mg/dL, LDL 177 mg/dL, ácido úrico 7.4 mg/dL, FEVI 39%. Acinesia anteroseptal, inferoseptal medial y apical, e inferior apical. **Conclusiones:** La enfermedad coronaria obstructiva es cada vez más frecuente a edades más tempranas debido a la falta de autocuidado y de prevención primaria que existe en la población mexicana.

### CARDIOPATÍAS CONGÉNITAS

### C21. Cierre percutáneo de fuga paravalvular aórtica en un paciente pediátrico

Olivares Fernández Yuriria E, Palacios Rodríguez Juan M, Contreras Alvarado Theo Y, Peralez Peralta Cinthya A, Cárdenas Ocón Jesús M.

Unidad Médica de Alta Especialidad No. 34 del Instituto Mexicano del Seguro Social.

**Introducción:** Una fuga paravalvular clínicamente significativa es una complicación del recambio valvular con una incidencia estimada de 9% en adultos. La incidencia en niños no está descrita y es raro que su aparición, posterior a la cirugía de ampliación del tracto de salida izquierdo, sea reportada. El tratamiento de elección es el quirúrgico. Existen reportes en niños de cierre percutáneo en fuga paravalvular mitral, pero existen escasos casos reportados de fuga paravalvular aórtica. **Objetivos:** Presentar el caso de un

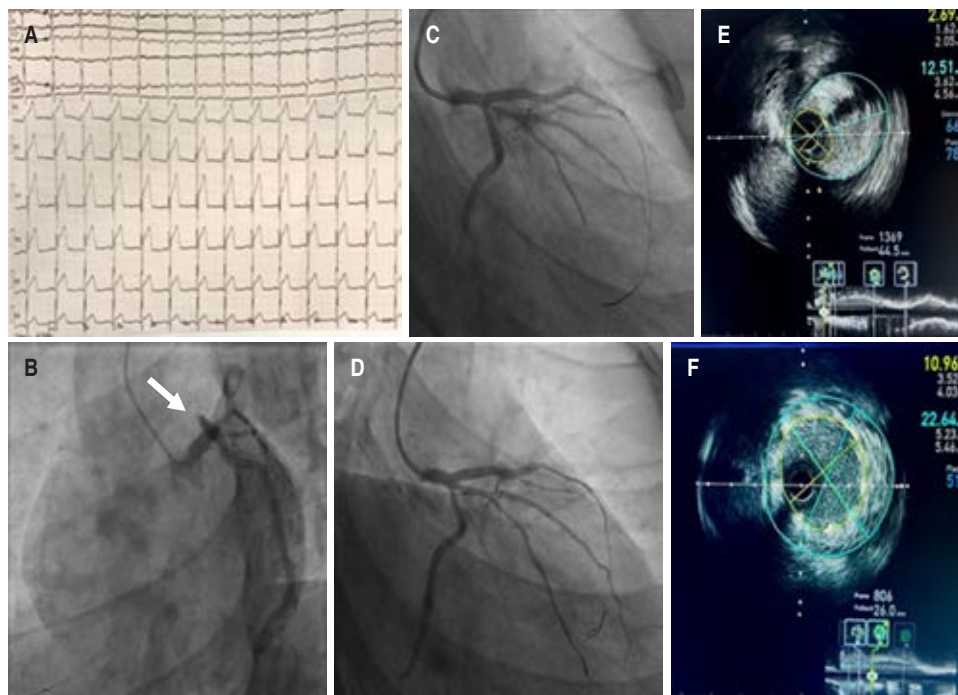


Figura C20.1:

- A) ECG inicial. B) Angiografía diagnóstica en la que se observa oclusión total trombótica de la DA. C y D) Imágenes finales. E) IVUS previo a stent. F) IVUS postcolocación de stent.

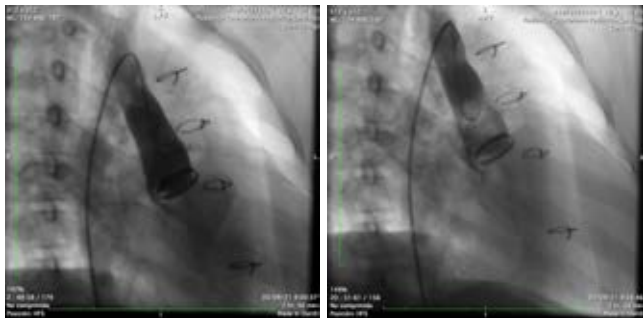


Figura C21.1: Fuga paravalvular aórtica y posterior al cierre percutáneo.

paciente pediátrico llevado a cierre percutáneo de fuga paravalvular aórtica con buen resultado y considerar esta opción en esta población. **Material y métodos:** Masculino con diagnóstico de coartación aórtica y estenosis aórtica subvalvular por la presencia de un rodete. Fue llevado a coartectomía y cirugía de Konno modificado a la edad de tres años y a cirugía de Konno-Rastan y colocación de prótesis valvular aórtica mecánica no. 21 a los cinco años de edad. Es seguido por consulta externa; progresivamente desarrolló una fuga paravalvular aórtica y se mantuvo en vigilancia por cursar asintomático. A los 10 años de edad refiere fatiga y se inicia manejo con doble diurético, en el ecocardiograma se aprecia fuga paravalvular posterior de 4 mm y presenta dilatación del ventrículo izquierdo con diámetro diastólico de 48 mm, el arco aórtico sin recoartación. Es llevado a cateterismo a los 12 años de edad, se confirma la presencia de la fuga y se decide realizar cierre percutáneo de la misma con dispositivo Plug II de 10 × 7 mm con cierre completo y sin complicaciones (Figura C21.1). Se egresó 24 horas después del procedimiento; en el seguimiento por consulta, con disminución del diámetro diastólico del ventrículo izquierdo y mejoría de la clase funcional. **Conclusiones:** Aunque no es frecuente el desarrollo de la fuga paravalvular aórtica, el cierre percutáneo de la misma es una excelente opción en pacientes pediátricos que han sido llevados a diversas cirugías previas, donde la reintervención quirúrgica conlleva mayor riesgo de morbilidad. Con la técnica percutánea se consigue el cierre y hay menor estancia intrahospitalaria.

## C22. Síndrome de ALCAPA: simulando cardiopatía isquémica crónica en pacientes jóvenes

Barrios Pérez Karla Verónica, De la Parra José Antonio, Sandoval Castillo Dinora, Morales Portano Julieta, Rodríguez Serrano Gustavo.

Cardiología, Centro Médico Nacional 20 de Noviembre, ISSSTE.

**Introducción:** El síndrome de ALCAPA/síndrome Bland-White-Garland es una anomalía congénita del origen de la arteria coronaria izquierda (ACI) naciente de la arteria pulmonar (AP). Afecta a 1/300,000 nacidos, con 85-90% de mortalidad al primer año sin tratamiento. Existen dos presentaciones: infantil (82%) y adulto (18%), tratadas mediante la corrección quirúrgica.

**Objetivos:** Describir los síntomas simuladores de cardiopatía isquémica en un adulto joven con síndrome de ALCAPA. **Caso clínico:** Femenino de 18 años. En 2021, inicia con deterioro

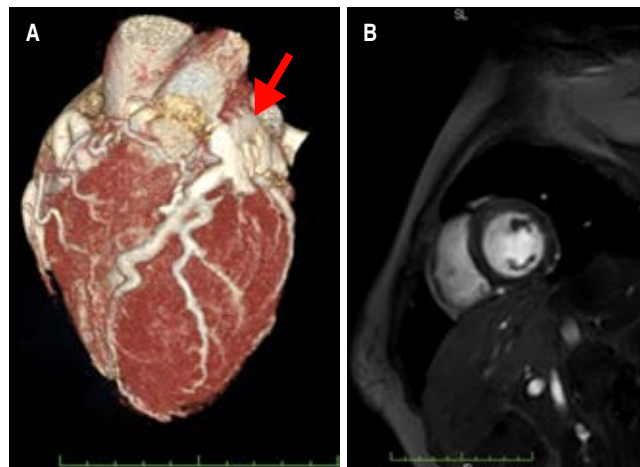


Figura C22.1: A) Angiotomografía coronaria con origen anómalo de la ACI (flecha) desde el tronco AP. Arterias coronarias epicárdicas sin lesión aterosclerótica, tortuosas y ectásicas. B) Resonancia magnética cardiaca con diámetro de cavidades y grosor de paredes en límites normales, FEVI 58%, FEVD 81.5%, sin evidencia de reforzamiento tardío.

de clase funcional NYHA II, limitada por disnea y angina típica, identificándose soplo sistólico pulmonar intensidad II/VI, sin irradiaciones, acompañado de soplo sistólico mitral intensidad I/VI, corto, protosistólico, sin irradiaciones. Se solicita angiotomografía (AngioTACc) coronaria concluyente de síndrome de ALCAPA, mostrando el origen anómalo de ACI desde el tronco de AP con arterias pericárdicas tortuosas y ectásicas en AngioTACc (Figura C22.1). **Discusión:** Mostramos una forma adulta, con el desarrollo de colaterales desde el sistema coronario derecho hacia el izquierdo, con flujo retrógrado desde la ACI hacia la AP, derivando en un síndrome de robo (SR) con síntomas por hipoperfusión miocárdica: 68% subagudos (angina, palpitaciones o fatiga), 18% letales (arritmias ventriculares, síncope o muerte súbita), y 14% asintomáticos. El estándar de oro es la coronariografía, pero la AngioTACc y resonancia magnética coronaria (RMC) son estudios de alta resolución y no invasivos. AngioTACc es la primera línea diagnóstica y de seguimiento postoperatorio, mientras la RMC evalúa la viabilidad miocárdica del VI y determina el beneficio del tratamiento en pacientes asintomáticos; con recomendación quirúrgica inmediata por la Asociación Estadounidense del Corazón (AHA) independientemente de la viabilidad del miocardio. **Conclusiones:** Descartar anomalías coronarias congénitas ante síntomas similares de cardiopatía isquémica crónica lleva a un diagnóstico precoz y el tratamiento mejorara la clase funcional, el funcionamiento miocárdico y el pronóstico.

## C23. Terapia endovascular en una mujer con transposición de grandes arterias, a 50 años del Mustard

Rincón Gómez Imelda, Márquez González Horacio, Salazar Lizárraga David, García Dávalos Israel, López Gallegos Diana, Yáñez Gutiérrez Lucelli.

Hospital de Cardiología del Centro Médico Nacional Siglo XXI.

**Introducción:** La transposición de grandes arterias (TGA) tiene mal pronóstico a largo plazo. Los adultos que han sobrevivido en su mayoría tendrán un procedimiento de cambio auricular Mustard o Senning. Las complicaciones más comunes son: disfunción y falla sistémica del ventrículo derecho, bradicardia e incompetencia cronotrópica debido a la pérdida del nodo sinusal, obstrucción o fuga del sistema. **Objetivos:** Conocer las complicaciones de los pacientes corregidos fisiológicamente en la transposición de grandes arterias. Discutir y revisar terapias alternas menos invasivas en pacientes congénitos adultos con complicaciones tardías y riesgo quirúrgico alto. **Material y métodos:** Femenino de 52 años de edad diagnosticada con

TGA corregida a los dos años de edad con procedimiento de Mustard (Figura C23.1), colocación de marcapasos desde la adolescencia con ocho recambios, nefrectomía derecha a los 15 años. Acudió a urgencias por disnea, edema en extremidades inferiores. A su ingreso tensión arterial de 120/77 mmHg, FC 50 lpm, FR 26 rpm, saturación de 87%, arrítmica, S1 amplio, soplo sistólico pulmonar grado III/VI, soplo sistólico grado III en foco tricúspideo, extremidades inferiores con edema. La tomografía de tórax reportó, fuga en el túnel superior del sistema, corto circuito hacia la circulación sistémica, cateterismo diagnóstico reportó disfunción del túnel superior de derivación, fuga en la porción próxima y estenosis potencial, disfunción diastólica del ventrículo derecho hipertensión arterial pulmonar por componente pre y postcapilar. Se realizó tratamiento intervencionista con reconstrucción del túnel superior por medio de stents cubiertos, apertura del túnel superior para corregir estenosis (Figura C23.2). Posterior a evento se colocó marcapasos endocárdico bicameral. **Conclusiones:** La supervivencia a largo plazo después de la reparación de Mustard está claramente disminuida y la morbilidad es sustancial. Las arritmias posoperatorias tempranas son un factor predictivo de insuficiencia cardíaca y arritmias tardías. En pacientes sintomáticos con estenosis del túnel, se recomienda la colocación de stents cuando es factible, cuando existen fugas del túnel o sospecha de émbolos paradójicos se recomienda una la colocación de un stent cubierto. Si las condiciones no permiten tratamiento intervencionista debe someterse a cirugía de forma oportuna para evitar la mortalidad.

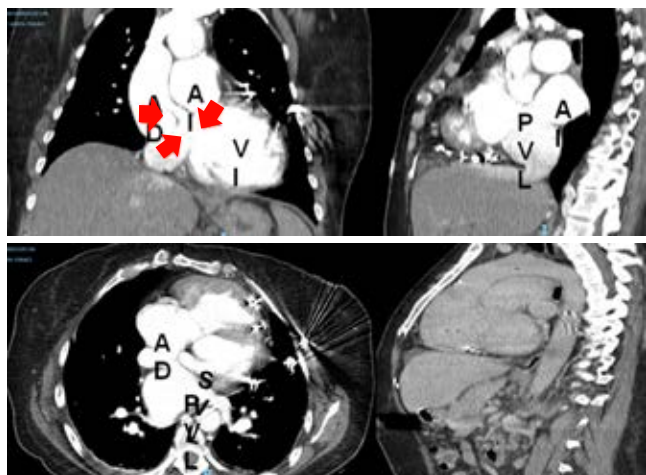


Figura C23.1: Angiotomografía de paciente corregida fisiológicamente con procedimiento de Mustard.

**C24. Caso infrecuente de transposición de grandes arterias congénitamente corregida asociada a ventrículo único**

Félix Córdova Josué Abisaí,\* Zazueta Armenta Verónica,\* Padilla Islas Luis Alejandro,\* López Borbón Jesús Francisco‡.

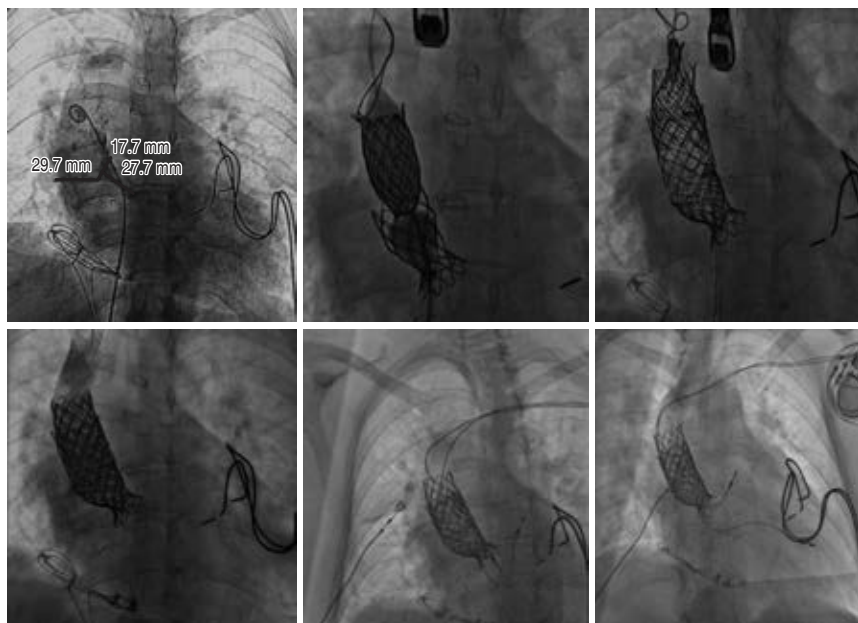
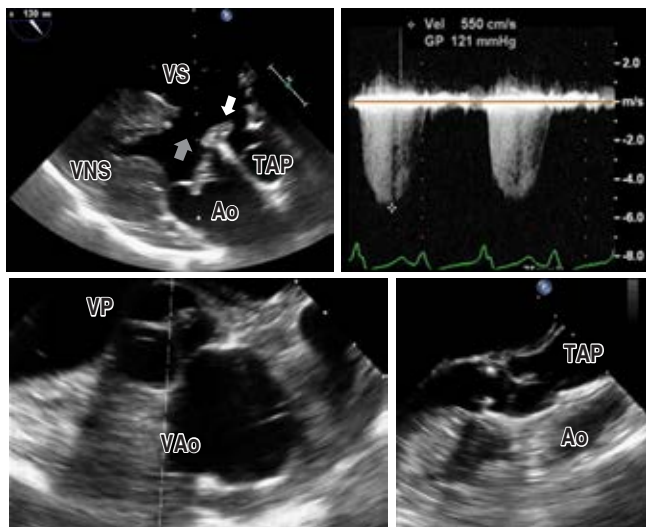


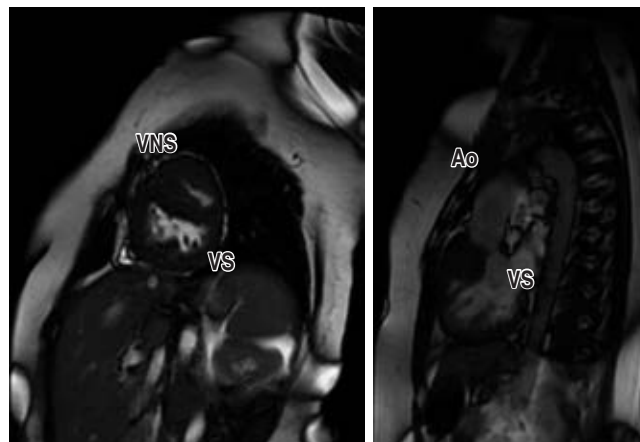
Figura C23.2: Diagnóstico y terapia endovascular en un sistema Mustard obstruido.

\* Hospital de Especialidades No. 2, CMNNO, Instituto Mexicano del Seguro Social, Ciudad Obregón, Sonora. ‡ Hospital San José Hermosillo, Sonora.

**Introducción:** La transposición de grandes arterias congénitamente corregida (TGAcc) es una afección cardíaca muy rara, representando el 0.05% de las cardiopatías congénitas. Es caracterizada por una discordancia auriculoventricular (AV) y ventriculoarterial (VA), con un ventrículo morfológicamente derecho en posición sistémica y el ventrículo morfológicamente izquierdo en posición derecha. Se asocia a anomalías de la válvula auriculoventricular izquierda (tricúspide), comunicación interventricular y estenosis pulmonar subvalvular. **Objetivos:** Describir el caso clínico de una anomalía cardíaca poco común. **Material y métodos:** Mujer de 37 años de edad conocida con cardiopatía compleja desde la infancia sin tratamiento quirúrgico. Acude a consulta por presentar disnea CF NYHA II. A la exploración física presenta FC 77 lpm, TA 90/60 mmHg, FR 17 rpm, SaO<sub>2</sub> 75%, con cianosis central y periférica, soplo meso-tesistólico en segundo espacio intercostal izquierdo V/VI, soplo holosistólico en barra, paraesternal izquierdo III/VI, sin edema periférico, con presencia de acropaquias. Electrocardiograma con bloqueo auriculoventricular completo con ritmo de escape nodal. En el ECOTT y ETE se observa levocardia, *situs solitus*, discordancia AV y VA, doble entrada al ventrículo sistémico (morfología derecha), ventrículo morfológicamente izquierdo hipoplásico, CIV de entrada, amplitud de 24 mm, cortocircuido derecha-izquierda, válvula AV izquierda (tricúspide) con insuficiencia moderada, estenosis pulmonar subvalvular, tractos de salida con configuración lado a lado, con válvula aórtica anterior y hacia la izquierda respecto a la válvula pulmonar (Figura C24.1). En la RMC se confirma el diagnóstico



**Figura C24.1:** Ecocardiograma transefágico. Comunicación interventricular del septo de entrada (flecha gris), estenosis pulmonar subvalvular (flecha blanca). VS = ventrículo sistémico (ventrículo morfológicamente derecho); VNS = ventrículo no sistémico; Ao = aorta; TAP = tronco de la arteria pulmonar; VAo = válvula aórtica; VP = válvula pulmonar.



**Figura C24.2:** Resonancia magnética cardíaca. VS = ventrículo sistémico (ventrículo morfológicamente derecho); VNS = ventrículo no sistémico (ventrículo morfológicamente izquierdo); Ao = aorta.

de TGAcc asociado a CIV amplia, estenosis pulmonar subvalvular, ventrículo único funcional (ventrículo morfología derecha), el cual peculiarmente se posiciona inferior (Figura C24.2), con fracción de eyección del 61%. **Conclusiones:** La asociación de TGAcc, CIV, estenosis pulmonar subvalvular y ventrículo único es muy rara. En los pacientes con TGAcc es importante la identificación de anomalías cardíacas asociadas para la toma de decisiones terapéuticas y su impacto pronóstico.

### C25. Cierre percutáneo de seno de Valsalva roto guiado por eco intracardiaco

Blanco-Velasco Daniel Gilberto,\*

Santiago-Hernández Jaime Alfonso, ‡ García-Dávalos Israel, § López-Gallegos Diana, § Yáñez-Gutiérrez Lucelli<sup>¶</sup>.

\* Médico Residente de Cardiología Pediátrica; ‡ Médico adscrito al Servicio Cardiología Intervencionista; §

Médico adscrito al Servicio de Cardiopatías Congénitas; ¶ Jefa de Servicio de Cardiopatías Congénitas.

Hospital de Cardiología del CMN SXXI.

**Introducción:** Masculino de 17 años edad, inició su padecimiento desde edad cinco meses con eventos de taquicardia supraventricular. A edad de cinco años se valoró por primera vez en nuestra unidad para atención por servicio de electrofisiología. HCV: 2011 ablación de vía accesoria lateral derecha. Agosto 2014 - cierre CIA con parche + electroablación tipo Maze en aurícula derecha + implante valvular en posición tricuspídea biológico Magna Ease 33 mm + reducción aurícula derecha + colocación marcapasos epicárdico suturless. Abril 2019 - reimplante valvular mecánico Saint Jude 33 mm en posición tricuspídea por disfunción de prótesis valvular biológica. Durante ecocardiograma transtorácico de seguimiento se detectó imagen sugestiva de fístula coronaria a ventrículo derecho, motivo por el que se solicitó cateterismo diagnóstico para evaluar anatomía coronaria. Durante cateterismo se detectó anatomía coronaria sin lesiones obstructivas ni presencia de fístula, en seno no co-

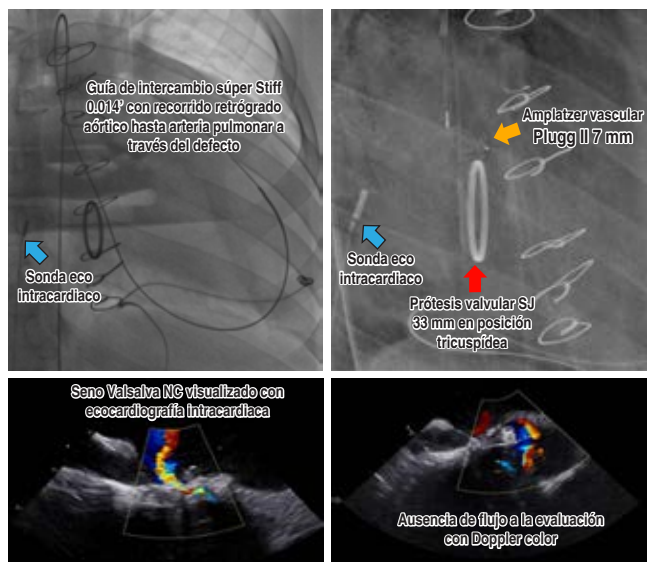


Figura C25.1: Proyección angiográfica y ultrasonido intracavitario simultáneo durante el procedimiento.

ronario se observó paso de medio de contraste a cavidades derechas. **Objetivos:** Posicionar al ultrasonido intracavitario como una alternativa en el abordaje para el cierre percutáneo de los defectos intracardiacos, con el objetivo de disminuir la molestia que implica al paciente el someterse a la colocación de una sonda de ecocardiografía transesofágica. **Material y métodos:** Presentamos un abordaje novedoso y exitoso del cierre de este tipo de defecto haciendo uso de ecocardiograma intracavitario para obtener una evaluación precisa y nítida de estructuras, se posicionó sonda en aurícula derecha en donde se observó defecto de 7 mm en seno de Valsalva no coronario y con presencia de flujo continuo. **Conclusiones:** Por introductor arterial femoral 6 Fr se avanzó catéter MPA-1 hasta atravesar defecto y, posicionándose en tronco de arteria pulmonar, se pasó dispositivo Amplatzer vascular Plugg II 7 mm, guiado por ecocardiograma intracavitario (Figura C25.1) y fluoroscopia, se liberó dispositivo y mediante angiografía y Doppler color se corroboró cierre exitoso del defecto. La ecocardiografía intracardiaca ha mostrado un mejor desempeño para proporcionar imagen con alta resolución y visualización de las estructuras cardiacas, monitorización de la posición de los catéteres y, cuando se requiere, una detección temprana de posibles complicaciones, además de reducir el tiempo de fluoroscopia.

### C26. Manejo intervencionista de rescate en un paciente con sistema de Fontán obstruido

Blanco-Velasco Daniel Gilberto, Salazar-Lizárraga David, García-Dávalos Israel, Márquez-González Horacio, López-Gallegos Diana, Yáñez-Gutiérrez Lucelli.  
Hospital de Cardiología del Centro Médico Nacional Siglo XXI.

**Introducción:** Paciente masculino con diagnóstico de atresia tricúspidea IB con la siguiente historia cardiovascular: 2015: a la

edad de 15 meses se realizó cirugía de derivación cavopulmonar bidireccional como primera fase de tratamiento. 2020: a la edad de cinco años se realizó cateterismo diagnóstico, así como intento fallido de oclusión de flujo anterógrado de la arteria pulmonar. 2021: se realizó cirugía de derivación cavopulmonar total; sin embargo, el paciente cursó con mala evolución clínica, PVC elevada y datos de obstrucción en sistema de Fontán. **Objetivo:** Demostrar la importancia del tratamiento intervencionista como rescate para disminuir la morbimortalidad y evitar un segundo evento quirúrgico que incrementa la morbimortalidad del paciente. **Material y métodos:** Posterior a documentar los sitios de obstrucción en una angiografía sobre vena cava inferior (VCI) se procedió a realizar tratamiento intervencionista (Figura C26.1). Se realizó angioplastia en sitio de anastomosis de VCI con la rama izquierda de la arteria pulmonar (RIAP) y se colocó Andrastent 39 mm dilatando con globo ZMed 12 mm y redilatando con balón MaxiLD 16 × 4 mm, posteriormente se cruzó guía hidrofílica de navegación y se avanzó catéter JR por las celdas del stent, se intercambió guía por una Amplat Superstiff y se introdujo un globo ZMed 7 mm para ruptura de las celdas. Posteriormente se realizó angioplastia en sitio de anastomosis VCI con tubo de Fontán y se colocó Acrastent 26 mm. Finalmente se rastreó la fenestra, se cruzó guía coronaria Progress 120, se predilató con globo NC Trek 5 × 15 mm y se entregó Stent Xcience Sierra 3.5 × 12 mm logrando apertura amplia en sitio de fenestra. **Conclusiones:** La identificación temprana de las complicaciones en el postquirúrgico temprano de la derivación cavopulmonar total permiten brindar un manejo oportuno y de esta forma limitar el daño que pueda presentarse en los demás órganos, como riesgo de hemorragia intracranial secundaria a presiones venosas muy elevadas.

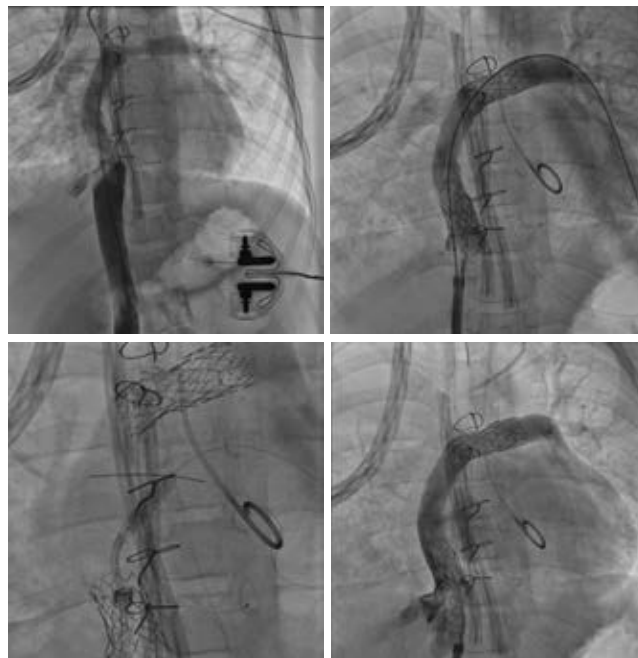


Figura C26.1: Secuencia angiográfica pre y post intervencionismo.

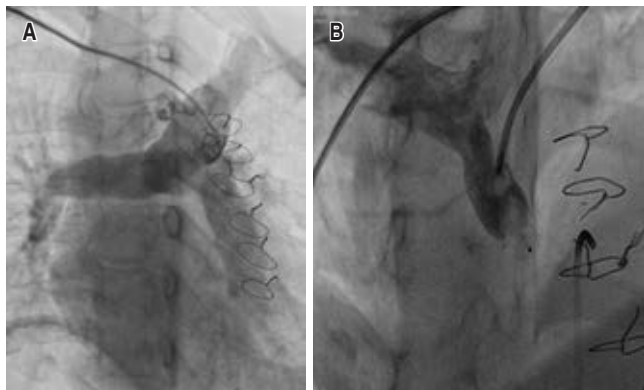


### C27. En el camino hacia el Fontán. Utilidad de procedimientos percutáneos en el tratamiento escalonado

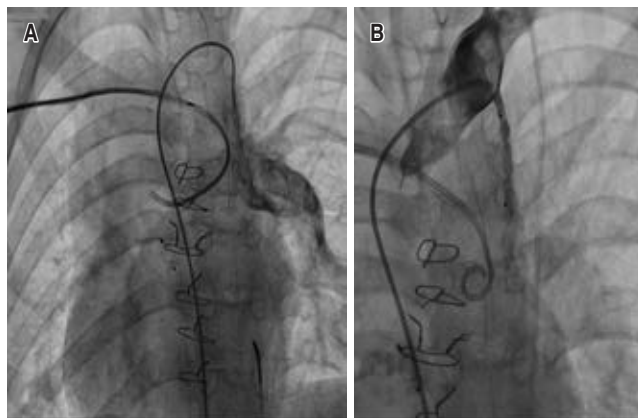
Villaverde Espinosa Nancy, Sánchez López Sheila,  
García Dávalos Israel, Salazar Lizárraga David,  
Márquez González Horacio, Yáñez Gutiérrez Lucelli.  
Hospital de Cardiología, Centro Médico Nacional Siglo XXI.

**Introducción:** La circulación univentricular requiere equilibrio hemodinámico, alteraciones en el flujo y presión dentro del sistema, causan disfunción. Establece circulación sistémica y pulmonar en serie, sin cortocircuitos. El objetivo es evitar la sobrecarga de volumen ventricular, equipos quirúrgicos durante la cirugía de Glenn mantienen flujo anterógrado, por anastomosis sistémico-pulmonar o tronco de arteria pulmonar (TAP), favoreciendo crecimiento de ramas pulmonares cuando índice McGoon o Nakata bajos y evitar circulación colateral. También se puede utilizar en la derivación capopulmonar total (DCPT) debido a dificultades como tejido fibrótico adherido a TAP o descenso severo en la saturación sistémica al ligar. En los casos en los que los efectos del flujo sanguíneo pulmonar anterógrado sobre el crecimiento del TAP en los primeros años de vida continúen mucho después de la finalización de Fontan, está indicado el cierre diferido del TAP mediante cateterismo.

**Objetivos:** Evidenciar utilidad de tratamientos percutáneos en tratamiento escalonado para DCPT. **Material y métodos:** Femenino de 13 años, diagnóstico de *situs inversus*, dextrocardia, atresia tricuspídea IB, estenosis pulmonar crítica, defecto interatrial tipo seno venoso e interventricular subaórtico. Vasos mal posicionados aorta anterior, pulmonar posterior. En periodo neonatal se realizó fístula sistémico-pulmonar Blalock Taussing modificada izquierda (FBTMI), en seguimiento sin cambios relevantes. A los tres años de edad se realizó Glenn bidireccional, sin cierre de FBTMI. Cinco años después presentó deterioro de clase funcional, III de Ross. Por ecocardiografía Doppler color se constató flujo a través del TAP. El cateterismo confirmó el hallazgo, permeabilidad de TAP y FBTMI. Continuó con presión pulmonar incrementada, no cumplió criterios para DCPT. En manejo con vasodilatador pulmonar.



**Figura C27.1:** Oclusión de flujo anterógrado de arteria pulmonar: angiografía del tronco y ambas arterias pulmonares. A) Permeabilidad de ventrículo derecho a tronco de arteria pulmonar. B) Imagen con dispositivo ocluyente vascular Plug 6 mm ocluyendo la válvula pulmonar.



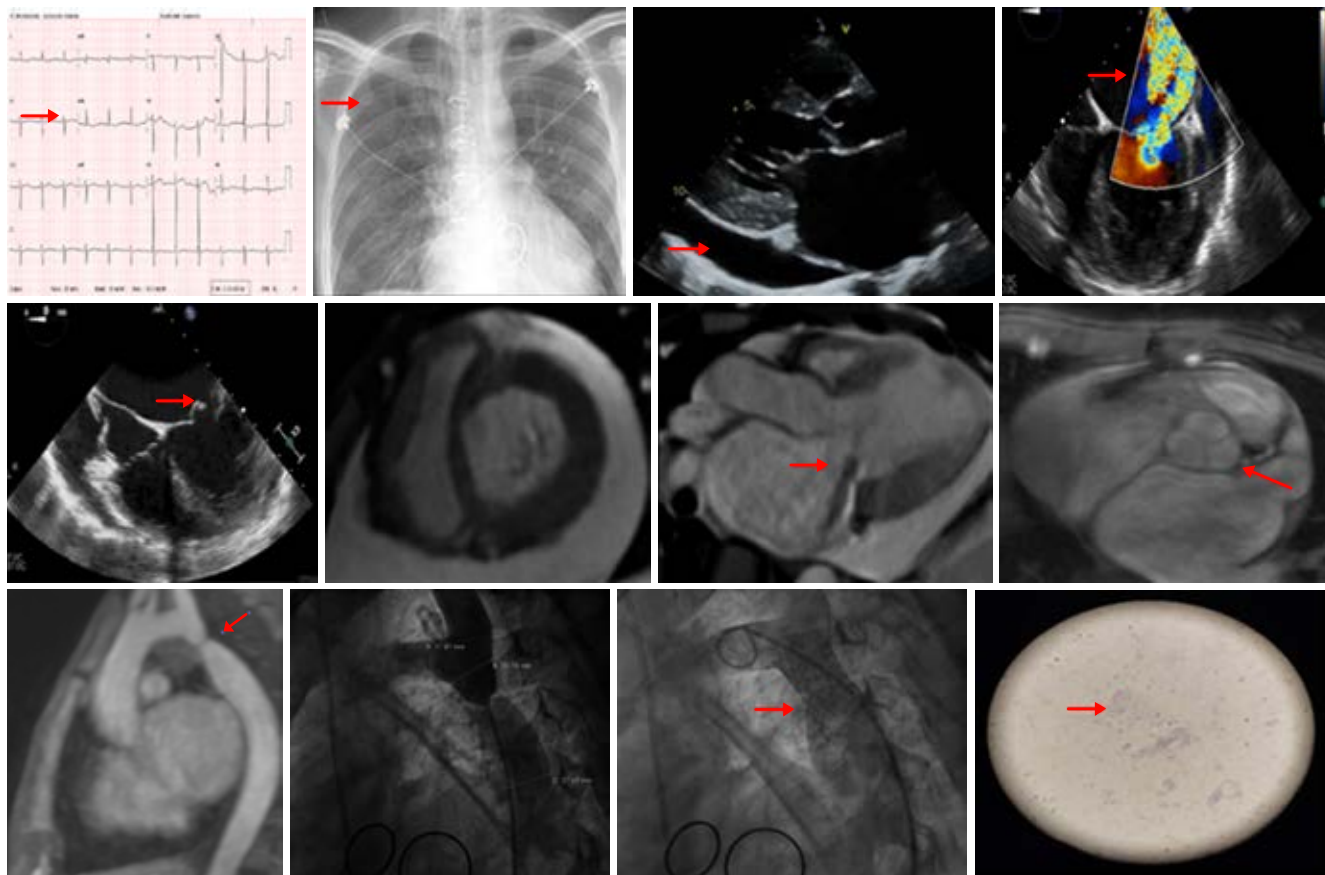
**Figura C27.2:** Oclusión de FBTMI: por vía retrógrada se canuló FBTMI. A) Se observa permeabilidad de FBTMI. B) Imagen con dispositivo ocluyente vascular Plug II 6 mm dejando en fístula de FBTMI.

Posteriormente se realizó oclusión de flujo anterógrado de TAP con dispositivo Vascular Plug 8 mm, y oclusión de FBTMI con vascular Plug II 6 mm (Figuras C.27.1 y C27.2). **Conclusiones:** Posterior a cierre de flujos adicionales se encuentra con resistencia vascular pulmonar baja, función sistodiastólica ventricular preservada, con defecto septal interatrial no restrictivo. En preparación para DCPT. En pacientes en vías de DCPT, el flujo anterógrado por el TAP puede abolirse mediante cateterismo, reduciendo la precarga del ventrículo único y evitando una nueva cirugía.

### C28. Complejo de Shone (CS) incompleto: a propósito de un caso con endocarditis aórtica y mitral

Sánchez Contreras Carmen Alicia,  
Ramírez Rangel Pamela, López Lizárraga Miguel Ángel,  
Torres Araujo Laura Victoria, Baltazar Cordero Eloina del Carmen,  
Mero Vélez Ricardo Guzmán.  
Instituto Nacional de Cardiología Ignacio Chávez.

**Introducción:** El CS es una rara entidad cardiológica que cursa defectos congénitos cardíacos obstructivos del lado izquierdo del corazón, afectando la entrada y salida del flujo sanguíneo del ventrículo izquierdo. Su magnitud está en relación con el grado de severidad de los defectos. El diagnóstico de la forma completa se realiza con la presencia de válvula mitral en paracaídas, anillo supralvar mitral, obstrucción del tracto de salida del ventrículo izquierdo (TSVI) y coartación aórtica. Para el diagnóstico de la forma incompleta se necesita la presencia de una lesión obstructiva del tracto de entrada del ventrículo izquierdo (TEVI), en asociación con al menos una lesión del TSVI. Tiene una incidencia baja ya sea completo o incompleto, con poca epidemiología clara; sin embargo, en la literatura se encontró que de 12,520 ecocardiogramas estudiados durante 10 años sólo cuatro pacientes presentaban características correspondientes al CS. Siendo así que en el estudio original de Shone sólo dos pacientes de ocho presentaban las características totales del complejo, la mayoría son reportes de casos. **Objetivo:** Presentamos caso de un masculino de 30 años, con antecedente de soplo en la infancia sin seguimiento.



**Figura C28.1:** 1) EKG: bloqueo de primer grado. 2) ECOT: derrame pericárdico importante, insuficiencia mitral, vegetaciones. 3) RM: derrame pericárdico global, cine en tres cámaras se observa insuficiencia mitral grave, jets regurgitantes con efecto Coanda hipocinesia generalizada de VI, cine eje corto grandes vasos, arco aórtico izquierdo, coartación aórtica a nivel del istmo con gradiente estimado de 40 mmHg. 4) Aortografía: con máxima estenosis a 16 mm de la subclavia izquierda, colocación de stent. 5) Vegetaciones con a cúmulos bacterianos basófilos.

A los 30 años de edad inicia padecimiento con hemiparesia fasciocorporal derecha, soplo regurgitante mitral y disminución de pulsos en extremidades inferiores. Se documentó evento vascular cerebral isquémico en territorio con transformación hemorrágica parietal izquierdo en estadio subagudo tardio, así como cardiomegalia y presencia de signo de Roesler en radiografía de tórax. El ecocardiograma transtorácico y tranesofágico mostró disfunción ventricular moderada, dilatación de cavidades izquierdas, prolapso de la válvula mitral (segmento A2), valva posterior pequeña, así como ruptura de la valva anterior (segmento A3), asociado a insuficiencia mitral severa efecto de Coanda, con imágenes sugestivas de vegetaciones en la valva anterior de la válvula mitral, continuidad mitroaórtica y valva coronariana derecha de la válvula aórtica, presencia de rodete subaórtico, así como coartación aórtica con gradiente obstructivo (40 mmHg) (Figura C28.1). Dichos hallazgos se confirmaron mediante resonancia magnética cardíaca (Figura C28.1). Se realizó cirugía con cambio valvular mitral y aórtico, exclusión de orejuela izquierda, plastia de aorta ascendente con parche de pericardio bovino y resección de rodete subaórtico. Posteriormente se completaron

seis semanas de tratamiento antibiótico y tratamiento médico para insuficiencia cardíaca con fracción de eyección reducida. En un segundo momento, se realizó implante percutáneo de stent en coartación aórtica (Figura C28.1) con éxito. Después de tres meses, el paciente se mantiene asintomático. **Conclusiones:** Se trata de una cardiopatía compleja (desde el punto de vista embriológico) no tratada durante la infancia, que fue diagnosticada en el escenario de complicaciones infecciosas (endocarditis). El CS está asociado a una morbilidad sustancial en relación a arritmias como en el caso presentado, a falla cardíaca y a riesgo de intervenciones debido a las múltiples lesiones presentadas; la forma incompleta es mucho más prevalente que la completa y, debido a su bajo reconocimiento, debe de ser sospechada cuando existen lesiones en el TEVI y TSVI en pacientes jóvenes.

#### **C29. Implante percutáneo de prótesis valvular en posición pulmonar con técnica de *cracking valve in valve***

Torres Rosales Jorge, Rincón Gómez Imelda, Santiago Hernández Jaime, Flores Arizmendi Ramón Alejandro,

Boroel Cervantes Diego Alberto, Castillo Moreno Gustavo, Calzada Asencio Andrés, Sauce Pérez Ana Laura, Estrada Gallegos Joel.  
Hospital de Cardiología del Centro Médico Nacional Siglo XXI.

**Introducción:** Masculino de 12 años de edad con antecedente de cardiopatía congénita cianógena tipo tetralogía de Fallot corregida en 2016 con implante de prótesis valvular biológica Perimount Magna Ease de 19 mm en posición pulmonar con larga estancia hospitalaria postquirúrgica. En 2018 se implantó un marcapasos monocameral por bloqueo AV completo. Ahora tiene cinco meses con deterioro de la clase funcional por disnea. Se protocolizó con un ECOTT, el cual reportó prótesis valvular en posición pulmonar con doble lesión de predominio estenosis severa con gradiente máximo de 40 mmHg y medio de 22 mmHg e insuficiencia moderada; insuficiencia sistólica ventricular derecha severa; ventrículo izquierdo dilatado con FEVI de 35%. Angiotomografía cardiaca reportó un infundíbulo tubular. La coronariografía diagnóstica reportó arterias coronarias epicárdicas de nacimiento anómalo con origen de tronco común sin compresión extrínseca durante la prueba de compresión.

**Objetivos:** Promover el implante percutáneo de prótesis valvulares en posición pulmonar con técnica de «*cracking valve in valve*» (Figura C29.1) como una alternativa a la cirugía en pacientes de alto riesgo. **Material y métodos:** Con apoyo de guía Lunderquist se realizó ruptura de la prótesis biológica pul-

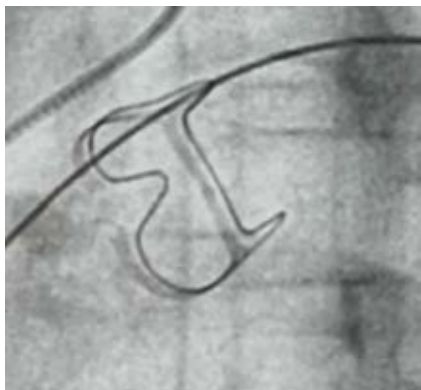


Figura C29.1:  
«Cracking» de la prótesis pulmonar.

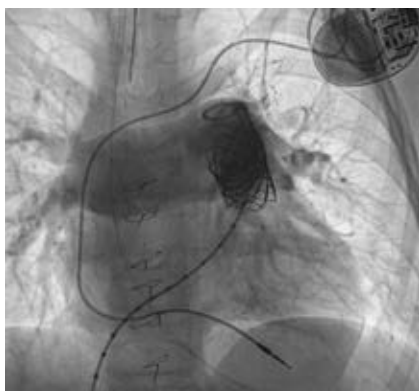

Figura C29.2:  
Implante de válvula Melody sobre stent CP desnudo.

monar con balón Atlas 22 × 40 mm. Posteriormente se colocó un stent CP desnudo de 34 mm en el interior del anillo valvular bioprotésico. Después se avanzó un sistema Essamble-Melody (Figura C29.2), ubicándose en zona de aterrizaje prestenting y se liberó con adecuada expansión de la válvula con gradiente pico pico entre ventrículo derecho y arteria pulmonar de 3 mmHg. **Conclusiones:** El remplazo quirúrgico de una prótesis valvular en posición pulmonar es el estándar en el manejo de patologías del tracto de salida en paciente con cardiopatías congénitas. Sin embargo, está asociado con alta mortalidad y morbilidad. El implante percutáneo de prótesis valvulares en posición pulmonar es una alternativa al tratamiento quirúrgico en pacientes con alto riesgo quirúrgico.

## CIRUGÍAS CARDIACAS

### C30. Reparación compleja: secuelas de Takayasu, endocarditis no bacteriana, foramen oval y fístula coronaria

Sánchez Rodríguez Nadia I,  
Hernández Flores Kevin René,  
Blancas Pérez Luis Ángel, Madrigal Salcedo Carlos Arturo,  
Roque Palacios Carlos Javier, Ávalos Ríos Javier Miguel,  
Mercado Leal Gerardo, Morales Portano Julieta Danira.  
Centro Médico Nacional 20 de Noviembre.

**Introducción:** La arteritis de Takayasu, englobada en las vasculitis inflamatorias granulomatosas de gran calibre, tiene una incidencia de 1-2 casos por millón de habitantes, predominante en mujeres 9:1 entre los 40 y 50 años. Se considera una alteración de la inmunidad celular, pero su etiopatogenia se desconoce; el diagnóstico se basa en la sospecha clínica y los hallazgos angiográficos, generalmente el tratamiento es con glucocorticoides y fármacos biológicos y no biológicos ahorradores de esteroide. Sus complicaciones incluyen estenosis, aneurismas y, en menor frecuencia, involucro de válvulas cardíacas. Presentamos el caso en una mujer con afectación valvular izquierda. **Resumen del caso:** Mujer de 54 años quien en 2002 fue diagnosticada con arteritis de Takayasu tratada con glucocorticoides, en seguimiento por reumatología y cardiología dada de alta cinco años posteriores, asintomática hasta 2019. Inicia con disnea, dolor precordial al esfuerzo y edema progresivo de miembros. El ecocardiograma inicial reveló insuficiencia aórtica grave por engrosamiento de la valva anterior y *tenting*, ventrículo izquierdo dilatado con VTDi 199 mL, FEVI 30% y SLG -7.7%, foramen oval permeable con shunt de izquierda a derecha (Figura C30.1). Durante el estudio transesofágico presentó taquicardia, condicionando edema agudo pulmonar ingresando a unidad coronaria; se realiza cateterismo cardiaco que reportó coronarias ectásicas con fístula de coronaria derecha a arteria pulmonar derecha (Figura C30.2), insuficiencia aórtica y mitral graves, PmAP de 22 mmHg, RVP 0.78 UW. La reserva contráctil con dobutamina 20 µg/kg/min aumentó el volumen latido 30%; es aceptada por el «Heart Team» con un STS score 2.774% para remplazo valvular y corrección de los defectos. Durante la cirugía, se observó vaso aberrante sobre el tronco de la arterial pulmonar, realizándose ligadura y sección, se sustituyó la válvula mitral y aórtica con

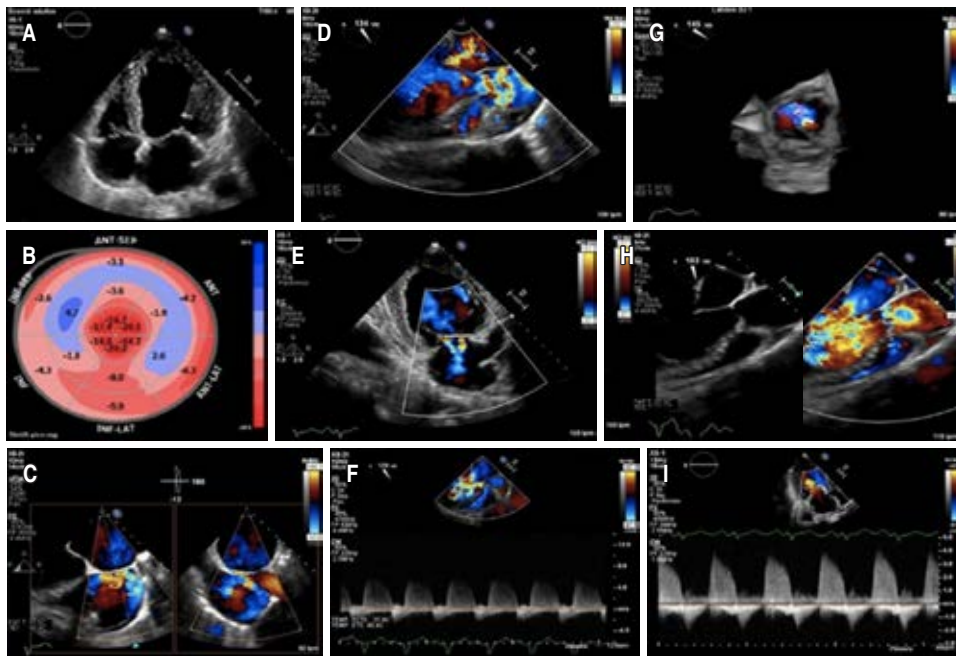


Figura C30.1:

A) A4C marcada dilatación de VI.  
 B) Mapa polar SLG -7.7%. C) Túnel de foramen de 25 mm. D-F) IM moderada, CW parcialmente denso y parabólico. G-I) IAo THP 152 ms.

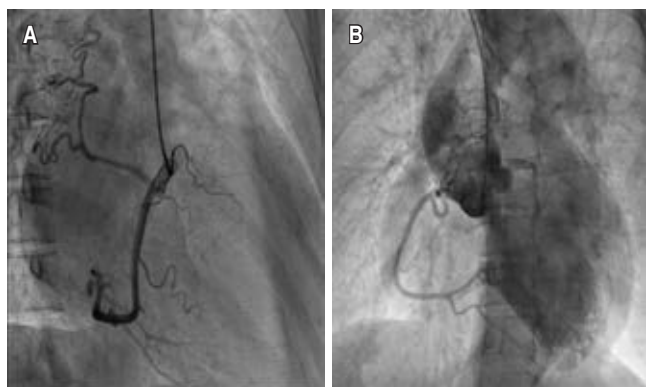


Figura C30.2: Fistula de coronaria derecha a la arteria pulmonar a CD, IAo Seller +++++.

prótesis carbomedics número 29 y 21, respectivamente, y cierre de foramen oval con surgete continuo. Fue egresada a domicilio 14 días después. La anatomopatología de la válvula aórtica y mitral reportó cambios hialinos y mixoides, macroscópicamente la mitral con múltiples proyecciones digitiforme, sin hallazgos ni desarrollo de microorganismos, concluyendo endocarditis no bacteriana. **Discusión:** El Takayasu tiene un curso insidioso, dependiendo del grado de actividad. Nuestro caso derivó en una cirugía cardíaca compleja de alto riesgo y complicaciones como la endocarditis no bacteriana que tiene un gran potencial tromboembólico. **Conclusión:** El correcto seguimiento y la terapia en el curso crónico de la enfermedad de Takayasu son claves para evitar complicaciones que elevan la morbimortalidad de estos pacientes.

**C31. Cetoacidosis diabética euglucémica por ISGLT2: necesaria evaluación en el preoperatorio cardiovascular**

Inzunza-Cervantes Gustavo,\* Espinoza-Escobar Gabriela,\* Zazueta-Armenta Verónica,\* Cortés-García Víctor Adrián,\* Ornelas-Aguirre José Manuel‡.

\* Instituto Mexicano del Seguro Social, Centro Médico Nacional del Noroeste, Servicio de Cardiología en Ciudad Obregón, Sonora, México. ‡ Departamento de Ciencias de la Salud, Universidad de Sonora en Ciudad Obregón, Sonora, México.

**Caso clínico:** Masculino de 61 años ingresado a la unidad de cuidados intensivos coronarios posterior a revascularización miocárdica de la arteria descendente anterior con arteria mamaria interna y descendente posterior con vena safena reversa que, en su posquirúrgico, cursó con cetoacidosis diabética euglucémica; como antecedentes de importancia: dieta aterogénica, sedentarismo, cardiopatía isquémica que debutó hace un año en contexto de infarto del miocardio inferior cuya estratificación evidencia insuficiencia cardíaca crónica con fracción eyección de 35%, otorgándose tratamiento con carvedilol, dapagliflozina, espironolactona, sacubitrilo-valsartan y enfermedad arterial coronaria multivasculares bajo antiagregación plaquetaria; comórbidos asociados: diabetes mellitus tipo 2 e hipertensión arterial sistémica de 12 años diagnósticos. Durante su postquirúrgico cursa con acidosis metabólica de anión gap elevado, cetonuria y glicemias menores a 200. Se instaura tratamiento con infusión de insulina, presentando favorable respuesta, lográndose su remisión y traslape a insulina subcutánea; ante estabilidad hemodinámica, mejoría clínica, tolerancia de vía oral y corrección de alteraciones metabólicas e hidroelectrolíticas (Tablas C31.1 y C31.2) se egresa a piso, cursa con evolución favorable otorgándose alta a su domicilio. **Conclusiones:** Los inhibidores del cotransportador

Tabla C31.1: Gasometría venosa.

Parámetros	Ingreso	Egreso
pH	7.25	7.41
pCO <sub>2</sub> (mmHg)	40	41
pO <sub>2</sub> (mmHg)	55	60
Lactato (mmol/L)	1.7	1
HCO <sub>3</sub> (mmol/L)	24	26
Anión Gap (mEq/L)	14	9

Tabla C31.2: Paraclínicos, bioquímica, hemograma y EGO.

Parámetros	Ingreso	Egreso
<b>Bioquímica</b>		
Glucosa (mg/dL)	128	114
Creatinina (mg/dL)	0.96	0.82
Urea (mg/dL)	42	16
Sodio (mmol/L)	140	138
Potasio (mmol/L)	4.49	4.1
Magnesio (mmol/L)	2.17	2.8
<b>Hemograma</b>		
Hemoglobina (g/dL)	12	11.3
Hematocrito (%)	36	33
Leucocitos ( $\times 10^3/\mu\text{L}$ )	14.10	12.5
Neutrófilos ( $\times 10^3/\mu\text{L}$ )	12	9.2
Plaquetas ( $\times 10^3/\mu\text{L}$ )	181	198
<b>Examen general de orina</b>		
pH	5	
Proteínas	Negativo	
Glucosa (mg/dL)	1,000	
Cetona (mg/dL)	150	
Leucocitos	Negativo	
Nitritos	Negativo	

sodio-glucosa tipo 2 (dapagliflozina, canagliflozina y empagliflozina) son fármacos con efectos hipoglucemiantes, natriuréticos y hemodinámicos usados de manera frecuente en enfermedades cardiovasculares por sus beneficios cardioprotectores, renales y metabólicos generados a partir del bloqueo del transportador sodio-glucosa-2 en el túbulo renal; sin embargo, en situaciones de estrés (procedimientos invasivos, actividad física intensa), ayuno prolongado, uso de alcohol e infecciones, han sido asociados a diversas complicaciones, siendo la más grave la cetoacidosis euglucémica, entidad caracteriza por la tríada de acidosis metabólica con anión gap elevado, cetonemia y glicemias plasmáticas menores a 200 mg/dL, sustrato fisiopatológico determinado por los niveles bajos de glicemia e insulina que restringen la utilización de glucosa, incrementa la producción de glucagón y la liberación de ácidos grasos libres que resultan en la producción elevada de cuerpos cetónicos. Su tratamiento incluye la suspensión de ISGLT-2, terapia hidratación, reemplazo de electrolitos y terapia con insulina; Se concluye la necesidad de una adecuada valoración preoperatoria del paciente cardiovascular usuario de ISGLT2, que contemple su suspensión previa seguida de su reinstauración correcta, la importancia de diagnósticos y tratamientos oportunos.

## COVID 2019

### C32. Ruptura de aneurisma del seno de Valsalva. ¿Relacionada a infección por COVID-19?

Ascaño Flores Alba Melina, Guzmán Ramírez Denisse, Irigoyen Hernández Alan Fernando, Grimaldi Ascencio José Joel, Infante Hernández Jesús Eliazim.

Unidad Médica de Alta Especialidad de Cardiología  
No. 34, IMSS, Monterrey, Nuevo León.

**Introducción:** El aneurisma del seno de Valsalva (ASV) es una anomalía cardíaca rara, con una tasa de 0.09% en la población general, de etiología congénita o adquirida, siendo más prevalente la primera, en pacientes con síndrome de Marfan o Ehlers-Danlos. Se produce por una debilidad de la lámina elástica entre la unión de la capa media y el anillo fibroso, por procesos infecciosos o degenerativos que afectan la pared aórtica. El ASV adquirido puede originarse de traumatismo, endocarditis, sífilis. Afecta principalmente el seno coronario derecho; puede cursar

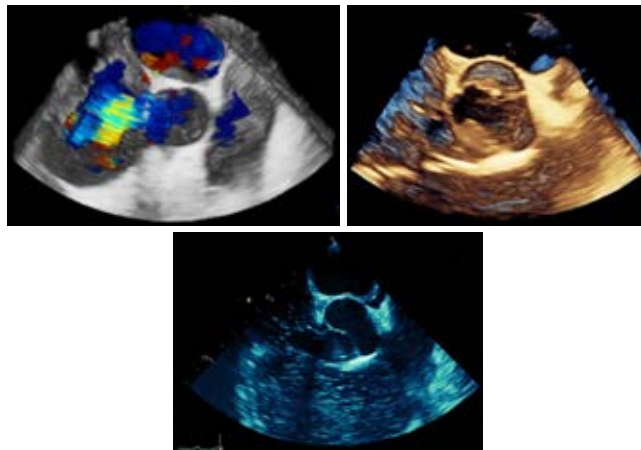


Figura C32.1: Aneurisma del seno de Valsalva derecho roto hacia aurícula derecha. Ecocardiograma transesofágico. Vistas 2D y 3D con Doppler color.

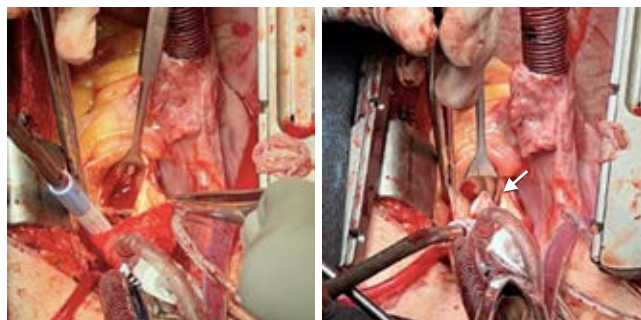


Figura C32.2: Reparación del seno de Valsalva con parche sintético (flecha).

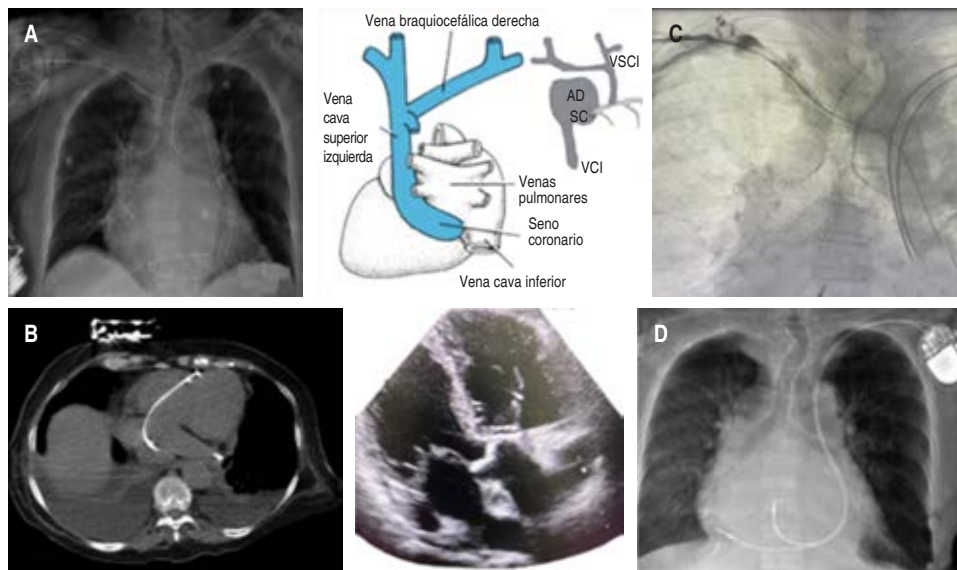


Figura C33.1:

A y B) Marcapasos temporal, C) angiografía, D) marcapasos definitivo.

asintomático o con datos de falla cardíaca cuando se presenta su ruptura. Ésta es la complicación más común y, por lo general, drena a ventrículo derecho o aurícula derecha. Es una urgencia que requiere diagnóstico oportuno; el ecocardiograma transtorácico y transesofágico es el estudio de elección. El tratamiento quirúrgico temprano tiene una tasa de mortalidad operatoria < 3.6% y una supervivencia del 90% a 15 años. **Objetivos:** Destacar la importancia del diagnóstico y tratamiento oportuno de la ruptura del aneurisma del seno de Valsalva, así como la posible relación de la infección por COVID-19 como desencadenante de la ruptura del ASV. **Material y métodos:** Masculino de 31 años, con infección reciente por SARS-CoV-2, cursó con edema ascendente de miembros pélvicos, ascitis, ingurgitación yugular, reflujo hepatoyugular culminando en anasarca; presentó taquicardia sinusal, soplo en la base del corazón en «vaivén» grado IV/VI, se realizó ecocardiograma transtorácico y transesofágico (Figura C32.1) encontrando aneurisma del seno de Valsalva derecho con ruptura hacia aurícula derecha, diámetro de 5 mm, gradiente máximo 113 mmHg, velocidad máxima 5.5 m/s, QP:QS 1.04, dilatación de cavidades derechas con función sistólica conservada, FEVI 55%, válvula aórtica trivalva y derrame pericárdico leve. Se realiza reparación del defecto mediante cierre con parche sintético (Figura C32.2) de forma exitosa, con evolución postquirúrgica favorable. **Conclusiones:** Existe evidencia de la inflamación vascular asociada a infección por COVID-19, existen dos posibles asociaciones, en la etapa temprana puede causar endotelitis y en etapas tardías se ha descrito peri/panarteritis; sin embargo, no existen reportes previos sobre esta asociación. Esta patología amerita una exploración ecocardiográfica cuidadosa para su manejo quirúrgico eficaz.

## ELECTROFISIOLOGÍA Y ESTIMULACIÓN CARDIACA

### C33. Vena cava superior izquierda persistente: un hallazgo incidental durante la colocación de un marcapaso cardíaco

Velázquez Gutiérrez Guillermo de Jesús, Díaz Dávalos José de Jesús, Olvera Cruz Edward, Lamar Marco Antonio, Rodríguez Zavala Guillermo, De la Cruz Estrella Adrián Esau. Departamento de Hemodinámica y Electrofisiología Cardíaca, Hospital de Especialidades del Centro Médico Nacional de Occidente, Instituto Mexicano del Seguro Social.

**Introducción:** La presencia de la vena cava superior izquierda persistente (VCSIP) ocasionalmente representa un hallazgo incidental durante procedimientos invasivos o de imagen. Es la malformación congénita más común del retorno venoso torácico y está presente en 0.3-0.5% en la población; 0.09-0.13% de éstos con ausencia de vena cava superior derecha y hasta en 4% existe un desorden del ritmo. Su presencia hace que la implantación de un electrodo de marcapaso cardíaco (MCP) en el ventrículo derecho sea particularmente complicado. **Objetivo:** Presentar el caso de un implante de MCP en un paciente con VCSIP y ausencia de vena cava superior derecha. **Material y métodos:** Mujer de 83 años con antecedente de HAS quien ingresa por episodios de síncope y crisis convulsivas; ECG con BAV completo, siendo protegida con MCP temporal. Radiografía con trayecto no habitual de electrodo; ECG con estimulación de cavidades derechas, ecocardiograma con electrodo a través de un seno venoso dilatado, angiografía con ausencia de contraste distal. Llevada a implante de MCP (Figura C33.1) definitivo en el contexto de VCSIP y ausencia de vena cava superior derecha. **Conclusiones:** La prevalencia de VCSIP en nuestra población permanece como un dato desconocido dado su carácter usualmente asintomático. Esta condición se encuentra asociada con incremento en la incidencia de enfermedades congénitas, arritmias y alteraciones de la conducción. Es común la presencia de un seno coronario dilatado ya que usualmente éste suele ser el lugar de drenaje de esta malformación. La dificultad que entraña el implante de un marcapaso en esta condición es debido a que el ostium del seno coronario no está alineado con el orificio tricuspídeo, lo que obliga a realizar un bucle para que el electrodo pase.

### C34. Paciente con flutter auricular, bloqueo auriculo ventricular y prótesis valvular tricuspídea secundario a cardiopatía reumática

Pino Padron Juan Carlos, Leal Alvarado Talía Maritza, Macías Franco Miguel Ángel, Jiménez López René.

Hospital Regional de Alta Especialidad de Puebla del ISSSTE.

**Introducción:** Paciente con cardiopatía valvular reumática, con insuficiencia tricuspídea (IT) severa, tratada con prótesis valvular tricuspídea, complicándose con bloqueo auriculoventricular (BAV) tratado con marcapasos epicárdico definitivo, ingresa con diagnóstico de flutter auricular (FLA) y agotamiento de marcapasos. La fiebre reumática es la causa más importante de enfermedad cardíaca adquirida, su principal alteración cardíaca es a nivel valvular, con muy poca frecuencia en válvula tricúspide, su manifestación más frecuente es la IT secundaria a dilatación del anillo valvular. El FLA es una arritmia por macro reentrada, con un sustrato anatómico y funcional donde se genera la activación eléctrica anómala en la aurícula derecha, el circuito está delimitado delante por el anillo tricúspide y detrás por un obstáculo anatómico y funcional, por la vena cava y la cresta terminalis. **Objetivos:** Presentación y abordaje de las diferentes patologías cardíacas en un paciente, siendo un caso raro y difícil por sus antecedentes.

**Material y métodos:** Descripción de un caso clínico, revisión de la literatura de sus patologías y tratamiento. **Paciente:** Paciente femenino de 57 años con antecedente de cardiopatía reumática con afectación valvular, con insuficiencia mitral leve e IT severa, tratada con prótesis valvular mecánica tricuspídea complicándose con BAV completo, tratado con marcapasos epicárdico definitivo; actualmente ingresa por presentar episodios de síncope, disnea

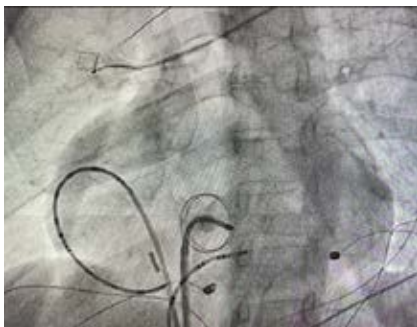


Figura C34.1:

Ablación del istmo cavo tricuspídeo con mapeo 3D.

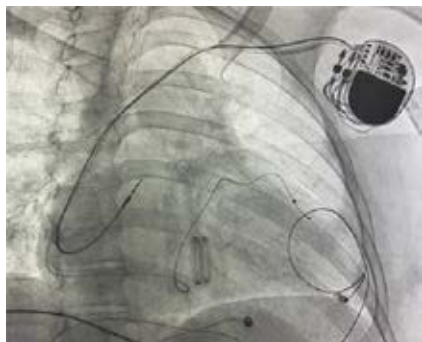


Figura C34.2:

Marcapasos endocárdico bicameral con estimulación a ventrículo izquierdo a través de seno coronario.

y palpitaciones. **Resultados:** Se diagnostica por electrocardiograma y telemetría del marcapasos con FLA y agotamiento de marcapasos; se trata en hemodinamia con ablación del istmo cavo tricuspídeo con mapeo 3D (Figura C34.1) y colocación de marcapasos endocárdico bicameral definitivo (Figura C34.2) con estimulación a ventrículo izquierdo (VI) a través del seno coronario. **Discusión y conclusiones:** La cardiopatía reumática con afectación tricuspídea es una enfermedad con rara incidencia y prevalencia, fue tratada con prótesis valvular mecánica, con mal pronóstico por alta mortalidad y morbilidad, complicándose con BAV completo, ameritando marcapasos epicárdico definitivo. Actualmente, ingresa por FLA y agotamiento total del marcapasos, se interviene con ablación del istmo cavotricuspídeo y marcapasos; sin embargo, por el antecedente de prótesis mecánica tricúspide, se coloca marcapasos endocárdico bicameral con estimulación a VI a través del seno coronario. A su seguimiento al mes se encuentra asintomática, con adecuada calidad de vida.

### C35. Hallazgo de displasia arritmogénica del ventrículo derecho en autopsia de paciente con SARS-CoV-2

Fernández Vargas María Guadalupe, Sánchez Peña Pablo.

Hospital General de Zona No. 32, IMSS, CDMX.

**Introducción:** La displasia arritmogénica del ventrículo derecho (DAVD) es una miocardiopatía hereditaria caracterizada por arritmias ventriculares, disfunción del ventrículo derecho y muerte súbita cardíaca, es una enfermedad del músculo cardíaco caracterizada clínicamente por arritmias ventriculares potencialmente mortales. La patología consiste en una distrofia del ventrículo derecho con reemplazo fibroadiposo, hasta tal punto que conduce a aneurismas del ventrículo derecho, es una enfermedad autosómica dominante con una prevalencia mayor en el género masculino (3:1). **Objetivos:** Reporte de los estudios histopatológicos del caso de displasia arritmogénica del ventrículo derecho en un paciente con neumonía por SARS-CoV-2. **Material y métodos:** El servicio de patología se encargó del estudio de necropsia con previa autorización y firma de los formatos de consentimiento,

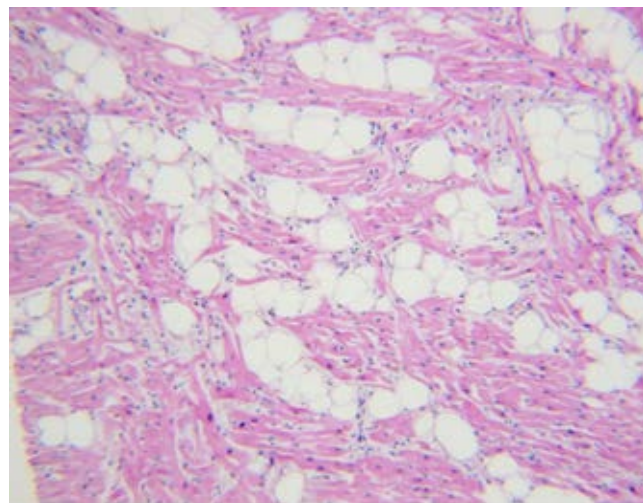


Figura C35.1.

en esta área se cuenta con todo el material y equipo necesario para realizar los estudios histopatológicos (Figura C35.1). Se realiza una autopsia completa con valoración secuencial de las causas de muerte, examen macroscópico estándar del corazón, e histológico. Formulación del diagnóstico y resumen clínico patológico. **Resultados y discusión:** Paciente femenino de 55 años de edad que ingresó el 8 de mayo del 2021 por diagnóstico de insuficiencia respiratoria aguda y neumonía atípica por SARS-CoV-2, que evolucionó en forma crítica con SIRA severo y fallece el día 20 de mayo por datos de choque séptico y cardiogénico. Se realiza estudio de necropsia donde los diagnósticos anatomopatológicos finales reportan como causa de la defunción choque cardiogénico y el hallazgo de una displasia arritmogénica del ventrículo

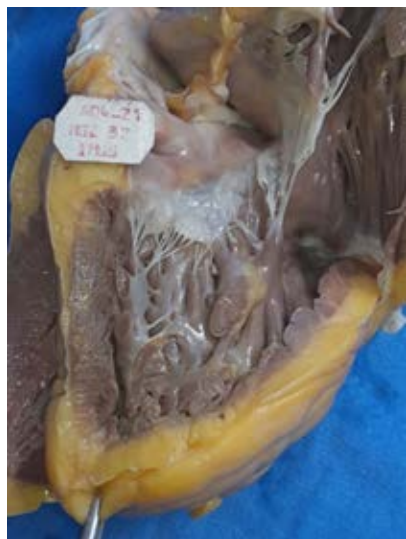

Figura C35.2.

derecho (Figura C35.2), la cual tiene una prevalencia menor en mujeres como es el caso que presentamos y dado que la infección por SARS-CoV-2 predispone a que este tipo de alteraciones sea un factor para aumentar la mortalidad en estos pacientes. **Conclusión:** La presencia de una cardiopatía estructural previa y la presencia de SARS-CoV-2 puede predisponer a estos pacientes al desarrollo de mayores complicaciones como trombosis y arritmias que predisponen a eventos de muerte súbita.

### C36. Abordaje multimodal en re-do de flutter auricular típico en contexto de anomalía de Ebstein

Betancourt del Campo Héctor Guillermo,  
Rodríguez Díez Gerardo, Ortiz Ávalos Martín,  
Moreno Guillen Alejandro.  
Centro Médico Nacional 20 de Noviembre  
del ISSSTE, Ciudad de México.

**Introducción:** Las taquiarritmias a menudo se presentan en pacientes con anomalía de Ebstein (AE). Existe un sustrato anatómico para circuitos macrorretrantes, por lo tanto, el flutter auricular (FLA) es frecuente. Los cambios postoperatorios y las variaciones embriológicas desfavorables del lado derecho del corazón pueden ser un desafío en las ablaciones por radiofrecuencia con guía fluoroscópica convencional con un alto riesgo de recurrencia. **Objetivos:** Demostrar que el ultrasonido intracardiaco (ICE) es una herramienta capaz de disminuir el riesgo de recurrencias o falla en la ablación en sujetos con cardiopatías congénitas. **Material y métodos:** Mujer de 17 años con AE, antecedentes de anuloplastia tricúspidee, cierre interauricular con pericardio bovino y una ablación de FLA no exitosa por guía fluoroscópica convencional. Fue referida a nuestro centro para un re-do. En el laboratorio de electrofisiología, las ondas mostraron una deflexión negativa en V1 y positiva en derivaciones inferiores. La duración del ciclo de taquicardia (TCL) del FLA fue de 240 ms.

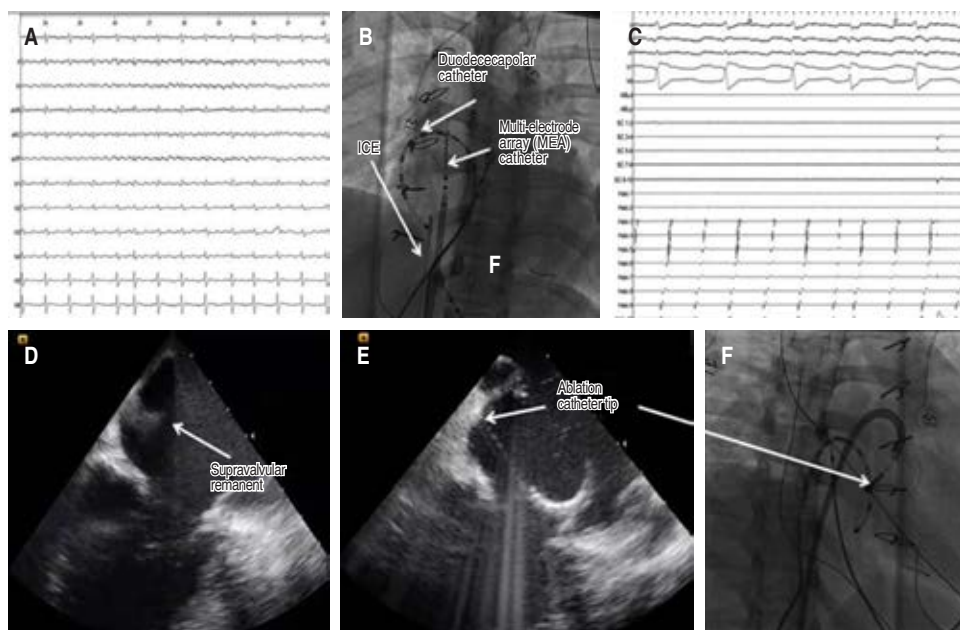


Figura C36.1:

A) ECG showing typical atrial flutter. B) Duodecapolar catheter around the right atrium, multi-electrode array (MEA) catheter, intracardiac echocardiography (ICE). C) Atrial conduction pattern showing a typical counterclockwise atrial flutter with a tachycardia cycle length of 240 ms. D-F) ICE showing supra-atrial remnant, radiofrequency ablation site with respective fluoroscopic imaging.



El ICE mostró una estructura justo por encima de la valva septal de la válvula tricúspide, luego se confirmó el FLA dependiente de ICT mediante maniobras de encarrilamiento (PPI-TCL = 0) con el catéter de ablación justo entre estas dos estructuras (Figura C36.1). La energía de radiofrecuencia (RF) se entregó mediante un abordaje punto por punto a 30 W con un límite de temperatura de 35° C, en el segundo ocho se terminó el FLA, se confirmó un bloqueo bidireccional del ICT mediante maniobras de estimulación. Permanece en ritmo sinusal al seguimiento. **Conclusiones:** El uso del ICE es razonable como abordaje inicial en pacientes en los que hay anomalías cardíacas congénitas y taquiarritmias llevados a un procedimiento de ablación; la ventaja es identificar estructuras invisibles con fluoroscopia que podrían llevar a la falla de la ablación o a la recurrencia de la taquiarritmia.

## ENFERMEDADES AÓRTICAS

### C37. Oclusión aórtica aguda secundaria a miocardiopatía dilatada

Sánchez Góngora Irma Niria,\*

Valverde Rodríguez Luis Guillermo,\*

González Saucedo Hugo Eduardo,\*

Macías Haro Gonzalo Alejandro,\* Flores Tesisteco Francisco‡.

\* Hospital General de Occidente. ‡ Hospital Puerta de Hierro Sur.

**Introducción:** La oclusión aórtica aguda es una patología poco frecuente, presente de 1 a 4%. La sintomatología presentada es de tipo isquémico, además de sintomatología neurológica secundaria a la obstrucción de la arteria de Adamkiewicz, la cual se encuentra entre los niveles T9-T12, lo que genera la presentación de clínica de inicio abrupto con dolor radicular, paresia o parálisis flácida, disfunción de esfínteres y disminución de la sensibilidad. **Objetivo:** Presentación de una patología poco frecuente. **Material y métodos:** Femenino de 22 años con antecedente de miocardiopatía dilatada con fracción de eyección reducida (20%) y enfermedad hipertensiva asociada al embarazo. Refiere inicio de su padecimiento cuatro días previos con dolor intermitente acompañado de parestesias en miembros pélvicos con duración de cinco minutos con posterior mejoría y 30 minutos previos a su atención refiere dolor intenso en ambos miembros pélvicos acompañado de parestesias y pérdida completa de la fuerza, motivo por el cual acude a atención. A su ingreso hay presencia de nivel sensitivo a T10 acompañada de paraparesia de ambos miembros pélvicos de forma simétrica, de coloración violácea en miembros pélvicos y presencia de pulsos no palpables. Se realiza rastreo vascular, se demuestra ausencia de flujo a partir de nivel femoral; y en la ecocardiografía, se evidencia disminución de la movilidad de forma global y presencia de trombo intracavitario, por lo que se decide realizar TAC toracoabdominal con contraste, mostrando oclusión aproximada de 80% de la luz aórtica (Figura C37.1) a nivel de la arterias renales, por lo cual se somete a revascularización de miembros pélvicos; sin embargo, aumenta requerimientos de apoyo vasopresor y fallece a las 24 horas. **Conclusiones:** La oclusión aórtica aguda es una complicación vascular poco frecuente, se puede manifestar con presencia de síntomas isquémicos agudos como la presencia de dolor en miembros pélvicos y cambios de coloración cutánea; sin embargo, también puede cursar con sintomatología neurológica con presencia de parálisis, motivo por el cual su diagnóstico lo complica.

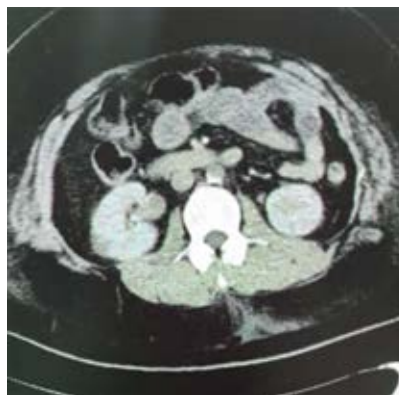


Figura C37.1:

Angiotomografía abdominal con obstrucción de la aorta.

## MIOCARDITIS-ENDOCARDITIS

### C38. Absceso aórtico y espondilodiscitis por endocarditis infecciosa en válvula aórtica nativa

Aceves Chong Laura Paola, Lagunas Acosta Miguel Ricardo, Huitrado Meléndez Francisco Eduardo, Vega Quesada Luis Andrés, García Carrera Nualik Javier.

Unidad Médica de Alta Especialidad del Hospital de Cardiología No. 34, IMSS.

**Introducción:** La endocarditis infecciosa continúa siendo una causa importante de patología cardiovascular cuyo pronóstico varía según las manifestaciones clínicas, la presencia o ausencia de complicaciones y la comorbilidad del paciente. En este contexto, la presencia de dos distintas formas de complicaciones, como absceso aórtico y espondilodiscitis, añaden complejidad y mayor riesgo de complicaciones durante su tratamiento. **Objetivos:** Dar a conocer las distintas formas de presentación de la endocarditis, las cuales algunas suelen ser inespecíficas y en ocasiones infradiagnosticadas. **Paciente:** Masculino de 57 años, con antecedente de hipertensión arterial sistémica y fibrilación auricular. Enviado a valoración cardiológica por presencia de soplo holodiastólico intensidad III/VI y dolor lumbar de seis meses de inicio. La analítica sanguínea general dentro de parámetros aceptables, sin presencia de fiebre. Realizamos ecocardiograma transtorácico, documentando doble lesión aórtica predominio de insuficiencia severa, se observa imagen móvil de ecogenidad cálca localizada en tracto de salida del ventrículo izquierdo, diámetros 8 × 2 mm; se complementó con ecocardiograma transesofágico, encontrando absceso a nivel de raíz aórtica (Figura C38.1) entre seno coronario izquierdo y no coronario, vegetaciones de diámetros 15 × 4 mm en valva coronaria derecha de la válvula aórtica, con perforación de la misma, generando insuficiencia aórtica severa y vegetaciones en válvula mitral con diámetros aproximadamente de 9 × 4 mm y 8 × 3 mm. Solicitamos gammagrama toracoabdominopélvico y TAC, encontrando datos de proceso infeccioso activo y fractura por compresión de cuerpo vertebral de T8 a T10 (Figura C38.2). Se toman hemocultivos, resultando positivos para *Streptococcus infantarius*. Se realiza tratamiento quirúrgico temprano, encontrando dos rupturas de absceso en pared sobre senos aórticos, el primero sobre seno no coronario que se extendía hacia la continuidad mitroaórtica

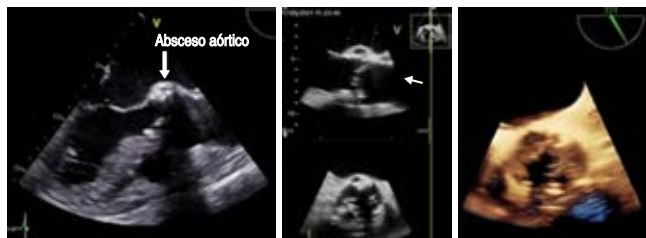

Figura C38.1: Ecocardiograma transesofágico en 3D; se observan, en diferentes cortes, la presencia de absceso de raíz aórtica.

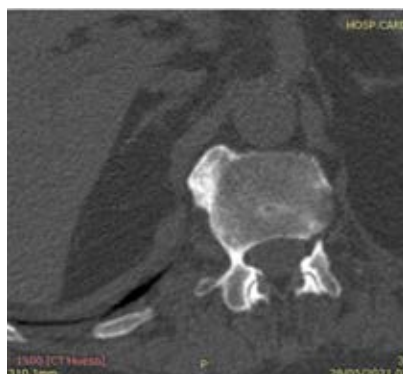

Figura C38.2:

Tomografía lumbar.

y el segundo sobre seno coronario derecho hacia ventrículo izquierdo. **Conclusiones:** Las endocarditis que se manifiestan con absceso aórtico y espondilodiscitis se diagnostican con retraso dado que, en ocasiones, no hay clínica sugestiva de aquella el absceso aórtico; representan una de las causas más frecuentes de requerimiento de resolución quirúrgica. En este paciente se realizó reemplazo valvular aórtico mecánico más reparación de pared de senos coronarios con parche de pericardio bovino, completando esquema antibiótico con buena evolución en su seguimiento.

### C39. Endocarditis infecciosa por *Pseudomonas aeruginosa* en válvula nativa tricúspide

Aceves Chong Laura Paola, Lagunas Acosta Miguel Ricardo, Huitrado Meléndez Francisco Eduardo, Águila Alvarado Luis Adrián, García Carrera Nualik Javier.

Unidad Médica de Alta Especialidad del Hospital de Cardiología No. 34, IMSS.

**Introducción:** La endocarditis por *Pseudomonas aeruginosa* es una entidad muy poco frecuente la cual ocurre principalmente en determinado grupo de pacientes: en los usuarios de drogas por vía intravenosa y en enfermos con válvulas cardíacas protésicas o marcapasos. **Objetivos:** La endocarditis aún es una entidad sumamente heterogénea que puede manifestarse clínicamente de muchas formas, en dependencia de la enfermedad de base del paciente, el microorganismo causante y la presencia de complicaciones locales y a distancia, por lo que consideramos de relevancia el aislamiento de este patógeno para la presentación de este caso clínico. **Paciente:** Mujer de 74 años, testigo de Je-

hová, con antecedente de diabetes mellitus, hipertensión arterial y portadora de marcapasos desde 2018. Acude a valoración por presencia de deterioro de clase funcional (NYHA III), ataque al estado general y alzas térmicas. A la exploración física con datos de falla cardíaca. En analítica resalta presencia de leucocitosis con neutrofilia, anemia leve con 8.9 g/dL de hemoglobina y velocidad de sedimentación globular aumentada. Se realizan hemocultivos periféricos con resultado positivo para *Pseudomonas aeruginosa*, por lo que complementamos con ecocardiograma transtorácico (Figura C39.1), encontrando imagen redondeada heterogénea, móvil de 20 × 15 mm adosada a porción auricular de cable ventricular, otra imagen adosada a la valva anterior de la válvula tricúspide 10 × 8 mm, y una imagen adosada a aparato subvalvular de 7 × 9 mm condicionando insuficiencia tricúspide leve, sugestivas de endocarditis tricúspide y de dispositivo intracardiaco. Se inicia tratamiento antibiótico con ciprofloxacino y piperacilina/tazobactam. **Conclusiones:** El tratamiento en las infecciones sobre dispositivos cardíacos se basa en la antibioterapia prolongada junto con la extracción del sistema. El método quirúrgico de elección es la extracción de los cables mediante cirugía abierta con circulación extracorpórea, que permite realizar una extracción completa; en este caso en particular la paciente rechazó este procedimiento por su religión, por lo que se optó por retiro de electrodos por vía

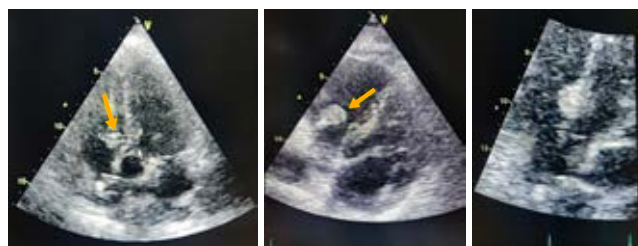


Figura C39.1: Ecocardiograma transtorácico, se observa vegetación sobre electrodo en diferentes proyecciones.

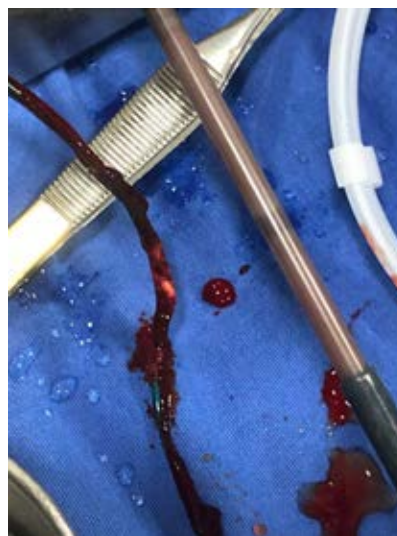


Figura C39.2:

Electrodo con vegetación adherida a la superficie.

percutánea por sistema de contratracción, realizando extracción de electrodo (Figura C39.2) y marcapasos cardiaco de manera exitosa, con respuesta a tratamiento antibiótico y sin presencia de nuevos datos de respuesta inflamatoria en su seguimiento.

#### C40. Reporte de caso: miocarditis fulminante con elevación del ST y choque cardiogénico en mujer joven

Cortés Sáinz Alejandro, Betanzos Arredondo José Luis.

Hospital de Cardiología, UMAE No. 34, IMSS. Monterrey, Nuevo León.

**Introducción:** La miocarditis aguda es una enfermedad inflamatoria del miocardio, generalmente causada por una infección viral y la subsecuente respuesta inflamatoria en los miocitos cardiacos. La miocarditis fulminante (MF) es el subtipo más grave de miocarditis, caracterizada por un curso rápidamente progresivo, síntomas clínicos graves y una alta tasa de mortalidad. **Material y métodos:** Se presenta el caso de paciente femenino de 26 años, sin antecedentes relevantes quien inició con malestar general, fiebre y dolor epigástrico de siete días de evolución; se agregó vómito, somnolencia y debilidad, acudiendo a valoración con datos de choque, para el cual se inició antibioticoterapia y reanimación hídrica por sospecha de choque séptico; 12 horas después se agregó disnea y dolor torácico pleurítico exacerbado con el decúbito y mejoría a la sedestación. En el electrocardiograma de control se documentó elevación difusa del segmento ST e infradesnivel de PR (Figura C40.1) integrando diagnóstico de pericarditis aguda, iniciando tratamiento con ácido acetilsalicílico, colchicina y vasopresores por persistencia de choque. El ecocardiograma transtorácico reportó disfunción biventricular global severa con FE de 16% y derrame pericárdico moderado. Ingresó a unidad de cuidados coronarios, ameritando manejo avanzado de vía aérea además del manejo médico establecido; posteriormente presentó taquicardia ventricular con inestabilidad hemodinámica manejada con cardioversión eléctrica y reanimación cardiopulmonar fallidas. El estudio *post mortem* reportó derrame pericárdico con infiltrado inflamatorio agudo e hiperplasia mesotelial reactiva con perimicarditis aguda como diagnóstico principal (Figura C40.2).

**Conclusión:** El diagnóstico y el tratamiento de la MF siguen siendo un desafío en la práctica clínica. Considerarla dentro del diagnóstico diferencial en pacientes jóvenes sin factores de riesgo cardiovascular con datos de falla cardiaca es importante, especialmente cuando su manifestación imita un síndrome coronario agudo con elevación del ST. El tratamiento médico es la principal terapia, el balón de contrapulsación intraaórtico y los dispositivos de asistencia ventricular se han utilizado cada vez más como apoyo circulatorio mecánico en casos de choque cardiogénico, pero su efectividad en la MF no está validada aún; la optimización de la terapia antiarrítmica es de vital importancia para prevenir la muerte súbita.

**C41. Aneurisma perforado de la valva anterior mitral: una complicación infrecuente de endocarditis infecciosa**

#### C41. Aneurisma perforado de la valva anterior mitral: una complicación infrecuente de endocarditis infecciosa

Luna Rodríguez Fernando Vladimir, Zazueta Armenta Verónica, Yucupicio García Cyntia Margarita.

Instituto Mexicano del Seguro Social, UMAE No. 2 «Luis Donaldo Colosio».

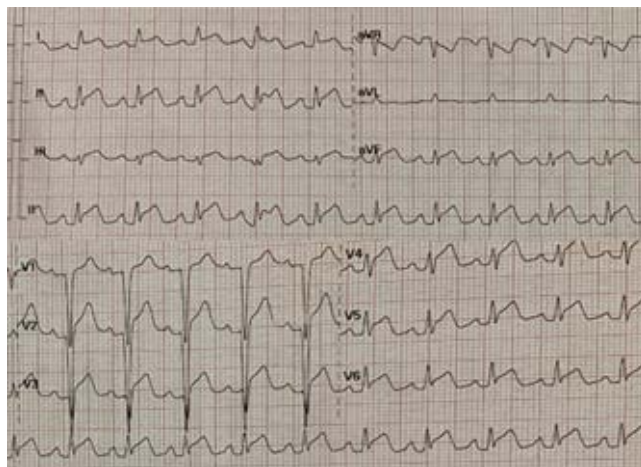


Figura C40.1: Electrocardiograma de 12 derivaciones con presencia de patrón clásico de miopericarditis (elevación del segmento ST difuso e infradesnivel del segmento PR).

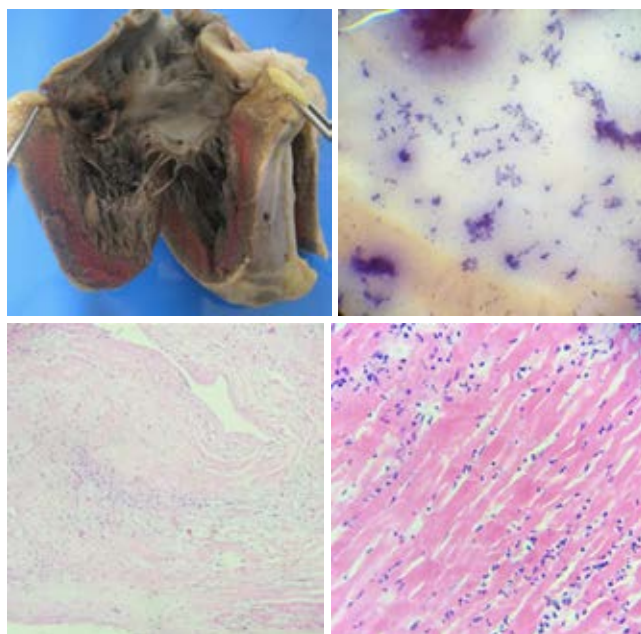


Figura C40.2: Estudio post mortem. Infiltrado inflamatorio agudo e hiperplasia mesotelial reactiva.

**Introducción:** El aneurisma de la valva mitral (AVM) es una evaginación sacular de la valva mitral que se expande en sístole y colapsa durante la diástole. Rara entidad con una incidencia de 0.2-0.29%. **Objetivos:** Presentación de caso clínico mediante abordaje diagnóstico y terapéutico. **Material y métodos:** Descripción de un caso clínico. **Resultados:** Masculino de 47 años con antecedente de diabetes mellitus y cuadro infeccioso secundario a absceso lumbar identificado por resonancia magnética con adecuada respuesta a antibioticoterapia. Posteriormente inicia con

deterioro de clase funcional por disnea y lipotimias, encontrando soplo mitral, protocolizado con ecocardiograma transtorácico (ECOTT) y ecocardiograma transesofágico (ETE) evidenciando insuficiencia mitral severa por aneurisma roto en A2 y A3 hacia aurícula izquierda (Figura C41.1). Clínica y bioquímicamente sin datos de respuesta inflamatoria sistémica. Angiografía coronaria sin lesiones significativas. Se sometió a remplazo valvular mitral mecánico St Jude HP #27 sin complicaciones, se menciona como hallazgos válvula mitral esclerosada, con redundancia de valvas, presencia de aneurisma de la valva anterior con perforación de A2 (Figura C41.2). El resultado histopatológico muestra una valva cardiaca con extensa fibrosis, congestión vascular y calcificación distrófica focal. **Discusión y conclusiones:** El AVM es un hallazgo poco frecuente que conlleva complicaciones como insuficiencia mitral por ruptura en el 72% de los casos y embolismo sistémico

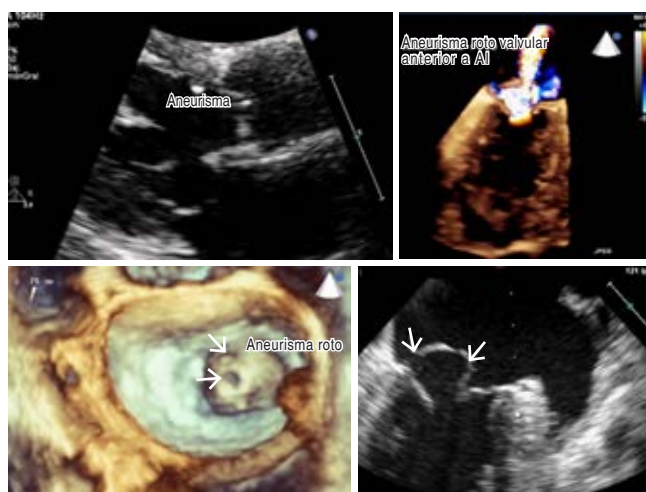


Figura C41.1: Ecocardiograma transtorácico (ECOTT) y ecocardiograma transesofágico (ETE), aneurisma perforado de la valva A2 y A3 mitral.

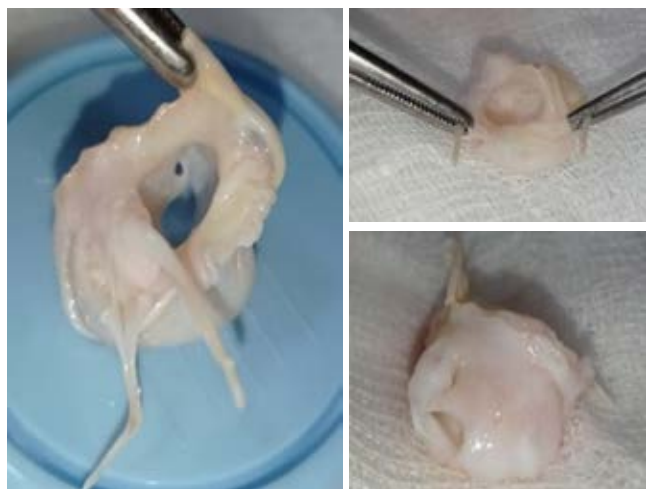


Figura C41.2: Valva anterior perforada en A2.

en 18.2%. Las causas son diversas, siendo endocarditis infecciosa, enfermedades de tejido conectivo (síndrome de Marfan, prolapso de válvula mitral, etcétera) y cardiopatía reumática las más frecuentes. El AVM se presenta generalmente en la valva anterior como lo fue nuestro caso, que lo asociamos a un proceso de endocarditis infecciosa con afección aislada a la válvula mitral. Al tener perforación en dos sitios e insuficiencia mitral severa, el tratamiento de elección fue quirúrgico, teniéndose como opciones la reparación del velo anterior mitral con colocación de parche de pericardio o el cambio valvular mitral siendo este último la opción preferida en este caso.

## REPORTES NOVEDOSOS

### C42. Insuficiencia cardiaca aguda como presentación inicial de hernia diafragmática

Aquino Bruno Heberto,\* Silva Centeno Faustino Jesús,\* Faustino Maravilla Gladis,\* De la Parra Calderón José A,\* Lara Vargas Jorge Antonio,† Morales Portano Julieta Danira\*.  
\* Servicio de Cardiología. † Servicio de Rehabilitación Cardiaca. Centro Médico Nacional 20 de Noviembre del ISSSTE.

**Introducción:** Masculino de 67 años de edad, con historia cardiovascular de 15 años de hipertensión arterial sistémica en tratamiento con losartán 50 mg cada 12 horas, obesidad mórbida, sedentarismo. Inició sintomatología con disnea, que se exacerbaba en el postprandio de seis meses de evolución, progresó con deterioro de clase funcional con ortopnea en el último mes, con disnea paroxística nocturno que obligaba a usar tres almohadas, edema de extremidades inferiores. Fue ingresado al área de emergencias. **Objetivo:** Reportar una causa atípica de insuficiencia cardiaca. **Material y métodos:** Se realizó abordaje diagnóstico; en el electrocardiograma se observó bloqueo de rama derecha, con datos indirectos de hipertensión pulmonar e hipertrofia de ventrículo derecho; la radiografía de tórax, se observaron datos de niveles hidroaéreo en hemitórax basal izquierdo (Figura C42.1A). Los marcadores de daño miocárdico fueron troponina I hs fue 21 ng/L, pro BNP fue de 4,572 ng/L; ecocardiograma transtorácico reportó hipocinesia generalizada, si valvulopatías con FEVI de 41%; tomografía de tórax se reportó con hernia diafragmática izquierda (Figuras C42.1B-D), con presencia de estómago y asas intestinales en cavidad torácica izquierda, que generaba compresión de cavidades izquierdas, principalmente a nivel auricular. La angiografía coronaria se reportó normal. Presentó a respuesta adecuada a tratamiento farmacológico con diuréticos y rehabilitación cardiaca. Se planteó tratamiento quirúrgico; sin embargo, fue rechazado. **Conclusión:** Aunque las hernias diafragmáticas grandes son poco frecuentes, cuando presentan sintomatología se pueden manifestar como dolor torácico, disnea y complicaciones raras como edema pulmonar e insuficiencia cardiaca debido a la extensión de la hernia y la compresión del corazón y las venas pulmonares por órganos que sobresalen hacia la cavidad torácica. El aumento de la presión arterial pulmonar y la dilatación de cavidades derechas se atribuyen a la compresión de la aurícula izquierda, en ambas situaciones, el tratamiento quirúrgico debe ser planteado, debido a los excelentes resultados; sin embargo, cuando éste no es posible, se puede plantear el tratamiento farmacológico como medida de rescate.

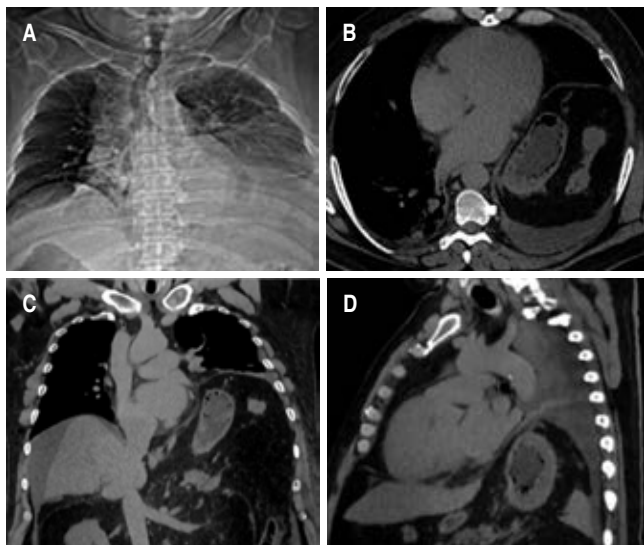


Figura C42.1.

#### C43. Recuperación de guía coronaria fracturada con técnica de atrapamiento en extensor de catéter

Betanzos Arredondo José Luis, Rentería Valencia Álvaro Diego, Villalobos Flores Abraham.  
Unidad Médica de Alta Especialidad,  
Hospital de Cardiología No. 34.

**Introducción:** La fractura de la guía es una complicación poco frecuente en la intervención coronaria percutánea. Algunos de los factores que aumentan el riesgo de fractura son la elevada presencia de calcio y angulación excesiva del vaso; exceso de carga de trabajo ejercida sobre la guía como rotación y tracción forzadas, uso repetido durante el procedimiento, atrapamiento, corte mediante dispositivos de aterectomía o falla estructural. La principal preocupación surge por la presencia de los fragmentos retenidos en el árbol coronario que pueden causar trombosis, fenómenos embólicos, disección, perforación y oclusión. El manejo de esta complicación implica desde un manejo conservador, hasta su extracción de manera percutánea o quirúrgica.

**Objetivos:** Proponer un nuevo método percutáneo de extracción de un fragmento de guía fracturada que se pueda emplear de manera emergente, diferente a las técnicas descritas. **Material y métodos:** Presentamos el caso de un paciente con OCT de la DA como único vaso enfermo al cual se le realizó angioplastia, posterior al cruce de la lesión presentó fractura del segmento distal de una guía coronaria Whisper 0.014" (Figura C43.1), para el cual hemos utilizado exitosamente un método de arrastre mecánico apoyado con extensor de catéter para recuperar el fragmento en un vaso distal posterior a varios intentos fallidos mediante técnica de GooseNeck y trenzamineto, donde hubo como complicación migración del fragmento de la arteria donde inicialmente se alojó (DA hacia Cx). Se avanzó extensor de catéter lo más distal posible a la arteria, siendo lo más cercano al fragmento a extraer, posteriormente se avanzó balón coronario distal al fragmento, inflando en proporción 1:1 al diámetro distal de la arteria de referencia,

realizando arrastre mecánico mediante tracción, arrastrando el fragmento hacia el interior del extensor de catéter, ya una vez dentro del lumen del extensor del catéter se desinfló el balón para traccionar cuidadosamente y atrapar el fragmento entre el balón y la pared del catéter inflándolo nuevamente, realizando extracción del sistema completo una vez atrapado el fragmento (Figura C43.2). **Conclusiones:** Hay varias opciones disponibles para resolver este problema. Aquí, se ha descrito una forma diferente de tratar esta complicación. El cardiólogo intervencionista debe conocer bien estas técnicas ante cualquier eventualidad.

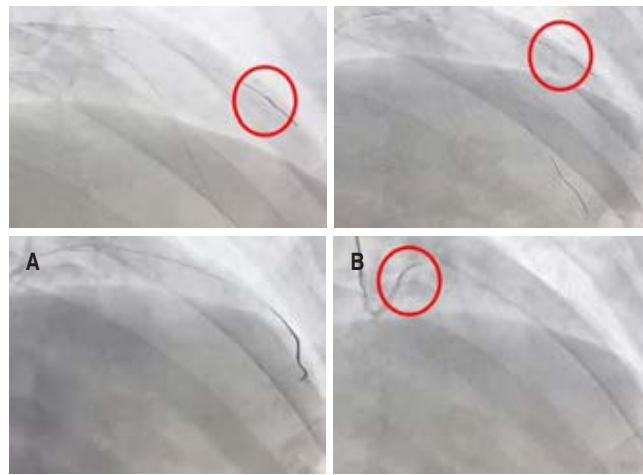


Figura C43.1: Fractura de la guía sobre la DA. A) Trenzamiento del fragmento y arrastre hacia catéter guía. B) Pérdida del fragmento sobre la punta distal del catéter guía posterior al trenzamiento.

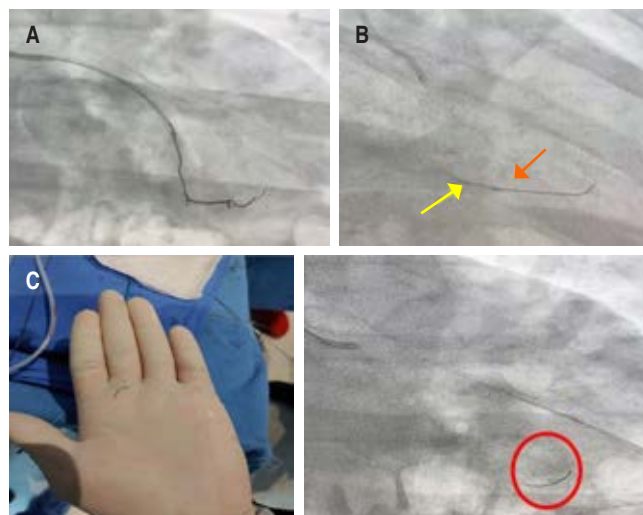


Figura C43.2: Migración de fragmento hacia porción distal de la Cx. A) Trenzamiento fallido del fragmento. B) Atrapamiento y arrastre mecánico del fragmento entre extensor de catéter (amarillo) y balón (naranja). C) Fragmento extraído.

#### C44. Evaluación ecocardiográfica en el síndrome antifosfolípidos obstétrico. Reporte de caso

Hernández-Pilotzi Genaro, Rivera-Hermosillo Julio César. Servicio de Ecocardiografía. Hospital Regional 1º de Octubre. Instituto de Seguridad y Servicios Sociales de los Trabajadores del Estado (ISSSTE).

**Introducción:** El síndrome antifosfolípido es un trastorno inmune caracterizado por un estado hipercoagulable venoso y arterial. Puede ser secundario o primario y dentro de éste predomina el obstétrico. Este último se asocia a complicaciones como pérdidas fetales y preeclampsia. **Objetivos:** Describir la importancia del ecocardiograma en el síndrome antifosfolípidos. **Material y métodos:** Se reporta el caso de paciente femenino de 28 años que cuenta con antecedente de trombosis venosa profunda y síndrome antifosfolípidos diagnosticado hace dos años bajo tratamiento con esteroides. Cursando con embarazo de 26 SGD y descontrol tensional durante éste, que la llevó a presentarse al servicio de urgencias donde se le diagnóstico preeclampsia severa, requiriendo interrupción del embarazo e hysterectomía. Durante su estancia con evolución tórpida, desarrollando trombocitopenia severa y falla renal (síndrome nefrótico), por lo que se le solicitó ecocardiograma transtorácico en el cual se encontró una aurícula derecha dilatada, con una válvula tricúspide con engrosamiento global y, sobre la valva anterior, una imagen fija en su cara auricular, bien organizada, de bordes irregulares, homogénea de 20 x 21 mm que condiciona insuficiencia moderada, concluyendo vegetación de Libman-Sacks. Ventrículo derecho con función sistólica conservada, PSAP de 39 mmHg. Al realizar la evaluación del ventrículo izquierdo se encontró función sistólica conservada por fracción de eyección, pero con strain longitudinal global disminuido en segmentos basales y apicales de las caras lateral, posterior, inferior e inferoseptal (Figura C44.1), el resto del ecocardiograma dentro de lo normal. **Conclusiones:** Existen escasas publicaciones sobre la evaluación ecocardiográfica en el síndrome antifosfolípidos obstétrico. Describimos el caso de una paciente con vegetación de Libman-Sacks en una zona poco frecuente y deterioro del strain longitudinal global, pese a fracción de eyección conservada, que sugiere un posible proceso microvascular con lesión de las fibras subepicárdicas, tanto por la disfunción endotelial secundaria al síndrome antifosfolípidos como por la enfermedad hipertensiva asociada del embarazo.

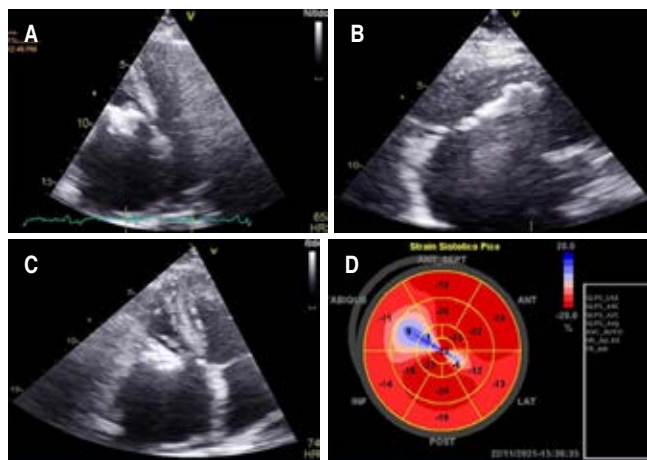


Figura C44.1: Vegetación de Libman-Sacks.

ción conservada, que sugiere un posible proceso microvascular con lesión de las fibras subepicárdicas, tanto por la disfunción endotelial secundaria al síndrome antifosfolípidos como por la enfermedad hipertensiva asociada del embarazo.

#### C45. Desprendimiento y recuperación de stent coronario liberado accidentalmente en arteria radial

Coronario Arredondo José Luis, Galván García Eduardo, Lendo López Arcenio Alfonso. Hospital de Cardiología, UMAE No. 34, IMSS. Monterrey, Nuevo León.

**Introducción:** El riesgo de complicaciones durante un cateterismo cardiaco es < 1%. La pérdida de stent y embolización de éste es cada vez menos frecuente; sin embargo, su abordaje sigue siendo complicado y no hay estudios donde se demuestre cuál estrategia es la mejor para su resolución, solo reportes de casos. **Objetivos:** Demostrar un método percutáneo de extracción altamente efectivo y sencillo que puede resolver esta complicación con una elevada tasa de éxito y pocos recursos. **Material y métodos:** Presentamos el caso de un paciente masculino 63 años, con antecedente de hipertensión arterial sistémica y diabetes mellitus tipo 2, el cual se presentó en servicio de urgencias con diagnóstico de infarto agudo al miocardio con elevación del segmento ST anterior, siendo candidato a angioplastia primaria, identificando oclusión trombótica total de arteria descendente anterior, al introducir primer stent se presenta liberación del shaft a nivel de arteria radial sin compromiso de flujo, por lo que se decide su recuperación a través de abordaje anterógrado con trenzamiento de guías fallido en un primer intento; sin embargo, posteriormente se decidió avanzar dos guías distales y dos proximales a dicho stent realizando nuevamente trenzamiento y atrapamiento con arrastre y tracción hacia introductor radial, logrando preñar stent y extrayendo sistema completo en un solo bloque (Figuras C45.1 y C45.2); se realiza compresión manual sostenida en sitio de punción. En consulta de seguimiento tres

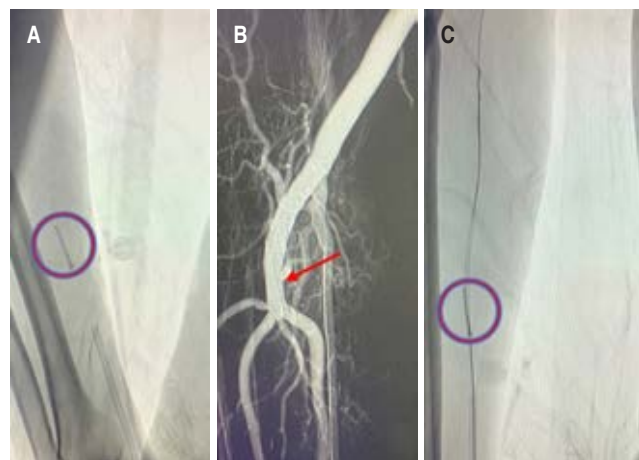
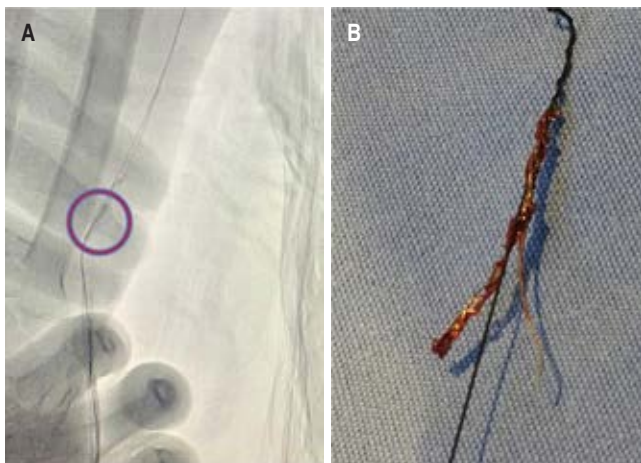


Figura C45.1: Recuperación de stent coronario en arteria radial. A) Stent desmontado del shaft. B) Angiografía periférica para localización precisa del stent. C) Entrecruzamiento de guías a través de los struts del stent.



**Figura C45.2:** A) Trenzamiento y retracción de stent sobre catéter guía. B) Stent extraído.

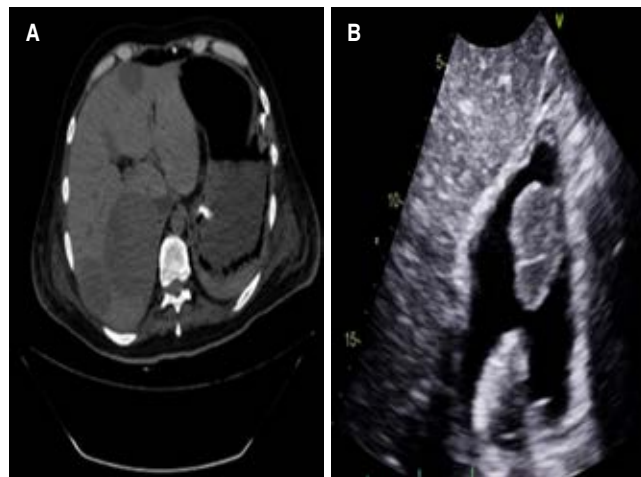
meses posteriores se encuentra presencia de pulso radial sin complicaciones vasculares asociadas. **Conclusiones:** Los stents coronarios tienen riesgo bajo de sufrir desprendimiento accidental y embolización. Sin embargo, tienen, en términos generales, la desventaja de que al ser liberados es muy difícil que puedan ser nuevamente atrapados a fin de intentar su eliminación o bien modificar el sitio de implantación. Esta complicación puede ser evitada si se efectúa correctamente la selección del material basándose en las características del vaso a tratar. Como requisito indispensable para retirar exitosamente un stent intracoronario embolizado, se requiere la identificación precisa de su localización mediante fluoroscopia, para obtener la mejor opción de imagen, así como la técnica más apropiada para su recuperación en medida de lo posible.

## TUMORES DE CORAZÓN

### C46. Metástasis intraventricular derecha secundaria a tumor de células germinales

Rivera-Hermosillo Julio Cesar, Hernández-Pilotzi Genaro.  
Servicio de Ecocardiografía. Hospital Regional  
1° de Octubre. Instituto de Seguridad y Servicios  
Sociales de los Trabajadores del Estado.

**Introducción:** Los tumores cardiacos primarios malignos representan el 25% de todos los tumores del corazón siendo por tanto los metastásicos tres veces más frecuentes. Las metástasis cardiacas pueden comprometer áreas específicas del corazón que van a condicionar los síntomas y signos que manifestará el paciente. El sitio más común donde se alojan es el pericardio (59% de los casos); mientras que el miocardio y endocardio están involucrados en tan sólo el 29 y 12%, respectivamente; y sólo en algunos casos las metástasis infiltran más de un sitio del corazón. **Objetivos:** Demostrar la importancia del ecocardiograma como herramienta diagnóstica en la patología neoplásica. **Material y métodos:** Se reporta el caso de paciente masculino de 38 años sin antecedentes de importancia. Inicia su padecimiento en agosto de 2020



**Figura C46.1:** A) Tomografía de abdomen. B) Ecocardiograma transtorácico.

con síndrome de compresión medular agudo, manifestado por lumbalgia y retención urinaria aguda. Ingres a quirófano para descompresión urgente. Durante el transoperatorio se reporta una tumoración a nivel de L4-L5; en el examen histopatológico se observa tumor infiltrante metastásico de primario no especificado. Se inició protocolo de estudio oncológico, tomografía contrastada toracoabdominal en la cual se identificaron múltiples lesiones en ambos pulmones, hígado (Figura C46.1A), adenopatías y una lesión a nivel testicular derecho, a la cual se realiza biopsia que reportó un tumor primario de células germinales. Como parte del estudio cardiooncológico previo a quimioterapia se solicitó realizar ecocardiograma transtorácico; se encuentra una masa adherida a la pared libre de ventrículo derecho en dirección hacia el tracto de salida, de base amplia, heterogénea, con imágenes cálcicas en su interior, área 10.2 cm<sup>2</sup>, que no condicionaba obstrucción dinámica (Figura C46.1B). **Conclusiones:** Las metástasis cardiacas son frecuentes y representan la principal etiología de tumores cardiacos; sin embargo, las metástasis de tumores testiculares son en extremo inusuales. A menudo el diagnóstico se realiza durante el abordaje de fenómenos embólicos u obstructivos valvulares y, ocasionalmente, como hallazgo incidental, frecuentemente en fases tardías lo que confiere peor pronóstico.

### C47. Mixoma auricular que se origina en foramen oval permeable

Yucupicio García Cynthia Margarita,  
Montoya Iribe Christi Dayana, Ríos López Stefany Hiday,  
Zazueta Armenta Verónica, Quezada Angulo Rafael Carlos,  
Pérez Moreno José Gerardo.  
Unidad Médica de Alta Especialidad No.  
2 «Luis Donaldo Colosio».

**Introducción:** Los mixomas cardiacos son los tumores cardiacos primarios más frecuentes en adultos, y suelen presentarse entre los 30 y los 60 años de edad y con mayor frecuencia en mujeres. La mayoría (75 a 80%) se localiza dentro de la aurícula

izquierda, característicamente se origina en la porción media del tabique interauricular por un tallo estrecho; 15-20% se originan en la aurícula derecha como lo reporta Mankad y colaboradores.

**Objetivos:** Establecer diagnóstico temprano, manifestaciones clínicas y características ecocardiográficas, predecir probables complicaciones en pacientes con tumoración cardiaca asociadas a la naturaleza del tumor, su tamaño o su localización y relación con estructuras intracardiacas para finalmente ofrecer tratamiento oportuno. **Material y métodos:** Descripción de un caso clínico.

**Resultados:** Femenino de 46 años que inicia en enero de 2021 con deterioro en su clase funcional NYHA II-III por disnea, a la auscultación presenta soplo de estenosis mitral se realiza ecocardiograma transtorácico en modo M sobre la válvula mitral (VM), observándose múltiples ecos en diástole en VM hallazgo sugestivo de mixoma (Figura C47.1A) con hallazgo de masa auricular izquierda de bordes irregulares, aspecto racimoso (Figura C47.1B). Se corrobora con ecocardiograma transesofágico masa que se origina en borde posterior de foramen oval permeable (FOP) (Figura C47.1C) con base de 3.1 mm, 61 × 27 mm que protuye a través de VM (Figuras C47.1D y C47.2A) condicionando esta estenosis severa. Es llevada a resección de tumoración (Figura C47.2B) y colocación de parche fenestrado de 3.5 mm el día 28 de octubre 2021. Cursa con evolución postquirúrgica favorable.

**Conclusiones:** Las manifestaciones clínicas y los hallazgos ecocardiográficos, como localización, tamaño y forma, orientan al

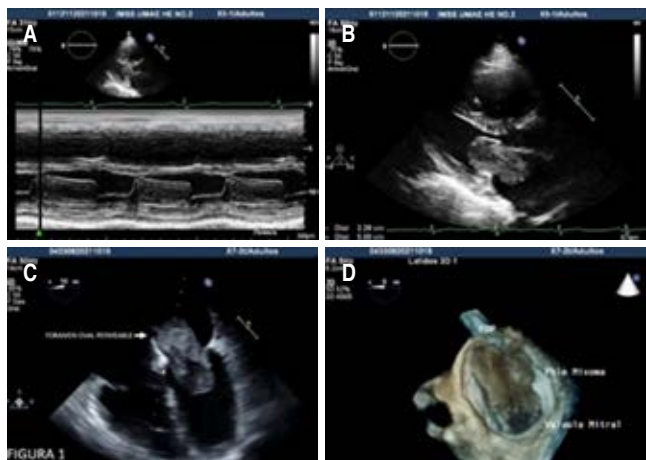

Figura C47.1: Ecocardiograma TT y TE.

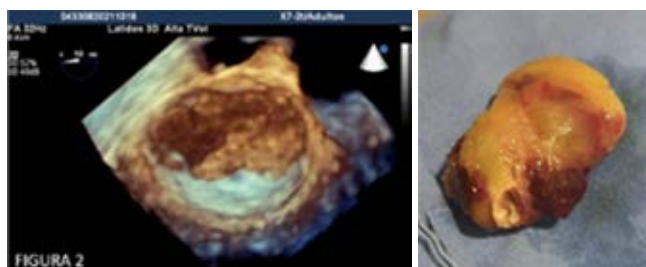


Figura C47.2: A) Ecocardiograma TE 3D. B) Pieza anatómica.

diagnóstico de una masa intracardiaca. Se realizó el diagnóstico de mixoma auricular asociado con foramen oval permeable, lo cual representa dos factores de riesgo embólico de acuerdo con lo reportado por Lasam G y colaboradores, ya que las complicaciones neurológicas se asocian en 12% de pacientes con mixoma, y en FOP su incidencia de eventos cerebrovasculares es cercana a 27%. Nuestra paciente no presentó eventos embólicos, fue llevada a resección quirúrgica y reparación de forma oportuna.

#### C48. Estenosis dinámica de válvula tricúspide secundaria a metástasis de carcinoma renal

Pérez Landeros Jacob Esaú, Rodríguez Zavala Guillermo, Carrillo Pacheco Pedro Alejandro, Zárate Zepeda Ricardo, Solís Solís Pedro Hugo.

Departamento de Cardiología del Centro Médico Nacional de Occidente, IMSS.

**Introducción:** La estenosis tricuspídea tiene una incidencia aproximada de 2%, con múltiples etiologías; la más frecuente de ellas, cardiopatía reumática, seguida de endocarditis infecciosa y enfermedades sistémicas, tales como lupus eritematoso, síndrome carcinoide y tumores primarios de aurícula. Las metástasis ocupan del 2 al 18% de los casos, con origen en piel, pulmón, mama, riñón, entre otros. Las principales vías de diseminación son extensión directa, hematológica, o bien, a través del crecimiento dentro de la vena cava inferior. **Paciente:** Presentamos el caso de una mujer de 46 años con antecedente de tabaquismo, diabetes mellitus e hipertensión arterial, que acudió por disnea y dolor abdominal recurrente. A la exploración se encontró retumbo derecho con marcado incremento en la inspiración, hepatomegalia dolorosa y edema de extremidades inferiores. El ecocardiograma transtorácico mostró una imagen isoecoica nodular, móvil de 45 × 33 mm con área de 10.9 cm<sup>2</sup> en aurícula derecha, con aparente origen hematológico a través de vena cava inferior, además de obstrucción de la válvula tricúspide con gradiente medio de 6 mmHg con importante variabilidad independiente de la fase respiratoria (Figura C48.1). La tomografía abdominal mostró tumoración renal derecha e invasión a vena cava inferior hasta aurícula derecha. **Resultado:** Se decidió resección tumoral completa en evento quirúrgico único; se realizó nefrectomía radical derecha con cavotomía y auriculotomía para extirpación de la neoplasia. Se enviaron piezas quirúrgicas a estudio histológico (Figura C48.2) donde se determinó extensión tumoral intracardiaca correspondiente a carcinoma renal de células claras grado

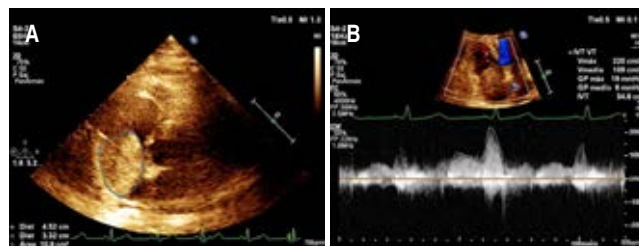


Figura C48.1: A) Ecocardiograma transtorácico. B) Gradiente dinámico de válvula tricúspide.



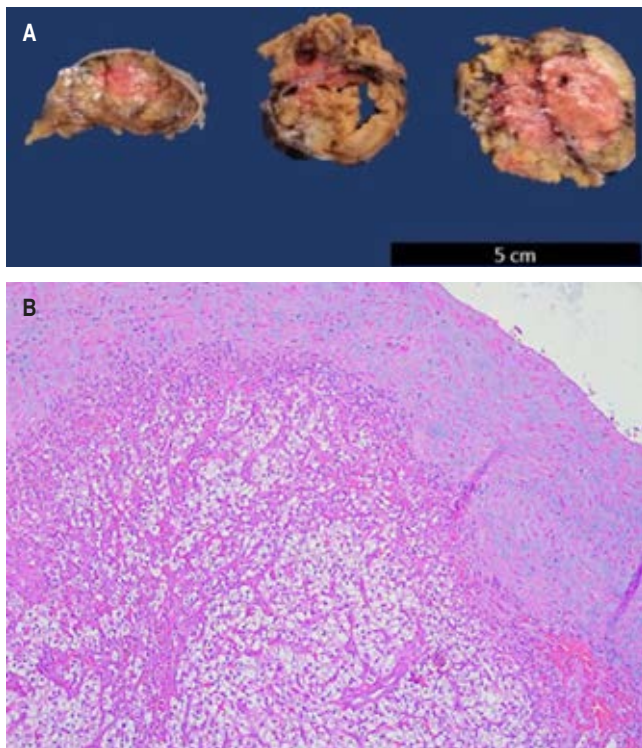


Figura C48.2: A) Pieza anatomopatológica. B) Corte histológico.

3 (ISUP/Fuhrman). **Discusión:** La estenosis tricuspídea aislada se considera una entidad patológica de baja frecuencia, la cual en su mayoría de los casos se encuentra asociada a valvulopatía mitral o aórtica, ambas con etiología reumática; la producción de estenosis debido a una tumoración intracardiaca cuenta con una incidencia aproximada a solo 1%, resaltando entonces la importancia de diagnósticos diferenciales causales de insuficiencia cardíaca derecha. **Conclusión:** La estenosis tricuspídea es un diagnóstico difícil, en el cual se debe ampliar el abordaje diagnóstico a patologías extracardiacas de presentación inusual.

## VALVULOPATÍAS

### C49. Lesión en la coronaria derecha secundaria a anuloplastia tricuspídea de De Vega

Aquino Bruno Heberto, Blancas Pérez Luis Ángel, Andrade Cuellar Elías Noel, Barrios Pérez Karla Verónica, Morales Portano Julieta Danira, Flores Puente Fernando. Servicio de Cardiología, Centro Médico Nacional 20 de Noviembre del ISSSTE.

**Introducción:** La técnica de De Vega tiene su origen en 1972, y consiste en una ligadura anular desde la comisura anteroseptal

hasta la posteroseptal. Se ha descrito ampliamente el daño a la arteria circunfleja durante la anuloplastia mitral; sin embargo, es escasa la documentación bibliográfica sobre la lesión de la coronaria derecha como consecuencia de la anuloplastia tricuspídea. **Objetivo:** Demostrar el deterioro hemodinámico secundario a IAMCEST inferior secundario a oclusión de la coronaria derecha por material de sutura. Mujer de 54 años con antecedentes de sobrepeso, fibrilación auricular, post operada de cierre de comunicación interauricular, con historia de valvulopatía mitral, en tratamiento con anticoagulación oral con antagonistas de la vitamina K. Fue ingresada por deterioro de la clase funcional, a expensas de disnea NYHA III. El ecocardiograma transtorácico reportó insuficiencia tricuspídea torrencial e insuficiencia mitral moderada, la angiografía coronariografía diagnóstica sin evidencia de lesiones coronarias. Se realizó sustitución valvular mitral y anuloplastia de la válvula tricuspídea y posteriormente ingresado a cirugía; sin embargo, en sus primeras horas evolucionó con deterioro hemodinámico, el electrocardiograma evidenció elevación del segmento ST en cara inferior, con elevación de troponina I 23,231 ng/L, se realizó coronariografía donde se observó lesión oclusiva del 85% no trombótica a nivel de segmento proximal paralelo al anillo de la valvuloplastia tricuspídea. Se realizó angiografía con balón y con colocación de 1 stent, con posterior recuperación de la luz y el flujo coronario (Figura C49.1), presentó adecuada evolución siendo egresado al décimo día postangioplastia. **Conclusión:** La anuloplastia de De Vega es una técnica sencilla con excelentes resultados tras más de 15 años de seguimiento en ausencia de enfermedad orgánica. Sin embargo, como ilustramos en el presente caso, la lesión en la coronaria derecha por la sutura debe añadirse al diagnóstico diferencial en pacientes postquirúrgicos que evolucionen con deterioro hemodinámico, disfunción ventricular derecha o infarto agudo con elevación del segmento ST en cara inferior.

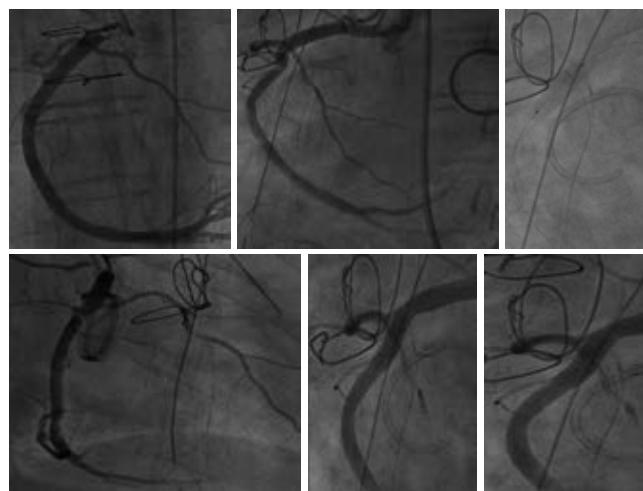


Figura C49.1.

## CARDIOMIOPATÍAS

### TS1. La correlación fenotipo-genotipo en pacientes con miocardiopatía hipertrófica y restrictiva del Centro Médico de Occidente

Guzmán Sánchez César Manuel, Arroyo Espinosa Daniel Iván, Flores Salinas Héctor Enrique, Rivera Martínez Luigi. Centro Médico Nacional de Occidente.

**Introducción:** Las miocardiopatías comparten una gran heterogeneidad debido a las diferentes mutaciones que puedan ocasionarlas, los factores ambientales y los factores epigenéticos; dando como resultado una diversidad de fenotipos que dificultan el abordaje diagnóstico tradicional; siendo aquí donde radica la importancia del test genético y su relación con el fenotipo.

**Objetivo:** Determinar la correlación entre el fenotipo y el genotipo de los pacientes con miocardiopatía hipertrófica y restrictiva (MCH) del Hospital de Especialidades Centro Médico Nacional de Occidente. **Material y métodos:** Estudio observacional, transversal, descriptivo, retrospectivo de pacientes del Servicio de Cardiología del Hospital de Especialidades Centro Médico Nacional de Occidente. **Resultados:** En relación a la frecuencia y porcentaje de los tipos de MCH, la variante predominante fue el tipo III de Maron en 11 pacientes (44%), seguido por el tipo II con cinco (20%), el tipo IV y V con tres casos cada grupo (12% por grupo), Tipo VI con dos (8%) y, finalmente, el tipo I con un paciente (4%). El 44% de ellos (11 pacientes de la muestra) tuvieron ausencia de variantes posterior a realizarles el test genético (fenocopias); sin embargo, el 56%, es decir, 14 pacientes de la muestra restante, tuvieron alguna mutación en el panel de los 17 genes asociados a MCH. Se aplicó la prueba exacta de Fisher para determinar la existencia de asociaciones significativas; sin embargo, ninguno de los valores de  $p$  fue estadísticamente significativo. El porcentaje de ausencia de variables predominó sobre los pacientes que tuvieron un fenotipo positivo asociado a alguna mutación genética en específico por cada subtipo.

**Conclusiones:** La asociación fenotipo-genotipo dentro de la población estudiada no arroja una relación estadísticamente significativa entre el tipo de MCH y el genotipo. Sin embargo, el ecocardiograma transtorácico tiene un papel fundamental en el diagnóstico, ya que 56% de la muestra con fenotipo positivo determinado por este medio tuvo alguna mutación de gen que codifica para proteína sarcoméricas.

## CARDIOPATÍA ISQUÉMICA

### TS2. Impacto de sacubitril/valsartán en niveles de NT-proBNP en post-infarto agudo de miocardio y FEVI reducida

Bárcena Molina César, Morales Portano Julieta D, Mercado Leal Gerardo, Pineda Juárez Juan Antonio. Centro Médico Nacional 20 de Noviembre, ISSSTE.

**Introducción:** Durante la fase aguda del post-IAM, los primeros siete días, el objetivo del tratamiento convencional es minimizar la progresión de la disfunción ventricular y el remodelado ventricular. En este contexto, el uso de SAC/VAL representa una ventana terapéutica para prevenir el remodelado ventricular y evitar así la consecuencia de progresión de la HF crónica. **Objetivos:** Evaluar el efecto de SAC/VAL en los niveles séricos de NT-proBNP en pacientes post-IAM CEST y FEVI reducida, comparado con VAL. **Material y métodos:** Se realizó un ensayo clínico aleatorizado que incluyó a pacientes hospitalizados del Centro Médico Nacional (CMN) 20 de Noviembre, con el diagnóstico de IAM CEST con menos de siete días del evento índice, ya revascularizados, con FEVI menor de 50%, estando hemodinámicamente estables, sin el antecedente de HF crónica sintomática. Se aleatorizaron en dos grupos, el grupo de intervención para manejo con SAC/VAL y el grupo control con manejo con VAL, además del tratamiento convencional para SCA en ambos grupos. Al ingreso y a los seis meses de seguimiento se realizó control de NT-proBNP. **Resultados:** Se incluyó un total de 33 pacientes, divididos en dos grupos, VAL ( $n = 16$ ) y SAC/VAL ( $n = 17$ ), sexo masculino (60.6%), edad promedio de 61 años, diabetes (81.8%), HAS (75.8%), dislipidemia (69.7%). La arteria culpable fue la DA (72.7%), seguido de la CX (15.2%), el 57.6% recibió fibrinólisis. El tiempo promedio del evento índice a la aleatorización fue de cinco días. En las características basales comparadas con las obtenidas a los seis meses, independientemente del grupo, se encontraron diferencias significativas en los valores de NT-proBNP 5,701 vs 1,106 pg/mL ( $p = 0.0001$ ) (Figura TS2.1). En el análisis por grupos no hubo diferencias significativas. **Conclusiones:** El estudio demostró que en pacientes post-IAMCEST con FEVI menor del 50%, el uso de SAC/VAL en los primeros siete días del evento índice disminuyó de forma significativa los niveles de NT-proBNP a los seis meses, mismo efecto observado en el grupo control.

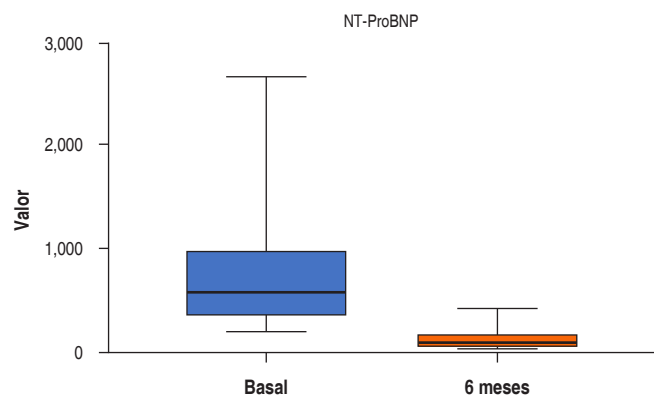


Figura TS2.1: Diferencias en los valores medidos de forma basal y en el seguimiento a los seis meses de NT-ProBNP en la población total.

**TS3. Factores de mal pronóstico en cardiopatía isquémica asociado a revascularización percutánea en UMAE IMSS Veracruz**

Cabrales García Rafael, García Jiménez Yoloxóchitl, Carrillo López Xóchitl América. Instituto Mexicano del Seguro Social UMAE No. 14, Veracruz.

**Introducción:** La cardiopatía isquémica reporta una mortalidad del 35% en México. La revascularización percutánea la reduce un 21%. Los factores pronósticos mayormente asociado a patología cardiovascular isquémica aún permanecen sin determinar su correlación en nuestra población. **Objetivos:** Determinar factores de mal pronóstico en pacientes con cardiopatía isquémica intervenidos por revascularización percutánea en UMAE No. 14, Centro Médico Nacional «Adolfo Ruiz Cortines» IMSS, Veracruz. **Material y métodos:** Estudio descriptivo, retrospectivo, observacional, transversal, realizado del 1 noviembre 2019 al 1 de noviembre 2020. Con diagnóstico de cardiopatía isquémica revascularizados vía percutánea, divididos en cuatro grupos diagnósticos I: angina estable, II: angina inestable, III: infarto al miocardio sin elevación del segmento ST, IV: infarto con elevación del segmento ST. Evaluando factores predictores asociados a mal pronóstico, y tasas de mortalidad. Calculando razón de momios (OR) de muerte y desarrollo de eventos cardiovasculares mayores al egreso y 12 meses. ANOVA de una vía, IC 95%, con  $p < 0.05$ . **Resultados:** Se incluyeron 327 pacientes; el 70.9% fueron hombres. La edad promedio fue 63 años. La principal comorbilidad fue HAS en 67.60%. El grupo más frecuente fue el grupo IV (38.23%). La mortalidad al egreso fue de 2.14%, de carácter vascular cerebral. La mortalidad a 12 meses fue del 11%, asociada sepsis de foco pulmonar, en relación con COVID-19. Los factores de mal pronóstico para muerte de todas las causas y eventos cardiovasculares mayores: hipertensión arterial (OR 3.7), diabetes (OR 2.7), dislipidemia (OR 3.2), tabaquismo (OR 2.9) e insuficiencia cardiaca (OR 2.1) (Tablas TS3.1 y TS3.2). **Conclusiones:** Los pacientes con diagnóstico de cardiopatía isquémica e intervenidos mediante revascularización percutánea en nuestra unidad, tienen factores de riesgo como hipertensión arterial,

Variable	OR	IC	p
Diabetes mellitus	2.7	1.22-3.64	0.046
Hipertensión arterial sistémica	3.7	1.76-4.82	0.049
Dislipidemia	3.2	1.62-3.21	0.038
Tabaquismo	2.9	1.49-3.35	0.044
Insuficiencia cardiaca	2.1	1.13-2.83	0.048

Variable	OR	IC	P
Diabetes mellitus	2.4	1.2-3.2	0.046
Hipertensión arterial sistémica	3.2	1.32-5.4	0.041
Dislipidemia	2.8	1.62-5.2	0.032
Tabaquismo	2.6	1.1-6.4	0.048

diabetes mellitus, dislipidemia, tabaquismo e insuficiencia cardiaca asociados cuya significancia estadística fue de mayor mortalidad y eventos cardiovasculares al egreso y al seguimiento a 12 meses.

**TS4. Pronóstico del momento de revascularización completa en pacientes con IAMCEST y enfermedad coronaria multivaso**

Garay Hansen Jorge Alberto, Barrera Oranday Ernesto Alexis, Palacios Rodríguez Juan Manuel, Sánchez Trujillo Luis Adolfo. Hospital de Cardiología UMAE No. 34. IMSS. Monterrey, Nuevo León.

**Introducción:** En el contexto de infarto agudo del miocardio con elevación del segmento ST (IAMCEST) y enfermedad coronaria multivaso no está claro el beneficio del momento de revascularización completa. En el 2019 se publicó el estudio COMPLETE que no mostró diferencia estadísticamente significativa entre revascularización completa antes o después del alta de internamiento índice. No existen estudios en nuestro país acerca del estado de la revascularización completa post IAMCEST. **Objetivo:** Determinar el factor pronóstico del momento de revascularización completa en pacientes con IAMCEST y enfermedad coronaria multivaso. **Material y métodos:** Estudio observacional, de cohorte retrospectiva. Se incluyeron pacientes con IAMCEST y enfermedad coronaria multivaso, en los que se realizó revascularización completa por intervencionismo coronario percutáneo (ICP) durante el año 2019. Se conformaron dos grupos de acuerdo al momento de la realización de la revascularización completa; grupo 1 durante su hospitalización índice (momento del IAMCEST), y grupo 2 de manera programada (después del alta). Los resultados se analizaron mediante estadística descriptiva e inferencial, utilizando el paquete estadístico SPSS v22. **Resultados:** Se incluyeron 74 pacientes con IAMCEST y enfermedad arterial coronaria multivaso, con edad promedio  $62 \pm 11$  años. En los desenlaces a un año (Figura TS4.1), el 4.16% de los pacientes del

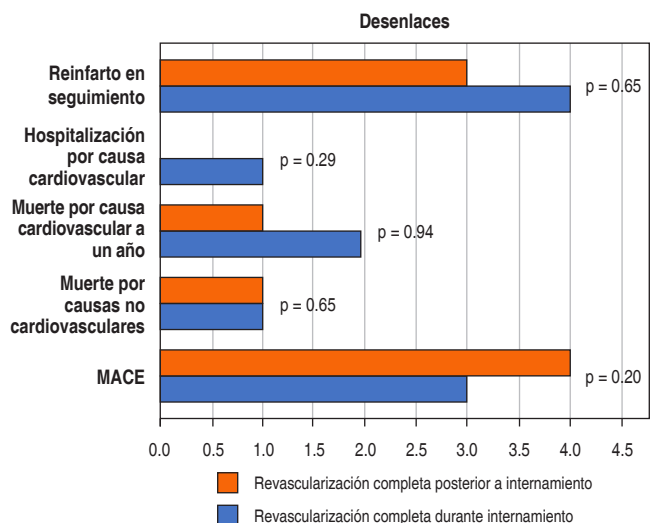


Figura TS4.1: Gráfica comparativa de desenlaces. MACE = eventos adversos cardiovasculares mayores.

grupo 1 presentaron muerte por causa cardiovascular y 3.84% del grupo 2, (p = 0.94). Se identificaron a dos pacientes (4.16%) que presentaron rehospitalización por causa cardiovascular en el grupo 1 y 0 pacientes en el grupo 2 (p = 0.29). Respecto a MACE, se identificaron a cuatro pacientes (8.3%) del grupo 1 y 3 pacientes (11.5%) del grupo 2 (p = 0.2). **Conclusiones:** Nuestros resultados muestran que en paciente con IAMCEST y enfermedad coronaria multivaso, el momento de revascularización completa no lleva a un impacto en MACE, muerte por causa cardiovascular, reinfarcto, rehospitalización por causa cardiaca a un seguimiento a un año.

**TS5. Evaluación de clase funcional en la revascularización percutánea de oclusiones totales crónicas exitosas y fallidas**

Pérez Siller Grecia,\* Medina Servín Misael,\* Roa Martínez Bricia,† Martínez Escobar María,‡ Beltrán Ochoa Jorge\*.

\* Hospital Regional «Dr. Valentín Gómez Farías».

† Centro Médico Nacional 20 de Noviembre. ISSSTE.

**Introducción:** Las oclusiones totales crónicas (OTC) pueden presentarse en 12-52% de los pacientes que son sometidos a angiografía coronaria con antecedente de cardiopatía isquémica

crónica. Desde el registro AVANCE publicado REC se documentó impacto benéfico a corto plazo en las características clínicas en pacientes revascularizados de OTC. En la actualidad es importante documentar los cambios en las escalas de calidad de vida y clase funcional posterior al procedimiento de ICP debido a que, en la última década, la revascularización percutánea de las OTC ha tenido un avance tecnológico que pudiera arrojar nueva información. La importancia de este proyecto de investigación es valorar el impacto en clase funcional y presencia de MACE a mediano plazo en los pacientes sometidos a ICP de OTC. Estudio de casos y controles, retrospectivo, observacional y analítico, en pacientes con antecedente de cardiopatía isquémica sometidos a angiografía coronaria desde marzo del 2017 a febrero 2021 que se registraron con alguna lesión de OTC, llevada a revascularización percutánea en el Servicio de Hemodinamia del Hospital Regional «Dr. Valentín Gómez Farías», ISSSTE. Guadalajara, Jalisco. Se incluyeron 128 ICP, 88 ICP de OTC exitosa, 40 ICP de OTC fallida; se evaluó clase funcional y presencia de MACE a los seis meses y se comparó con prueba estadística  $\chi^2$  de 11.49 con p = 0007 (Tabla TS5.1). En MACE se calculó riesgo relativo de ICP fallida de 2.48 (Figura TS5.1). Existe diferencia estadísticamente significativa en la clase funcional posterior a la revascularización percutánea de oclusiones totales crónicas exitosa y fallida. Un ICP de OTC exitosa se asoció con un mejor resultado clínico en seguimiento a los seis meses. La incidencia de MACE es mayor en el grupo de revascularización percutánea fallida, lo que justifica intentar la revascularización percutánea exitosa. Siempre que se cuente con la factibilidad de la revascularización percutánea de OTC, es importante efectuarla, aunado a que en el futuro las nuevas estrategias y materiales pudieran referir mayores tasas de éxito, menor MACE, mejor clase funcional e inclusive mejor calidad de vida.

**Tabla TS5.1: Demografía poblacional (N = 128). Factores de riesgo cardiovascular.**

Población	Grupo 1 Exitoso N = 88 n (%)	Grupo 2 Fallido N = 40 n (%)	p
Diabetes mellitus 2	54 (61)	24 (60)	0.88
HAS	59 (67)	32 (80)	0.13
Dislipidemia	22 (25)	6 (15)	0.20
Obesidad	25 (28)	13 (33)	0.63
Tabaquismo	21 (24)	15 (38)	0.11

Prueba estadística	Resultado	p
$\chi^2$	11.49	0.0007

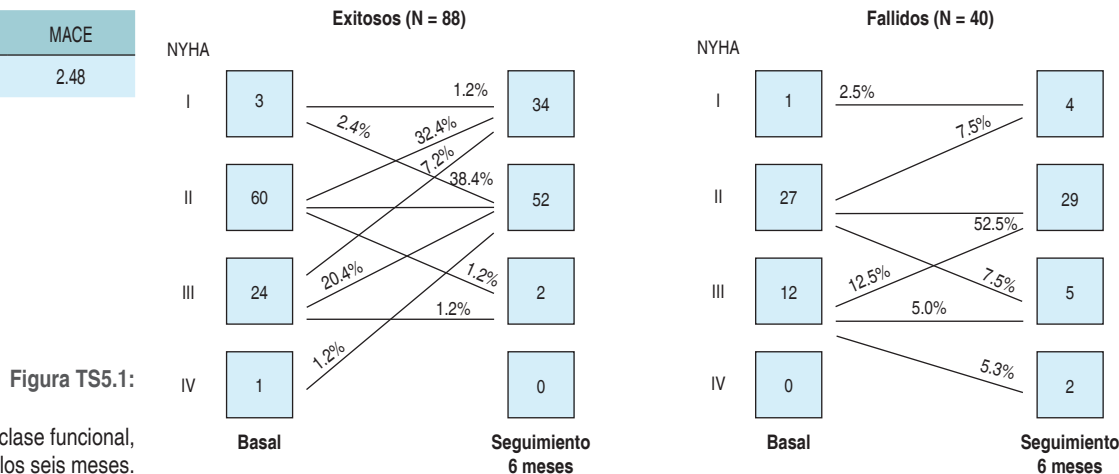
**CARDIOPATÍAS CONGÉNITAS**

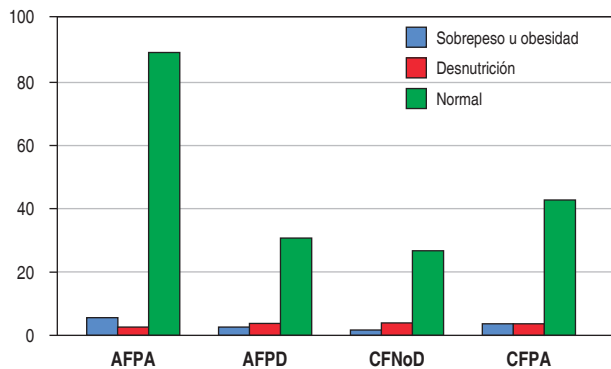
**TS6. Estado nutricional de pacientes con cardiopatías congénitas menores de 18 años de la consulta externa**

Rincón Gómez Imelda, Márquez González Horacio, Yáñez Gutiérrez Lucelli.

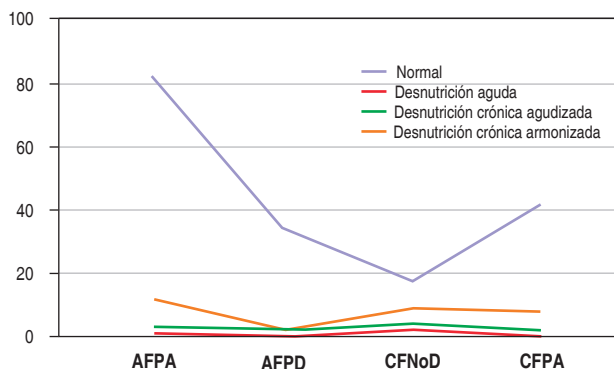
Hospital de Cardiología, Centro Médico Nacional Siglo XXI.

Prueba estadística	MACE
RR de ICP fallida	2.48





**Figura TS6.1:** Estado nutricional de los pacientes con cardiopatías congénitas hospital de cardiología Centro Médico Nacional Siglo XXI según Z-score de la Organización Mundial de la Salud.



**Figura TS6.2:** Clasificación de la desnutrición según Waterlow de acuerdo al modelo fisiopatológico de la cardiopatía.

**Introducción:** Las cardiopatías congénitas (CC), representan un problema que se encuentra con frecuencia en el grupo de edad pediátrica. La desnutrición es una complicación frecuente en niños con este problema determinado por la gravedad de la lesión cardíaca. **Objetivos:** Determinar el estado nutricional en pacientes menores de 18 años con cardiopatías congénitas de la consulta externa del Hospital de Cardiología del Centro Médico Nacional (CMN) Siglo XXI en los últimos dos años. **Material y métodos:** Se realizó un estudio observacional, transversal prolectivo en el cual se incluyó pacientes que acudieron a la consulta externa de cardiología pediátrica en el Hospital de Cardiología del CMN Siglo XXI, menores de 18 años de edad, de 2019-2020. Se tomaron edad, índice de masa corporal (IMC), peso y talla de expediente electrónico y se clasificaron en su estado nutricional de acuerdo a escalas validadas para esta población y su modelo fisiopatológico de cardiopatía. Se aplicaron pruebas de estadísticas descriptiva y estadística inferencial a los datos obtenidos y se calculó la asociación de la fisiopatología y el estado nutricional. **Resultados:** Se obtuvieron un total de 220 pacientes entre cuatro y 18 años de edad, 103 (46.8%) mujeres y 117 (53.2%) hombres; las cardiopatías más presentadas fueron acianógenas de flujo pulmonar aumentado CIV n = 44 (20%), CIA n = 35 (15.9%). Según los gráficos Centers for

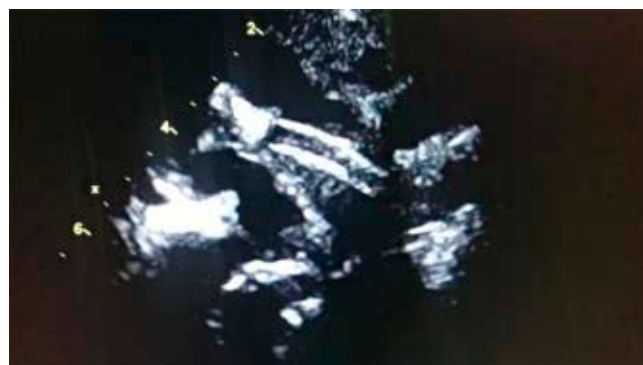
Disease Control and Prevention (CDC), la desnutrición se asocia más a cardiopatías acianógenas de flujo pulmonar disminuido y cianógenas de flujo pulmonar aumentado; y según el Z score de la OMS, la desnutrición es mayor en cardiopatías cianógenas de flujo pulmonar normal o disminuido (Figuras TS6.1 y TS6.2). **Conclusiones:** En estudios realizados previamente se ha encontrado que los pacientes con cardiopatía congénita presentan desnutrición aguda o crónica; esto se ha atribuido al estado hipercatabólico en el que se encuentran, debido a la enfermedad en ocasiones la desnutrición es muy extrema; en nuestra población todos los casos de desnutrición se catalogaron como leve según la clasificación de Federico Gómez. **Conclusión:** Se puede afirmar que la frecuencia de desnutrición es elevada entre los niños con cardiopatía congénita, especialmente en los pacientes con cardiopatía cianógena.

### TS7. Eficacia de stent vs realización de fístula en pacientes con disfunción de fístula sistémico pulmonar

Cárdenas Ocón Jesús Mario, Peralez Peralta Cinthya Arely, Izaguirre Guajardo Gerardo.

Departamento de Cardiología Pediátrica, Hospital de Cardiología UMAE No. 34, Monterrey, Nuevo León, México.

**Introducción:** Una de las complicaciones más graves que existen en pacientes con procedimientos paliativos es la obstrucción de las fístulas. En nuestra unidad, se ha realizado la colocación de stent en fístula sistémico pulmonar obstruida; sin embargo, desconocemos el pronóstico al momento de comparar la colocación del stent contra una nueva intervención quirúrgica, por lo que es importante conocer los factores de riesgo asociados a la obstrucción y/o mortalidad de la terapéutica empleada, con la finalidad de evaluar en los procedimientos a realizar en un futuro y cambiar el abordaje terapéutico empleado. **Objetivo:** Comparar la eficacia de la colocación de stent comparado con la realización quirúrgica de nueva fístula en pacientes pediátricos con disfunción de fístula sistémico pulmonar. **Material y métodos:** Estudio observacional, cohorte retrospectiva y longitudinal; se estudiaron pacientes pediátricos con disfunción de fístula sistémico pulmonar desde el 1 de septiembre de 2019 hasta el 1 de noviembre de 2021. Los resultados se analizaron mediante estadística descriptiva y análisis inferencial, utilizando el paquete estadístico SPSSV22. **Resultados:** población 25 pacientes, 60% hombres y 40% mujeres. Éxito en



**Figura TS7.1:** Stent en fístula sistémico pulmonar.

realización de una nueva FSP del 91.7% y de 84.6% en la colocación de stent, con mayor tendencia a fallecer al realizar una nueva FSP (50%), y mayor supervivencia con stent con mortalidad del 23.1% ( $p = 1.9$ ). Hay menos días de estancia (6 vs 27) al colocar FSP en lugar de nueva FSP ( $p = 0.004$ ). Posterior al procedimiento, media de hospitalización con stent de nueve días, contra 34 días en nueva FSP ( $p = 0.003$ ). **Conclusiones:** Existen menos días de ventilación mecánica, estancia en terapia intensiva y hospitalización en los pacientes con colocación de stent en FSP disfuncional. Mayor tendencia a la mortalidad al someter a reintervención para realización de nueva FSP. Se considera segura y eficaz la colocación de stent en FSP disfuncional como tratamiento inicial (Figura TS7.1).

**CIRUGÍA CARDIACA**

**TS8. Valor pronóstico del SLG en MACE en seguimiento a seis meses de reemplazo valvular aórtico**

Lendo-López Arcenio Alfonso, Villareal-Escamilla Laura, López-Rincón Meredith, Sánchez-Trujillo Luis Adolfo. UMAE Hospital de Cardiología No. 34, IMSS, Monterrey, Nuevo León.

**Introducción:** La estenosis aórtica es la vavulopatía más frecuente. Se ha demostrado por múltiples estudios que el strain longitudinal del ventrículo izquierdo (SLG) es una manera precisa y reproducible

Figura TS8.1:

Comparación de media de SLG en los distintos desenlaces evaluados. SLG = strain longitudinal global.

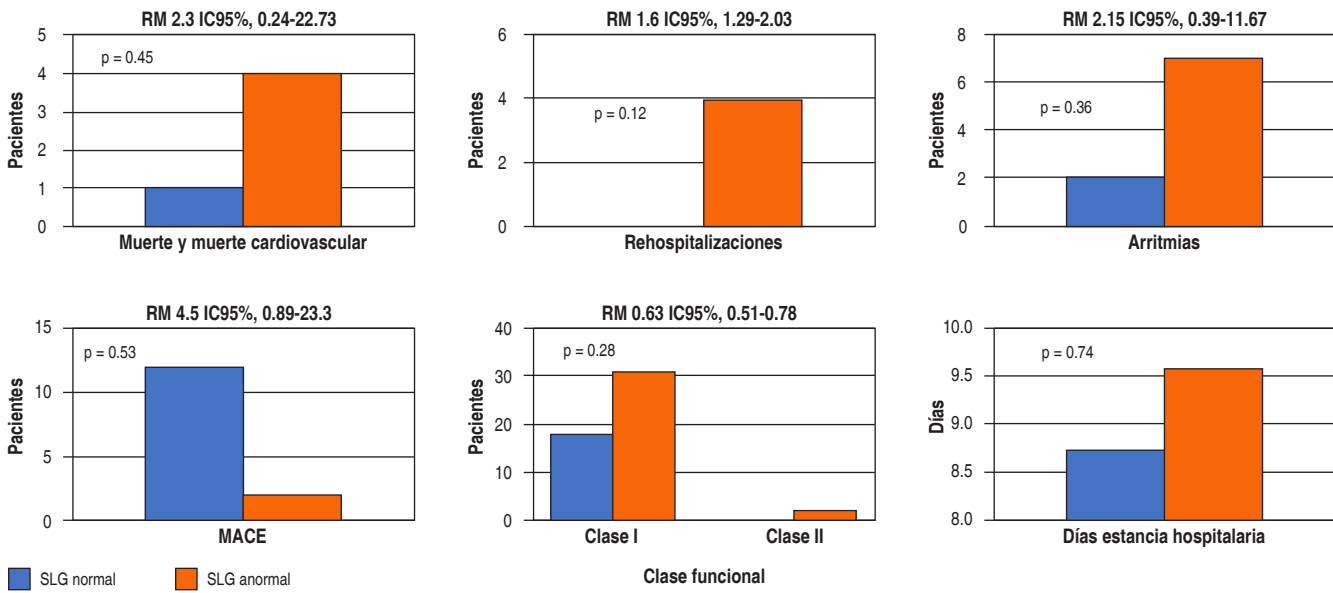
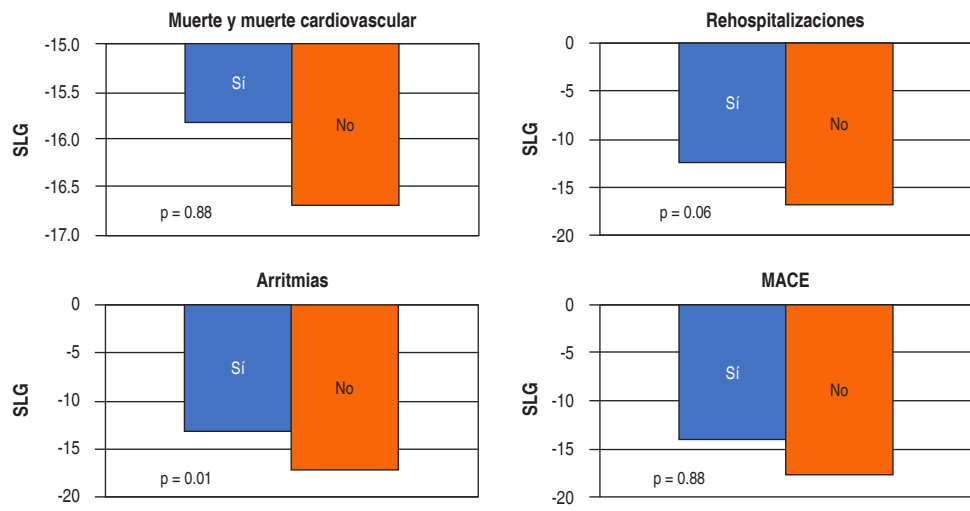
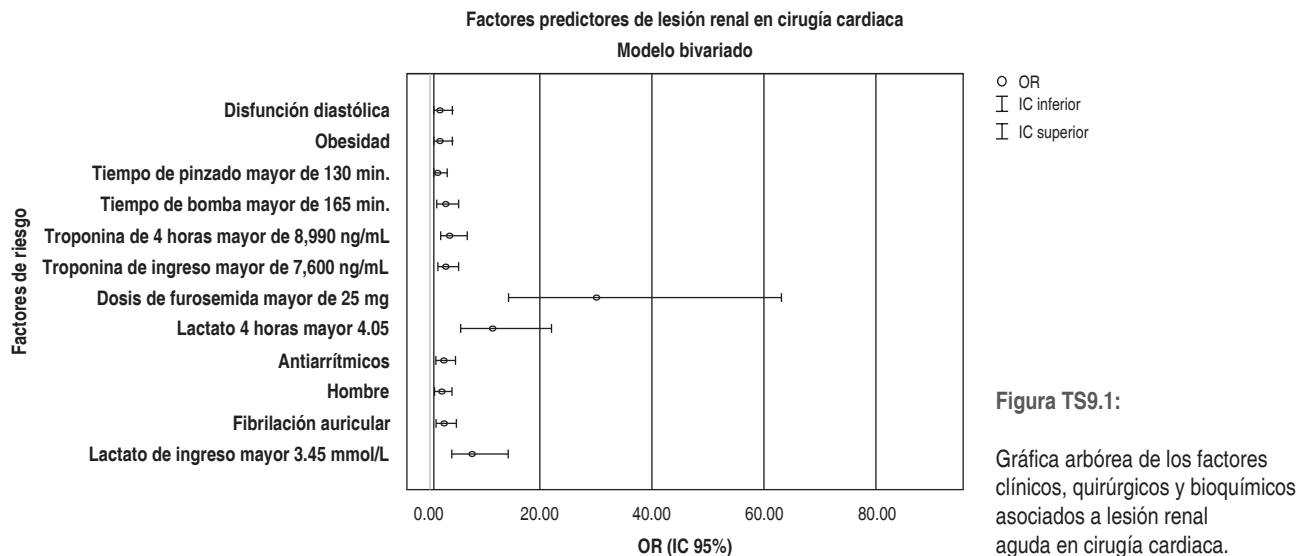


Figura TS8.2: Comparación de strain longitudinal global normal vs anormal en los desenlaces evaluados. RM = razón de momios, RR = razón de riesgos.



de la función ventricular. Además, se ha observado una relación con morbilidad. **Objetivos:** Determinar el valor pronóstico en eventos cardiovasculares mayores (MACE) a los seis meses del strain longitudinal del ventrículo izquierdo en pacientes sometidos a reemplazo valvular aórtico. **Material y métodos:** Estudio observacional, de cohorte ambispectiva. Se incluyeron pacientes adultos sometidos a reemplazo valvular aórtico, por estenosis aórtica severa con fracción de eyección preservada, durante el periodo de abril de 2018 a marzo de 2021 que contaban con estudio de SLG del ventrículo izquierdo previo a la cirugía. Se compararon el valor de SLG con MACE y sus variables independientes. Se realizó estadística descriptiva e inferencial, utilizando el paquete estadístico SPSS. **Resultados:** Se incluyeron 51 pacientes. El 56.9% sexo masculino, 42.1% sexo femenino, media de edad de 58.3 años, media de SLG de -16.6%. En los pacientes que presentaron MACE tuvieron una media de SLG de -13.94%, y en los que no presentaron MACE una media de -17.63% ( $p = 0.008$ ; IC 95% 1.01-6.3). En los pacientes que presentaron evento de arritmias, tuvieron una media de SLG de -13.30%, y en los que no tuvieron la media fue -17.33% ( $p = 0.01$ ; IC 95% 0.86-7.1) (Figura TS8.1). Al catalogar SLG anormal ( $\leq 18\%$ ) los MACE ocurrieron en 12 pacientes con SLG anormal, y en dos pacientes con SLG normal ( $p = 0.53$ ) (Figura TS8.2), la razón de momios fue 4.5 (IC 95%, 0.89-23.3). **Conclusiones:** En nuestro estudio se observó significancia estadística entre menor valor de SLG con MACE y arritmias. Con respecto al punto de cohorte de SLG inferior a -18% como anormal, no muestra resultados estadísticamente significativos, pero se observa una tendencia a presentar mayores eventos.

### TS9. Factores predictores de lesión renal en pacientes postoperados de cirugía cardiaca

Zambada Gamboa Anahí de Jesús, Flores Salinas Héctor Enrique, Guzmán Sánchez César Manuel, Chávez Herrera Juan Carlos, Martínez Gutiérrez Porfirio Eduardo, Godínez Flores Arturo, Jiménez Limón Salvador, Rodríguez Zavala Guillermo. Hospital de Especialidades, Unidad Médica de Alta Especialidad, CMNO, IMSS. Guadalajara, Jalisco, México.

**Introducción:** La lesión renal aguda (LRA) asociada a cirugía cardiaca es una complicación que se presenta en alrededor de 25-30% de los pacientes y resulta en una mayor morbilidad, duración de la estancia hospitalaria y costos de la atención. Identificar estos factores de riesgo podría ayudar a prevenir o limitar la LRA. **Objetivos:** Identificar los factores predictores de LRA en pacientes postoperados de cirugía cardiaca en la Unidad de Cuidados Postquirúrgicos de enero a diciembre de 2020. **Material y métodos:** Estudio de casos y controles, se conformaron dos grupos con pareamiento 3:1. 1) Casos: constituido por 66 pacientes que presentaron LRA en el postoperatorio, 2) Controles: constituido por 198 pacientes llevados a cirugía cardiaca que no presentaron LRA. **Resultados:** Los antecedentes clínicos con asociación a LRA fueron: sexo masculino (OR2.1; IC1.07-4.2;  $p = 0.029$ ), obesidad (OR2; IC1.1-3.5;  $p = 0.019$ ), disfunción diastólica (OR2; IC1.1-4.1;  $p = 0.041$ ), fibrilación auricular (OR2.7; IC1.4-5.1;  $p = 0.002$ ), y antiarrítmicos (OR2.5; IC1.3-4.8;  $p = 0.005$ ); entre los factores paraclínicos, el lactato a las cuatro horas con un punto de corte de 4.05 mmol/L presentó mayor área bajo la curva (OR 11.5; IC 6-21.9;  $p = 0.000$ ). De los factores quirúrgicos, el tiempo de bomba fue el de mayor fuerza de asociación (OR 2.9; IC1.5-5.3;  $p = 0.001$ ), la dosis de furosemida con un punto de corte de 25 mg (OR30; IC 14-63;  $p = 0.000$ ) como factor postoperatorio. Los factores asociados a LRA se representan en la Figura TS9.1. **Conclusiones:** El lactato a las cuatro horas fue el paraclínico más importante asociado a LRA, además de encontrar otras variables de importancia como el sexo masculino, la obesidad y la fibrilación auricular. El estudio permite establecer los principales factores que se asocian al desarrollo de LRA, con lo cual es factible la generación de hipótesis de un modelo de predicción de riesgo. En cuanto al uso de furosemida, no contamos con una cronología precisa del momento de su administración, por lo que es posible que la fuerza de asociación esté sobrestimada y debe ser considerada con reserva.

**COVID-19****TS10. Características clínicas, cardiovasculares y prevalencia de daño miocárdico en pacientes con COVID-19 en UMAE, CMNO**

Jacobó García Jennifer Jocelyn,\*

Gutiérrez Díaz Gonzalo Israel,\*

Hernández Salazar Eduardo,\* González Rivas Mario‡.

\* Servicio de Cardiología, Hospital de Especialidades Centro Médico Nacional de Occidente IMSS, Guadalajara, Jalisco.

‡ Hospital General de Zona No. 21, Tepatlán de Morelos.

**Introducción:** La enfermedad por coronavirus-2019 (COVID-19) es una enfermedad emergente que representa nuevos retos a los sistemas de salud alrededor del mundo. La enfermedad cardiovascular preexistente o que aparece como complicación durante el curso de la infección por COVID-19 se ha relacionado de forma significativa con resultados adversos. La descripción de las características clínicas y las complicaciones cardiovasculares presentadas en estos pacientes puede ayudar a la identificación de grupos de riesgo particulares durante la atención médica. **Objetivos:** Analizar la relación entre antecedentes y condiciones cardiovasculares previas y durante la

**Tabla TS10.1: Diferencia de variables de pacientes que presentaron complicación cardiovascular contra los que no presentaron complicación cardiovascular.**

Variables	Sin complicación cardiovascular (N = 108)		Presentó complicación cardiovascular (N = 37)		p
	Mediana	Rango	Mediana	Rango	
<b>Factores demográficos</b>					
Edad (años)	60	64	64	68	0.151
<b>Condiciones de ingreso y evolución hospitalaria</b>					
Día de estancia hospitalaria	10	58	13	49	0.023
Días en UCI	0	57	0	25	0.016
PAM urgencias (mmHg)	83	76	78	67	0.364
Frecuencia cardíaca urgencias	100	93	102	85	0.618
Frecuencia respiratoria urgencias	24	22	25	17	0.895
SatO <sub>2</sub> /FIO <sub>2</sub> (%)	331.5	386	235	386	0.077
<b>Perfil bioquímico</b>					
Leucocitos (K/mm <sup>3</sup> )	8.8	21.23	9,140	11.8	0.471
Linfocitos (K/mm <sup>3</sup> )	0.835	8.84	0.830	7.08	0.722
Hemoglobina (mg/dL)	13.85	14.100	12.7	8.5	0.047
Creatinina (mg/dL)	0.9	15.5	0.9	9.2	0.554
Urea	42	311.8	54	247	0.753
PCR (mg/L)	82.5	647	58	279.1	0.317
Procalcitonina (ng/mL)	0.280	64.99	0.190	4.96	0.552
DHL (U/L)	487	1,866	554	1,129	0.350
TGO (U/L)	52	1,162	60	728	0.188
TGP (U/L)	44	2,552	44	113	0.844
BT (mg/dL)	0.670	6.160	0.7	2.7	0.460
Potasio (mmol)	4.4	3.6	4.5	5	0.090
Troponina (ng/mL)	14.9	669	67	26,535	0.000
NT proBNP (pg/mL)	232	24,998.9	360.5	25,088.5	0.004
Dímero D (ng/mL)	790	19,250	792	9,934	0.895
Ferritina (ng/mL)	1,008.5	3,777	767	4,063	0.295
pH	7.41	0.45	7.4	0.32	0.706
pO <sub>2</sub> (mmHg)	69.5	175	76	138	0.303
pCO <sub>2</sub> (mmHg)	34.5	66	40	49	0.211
PaFIO <sub>2</sub>	143	332	142	345	0.446
HCO <sub>3</sub> (mmol)	22.1	24.5	24	21.3	0.500
Lactato (mmol/L)	2.4	8	2.5	6.9	0.338
<b>Cambios en biomarcadores cardiacos</b>					
Nueva elevación de troponina (ng/L)	0	0	120	40,000	0.000
Nueva elevación NTproBNP (pg/mL)	0	353	1,915	25,100	0.000
<b>Perfil electrocardiográfico</b>					
FC latidos por minuto	87	68	82.5	92	0.696
Eje °	16	180	0	96	0.153
PR (mseg)	148	100	140	80	0.245
QRS (mseg)	90	96	83	70	0.445
QTc (mseg)	440.5	226	436.5	211	0.497



Tabla TS10.2: Diferencia de variables de pacientes que fallecieron contra los que sobrevivieron.

	Vivos		Finados		p
	Mediana	Rango	Mediana	Rango	
<b>Factores demográficos</b>					
Edad (años)	56	55	64	70	0.008
<b>Condiciones al ingreso y evolución hospitalaria</b>					
Días de estancia hospitalaria	10	48	12	58	0.913
Días de UCI	0	21	3	57	0.000
PAM en urgencias (mmHg)	92	60	69	30	0.000
Frecuencia cardiaca en urgencias	89	115	108	45	0.000
Frecuencia respiratoria en urgencias	22	22	26	10	0.000
SatO <sub>2</sub> /FiO <sub>2</sub> (%)	404	346	134	194	0.000
Glucemia capilar en urgencias (mg)	100	298	158	186	0.081
<b>Perfil bioquímico</b>					
Leucocitos (K/mm <sup>3</sup> )	8.5	21.3	11.060	18.320	0.009
Linfocitos (K/mm <sup>3</sup> )	0.88	8.830	0.810	7.120	0.139
Hematócrito %	41.95	26	38.7	29.40	0.040
Glucosa (mg/dL)	126.5	489	187	292	0.000
Creatinina (mg/dL)	0.700	15.580	1.100	4.230	0.000
Urea	35.95	15.580	67	313.78	0.000
PCR (mg/L)	90.00	2,791	40	406.100	0.000
Procacitonina (ng/mL)	0.135	33.99	0.780	64.990	0.000
DHL (U/L)	427.50	1,163	653	1,733	0.000
Albumina (g/dL)	2.90	2.5	3.1	4.4	0.267
Potasio (mmol)	4.3	4.2	4.1	5	0.280
Ferritina (ng/mL)	731	4,063	1,168	2,937	0.004
pH	7.44	0.280	7.34	0.450	0.000
pO <sub>2</sub> (mmHg)	66	179	77	134	0.000
pCO <sub>2</sub> (mmHg)	30	66	47	134	0.000
SaT <sub>O</sub> <sub>2</sub> (%)	92	24	94	28	0.009
PaFiO <sub>2</sub>	155	355	127	230	0.000
HCO <sub>3</sub> (mmol)	21	24.5	24.3	14.5	0.000
Lactato (mmol/L)	2.3	8	2.7	6.40	0.009
	n (%)		n (%)		
Troponina I > 19 n/L (N%)	31 (38.8)		49 (75.4)		0.000
NTproBNP > 300 pg/mL (N%)	35 (43.8)		41 (63.1)		0.029
Dímero D > 500 pg/mL (N%)	57 (71.3)		43 (66.2)		0.589
<b>Características clínicas</b>					
Diabetes mellitus 2	27 (33.8)		34 (52.3)		0.029
Complicación cardiovascular durante estancia	16 (20.0)		21 (32.3)		0.049

hospitalización con la morbilidad y mortalidad hospitalaria de pacientes ingresados por COVID-19 en el Centro Médico Nacional de Occidente (CMNO). **Material y métodos:** Estudio de cohorte retrospectiva, se incluyeron pacientes con COVID-19, corroborado por prueba de PCR, ingresados a nuestro hospital. Se consultaron los expedientes clínicos y se registraron variables clínicas de laboratorio, imagen y electrocardiográficas. Se estimaron tasas de prevalencia como morbilidad, mortalidad y resultados cardiovasculares específicos. **Resultados:** Se incluyeron 145 pacientes, documentando una mortalidad de 34.7%. La prevalencia de daño miocárdico fue de 55.2%. Con relación al perfil electrocardiográfico, 33.75% de los pacientes presentó prolongación del QT, 21.25% taquicardia sinusal, 12.5% bradicardia sinusal y 4.1% presentó fibrilación auricular. La prevalencia de infarto con elevación del ST fue de 3.4 y 2% para el infarto sin elevación del ST. Para el desarrollo de

complicación cardiovascular se encontraron asociaciones significativas con los días de estancia hospitalaria, días de unidad de cuidados intensivos, niveles de hemoglobina, elevación de troponina I por encima del percentil 99 y elevación de NT-proBNP al ingreso, así como nueva elevación de estos últimos durante la estancia hospitalaria. En cuanto a requerimiento de ventilación mecánica invasiva hubo diferencia significativa asociada con elevación de troponina I y NTproBNP, así como también lo fue para mortalidad. Otras variables con diferencia significativa para mortalidad fue el antecedente de diabetes mellitus y el desarrollo de complicación cardiovascular durante la hospitalización. **Conclusiones:** La identificación temprana de estas variables permite la identificación de pacientes de alto riesgo para desarrollar complicación cardiovascular y mayor mortalidad (Tablas TS10.1 y TS10.2), permitiendo mejorar el pronóstico y manejo de pacientes con COVID-19.

**TS11. Perfil cardiovascular y daño miocárdico de pacientes con COVID-19 egresados de la UMAE, HE, CMNO**

López Moreno Víctor, Gutiérrez Díaz Gonzalo, Hernández Salazar Eduardo, Gudiño Amezcua Diego Instituto Mexicano del Seguro Social (IMSS).

**Introducción:** El síndrome respiratorio agudo severo coronavirus tipo 2 (SARS-CoV-2) da como resultado una enfermedad infecciosa con consecuencias cardiovasculares. **Objetivos:** Analizar la relación entre la infección por SARS-CoV-2 y el desarrollo de condiciones cardiovasculares y la comorbilidad de pacientes hospitalizados por COVID-19 en la UMAE, HE, CMNO. **Material y métodos:** Esta es una cohorte retrospectiva-prospectiva ejecutada en la UMAE, HE, CMNO del IMSS, del 1 de septiembre de 2020 al 30 de junio de 2021, reclutando 80 pacientes ingresados con diagnóstico de COVID-19 por PCR. **Resultados:** La edad promedio fue de 55.36 ± 14.35 años; 51.2% fueron mujeres y

48.8% hombres. La prevalencia de comórbidos fue: hipertensión arterial sistémica (51.2%), diabetes mellitus (33.8%), enfermedad renal crónica (10%) y dislipidemia (6.3%). Setenta y uno punto tres por ciento elevó el dímero D (promedio de 1,627.77 ng/mL), la media de troponina I fue de 218.56 ng/L, 38.8% estuvieron por encima del percentil 99, 43.8% elevaron el BNP-NT mayor de 300 pg/mL (promedio de 2,085.761 pg/mL). Veinte por ciento presentaron complicaciones cardiovasculares (CV), en orden de frecuencia fueron el IAMCEST, bloqueos aurículo-ventriculares, arritmias ventriculares y supraventriculares. A los tres meses, 57% del grupo con CV tenía alteraciones ecocardiográficas vs 13% del grupo sin CV, 39% del grupo que presentó elevación significativa de biomarcadores tuvo alteraciones en el ecocardiograma vs 10% que no presentaron elevación (Figuras TS11.1 y TS11.2). **Conclusiones:** La elevación de troponina tiene una fuerte relación con la gravedad de la enfermedad por COVID-19, así como la elevación de NTproBNP. La elevación de troponina tiene una relación con la presencia de cambios en la evaluación ecocardiográfica, así como la elevación de NTproBNP. Determinar ambos biomarcadores al ingreso podría detectar peor pronóstico desde etapas tempranas.

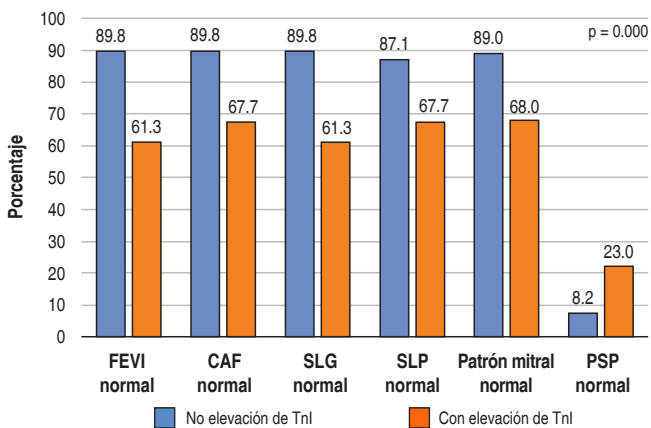


Figura TS11.1: Hallazgos ecocardiográficos a su seguimiento a tres meses en relación a nueva elevación de TnI.

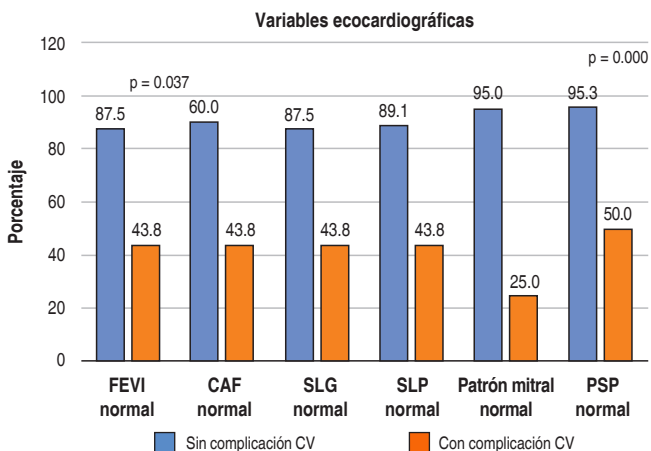


Figura TS11.2: Hallazgos ecocardiográficos a tres meses en relación a presentación de CV.

**TS12. Estructura y función cardiaca evaluada por ecocardiografía en pacientes post COVID-19**

Morales Rendón Eliu Jefe, Silva Cardona Erwin Eladio, Benavides González Mario Alberto. Servicio de Cardiología. Hospital Universitario UANL.

**Introducción:** El COVID-19, enfermedad causada por el virus SARS-CoV-2, ha alcanzado una distribución global y a partir de marzo de 2020 ha sido declarada pandemia por la Organización Mundial de la Salud (OMS). En la mayoría de los casos, el COVID-19 se manifiesta con síntomas respiratorios; sin embargo, a medida que se han acumulado los casos a nivel global, se han descrito diversas presentaciones. El daño miocárdico en COVID-19 podría darse de manera directa e indirecta. El estrés sistémico con una respuesta inflamatoria sistémica grave acompañada de hipoxemia, podrían contribuir al daño miocárdico por alteraciones en el aporte y demanda de oxígeno. **Objetivos:** Valorar la función y estructura cardiaca mediante ecocardiografía en pacientes recuperados de COVID-19, así como describir las principales complicaciones y hallazgos con base en su grado de severidad y sintomatología. **Material y métodos:** Estudio observacional, descriptivo y analítico, en el cual se incluyeron pacientes con diagnóstico de COVID-19 en fase de recuperación. Se analizaron diversas variables sociodemográficas, comorbilidades asociadas como enfermedad cardiovascular conocida. El estudio cardiaco se realizó con un ecocardiográfico (GE VIVID E95®) con sonda de 2.5 MHz. Se realizaron medidas de cada parámetro analizado de acuerdo con guías vigentes de adquisición de imagen ecocardiográfica y las imágenes fueron procesadas en software EchoPAC. **Resultados:** Se incluyeron un total de 100 pacientes, la edad promedio fue de 50 años, 60% fueron mujeres y 41 días fue el promedio posterior a la resolución del cuadro infeccioso. Se realizó el análisis estadístico con base en el grado de severidad y síntomas. Se consideró sólo p < 0.05 como estadísticamente significativo (Tablas TS12.1 y TS12.2). **Conclusiones:** Comparado con los pacientes con COVID-19 leve, aquéllos que cursaron un

**Tabla TS12.1: Variables ecocardiográficas y comorbilidades asociadas en grupo de severidad.**

Variable	Moderado-severo N = 37	Leve N = 63	p
Masculino	14	23	0.530
Edad	55.1 ± 11.3	47.7 ± 15.4	0.038
Oxígeno	22 (59.0)	0	< 0.001
Anticoagulante	6 (16.2)	1 (1.5)	0.010
Hipolipemiente	5 (13.5)	3 (4.7)	0.121
Hipoglucemiante	7 (18.9)	15 (23.8)	0.379
Antihipertensivo	7 (18.9)	6 (9.5)	0.149
Hipertensión	7 (18.9)	6 (9.5)	0.149
Diabetes mellitus	7 (18.9)	15 (23.8)	0.379
ERC	-	-	-
Tabaquismo	7 (18.9)	15 (23.8)	0.379
Alcoholismo	14 (37.8)	27 (42.8)	0.390
HCVI	8 (21.6)	13 (20.96)	0.549
Función diastólica	10 (27.0)	9 (14.2)	0.097
Valvulopatía (IAO)	3 (8.1)	4 (6.3)	0.516
Defecto de contractibilidad	4 (10.8)	2 (3.1)	0.133
Síntomas	20 (54.0)	20 (31.7)	0.024
Alteración del pericardio	22 (59.0)	9 (14.2)	< 0.001
FEVI	55.7 ± 5.8	59.0 ± 4.0	< 0.01
VAI	27.7 ± 6.4	27.1 ± 4.6	0.310
Masa VI g	95.44 ± 15.7	95.1 ± 18.2	0.469
PSAP	24.00 ± 6.3	23.1 ± 3.9	0.181
SGLVI	-17.3 ± 1.5	-19.8 ± 1.4	< 0.001
Strain VD	-20.0 ± 1.7	-22.9 ± 1.9	< 0.001
TAPSE	19.1 ± 1.8	21.0 ± 1.7	< 0.001
Aurícula izquierda	3.6 ± 0.4	3.5 ± 0.4	0.349
Raíz aorta	2.2 ± 0.2	2.1 ± 0.2	0.154

cuadro moderado-severo presentan alteraciones en la función ventricular sutiles, las cuales son detectables por la técnica de deformación miocárdica. Dado el importante impacto de esta enfermedad sobre el sistema cardiovascular, se deben implementar medidas de vigilancia en pacientes recuperados, que busquen evaluar las consecuencias cardiovasculares a mediano y largo plazo, así como las posibles repercusiones que éstas puedan tener en el pronóstico de los pacientes.

## ELECTROFISIOLOGÍA CARDIACA

### TS13. Hipertrofia ventricular izquierda: comparación de criterios ecocardiográficos en un Centro Nacional de referencia en México

Sánchez Contreras Carmen Alicia, Sierra Fernández Carlos Rafael, Mendoza González Celso Agustín, Zavala García Gerardo, García Arias Mario Ramón, Juárez Escobar Karim Yarek. Instituto Nacional de Cardiología «Ignacio Chávez».

**Introducción:** El estándar de oro para el diagnóstico de la hipertrofia ventricular izquierda es la resonancia magnética cardiaca. No obstante, el electrocardiograma es el escrutinio más utilizado debido a su gran disponibilidad. Existen más de 35 índices ecocardiográficos para inferir la presencia de

hipertrofia ventricular izquierda entre los que se destacan: el índice de Cornell, Sokolow-Lyon y el índice de Peguero-Lo Presti.

**Objetivos:** Valorar la sensibilidad del electrocardiograma para el diagnóstico de hipertrofia ventricular izquierda mediante los criterios diagnósticos de Peguero Lo-Presti y compararlos con el índice de Cornell, índice Sokolow-Lyon, RaVL y RDI en un Centro de Referencia de la Ciudad de México. **Material y métodos:** Estudio de cohorte retrospectivo que incluyó 190 pacientes desde enero de 2015 hasta diciembre de 2019 en un Centro Nacional de Referencia en la Ciudad de México. Describimos índices demográficos y ecocardiográficos. Se realizó un análisis bivariado con pruebas de asociación como  $\chi^2$  de Pearson y prueba exacta 2 × 2 de Fisher. Utilizamos el software SPSS versión 23.

**Resultados:** Nuestra población fue predominantemente del sexo masculino (64.6%), con mediana de edad de 52 años, cardiopatía isquémica (74%), diabetes mellitus 2 (74%), dislipidemia (67.9%), cardiopatía valvular (62.6%) e hipertensión arterial (51.6%). Masa ventricular promedio 140 gramos, con FEVI media 52%. Índices ecocardiográficos: Peguero Lo-Presti (75.3%) positivo para hipertrofia ventricular izquierda, índice de Cornell (51.6%), índice de Sokolow (41.1%), RaVL (27.9%) y RDI (21.1%) (Tabla TS13.1).

**Tabla TS12.2: Variables ecocardiográficas y comorbilidades asociadas en grupos con síntomas.**

Variable	Sin síntomas N = 40	Con síntomas N = 60	p
Masculino	22 (55)	15 (25)	0.549
Edad	50.6 ± 14.0	50.2 ± 15.30	0.440
Oxígeno	6 (15.0)	15 (25.0)	< 0.001
Anticoagulatne	1 (5.0)	6 (10.0)	0.016
Hipolipemiente	5 (12.5)	3 (5.0)	0.597
Hipoglucemiante	14 (35.0)	8 (13.3)	0.445
Antihipertensivo	8 (20.0)	5 (8.3)	0.578
Hipertensión	8 (20.0)	5 (8.3)	0.578
Diabetes mellitus	14 (35.0)	8 (13.3)	0.445
ERC	-	-	-
Tabaquismo	15 (37.5)	8 (13.3)	0.263
Alcoholismo	27 (67.5)	14 (23.3)	0.216
Severidad			0.002
Leve	20 (30.0)	43 (71.00)	
Moderado	4 (10.0)	11 (18.30)	
Severo	16 (40.0)	6 (10.00)	
HCVI	11 (27.5)	10 (16.60)	0.289
Función diastólica	12 (30.0)	7 (11.60)	0.484
Valvulopatía (IAO)	5 (12.5)	2 (3.30)	0.415
Defecto de contractibilidad	5 (15.2)	1 (1.60)	0.225
Alteración del pericardio	12 (30)	19 (31.6)	0.004
FEVI	57.4 ± 5.5	58.4 ± 4.1	0.181
VAI	27.6 ± 4.6	26.8 ± 6.3	0.228
Masa VI g	94.3 ± 15.6	96.5 ± 19.5	0.267
PSAP	23.3 ± 5.4	23.7 ± 5.4	0.320
SGLVI	-19 ± 2.0	-18.7 ± 1.7	0.216
Strain VD	-22.2 ± 2.1	-21.2 ± 2.5	0.018
TAPSE	21.1 ± 1.7	19 ± 1.6	< 0.001
Aurícula izquierda	3.5 ± 0.4	3.6 ± 0.4	0.171
Raíz aórtica	2.2 ± 0.2	2.1 ± 0.2	0.222

Tabla TS13.1: Índices electrocardiográficos (cualitativo).

Variable	N = 190 n (%)
Peguero	
No	47 (24.7)
Sí	143 (75.3)
Sokolow	
No	112 (58.9)
Sí	78 (41.1)
Cornell	
No	92 (48.4)
Sí	98 (51.6)
RaVL	
No	137 (72.1)
Sí	53 (27.9)
RDI	
No	150 (78.9)
Sí	40 (21.1)

Análisis cuantitativo: índice de Peguero Lo-Presti promedio 35.1 mm; índice de Sokolow: 30.9 mm; índice de Cornell: 25 mm. El criterio más sensible para determinar hipertrofia ventricular izquierda fue Peguero Lo-Presti con 59.3% (IC 95 41.4-55.5%), seguido de Cornell 51.6% (IC 95% 44.5-58.6%), Sokolow-Lyon 41.1% (IC 95% 34.3 a 48.2%). **Conclusiones:** Los criterios de Peguero-Lo Presti son más sensibles que otros criterios electrocardiográficos para el diagnóstico de hipertrofia ventricular izquierda.

#### TS14. Factores de riesgo relacionados a infecciones asociadas a dispositivos intracardiacos en un Hospital de Cardiología

Yuriar Rodríguez David, Arzola Hernández José Cruz, González Aceves Eric Noel, Martínez Esquivel Liliانا. UMAE, Hospital de Cardiología No. 34. IMSS. Monterrey, Nuevo León.

**Introducción:** Las infecciones asociadas a dispositivos intracardiacos son una de las más serias complicaciones con una alta morbilidad, mortalidad y un alto costo en su manejo. Su incidencia va de 1 a 5%. Existen varios factores de riesgo que favorecen estas infecciones y con base en su conocimiento se han establecido diferentes medidas de prevención. **Objetivos:** Describir los factores de riesgo relacionados a infecciones asociadas a dispositivos intracardiacos. **Material y métodos:** Es un estudio observacional de casos y controles. Se realizó en el Servicio de Electrofisiología del Hospital de Cardiología No. 34 del IMSS en el periodo de agosto de 2018 a diciembre de 2019. Se documentaron los factores de riesgo relacionados a una infección asociada a dispositivo intracardiacos realizando estadística descriptiva e inferencial entre aquellos pacientes que presentaron una infección (casos) contra quienes no presentaron una infección (controles) con una relación 1:2. **Resultados:** Se incluyeron 159 pacientes a quienes se les realizó un procedimiento; 53 casos de infección y 106 controles. Los grupos de edad donde se concentró la mayoría fue en el grupo de 61-80 años (35.8%) y mayores de 80 años (34%). Los factores de riesgo con una significancia estadística fue la insuficiencia cardiaca

FEVI preservada 15.1 vs 2.8%,  $p = 0.004$ , OR 6.105 (IC 1.535-24.28), infección de dispositivo previo 24.5 vs 0.9%,  $p = 0.000$ , OR 34.125 (IC 4.32-269), uso de anticoagulantes 17 vs 6.3%,  $p = 0.040$ , OR 2.893 (IC 1.013-8.264), fiebre previo al procedimiento 7.5 vs 0.9%,  $p = 0.024$ , OR 8.571 (IC 1.03-78.7), retiro de sistema 47.2 vs 1.9%,  $p = 0.000$ , OR 46.429 (IC 10.36-207) y uso de marcapasos temporal durante procedimiento 13.2 vs 1.9%,  $p = 0.004$ , OR 7.910 (IC 1.58-39) (Tabla TS14.1). Permanecieron como factores de riesgo independientes la insuficiencia cardiaca, la infección de dispositivo previo, el uso de anticoagulantes y el retiro del sistema. **Conclusiones:** Se identificaron como factores de riesgo relacionados a infecciones asociadas a dispositivos intracardiacos: la insuficiencia cardiaca, el antecedente de infección de dispositivo previo, el uso de anticoagulantes y el retiro del sistema, por lo que es necesario continuar con otros estudios para poder establecer medidas preventivas de acuerdo a un score de estratificación para identificar pacientes de alto riesgo.

#### TS15. Caracterización de sitios de reconexión comparando crioablación vs ablación radiofrecuencia de venas pulmonares en fibrilación auricular

Bautista Cavazos Iván Roel, Rodríguez Diez Gerardo, Ortiz Avalos Martín.

Centro Médico Nacional 20 de Noviembre, ISSSTE.

**Introducción:** La fibrilación auricular es una de las enfermedades cardiovasculares en aumento con prevalencia, incrementando el riesgo de enfermedades cardiovasculares, mortalidad y duplica costos de atención, siendo la ablación con radiofrecuencia o crioablación de venas pulmonares de las mejores estrategias para la reducción de prevalencia. Con tasas de recurrencia similares, los pacientes son sometidos a una nueva ablación (ReDo), y diferenciar cuáles son los sitios de reconexión entre ambos métodos ayuda al mejoramiento de las técnicas de ablación. **Objetivos:** Comparar sitios de reconexión entre crioablación contra ablación por radiofrecuencia de las venas pulmonares en pacientes sometidos a nuevo estudio electrofisiológico (ReDo) por recurrencia de fibrilación auricular. **Material y métodos:** Pacientes sometidos a estudio de reablación (ReDo) en los últimos cinco años por reaparición de fibrilación auricular posterior a realización de crioablación o ablación por radiofrecuencia, que tengan como mínimo tres meses entre un estudio y otro para documentar el número y localización de sitios de reconexión de las venas pulmonares. **Resultados:** Se analizaron en total 42 pacientes, de los cuales en su mayoría fueron hombres que presentaban sobrepeso y obesidad con una FEVI promedio de 60.19% y LAVI promedio de 35.5 mL/cm<sup>2</sup>. Se han encontrado sitios de reconexión más frecuentes en área correspondiente a venas pulmonares derechas, en especial en vena pulmonar superior derecha en ambos tipos de estudio (crioablación con 66.7% y radiofrecuencia con 50%) (Tabla TS15.1). En sitios combinados la crioablación presentó más reconexión de todas las cuatro venas pulmonares (hasta 26.7%) y en cuestión de radiofrecuencia fue más frecuente la tasa combinada entre venas pulmonares derechas (de hasta 16.7%). **Conclusiones:** Las características de la población con índice de masa corporal en rango de sobrepeso y obesidad y características de aurícula izquierda en promedio mayormente dilatadas se presenta un campo más favorable para la presencia de

Tabla TS14.1: Comparación de los pacientes con y sin infección a quienes se les realizó un procedimiento de dispositivo intracardiaco.

Variables de estudio		Casos (N = 53) n (%)	Controles (N = 106) n (%)	p	OR (IC95%)
<b>Características demográficas</b>					
Edad (años)	18-40	3 (5.7)	6 (5.7)	1	-
	41-60	13 (24.5)	26 (24.5)		
	61-80	19 (35.8)	38 (35.8)		
	> 80	18 (34.0)	36 (34.0)		
Sexo	Masculino	35 (66)	59 (55.7)	0.21	0.78-3.075
	Femenino	18 (34)	47 (44.3)		
<b>Comorbilidades</b>					
Diabetes mellitus		15 (28.3)	40 (37.7)	0.238	0.319-1.332
Hipertensión arterial sistémica		28 (52.8)	72 (67.9)	0.063	0.269-1.040
Lesión renal aguda	KDIGO I	6 (11.3)	10 (9.4)	0.516	-
	KDIGO II	3 (5.7)	5 (4.7)		
	KDIGO III	1 (1.9)	0 (0.0)		
Enfermedad renal crónica	Sin TSFR	11 (20.8)	23 (21.7)	0.771	-
	Con TSFR	2 (3.8)	2 (1.9)		
EPOC		0 (0)	2 (1.9)	0.314	-
Insuficiencia cardiaca	FEVI preservada	8 (15.1)	3 (2.8)	0.004	6.105 (1.535-24.28)
	FEVI intermedia	3 (5.7)	5 (4.7)		
	FEVI reducida	4 (7.5)	11 (10.4)		
Cáncer		1 (1.9)	6 (5.7)	0.274	0.38-2.73
Inmunocompromiso		1 (1.9)	3 (2.8)	0.72	0.67-6.504
<b>Antecedentes personales</b>					
Infección de dispositivo previo		13 (24.5)	1 (0.9)	0.000	34.125 (4.32-269)
Uso de corticosteroides		0 (0.0)	2 (1.9)	0.314	1.35-1.68
Uso de anticoagulantes	Crónico	9 (17.0)	4 (3.8)	0.040	2.893 (1.013-8.264)
	Hospitalización	0 (0.0)	3 (2.8)		
Antecedente de cirugía cardiaca		4 (7.5)	9 (8.5)	0.838	0.258-3.001
<b>Antecedentes preprocedimiento</b>					
Proceso infeccioso previo		2 (3.8)	4 (3.8)	1	0.177-5.643
Fiebre		4 (7.5)	1 (0.9)	0.024	8.571 (1.03-78.7)
Marcapasos temporal		15 (28.3)	41 (38.7)	0.197	0.306-1.278
Uso de antibiótico profiláctico	Cefalotina	46 (86.8)	106 (100.0)	1	-
	Ciprofloxacino	2 (3.8)	0 (0)		
	Vancomicina	5 (9.4)	0 (0)		
<b>Proceso implantación dispositivo</b>					
Tipo de marcapasos o dispositivo implantado	Marcaapasos monocameral	17 (32.1)	42 (39.6)	0.589	-
	Marcaapasos bicameral	31 (58.5)	57 (53.8)		
	DAI	5 (9.4)	7 (6.6)		
Recambio de generador		11 (20.8)	19 (17.9)	0.667	0.524-2.74
Retiro de sistema		25 (47.2)	2 (1.9)	0.000	46.429 (10.36-207)
Colocación por médico externo		10 (18.9)	7 (6.6)	1	-
Colocación por médico residente		43 (81.1)	99 (94.4)	1	-
Uso de marcapasos temporal durante procedimiento		7 (13.2)	2 (1.9)	0.004	7.910 (1.58-39)
<b>Proceso postimplantación</b>					
Uso de antibiótico al alta		53 (100)	106 (100)	1	-
<b>Complicaciones</b>					
Formación hematoma de bolsillo		3 (5.7)	2 (1.9)	0.199	0.505-19
Reintervención temprana		4 (7.5)	2 (1.9)	0.077	0.752-23
Neumotórax		1 (1.9)	4 (3.8)	0.520	0.053-4.5
Infección asociada a dispositivo intracardiaco	Infección superficial en sitio de incisión	6 (11.3)	0 (0)	1	-
	Infección de la bolsa	28 (52.8)	0 (0)		
	Infección sistémica o endocarditis asociada a dispositivo intracardiaco	19 (35.8)	0 (0)		

**Tabla TS15.1: Sitio de reconexión según crioablación o radiofrecuencia.**

REDO	Ablación primera vez		
	Crioablación (N = 30)	Radiofrecuencia (N = 12)	
vpii	13 (43.3)	4 (33.3)	0.731
vpsd	20 (66.7)	6 (50.0)	0.514
vpsi	17 (56.7)	5 (41.75)	0.499
vpid	17 (56.7)	5 (41.7)	0.379
<b>Otros sitios</b>			
Sin otros sitios	26 (86.7)	8 (66.7)	0.198*
Foco auricular	1 (3.3)	2 (16.7)	
Intmo mitral	1 (3.3)	2 (16.7)	
Posterolateral AI	1 (3.3)	0 (0.0)	
Carino ritch	1 (3.3)	0 (0.0)	
Pared posterior	0 (0.0)	1 (8.3)	

$\chi^2$   
\*Prueba de Fisher

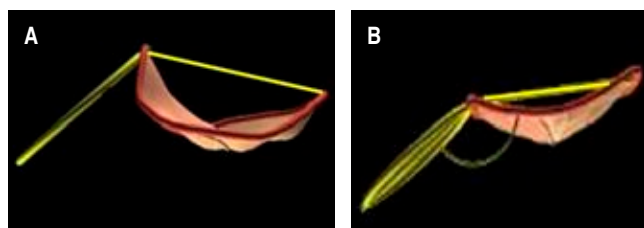
reconexión, en especial en áreas de venas pulmonares derechas en comparación con área de venas pulmonares izquierdas, esto también dado al reto técnico que representa la ablación de venas pulmonares derechas superior como inferior.

**REPORTES NOVEDOSOS**

**TS16. Modificación del perfil anatómico valvular mitral de acuerdo a la geometría ventricular en pacientes hipertensos**

Sauce Pérez Ana Laura, Zamorano Velázquez Noé Fernando, Moreno Ruíz Luis Antonio.  
Hospital de Cardiología Centro Médico Nacional Siglo XXI, IMSS.

**Introducción:** La hipertensión arterial sistémica (HAS) puede causar hipertrofia del ventrículo izquierdo (VI). La evaluación ecocardiográfica la clasifica en: normal (N), remodelado concéntrico (RC), hipertrofia concéntrica (HC) e hipertrofia excéntrica (HE). Sin embargo, la alteración en la geometría del VI también puede afectar estructuras adyacentes como la válvula mitral (VM) debido a que el complejo valvular mitral también incluye la pared



**Figura TS16.1:** A) Paciente sano, ángulo mitro-aórtico 128°, ángulo de la valva posterior 34°. B) Paciente con hipertrofia concéntrica, ángulo mitro-aórtico 155°. Ángulo de la valva posterior 21°.

ventricular subyacente. Cualquier alteración en alguno de los componentes del complejo puede generar disfunción valvular. **Objetivos:** En sujetos con HAS, medir y comparar las medidas geométricas convencionales de la VM, *tenting* y ángulo mitral aórtico de acuerdo a la geometría del VI. **Material y métodos:** Estudio transversal, analítico, en pacientes hipertensos mayores de 18 años con ecocardiograma transtorácico (ETT). Se excluyó cualquier otra condición que provoque alteraciones estructurales del VI y/o VM. Se agregó un grupo de pacientes sanos como referencia. Se realizó ETT con el equipo Vivid E95 (General Electric) y posteriormente el análisis del perfil anatómico de la VM mediante la herramienta 4D Auto MVQ (General Electric). **Resultados:** Se reclutaron 29 sujetos de septiembre de 2020 a junio de 2021; nueve fueron hombres. Tres grupos: N n = 14, RC n = 13, HC n = 2, no se encontraron pacientes con HE. Sujetos sanos n = 7. Se comparó el grupo de pacientes sanos vs hipertensos y el ángulo de la valva posterior mostró diferencias significativas: sanos 33°, N 31°, RC 40° y HC 22.5° (p = 0.031). Entre los sujetos hipertensos el ángulo mitroaórtico mostró diferencias significativas: N 140°, RC 137° y HC 155° (p = 0.047) y el ángulo de la valva posterior (p = 0.016). **Discusión:** No existen estudios hasta el momento que evalúen las modificaciones en el perfil anatómico de la válvula mitral en los pacientes hipertensos. El ángulo mitroaórtico y el ángulo de la valva posterior muestran diferencias significativas entre los pacientes hipertensos; esto probablemente debido a que a mayor alteración en la geometría del VI, la válvula tiende a un mayor aplanamiento con un incremento en el ángulo mitroaórtico y una disminución en el ángulo de la valva posterior (Figura TS16.1). **Conclusiones:** El ángulo mitroaórtico y el ángulo de la valva posterior muestran diferencias significativas entre los pacientes hipertensos.

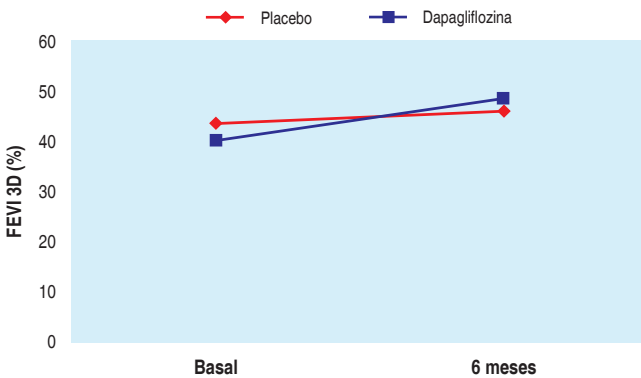
**TS17. Efecto de dapagliflozina en la función sistólica ventricular izquierda en pacientes con IAMCEST**

Esquivel Sifuentes Ricardo Arturo, Ivey Miranda Juan Betuel, Romero Zertuche Diana, González Gurrola Erwing Enrique.  
Hospital de Cardiología CMN SXII, IMSS.

**Introducción:** Los sobrevivientes de IAMCEST corren el riesgo de desarrollar ICC. La repercusión hemodinámica principal y mayormente evaluada como parte del pronóstico es la función sistólica con alto impacto en la mortalidad. El SLG como medición de FS ha demostrado tener mejor representación y pronóstico. Existen fármacos que como parte del mecanismo de antirremodelado adverso (bloqueadores SRAA) ya forman parte de la farmacoterapia estandarizada. Otros fármacos (BB) en últimos metaanálisis han fallado en demostrar beneficio en los pacientes postinfartados a corto y largo plazo. Los iSGLT2 han demostrado beneficios CV importantes. Estudios experimentales con animales han demostrado que en pacientes con IC secundaria a IAM pudieran tener efectos benéficos en la FS. **Objetivos:** Comparar el efecto de dapagliflozina sobre la FS del VI medida por ECOTT en pacientes con IAMCEST a seis meses de tratamiento medido mediante SLG, FEVI 3D y trabajos miocárdicos. **Material y métodos:** Se realizó un ensayo clínico, aleatorizado, triple ciego (maniobra, intervención y análisis estadístico), controlado con placebo. Se determinó inclusión de 60 pacientes con IAMCEST anteriores reperfundidos exitosamente (ICPP o trombólisis < 12 h del inicio de síntomas). Los pacientes se

**Tabla TS17.1: Comparación entre las características basales y a los 6 meses en la población de estudio.**

Variable ecocardiográfica a seis meses	Grupos	Basal	6 meses	p
FEVI 3D (%)	Control	43.5 ± 9*	46 ± 2.82	0.51 (NS) <sup>T</sup>
	Dapagliflozina	40.28 ± 8.75	48.57 ± 4.42	0.024 (S) <sup>T</sup>



**Figura TS17.1:** Comportamiento de FEVI en pacientes de grupo dapagliflozina vs placebo (mediciones basales y a seis meses).

aleatorizaron a dos brazos (dapagliflozina 10 mg al día o placebo, el cual se administró por seis meses). Se realizaron mediciones basales y a seis meses mediante ECOTT. **Resultados:** Sin diferencias estadísticas entre los grupos de estudio, se lograron aleatorizar seis pacientes por grupo, aún con pacientes en seguimiento. Se demostró que el grupo dapagliflozina presentó una mejoría de la SLG > 3 up (diferencia de medias SLG basal - 6 meses de 5.11%, p = 0.001) (Tabla TS17.1 y Figura TS16.1). Los otros parámetros evaluados presentaron mejoría a favor del grupo dapagliflozina

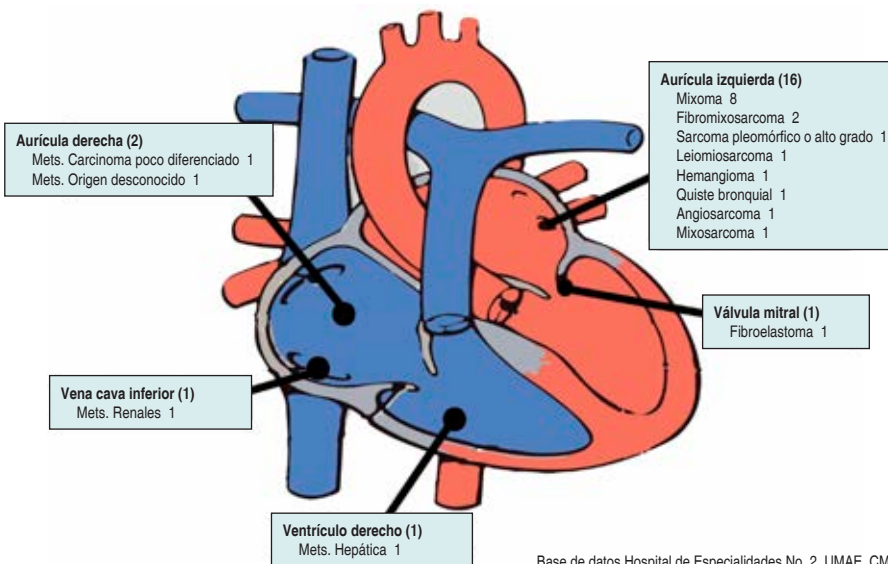
(FEVI p = 0.024; IEM p < 0.05; ITM p = 0.024; ITMC p = 0.022; reducción del ITMD p < 0.05). **Conclusiones:** La intervención con dapagliflozina vs grupo control se asoció a un incremento estadísticamente significativo de los parámetros de FS evaluados.

**TUMORES DE CORAZÓN**

**TS18. Prevalencia de tumores cardiacos, características clínico-patológicas y ecocardiográficas en pacientes del noroeste del país**

Montoya Iribe Christi Dayana, Machain Leyva Cyntia Zulema, Zazueta Armenta Verónica, Quezada Angulo Rafael Carlos. Hospital de Especialidades No. 2 Centro Médico Nacional del Noroeste, Ciudad Obregón, Sonora.

**Introducción:** Las masas cardiacas más frecuentemente encontradas en la ecocardiografía son trombos, vegetaciones y tumores cardiacos. Los tumores cardiacos se clasifican según sus características histológicas (benignas o malignas) y por su origen en metastásico o primario. Los tumores cardiacos son raros y en México se desconoce con exactitud su epidemiología. **Objetivos:** Describir la prevalencia de tumores cardiacos en el Servicio de Cardiología del HE No. 2, de enero de 2016 a julio de 2021. **Material y métodos:** Estudio retrospectivo, observacional, descriptivo, transversal. Se incluyeron pacientes con diagnóstico de tumor cardiaco por ecocardiograma y que contaran con reporte histopatológico, se analizaron características clínicas y ecocardiográficas. **Resultados:** Se incluyeron 21 pacientes. En nuestra unidad se obtuvo una prevalencia de tumores cardiacos de 0.0019% durante el periodo de 2016-2021. Los tumores cardiacos benignos fueron 52.4% y malignos 47.6%. El tumor cardiaco benigno más frecuente fue el mixoma y el sarcoma fue el tumor maligno más usual. Con respecto a las características ecocardiográficas (Figura TS18.1), 16 tumores estaban localizados en la aurícula izquierda, dos en la aurícula derecha, uno en la válvula mitral, uno en el ventrículo derecho y uno en la vena cava inferior. La insuficiencia



**Figura TS18.1:**

Esquema de la distribución de subtipos de tumores cardiacos por ubicación anatómica.

Base de datos Hospital de Especialidades No. 2, UMAE, CMNNO.

cardíaca fue la presentación clínica más frecuente en 61.9%. Se obtuvo una incidencia para el estado de Sonora de seis casos por cada 100,000 habitantes/año y de Sinaloa de 7.5 casos por cada 100,000 habitantes/año. **Discusión:** La prevalencia de tumores cardíacos es extremadamente rara, de 0.001 a 0.03% reportado en la mayoría de las series de autopsias. En nuestra unidad se obtuvo una prevalencia de tumores cardíacos de 0.0019% durante el periodo 2016-2021, concordante con lo reportado en la literatura a nivel mundial. El mixoma cardíaco es el tumor primario benigno más común en adultos; con predilección por el sexo femenino. El 75-80% de los mixomas son localizados en la aurícula izquierda. **Conclusiones:** Los tumores cardíacos son una entidad patológica poco frecuente, su prevalencia es menor a 0.1% y el 80% son de etiología benigna. El ecocardiograma es la piedra angular en la evaluación de las masas cardíacas. En la región del noroeste del país existe un aumento de la incidencia de tumores cardíacos comparado con lo reportado por Cresti y colaboradores, que mencionan 1.38 casos por cada 100,000 habitantes/año.

## VALVULOPATÍAS

### TS19. Eficacia y seguridad de TAVR en pacientes con estenosis aórtica severa bicúspide

Rivas Gálvez Ronald, García García Francisco, Muratalla González Roberto, Alcántara Meléndez Marco, Merino Rajme José, Hernández Esparza Tomás, Solorio Pineda Abel.

Departamento de Cardiología Intervencionista, Centro Médico Nacional 20 de Noviembre, ISSSTE.

**Introducción:** TAVR es un tratamiento establecido para pacientes de riesgo alto hasta bajo con EA sintomática. VAB es una anomalía congénita común que afecta de 0.5 a 2.0% de los adultos, y de 2

Variable	Bicúspide n (%)	Tricúspide n (%)	p
<b>Mortalidad</b>			
Muerte ≤ 30 días	4 (8)	22 (11.6)	0.46
Muerte cardiovascular	3 (6)	13 (6.8)	0.83
Muerte no cardiovascular	3 (6)	20 (10.6)	0.32
<b>MACES</b>			
Muerte total	3 (6)	13 (6.8)	0.83
Infarto agudo de miocardio	1 (2)	8 (4.2)	0.46
Evento cerebrovascular isquémico	5 (10)	9 (4.7)	10.15
Complicaciones de hemorragia	2 (4)	8 (4.2)	0.94
Complicaciones vasculares	4 (8)	30 (15.8)	0.16
Lesión renal aguda	1 (2)	7 (3.7)	0.55
Disturbios en la conducción eléctrica			
BCRIHH	17 (34)	48 (25.3)	0.21
BAVC	4 (8)	29 (15.3)	0.18
Mal posicionamiento de la válvula	1 (2)	1 (0.5)	0.30
Gradiente medio transvalvular aórtico (mmHg) post-TAVR, mediana (p25-p75)	7.9 (5-12)	8 (5-12)	0.60
Fuga paravalvular			0.31
Ausencia	30 (60)	103 (54.2)	
Leve	12 (24)	51 (26.8)	
Moderada	2 (4)	11 (5.8)	
Severa	1 (2)	0 (0)	

a 6% de los pacientes desarrollan EA grave. En el pasado TAVR era considerada una contraindicación en los pacientes con VAB por el riesgo de más complicaciones; sin embargo, en la actualidad puede considerarse como una alternativa a la cirugía. **Objetivo:** Evaluar la eficacia y seguridad de TAVR entre pacientes con estenosis aórtica severa con válvula bicúspide comparado con estenosis aórtica severa con válvula tricúspide. **Material y métodos:** Estudio tipo descriptivo, retrospectivo, observacional, transversal, de un solo centro. Se incluyeron pacientes con estenosis aórtica severa en válvula bicúspide sometidos a TAVR entre enero de 2015 a diciembre de 2021 comparado con pacientes con válvula tricúspide. Se excluyeron pacientes con *valve in valve*. Se analizaron desenlaces de eficacia y seguridad. **Resultados:** De 300 pacientes se incluyeron 240 con diagnóstico de EA severa, de los cuales 50 se encuentran con anatomía bicúspide. Hubo 136 (56.6%) pacientes masculinos. La edad media en los pacientes con válvula bicúspide fue 72.7 + 7.9 vs 75.8 + 8.4 en pacientes con válvula tricúspide con una p = 0.01. No se encontró diferencia significativa entre los grupos en el resto de las características iniciales (Tabla TS19.1) ni tampoco en el tipo y tamaño de la válvula, desenlaces de eficacia y seguridad (Tabla TS19.2). La clase funcional NYHA más frecuente entre ambos grupos es la clase funcional II. La ausencia de fuga paravalvular fue significativa en pacientes con válvula autoexpandible 51 (58%) vs balón expandible 55 (72.4%). **Conclusiones:** TAVR es un tratamiento seguro y eficaz en pacientes con estenosis aórtica severa con anatomía bicúspide.

Variable	Bicúspide n (%)	Tricúspide n (%)	p
Edad	72.7 ± 7.9	75.8 ± 8.4	0.01
Masculino	27 (54)	109 (57.4)	0.66
Femenino	23 (46)	81 (42.6)	
Tipo de bivalva			
0	3 (6)	NA	
1	47 (94)	NA	
2	0 (0)	NA	
Área valvular	0.46 ± 0.21	0.51 ± 0.20	0.16
Clasificación de la estenosis aórtica			0.96
D1	39 (78)	145 (76.3)	
D2	6 (12)	25 (13.2)	
D3	5 (10)	20 (10.5)	
Gradiente medio transvalvular aórtico (mmHg) pre-TAVR	50.4 ± 19.5	48.2 ± 16.9	0.43
Velocidad máxima pre-TAVR	4.46 ± 0.86	4.32 ± 0.84	0.29



**A**

Aceves Chong Laura Paola *s51, s66, s67*  
 Aceves-Millán Rocío *s23*  
 Águila Alvarado Luis *s49*  
 Águila Alvarado Luis Adrián *s67*  
 Alcántara Meléndez Marco *s35, s89*  
 Alcántara-Meléndez Marco A *s18*  
 Alfonso Manterola Fernando *s14*  
 Almendárez Lacayo Marcel *s14*  
 Alvarado Ávila Julio César *s34*  
 Álvarez Covarrubias Héctor Alfonso  
*s15, s35, s36, s42, s43*  
 Álvarez Velasco Ruth *s14*  
 Amaya Tapia Gerardo *s27*  
 Amezcua-Gómez Lilia *s23*  
 Andrade Cuellar Elías Noel *s52, s74*  
 Aquino Bruno Heberto *s40, s52, s69, s74*  
 Aquino-Bruno Heberto *s18*  
 Araiza Garaygordobil Diego  
*s19, s20, s31*  
 Arboine Aguirre Luis Alberto *s14, s36, s37*  
 Arias Mendoza Alexandra *s19, s20, s31*  
 Arroyo Espinosa Daniel Iván *s75*  
 Arroyo Rodríguez Cuitláhuac *s17*  
 Arzola Hernández José Cruz *s85*  
 Ascaño Flores Alba Melina *s62*  
 Ávalos Ríos Javier Miguel *s60*  
 Avalos Ríos Miguel *s18*  
 Avanzas Fernández Pablo *s14*  
 Ávila Chávez Abdon *s35*  
 Azpiri López José R *s30, s32, s33*

**B**

Balderas Palacios Mario A *s30, s32, s33*  
 Balderrain Morales Nallely *s31*  
 Baltazar Cordero Eloina del Carmen *s58*  
 Bárcena Molina César *s18, s75*  
 Barrera Oranday Ernesto Alexis *s76*  
 Barrios Pérez Karla Verónica *s54, s74*  
 Barrón-Molina José Luis *s39*  
 Bautista Cavazos Iván Roel *s85*  
 Becerra-Martínez José Manuel *s45*  
 Becerra-Martínez Juan Carlos *s45*  
 Belderrain Morales Nallely *s19, s20*  
 Bellera-Gotarda Neus *s39*  
 Beltrán Ochoa Jorge *s49, s77*

Benavides González Mario Alberto *s83*  
 Betancourt del Campo Héctor Guillermo  
*s11, s26, s65*  
 Betanzos Arredondo José Luis  
*s36, s37, s49, s53, s68, s70, s71*  
 Blancas Pérez Luis Ángel *s60, s74*  
 Blanco-Velasco Daniel Gilberto *s56, s57*  
 Boroel Cervantes Diego Alberto *s60*  
 Borrayo-López Francisco Javier *s12*  
 Bravo Suarez María Fernanda *s20*  
 Bremauntz-Fonseca Fernando *s20, s28*

**C**

Cabrales García Rafael *s76*  
 Calzada Asencio Andrés *s60*  
 Campos Delgadillo Jorge *s35*  
 Campos Delgadillo Jorge Leonardo *s25*  
 Canché Bacab Erick Alberto *s46*  
 Cárdenas de la Garza Jesús A *s32, s33*  
 Cárdenas Ocón Jesús M *s53*  
 Cárdenas Ocón Jesús Mario *s78*  
 Carrillo-Calvillo J *s45*  
 Carrillo López Xóchitl América *s76*  
 Carrillo Pacheco Pedro Alejandro *s73*  
 Carrizales-Sepúlveda Edgar Francisco *s48*  
 Casillas Gudiño Juan Ramón *s27*  
 Castillo Moreno Gustavo *s60*  
 Cepeda-Rocha María *s29*  
 Cerpa-Cruz Sergio *s28, s29*  
 Chávez Ávila Abdon *s25*  
 Chávez Herrera Juan Carlos *s80*  
 Colunga Pedraza Iris J *s30, s32, s33*  
 Contreras Alvarado Theo Y *s53*  
 Cortés de la Torre Juan Manuel *s34*  
 Cortés-García Víctor Adrián *s61*  
 Cortés Sáinz Alejandro *s68*

**D**

Dávila Jiménez José A *s30*  
 De la Cruz Estrella Adrián Esau *s63*  
 De la Parra Calderón José A *s69*  
 De la Parra José Antonio *s54*  
 De León Essau *s37*  
 De León Sánchez Essau Alberto *s21*  
 Delgado Gutiérrez Jorge Guillermo *s43*  
 Del Valle Fernández Raquel *s14*

Díaz Dávalos José de Jesús *s63*  
 Domingo-Ribas Enric *s39*

**E**

Espinoza-Escobar Gabriela *s61*  
 Esquivel Sifuentes Ricardo Arturo *s87*  
 Esteva Lopez Jorge *s31*  
 Esteva López Jorge *s19*  
 Esteva López Jorge Arturo *s19, s20*  
 Estrada Gallegos Joel *s60*  
 Esturau Santaló Ramón *s46*

**F**

Faustino Maravilla Gladis *s40, s69*  
 Félix Córdova Josué Abisaí *s55*  
 Fernández Vargas María Guadalupe *s64*  
 Figueroa Chaparro Luis *s31*  
 Figueroa Saucedo Sergio Ramón *s17*  
 Flores Arizmendi Ramón Alejandro *s59*  
 Flores Puente Fernando *s18, s74*  
 Flores Salinas Héctor Enrique *s43, s75, s80*  
 Flores Tesisteco Francisco *s66*  
 Fonce Kuri Javier Alejandro *s47*  
 Fonseca Reyes Salvador *s31*  
 Fuentes Moreno Juan Carlos *s40, s52*

**G**

Galarza Delgado Dionicio A *s30, s32, s33*  
 Galván García Eduardo *s71*  
 Galván García José Eduardo  
*s21, s36, s37, s53*  
 Garay Hansen Jorge Alberto *s22, s76*  
 García Arias Mario Ramón *s84*  
 García Carrera Nualik Javier *s51, s66, s67*  
 García Dávalos Israel *s54, s58*  
 García-Dávalos Israel *s56, s57*  
 García del Blanco Bruno *s39*  
 García García Francisco *s35, s89*  
 García-García Juan F *s18*  
 García García Juan Francisco *s25*  
 García Heredia Alexis *s30, s32, s33*  
 García Jiménez Yoloxóchitl *s76*  
 Garro Almendaro Ana Karen *s40*  
 Garza Cisneros Andrea N *s30, s32, s33*

Gaxiola Lazaga Joel David *s41*  
 Godínez Flores Arturo *s80*  
 Gómez-Álvarez Enrique B *s18*  
 Gómez-Gómez Xóchitl Citlalli *s20, s28*  
 González Aceves Eric Noel *s85*  
 González Barrera Gerardo *s26*  
 González-Benítez Mariana *s12*  
 González Fuentes Carolina *s34*  
 González Gurrola Erwing Enrique *s87*  
 González Gutiérrez Carlos *s18*  
 González Rivas Mario *s81*  
 González Saucedo Hugo Eduardo *s66*  
 González Zambrano Héctor *s27*  
 González Zúñiga Claudia Elena *s36, s37*  
 Grimaldi Ascencio José Joel *s62*  
 Guajardo Jáuregui Natalia *s30, s32, s33*  
 Gudiño Amezcua Diego *s83*  
 Gutiérrez Díaz Gonzalo *s83*  
 Gutiérrez Díaz Gonzalo Israel *s81*  
 Guzmán Delgado Nancy Elena *s22*  
 Guzmán Ramírez Denisse *s44, s62*  
 Guzmán Sánchez César Manuel *s75, s80*

**H**

Hernández Dalí Alejandro *s48*  
 Hernández del Río Jorge *s46*  
 Hernández-del Río Jorge Eduardo *s20, s28, s29*  
 Hernández Esparza Tomás *s35, s89*  
 Hernández Flores Kevin *s18*  
 Hernández Flores Kevin René *s60*  
 Hernández Molina Laura Lizeth *s47*  
 Hernández-Pilotzi Genaro *s71, s72*  
 Hernández Salazar Eduardo *s81, s83*  
 Hernández-Vaquero Daniel *s14*  
 Herrera Gavilanes Ramón *s17*  
 Huitrado Meléndez Francisco Eduardo *s66, s67*

**I**

Infante Hernández Jesús Eliazim *s62*  
 Inzunza-Cervantes Gustavo *s61*  
 Irigoyen Hernández Alan Fernando *s62*  
 Ivey Miranda Juan Betuel *s87*  
 Ixcamparij-Rosales Carlos *s23*  
 Izaguirre Guajardo Gerardo *s78*

**J**

Jacobo García Jennifer Jocelyn *s81*

Jiménez Flores Sergio *s19*  
 Jiménez Limón Salvador *s80*  
 Jiménez López René *s64*  
 Joner Michael *s15, s35, s36, s42, s43*  
 Juárez Escobar Karim Yarek *s84*  
 Juárez Najarro Steaven Antonio *s19*

**K**

Kastrati Adnan *s15*

**L**

Lachmann Mark *s15*  
 Lagunas Acosta Miguel Ricardo *s66, s67*  
 Lamar Marco Antonio *s63*  
 Lara Vargas Jorge Antonio *s25, s69*  
 Laugwitz Karl-Ludwig *s15*  
 Leal Alvarado Talía Maritza *s46*  
 Leal Alvarado Talía Maritza *s64*  
 Leiva-Pons J *s45*  
 Lendo López Arcenio Alfonso *s22, s71*  
 Lendo-López Arcenio Alfonso *s79*  
 Leon-Blanchet Maria Fernanda *s20*  
 López Borbón Jesús Francisco *s55*  
 López Gallegos Diana *s54*  
 López-Gallegos Diana *s56, s57*  
 López Lizárraga Miguel Ángel *s58*  
 López Moreno Víctor *s83*  
 López-Quijano J *s45*  
 López-Rincón Meredith *s79*  
 Lugo Pérez Salvador *s30*  
 Luna Rodríguez Fernando Vladimir *s68*

**M**

Machain Leyva Cyntia Zulema *s17, s41, s88*  
 Macías Franco Miguel Ángel *s46, s64*  
 Madrigal Salcedo Carlos *s18*  
 Madrigal Salcedo Carlos Arturo *s60*  
 Marcial Mejía Aldo *s19, s31*  
 Marcial Mejía Aldo Isaac *s19, s20*  
 Mares-País Roberto *s12*  
 Marius Lutz *s35*  
 Márquez González Horacio *s54, s58, s77*  
 Márquez-González Horacio *s57*  
 Marti-Aguasca Gerard *s39*  
 Martínez Anaya Daniel Alejandro *s46*  
 Martínez Cardozo Daniel *s24*  
 Martínez Escobar María *s77*  
 Martínez Esquivel Liliana *s85*

Martínez Gutiérrez Porfirio Eduardo *s80*  
 Martínez Hernández Francisco *s17*  
 Martín Francisco Javier *s45*  
 Mayr Patrick *s35*  
 Medina Servín Misael *s49, s77*  
 Meléndez Ramírez Gabriela *s40*  
 Mena Sepúlveda Luis Alberto *s37, s50, s53*  
 Méndez Bizarrón Blanca Esthela *s41*  
 Mendoza González Celso Agustín *s84*  
 Mercado Leal Gerardo *s60, s75*  
 Merino Rajme José *s35, s89*  
 Merino-Rajme José A *s18*  
 Merino Rajme José Alfredo *s25*  
 Mero Vélez Ricardo Guzmán *s58*  
 Millán Iturbe Óscar *s41*  
 Miranda-Aquino Tomás *s20, s23, s28, s29*  
 Montoya-Escobar Diana Paola *s12*  
 Montoya Iribe Christi Dayana *s41, s72, s88*  
 Morales Montesinos E *s45*  
 Morales Portano Julieta *s18, s35, s40, s54*  
 Morales Portano Julieta D *s75*  
 Morales-Portano Julieta D *s18*  
 Morales Portano Julieta Danira *s40, s60, s69, s74*  
 Morales Rendón Eliu Jefte *s83*  
 Morales-Rendón Eliu Jefte *s48*  
 Moreno Guillen Alejandro *s11, s26, s65*  
 Moreno Ruíz Luis Antonio *s87*  
 Moris de la Tassa César *s14*  
 Muratalla González Roberto *s25, s35, s40, s89*  
 Muratalla-González Roberto *s18*

**O**

Olivares Fernández Yuriria E *s53*  
 Olvera Cruz Edward *s63*  
 Ornelas-Aguirre José Manuel *s61*  
 Ortega Berumen Eric Marcos *s51*  
 Ortiz Avalos Martín *s11, s26, s85*  
 Ortiz Ávalos Martín *s65*  
 Osuna Ramos Juan Fidel *s24*  
 Otaegui-Irurueta Imanol *s39*

**P**

Padilla Islas Alejandro *s17*  
 Padilla Islas Luis Alejandro *s41, s55*  
 Palacios Rodríguez Juan M *s53*  
 Palacios Rodríguez Juan Manuel *s21, s37, s53, s76*  
 Palma-Carbajal Ricardo *s39*  
 Pascual Callejas Isaac *s14*  
 Patrick Mayr *s36*

Pellegrini Constanza *s36*  
 Peralez Peralta Cinthya A *s53*  
 Peralez Peralta Cinthya Arely *s78*  
 Pérez Landeros Jacob Esaú *s43, s73*  
 Pérez Molina José de Jesús *s31*  
 Pérez Moreno José Gerardo *s72*  
 Pérez Siller Grecia *s49, s77*  
 Pérez-Topete Silvia Esmeralda *s28, s29*  
 Petersen-Aranguren Fernando *s45*  
 Pinales Salas Raúl *s34*  
 Pineda Juárez Juan Antonio *s75*  
 Pino Padron Juan Carlos *s64*  
 Pino Padrón Juan Carlos *s46*  
 Plata-Corona Juan C *s18*  
 Porras Catarino Sergio Miguel *s46*  
 Presch Antonia *s15*

**Q**

Quezada Angulo Rafael Carlos *s72, s88*

**R**

Radillo Alba Hugo Alberto *s46*  
 Ramírez Rangel Pamela *s58*  
 Rentería Valencia Álvaro Diego  
*s49, s50, s70*  
 Reynier Garza Valeria *s20*  
 Rheude Tobias *s36*  
 Rincón Gómez Imelda *s54, s59, s77*  
 Ríos López Stefany Hiday *s41, s72*  
 Rippen Elena *s15*  
 Rivas Gálvez Ronald *s35, s89*  
 Rivas Gálvez Ronald Edgardo *s25*  
 Rivera-Hermosillo Julio Cesar *s72*  
 Rivera-Hermosillo Julio César *s71*  
 Rivera Martínez Luigi *s75*  
 Roa Martínez Bricia *s77*  
 Rocha Salazar Jorge Alberto *s26*  
 Rodríguez Díez Gerardo *s11,*  
*s25, s26, s65, s85*  
 Rodríguez Gómez Jaqueline *s46*  
 Rodríguez-Martín I *s22*  
 Rodríguez Serrano Gustavo *s35, s40, s54*  
 Rodríguez Zavala Guillermo  
*s43, s63, s73, s80*

Romero Velarde Enrique *s31*  
 Romero Zertuche Diana *s87*  
 Roque Palacios Carlos *s18*  
 Roque Palacios Carlos Javier *s60*  
 Rosal-Arteaga Christian Arnoldo *s29*  
 Ruge Hendrik *s35, s43*

**S**

Salazar Lizárraga David *s54, s58*  
 Salazar-Lizárraga David *s57*  
 Sánchez Contreras Carmen Alicia *s58, s84*  
 Sánchez Góngora Irma Niria *s66*  
 Sánchez López Sheila *s58*  
 Sánchez-Margalet V *s22*  
 Sánchez-Mora C *s22*  
 Sánchez Peña Pablo *s64*  
 Sánchez Rodríguez Nadia *s18*  
 Sánchez Rodríguez Nadia I *s60*  
 Sánchez Trujillo Luis Adolfo *s22, s76*  
 Sánchez-Trujillo Luis Adolfo *s79*  
 Sandoval Castillo Dinora *s54*  
 Santiago Hernández Jaime *s59*  
 Santiago-Hernández Jaime Alfonso *s56*  
 Santos Ballardo Marco Antonio *s17*  
 Sarabia Chao Vianney *s19, s20, s31*  
 Sauce Pérez Ana Laura *s60, s87*  
 Serra-Creu Bernat *s39*  
 Serra-García Vicenç *s39*  
 Sierra Fernández Carlos Rafael *s84*  
 Silva Cardona Erwin Eladio *s83*  
 Silva-Cardona Erwin Eladio *s48*  
 Silva Centeno Faustino Jesús *s69*  
 Solís Solís Pedro Hugo *s73*  
 Soliz Uriona Luis *s31*  
 Solorio Pineda Abel *s35, s89*  
 Solorio Pineda Abel Alexis *s25*  
 Soto-Álvarez Claudia *s12*  
 Soto-Álvarez Rafael *s12*  
 Suárez Bravo María Fernanda *s19, s31*

**T**

Torres Araujo Laura Victoria *s58*  
 Torres Avelar Haidee *s34*  
 Torres Rosales Jorge *s59*

Trenkwalder Teresa *s15*  
 Trujillo García Anival *s22, s44*

**V**

Valverde Rodríguez Luis Guillermo *s66*  
 Vásquez Serna Cesar Iván *s17*  
 Vega Quesada Luis Andrés *s66*  
 Velázquez Gutiérrez Guillermo de Jesús *s63*  
 Vera-Pineda Raymundo *s48*  
 Verdugo Castro Enrique *s37*  
 Vidal-Morales G *s45*  
 Villalobos Flores Abraham  
*s37, s49, s53, s70*  
 Villareal-Escamilla Laura *s79*  
 Villaverde Espinosa Nancy *s58*  
 Vitela-Rodríguez Jorge Alberto *s48*

**X**

Xhepa Erion *s15, s35, s36, s42, s43*

**Y**

Yáñez Gutiérrez Lucelli *s54, s58, s77*  
 Yáñez-Gutiérrez Lucelli *s56, s57*  
 Yucupicio García Cyntia Margarita  
*s41, s68, s72*  
 Yurriar Rodríguez David *s85*

**Z**

Zambada Gamboa Anahí de Jesús *s80*  
 Zamorano Velázquez Noé Fernando *s87*  
 Zárate Zepeda Ricardo *s43, s73*  
 Zarco García Liliana *s52*  
 Zavala García Gerardo *s84*  
 Zazueta Armenta Verónica  
*s17, s55, s68, s72, s88*  
 Zazueta-Armenta Verónica *s61*  
 Zúñiga Mendoza Sergio *s49*