

CARDIOVASCULAR AND METABOLIC SCIENCE

Continuation of the Revista Mexicana de Cardiología

2022



ANCISSTE

23 - 26 Marzo, 2022
World Trade Center
Ciudad de México & Online

**Resúmenes de Trabajos Libres
y Casos Clínicos**

VOLUME 33, SUPPLEMENT 2
APRIL-JUNE 2022

Indexed under CUIDEN data base (Granada España)
Complete version on internet (indexed and compiled):
Medigraphic, Literatura Biomédica: www.medigraphic.org.mx



MESA DIRECTIVA 2021-2023

Presidente: Dr. José Alfredo Merino Rajme

Secretario: Dr. Jorge Antonio Lara Vargas

Prosecretario: Dr. Ricardo Gutiérrez Leal

Tesorero: Dra. Luz Dinora Sandoval Castillo

Coordinador de Actividades Académicas: Dr. Eduardo Meaney Mendiola

Comité Científico

Dr. Mauro Echavarría Pinto

Comité de Honor y Justicia

Dr. Eduardo Meaney Mendiola. 2003-2007

Dr. Enrique Gómez Álvarez. 2007-2009

Dr. Juan Miguel Rivera Capello. 2009-2012

Dr. Rogelio Robledo Nolasco. 2012-2014

Dr. Vidal González Coronado. 2014-2016

Dra. Adriana Puente Barragán. 2016-2018

Dr. Francisco Valadez Molina. 2018-2021

Vocales de capítulos

Cardiología Clínica: Dra. Lescy Macedo Calvillo

Insuficiencia Cardiaca: Dr. Gerardo Mercado Leal

Imagen Cardiovascular: Dra. Gabriela Meléndez Ramírez

Intervencionismo Cardiovascular: Dr. Israel Alexis Gómez Anaya

Diabetes y metabolismo: Dr. Jorge Eduardo García Hernández

Intervencionismo Periférico: Dra. Liza Ochoa Armendáriz

Cardiopatía en la Mujer: Dra. Cielmar Galeana Abarca

Ecocardiografía: Dr. Fernando Flores Puente

Electrofisiología y Arritmias: Dr. René Jiménez López

Cirugía Cardiorotáica: Dra. María Del Sol García Ortigón

Cardiopediatría: Dra. Sandra Antunes Sánchez

Enfermería: Estela Bello García

Nutrición: Dra. Isabel Martínez del Río Requejo

Delegados Estatales

Aguascalientes: Dra. Yadiralia Torres Medina

Baja California Norte: Dr. Bernardo Sáenz Molina

Baja California Sur: Dr. Ernesto Ibarra Álvarez

Chiapas: Dr. Arturo Alberto Piña Flores

Chihuahua: Dra. Eddy Alicia Madrid Dour

Coahuila: Dr. Ulises López Peña

Durango: Dr. Anuar Delahanty Delgado

Estado de México: Dr. Alejandro Godínez Montes De Oca

Guanajuato: Dr. Jesús Ernesto Luna Cárdenas

Hidalgo: Dra. Patricia Nuriulú Escobar

Jalisco: Dra. Abril Gutiérrez Balcázar

Michoacán: Dr. Antonio Venegas Tinoco

Morelos: Dr. Ricardo Gutiérrez Leal

Nayarit: Dra. Laura Marina Castillón Rodríguez

Nuevo León: Dr. Mauricio Cortés Aguirre

Oaxaca: Dr. Francisco Samuel Olmedo Bernal

Puebla: Dra. Talía Maritza Leal Alvarado

Querétaro: Dr. Roberto Carlos Macías Cervantes

Quintana Roo: Dr. Rafael Alberto Menchi Xequé

San Luis Potosí: Dr. Arturo Olvera Farías

Sinaloa: Dra. Verónica Amalia Nañez Olivares

Sonora: Dra. Edith Dalila Ruiz Gastelum

Veracruz: Dra. Paulina Oropeza

Yucatán: Dr. Francisco Javier Cardosa Flores

Zacatecas: Dr. José Manuel Enciso Muñoz

CARDIOVASCULAR AND METABOLIC SCIENCE www.ancam.org.mx

Continuation of the Revista
Mexicana de Cardiología

Official communication organ of:

- Asociación Nacional de Cardiólogos de México
- Sociedad de Cardiología Intervencionista de México
- Asociación Nacional de Cardiólogos del Centro Médico La Raza
- Asociación Nacional de Cardiólogos al Servicio de los Trabajadores del Estado
- Asociación Mexicana para la Prevención de la Aterosclerosis y sus Complicaciones
- Alianza por un Corazón Saludable
- Sociedad Mexicana de Cardiología Preventiva
- Sociedad Mexicana de Electrofisiología y Estimulación Cardíaca
- Asociación Médica del Hospital de Cardiología Centro Médico Nacional Siglo XXI

Editor-in-Chief

Dr. Eduardo Meaney

Executive Editor

Dra. María del Pilar Ortiz Vilchis

Editor Emeritus

Dr. José Navarro Robles

National Associate Editors

Dr. Pedro Gutiérrez Fajardo (ANCAM)
Dr. Jorge Cortés Lawrenz (SOCIME)
Dra. Nydia Vanzzyni (SONECOM)
Dr. Germán Ramón Bautista López (ANCCMR)
Dr. Francisco Valadez Molina (ANCISSTE)
Dr. Ulises Rojel Martínez (SOMEEC)
Dr. Alfredo Estrada Suárez (AMPAC)
Dr. Adolfo Chávez Mendoza (AMEHCARDIO CMN Siglo XXI A.C.)
Dra. Juana Pérez Pedroza (SMCP)
Dr. Rafael Shuchleib Chaba (FIC MX)

International Associate Editors

Dr. Lawrence Brunton, San Diego, USA
Dr. Francisco Villarreal, San Diego, USA
Dr. Sami Viskin, Tel Aviv, Israel
Dr. Fernando Stuardo Wyss, Guatemala, Guatemala

Editorial Board

Dr. Alejandro Alcocer, CDMX
Dr. Erick Alexanderson Rosas, CDMX
Dr. Carlos Alva Espinosa, CDMX
Dr. Efraín Arizmendi Uribe, CDMX
Dr. Roberto Arriaga Nava, CDMX
Dr. Víctor Bernal Dolores, Veracruz, Ver.
Dra. Lidia Angélica Betancourt, CDMX
Dra. Gabriela Borrayo Sánchez, CDMX
Dr. Guillermo M. Ceballos Reyes, CDMX
Dr. Armando Cruz Vázquez, CDMX
Dr. Jesús de Rubens Figueroa, CDMX
Dr. José Manuel Enciso Muñoz, Zacatecas, Zac.
Dr. Joel Estrada Callegos, CDMX
Dr. Efraín Gaxiola López, Guadalajara, Jal.
Dra. Araceli Noemí Gayosso Domínguez, CDMX
Dr. Juan Rafael Gómez Vargas, Guadalajara, Jal.
Dr. Miltón Ernesto Guevara Valdivia, CDMX
Dr. Hugo Ricardo Hernández García, Guadalajara, Jal.
Dr. Héctor Hernández y Hernández, CDMX
Dr. Mariano Ledesma Velasco, Morelia, Mich.
Dr. Francisco Javier León Hernández, CDMX
Dr. José Luis Leyva Pons, San Luis Potosí, SLP.
Dr. Héctor David Martínez Chapa, Monterrey, N. León
Dr. José Luis Moragrega Adame, Irapuato, Gto.
Dr. Juan Carlos Necoechea Alva, CDMX
Dr. Salvador Ocampo Peña, CDMX
Dr. Arturo Orea Tejeda, CDMX
Dr. Juan Manuel Palacios Rodríguez, Monterrey, N. León
Dra. Hilda Peralta Rosado, Mérida, Yuc.
Dr. Erick Ramírez Arias, CDMX
Dr. Pedro Rendón Aguilar, Cd. Delicias, Chih.
Dr. César Rodríguez Gilabert, Veracruz, Ver.
Dr. Humberto Rodríguez Reyes, Aguascalientes, Ags.
Dr. Ángel Romero Cárdenas, CDMX
Dra. Edith Ruiz Gastelum, Hermosillo, Son.
Dr. Armando Téllez, New York, USA
Dr. Raúl Teniente Valente, León, Gto.
Dr. Jesús Salvador Valencia Sánchez, CDMX
Dr. Enrique Velázquez Rodríguez, CDMX
Dra. Lucelli Yáñez Gutiérrez, CDMX

Director of Editorial Operations: *Dr. José Rosales Jiménez*



PREVENIR ES NUESTRA META

Asociación Nacional de Cardiólogos de México

Board of Directors 2020-2022

President: Dra. Gabriela Borrayo Sánchez

Vice President: Dr. Arturo Guerra López

Secretary: Dr. Rodolfo Herrera Franco

Assistant Secretary and Social Communication:

Dr. Ernesto Díaz Domínguez

Treasure: Dra. Ana Elena Ancona Vadillo

Scientific Committee: Dr. Eduardo Almeida Gutiérrez

Founder President: Dr. Guillermo González Ramírez



Board of Directors 2022-2023

President: Dr. Andrés García Rincón

Secretary: Dr. Jorge Emiliano Carrillo Guevara

Assistant Secretary: Dr. Efraín Arizmendi

Treasurers: Dr. Francisco García García and

Dr. Narciso de la Torre Jiménez



Asociación Nacional de Cardiólogos del Centro Médico La Raza

Board of Directors 2022-2023

President: Dr. Carlos Obeth Ferreyra Solorio

Secretary: Dr. Eliseo García Rangel

Treasurer: Dr. Narciso de la Torre Jiménez

Founder President: Dr. Marco Antonio Ramos Corrales



Asociación Nacional de Cardiólogos al Servicio de los Trabajadores del Estado

Board of Directors 2021-2023

President: Dr. José Alfredo Merino Rajme

Secretary: Dr. Jorge Antonio Lara Vargas

Treasurer: Dra. Luz Dinora Sandoval Castillo

Assistant Secretary: Dr. Ricardo Gutiérrez Leal



Asociación Mexicana para la Prevención de la Aterosclerosis y sus Complicaciones

Board of Directors 2020-2022

President: Dr. Guillermo Fanghanel Salmón

Vice President: Dr. José Manuel Enciso Muñoz

Secretary: Dra. Leticia Sánchez-Reyes

Treasurer: Dr. Alfredo Servín Caamaño



Asociación Médica del Hospital de Cardiología Centro Médico Nacional Siglo XXI A.C.

Board of Directors 2021-2022

President: Dr. Héctor Galván Oseguera

Vice President: Dra. Lucelli Yañez Gutiérrez

Secretary: Dra. Marianna A. García Saldívia

Treasurer: Dr. Marco Robles Rangel



**Sociedad Mexicana de
Cardiología Preventiva**

Board of Directors 2022-2023

President: Dr. Rubén Ávila Durán

Vice President: Dr. Daniel Granados

Founder and Honor and Justice Committee:

Dr. Héctor Hernández y Hernández

Secretary: Dra. Alberta García Reyna

Treasurer: Dr. Armando Cruz Vázquez



Board of Directors

President: Dr. Adolfo Chávez Mendoza

Vice President: Dra. Karina Lupercio Mora

Secretary: Dr. David Arturo Castán Flores

Treasurer: Dr. Genaro Hiram Mendoza Zavala

Board Member: Dr. Antonio G. García González



**Sociedad Mexicana de
Electrofisiología y Estimulación Cardíaca**

Board of Directors 2021-2022

President: Dr. Martín Ortiz Ávalos

Vice President: Dr. Gerardo Rodríguez Díez

Secretary: Dr. Mauricio Cortés Aguirre

Treasurer: Dr. Iván Carrasco Chávez

Cardiovascular and Metabolic Science (continuation of Revista Mexicana de Cardiología), is the official organ of following medical societies and associations: Asociación Nacional de Cardiólogos de México (ANCCAM), Sociedad de Cardiología Intervencionista de México (SOCIME), Asociación Nacional de Cardiólogos del Centro Médico La Raza (ANCCMR), Asociación Nacional de Cardiólogos al Servicio de los Trabajadores del Estado (ANCISSTE), Asociación Mexicana para la Prevención de la Aterosclerosis y sus Complicaciones (AMPAC), Sociedad Mexicana de Electrofisiología y Estimulación Cardíaca (SOMEEC), Asociación Médica del Hospital de Cardiología Centro Médico Nacional Siglo XXI A.C., Sociedad Mexicana de Cardiología Preventiva, and Alianza por un Corazón Saludable. Address: Magdalena 135, Col. del Valle Norte, Benito Juárez, CP 03103. revistamexicanadecardiologia@medigraphic.com, revmexcardiol@gmail.com.

Cardiovascular and Metabolic Science publishes quarterly, one volume per year. Copyright reservation 04-2019-022717130200-102. Freely distributed with title Certificate No. 3575 and Content Certificate No. 3875. ISSN: 2383-2828. Print run: 200 copies. Postage paid, periodic publication permit authorized by SEPOMEX, number PP09-1877. Characteristics 220441116. The partial or total reproduction of the content of this number can be done with prior authorization of the publisher and mention of the source. **The concepts published in the articles are the entire responsibility of the authors.** **Cardiovascular and Metabolic Science** is registered in the following indexes: Medigraphic, Literatura Biomédica, Sistema Regional de Información en Línea para Revistas Científicas de América Latina, El Caribe, España y Portugal (LATINDEX, by its Spanish abbreviation), Literatura Latinoamericana en Ciencias de la Salud (LILACS), Periódica-UNAM, Biblioteca Virtual en Salud, Brasil (BVS), and University of Salamanca Library, Spain.

Electronic address: www.medigraphic.com/cms/ E-mail addresses: revmexcardiol@gmail.com

Editorial coordination: Dr. José Rosales Jiménez and Marco Antonio Espinoza Lorenzana. Editorial design: Diego Lozano Saavedra.

Art, design, typesetting, pre-press and printing by **Graphimedic, SA de CV**. Tel: 55 8589-8527 to 32. E-mail: emyc@medigraphic.com. **Printed in Mexico.**

TRABAJOS LIBRES

CARDIOLOGÍA CLÍNICA E INSUFICIENCIA CARDIACA

- s106** T1. Repercusiones del confinamiento por COVID-19 en el estado psicológico y calidad de vida de pacientes con insuficiencia cardiaca derecha
Rosas-Trujillo A, Peláez-Hernández V, Luna-Rodríguez GL, Ledesma-Ruiz CD, Casarín-López F, Orea-Tejada A, Camacho-Mendoza N
- s106** T2. Valoración de la VFC en pacientes con FCL y TMO
Sánchez-Rodríguez NI, Madrigal-Saucedo CA, Ávalos-Ríos M, Bárcena-Molina C, González-Gutiérrez CJ, Hernández-Flores KR, Roque-Palacios CJ, Morales-Portano JD
- s107** T3. Rivaroxabán a dosis de protección vascular, impacto en la prevención de eventos cardiovasculares mayores y perfil de seguridad en pacientes con alto riesgo isquémico: experiencia en Centro Médico Nacional 20 de Noviembre
Hernández-Flores KR, Morales-Portano JD, González-Aguilar CL, Blancas-Pérez LA, Roa-Martínez BM, Suárez-Cuenca JA
- s109** T4. Presión de pulso o presión sistólica como predictor de riesgo
Madrigal-Campos DA, Madrigal-Sánchez B
- s110** T5. Efecto del entrenamiento de biorretroalimentación de la variabilidad de la frecuencia cardiaca en pacientes con insuficiencia cardiaca derecha
Luna-Rodríguez GL, Peláez-Hernández V, Ledesma-Ruiz CD, Casarín-López F, Rosas-Trujillo A, Camacho-Mendoza N, Orea-Tejada A
- s110** T6. Sobrecarga y autoeficacia percibida en cuidadores primarios informales de pacientes con insuficiencia cardiaca derecha e insuficiencia cardiaca izquierda
Ledesma-Ruiz CD, Peláez-Hernández V, Luna-Rodríguez GL, Camacho-Mendoza N, Casarín-López F, Rosas-Trujillo A, Orea-Tejada A
- s111** T7. Afectación psicológica en los cuidadores primarios de pacientes con insuficiencia cardiaca por la antigüedad del tiempo de cuidado
Camacho-Mendoza N, Peláez-Hernández V, Luna-Rodríguez GL, Ledesma-Ruiz CD, Casarín-López F, Rosas-Trujillo A, Orea-Tejada A
- s112** T8. Factores predictores de depresión en pacientes con insuficiencia cardiorrespiratoria
Casarín-López F, Peláez-Hernández V, Luna-Rodríguez GL, Ledesma-Ruiz CD, Rosas-Trujillo A, Orea-Tejada A, Camacho-Mendoza N
- s112** T9. Diferencias en síntomas de ansiedad y depresión entre pacientes con insuficiencia cardiaca izquierda y derecha
Ledesma-Ruiz CD, Peláez-Hernández V, Luna-Rodríguez GL, Camacho-Mendoza N, Casarín-López F, Rosas-Trujillo A, Orea-Tejada A



- s113** T10. Implementación de una clínica de insuficiencia cardiaca en un centro no cardiovascular
Bayardo-González JA

CARDIOMETABOLISMO E HIPERTENSIÓN ARTERIAL

- s113** T11. Crisis hipertensivas, un vistazo a cómo lo estamos haciendo
Padilla-Aguilar SY, Gutiérrez-Ramírez AG, Carillo-Delgado EA, Barba-Montiel A, Godínez-Reyes JC

CARDIOPATÍAS CONGÉNITAS

- s117** T12. Comparación de la determinación de las resistencias vasculares pulmonares por ecocardiograma versus cateterismo cardiaco en pacientes pediátricos portadores de conducto arterioso persistente en el Instituto Nacional de Cardiología «Ignacio Chávez»
Gómez-López G, Pereira-López GI, Calderón-Colmenero JE

- s118** T13. Tendencia de la mortalidad de la cirugía cardiaca congénita pediátrica. Análisis de 26 años y validación del sistema STAT en el Instituto Nacional de Cardiología
Figueroa-Solano J, Astudillo-De Haro ED, Miranda-Chávez IO

CIRUGÍA CARDIOVASCULAR

- s119** T14. Tumores cardiacos, revisión de literatura y reporte de casos
Bustos-Alcázar RA, Polanco-Lozada JRD, Corona-Chávez CE, Farfán-Jiménez KL, Díaz-Quiroz G, García-Ortegón MS

IMAGEN CARDIOVASCULAR

- s119** T15. Índice postsistólico en pacientes con cardiopatía isquémica crónica
Moreno-Cruz E, Rivera-Hermosillo J, Alférez-Mora DE, Vergara-Orduña FI
- s120** T16. Parámetros ecocardiográficos para la valoración objetiva en la insuficiencia cardiaca congestiva descompensada en pacientes hospitalizados en Unidad Coronaria Crítica
De la Torre-Zazueta MA, Rivera-Hermosillo JC
- s122** T17. Valor predictivo de severidad de hipertensión pulmonar del *strain* longitudinal de atrio derecho en pacientes pediátricos
Reyes-Mérida MK, Antúnez-Sánchez SP, Delgado-Delgado RN
- s123** T18. Prevalencia de cardiopatía isquémica determinada por gated-SPECT en pacientes con cáncer de mama
Avalos-Ríos JM, Martínez-Escobar M, Mendoza-Avellán LM, Hernández-Martínez A, Pérez-Siller GR

INTERVENCIONISMO CARDIOVASCULAR

- s125** T19. Revascularización completa en el infarto agudo al miocardio con elevación del segmento ST y enfermedad coronaria multivaso
Plata-Corona JC, Aquino-Bruno H, García-García JF, Muratalla-González R, Alcántara-Meléndez MA, Morales-Portano JD, Gómez-Álvarez EB, Merino-Rajme JA
- s125** T20. Pronóstico de revascularización completa vs incompleta en la UMAE 14 en población de sexo femenino
Jiménez-Toxqui M, Rascón-Sabido R, García-Jiménez Y

s128 T21. Efectos hemodinámicos inmediatos del ventrículo izquierdo post TAVR

Rivas-Gálvez RE, Muratalla-González R, García-García JF, Merino-Rajme JA, Alcántara-Meléndez MA, Morales-Portano JD, Rodríguez-Serrano JG, Ávila-Chávez A, Campos-Delgadillo JL, Hernández-Esparza T, Solorio-Pineda AA, Álvarez-Gutiérrez J

s129 T22. Síndromes coronarios agudos y eventos cardiovasculares mayores durante la pandemia de COVID-19, experiencia del CMN «20 de Noviembre», ISSSTE

Avila-Chavez A, González-Aguilar CL, Merino-Rajme JA, García-García JF, Alcántara-Meléndez MA, Muratalla-González R, Morales-Portano JD, Solorio-Pineda AA

s129 T23. Predictores de mortalidad a mediano y largo plazo en pacientes con infarto agudo al miocardio con elevación del segmento ST

Aquino-Bruno H, González-Aguilar CL, Morales-Portano JD, Lara-Vargas JA

s130 T24. Utilidad del punto de Wenckebach para evaluar la necesidad de marcapasos definitivo en pacientes post TAVR

Solorio-Pineda AA, Rodríguez-Diez G, Muratalla-Gonzalez R, García-García JF, Merino-Rajme JA, Rivas-Gálvez RE, Chavez-Avila A, Campos-Delgadillo JL, Lara-Vargas JA

s132 T25. Seguimiento a tres años de pacientes con implante percutáneo de válvula aórtica (TAVI) en Chiapas

Palomeque-Ramos CA, Piña-Flores AA, Arévalo-Aguilar JC, Acuña-Martínez VH, Escobar-Sibaja LE, Nolasco-Valdez M, Chávez-Náfate MJ

s133 T26. Eficacia y seguridad de TAVR en pacientes con estenosis aórtica severa bicúspide

Rivas-Gálvez RE, García-García JF, Muratalla-González R, Merino-Rajme JA, Alcántara-Meléndez MA, Morales-Portano JD, Ávila-Chávez A, Campos-Delgadillo JL, Hernández-Esparza T, Solorio-Pineda AA

REHABILITACIÓN CARDIACA**s133** T27. Efecto cardioprotector del ejercicio MICT y HIIT en la cardiotoxicidad de pacientes con cáncer de mama o próstata. Ensayo clínico aleatorizado

Pereira-Rodríguez JE, De Souza G, Lara-Vargas JA, Peñaranda-Florez D, Parra-Rojas G, Corrales F

s136 T28. Asociación de los niveles séricos de adiponectina con la capacidad funcional y cardiopulmonar en pacientes con cardiopatía isquémica estable sometidos a una prueba de ejercicio

Núñez-Ruiz AA, Pineda-Juárez JA, Escamilla-Tilch M, Lara-Vargas JA, Morales-Portano JD, Valencia-Aldana OD, Núñez-Ángeles S, Navarrete-de la O DM, Arteaga-Martínez JR, Suárez-Cuenca JA, Mondragón-Terán P

CASOS CLÍNICOS**CARDIOLOGÍA CLÍNICA E INSUFICIENCIA CARDIACA****s138** C1. Bjork-Shiley mitral y aórtica a 36 años de la sustitución

Sánchez-Rodríguez NI, Estrada-Martínez LE, Avalos-Ríos JM, Morales-Portano JD

s139 C2. Mixoma auricular izquierdo irrigado por la arteria coronaria derecha: una forma de presentación inusual de evento vascular cerebral isquémico. Reporte de caso

Borges-López JS, Mares-Orozco AR, Cuevas-Campillo A, Rosas-Munive E, Barón-Caballero JL, Ochoa-Pérez V, Castaño-Guerra R, Ayala-Hernández E

s140 C3. Aneurisma infeccioso de la aorta ascendente y válvula aórtica por *Lactobacillus rhamnosus* ¿endocarditis infecciosa?

Rodríguez-Chávez LL, Montelongo-Quevedo M, Soto-Nieto GI

s141 C4. Estenosis de troncos supraaórticos secundaria a arteritis de Takayasu. Reporte de caso y revisión de la literatura

Borges-López JS, Mares-Orozco AR, Ochoa-Pérez V, Rosas-Munive E, Cuevas-Campillo A, Barón-Caballero JL, Castaño-Guerra R, Ayala-Hernández E

s142 C5. Insuficiencia cardiaca secundaria a Progeria. A propósito de un caso

Bayardo-González JA, Herrera-Morales JA

s143 C6. Insuficiencia cardiaca secundaria a tumor primario de corazón en adolescente con leucemia remitida

Bayardo-González JA, Herrera-Morales JA, Ramírez-Cervantes RD

CARDIOPATÍAS CONGÉNITAS

s144 C7. Embolización de dispositivo ocluser para cierre percutáneo de comunicación interauricular en adulto

Zaldívar-Esquivel E, Luna-Sánchez JA, Reyes-Salazar L

s145 C8. Hipoplasia apical del ventrículo izquierdo como causa de insuficiencia cardiaca a edad temprana

Cabrera-Cerna CDR, Antunez-Sánchez SP, Meléndez-Uribe E, Delgado-Delgado RN, Sandoval-Castillo D

s146 C9. Inversión ventricular aislada, una patología muy rara con indicación específica de *switch* atrial, presentación de un caso y revisión de la literatura

Farfán-Jiménez KL, Montalvo-Aguilar JF

IMAGEN CARDIOVASCULAR

s148 C10. Importancia de ecocardiografía transesofágica tridimensional en tiempo real en la evaluación de trombosis de prótesis mecánica mitral

Dávila-Flores PG, Rivera-Hermosillo JC, Olmos-Domínguez L

s148 C11. Diagnóstico ecocardiográfico fetal de taquicardia recíprocante de la unión

Reyes-Mérida MK, Antunez-Sánchez SP, Delgado-Delgado RN, Meléndez-Uribe E

s150 C12. Aurícula derecha gigante. Un reto diagnóstico poco frecuente

Rivera-Hermosillo JC, Hernández-Pilotzi G, Méndez-Tino DC

s151 C13. Una causa inusual de taquicardia ventricular bidireccional

Zúñiga-Ruiz JM

s153 C14. Utilidad del PET/CT con 18F-FDG en el diagnóstico de tumores cardíacos primarios. A propósito de un caso

Zavaleta-Castillo SE, Puente-Barragán A

s155 C15. Leiomioma intravascular con repercusión cardíaca: reporte de caso

Ramírez-Cervantes RD, Bayardo-González JA, Herrera-Morales JA

s156 C16. Infarto cardiocerebral sincrónico secundario a fibroelastoma del seno coronario izquierdo: importancia de la imagen multimodal

Aquino-Bruno H, Meléndez-Ramírez G, González-Aguilar CL, Morales-Portano JD, Flores-Puente F, Lara-Vargas JA

s157 C17. Agenesia del tronco coronario izquierdo. Una anomalía congénita poco frecuente

Faustino-Maravilla G, Andrade-Cuellar EN, Garro-Almendares AK, Sandoval-Castillo LD

s158 C18. Miocardiopatía dilatada en pacientes con uso de cocaína evidenciada mediante GATED SPECT

Martínez-Escobar MC, Andrade-Cuellar EN, Hernández-Martínez A, Zavaleta-Castillo S

INTERVENCIONISMO CARDIOVASCULAR

s159 C19. Síndrome de ALCAPA

Murguía-Aranda A, García-García JF, Estrada-Martínez LE, Campo-Aguirre R, Álvarez-Gutiérrez J, Vargas-Martínez AD, Aquino-Bruno H, Faustino-Maravilla G

s160 C20. Intervención en embarazo de alto riesgo: valvuloplastia mitral percutánea en paciente embarazada con aborto recurrente

Faustino-Maravilla G, Garro-Almendaro AK, Morales-Portano J, Hernández-Esparza T, Murguía-Aranda A

s161 C21. Atrapamiento de guía de alto soporte tras colocación de implante percutáneo de válvula aórtica (TAVI) y retiro guiado por ecocardiograma, un reto para el *Heart Team*

Estrada-Martínez LE, Hernández-Esparza T, Morales-Portano JD, Muratalla-González R, Faustino-Maravilla G, Campo-Aguirre R, Murguía-Aranda A

s162 C22. Intervención coronaria percutánea en *situs inversus* completo con técnica de doble inversión

Bayardo-González JA, Herrera-Morales JA



CARDIOLOGÍA CLÍNICA E INSUFICIENCIA CARDIACA

T1. Repercusiones del confinamiento por COVID-19 en el estado psicológico y calidad de vida de pacientes con insuficiencia cardiaca derecha

Rosas-Trujillo A, Peláez-Hernández V, Luna-Rodríguez GL, Ledesma-Ruiz CD, Casarín-López F, Orea-Tejada A, Camacho-Mendoza N.
Servicio de Cardiología del Instituto Nacional de Enfermedades Respiratorias Ismael Cosío Villegas. Ciudad de México, México.

Introducción: Los pacientes con insuficiencia cardiaca (IC) pueden presentar alteraciones en diversos aspectos emocionales y de la calidad de vida relacionada a la salud, mismos que pueden influir en su adherencia al tratamiento; sin embargo, se desconoce si estos aspectos psicosociales se han visto afectados debido al periodo de confinamiento por COVID-19.

Objetivo: Investigar los cambios en la salud mental y la adherencia al tratamiento en pacientes con IC durante el confinamiento por COVID-19. **Material y métodos:** Se realizó un estudio longitudinal, participaron 39 pacientes con IC que contaban con evaluación psicológica previa (M_{e1}), se realizaron dos llamadas telefónicas de seguimiento a los dos (M_{e2}) y seis meses (M_{e3}) después del confinamiento por COVID-19. Se aplicó el cuestionario de ansiedad y depresión hospitalaria, la escala de estrés psicológico, el cuestionario de calidad de vida (SF-12) y el cuestionario de adherencia MGB. Se realizó una prueba

de rangos con signo de Wilcoxon mediante SPSS v25.

Resultados: La edad promedio fue 64.33 ± 13.3 años, 56.4% fueron mujeres. Los pacientes no mostraron cambios significativos ($p > 0.05$) en las evaluaciones (M_{e1} , M_{e2} , M_{e3}) en ansiedad (3, 2, 2), depresión (4, 3, 3) y adherencia al tratamiento (37, 40, 39). Aunque la adherencia alta osciló a través del tiempo: 66.6, 86.6 y 53.3%, respectivamente. Hubo cambios significativos ($p < 0.05$) en estrés psicológico (22, 17, 24) y calidad de vida relacionada a la salud (52.50, 74.16, 67.91), específicamente en función física (50, 75, 50), rol físico (50, 100, 50), dolor corporal (80, 100, 78), vitalidad (40, 80, 80) y salud mental (53.33, 73.33, 80).

Conclusiones: Los pacientes no mostraron cambios del estado de ánimo durante el confinamiento; sin embargo, mostraron una disminución en la adherencia al tratamiento y calidad de vida, especialmente en función física y dolor corporal. Es importante identificar los factores que generaron estos cambios para desarrollar intervenciones interdisciplinarias que permitan mejorar y mantener la adaptación y bienestar de los pacientes a través del tiempo aún en confinamiento.

T2. Valoración de la VFC en pacientes con FCL y TMO

Sánchez-Rodríguez NI, Madrigal-Saucedo CA, Ávalos-Ríos M, Bárcena-Molina C, González-Gutiérrez CJ, Hernández-Flores KR, Roque-Palacios CJ, Morales-Portano JD.
Centro Médico Nacional «20 de Noviembre», ISSSTE.

Introducción: El flujo coronario lento (FCL) identificado desde 1972 como la opacidad retardada al con-



traste en las arterias coronarias epicárdicas durante la angiografía coronaria, aun en ausencia de lesiones estenóticas y distinta al flujo lento secundario a ICP, al espasmo o ectasia, tiene una incidencia de 1 a 7% de todas las coronariografías. Como etiología se ha propuesto la disfunción endotelial, alteraciones funcionales y anatómicas de la microvasculatura y algún grado de estado inflamatorio. La presentación clínica abarca los síndromes coronarios crónicos, agudos e incluso se manifiestan biomarcadores de daño miocardio, con un curso insidioso y múltiples ingresos hospitalarios por síntomas clásicos de isquemia. La variabilidad de la frecuencia cardiaca (VFC) se considera una herramienta para la valoración de la influencia del sistema autónomo capaz de predecir el riesgo cardiovascular. **Objetivos:** Evaluar

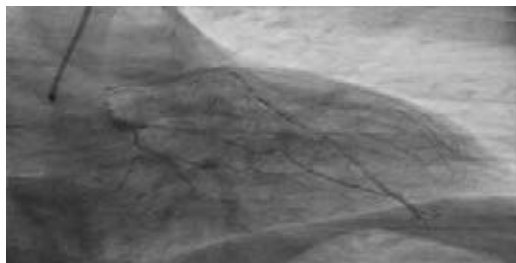


Figura T2-1: Angiografía coronaria izquierda, proyección OAD caudal al octavo latido de la inyección.

la VFC de pacientes con FCL al diagnóstico y posterior a tratamiento médico óptimo (TMO). **Material y métodos:** Estudio observacional analítico. La población de estudio se constituyó de 19 pacientes con diagnóstico de FCL, de la consulta de cardiología clínica del CMN 20 de Noviembre ISSSTE, a quienes se les otorgó TMO y un seguimiento a tres meses, con valoración en la variabilidad de la frecuencia cardiaca por Holter 24 horas al diagnóstico y a los tres meses. El análisis estadístico fue demográfico e inferencial con χ^2 . Valor significativo $p = 0.005$. Se ocupó IBM SPSS Statistics 20. **Resultados:** El FCL se presenta principalmente en población femenina (63%), con principal factor de riesgo cardiovascular en presencia de sobrepeso, HAS (52.6%) y tabaquismo (63.2%), y en un vaso ($p = 0.0001$). Al seguimiento a tres meses, se encontró una mejoría estadísticamente significativa ($p = 0.002$) en la VFC en pacientes con FCL de uno o tres vasos (*Tabla T2-1 y Figura T2-1*). **Conclusiones:** El inicio de tratamiento médico óptimo en pacientes con flujo coronario lento permite la mejoría en la VFC.

T3. Rivaroxabán a dosis de protección vascular, impacto en la prevención de eventos cardiovasculares mayores y perfil de seguridad en pacientes con alto riesgo isquémico: experiencia en Centro Médico Nacional 20 de Noviembre

Hernández-Flores KR,
Morales-Portano JD, González-Aguilar CL,
Blancas-Pérez LA, Roa-Martínez BM, Suárez-Cuenca JA.
Centro Médico Nacional «20 de Noviembre»,
ISSSTE. Ciudad de México, México.

Introducción: Existe riesgo residual de eventos cardiovasculares mayores (MACE) alrededor de 10% a pesar del tratamiento antitrombótico óptimo con ácido acetilsalicílico (ASA) + inhibidor P2Y12 en pacientes con enfermedad coronaria de alto riesgo. Rivaroxabán es una alternativa en el manejo de pacientes isquémicos coronarios de riesgo alto

Tabla T2-1: Características cardiovasculares.

Variable	Valor	p
Variabilidad frecuencia cardiaca		
Basal	7 (36.8)	0.002
3 meses	5 (26.3)	
Flujo coronario lento		
3 vasos	4 (21.1)	0.0001
1 vaso	15 (78.9)	

Tabla T3-1: Características basales de la población (N = 28).

	Grupo 1: ASA/rivaroxabán	Grupo 2: ASA/clopidogrel
	n (%)	n (%)
Edad (años)	64.42	64.57
Género		
Masculino	9 (64.3)	10 (71.4)
Femenino	5 (35.7)	4 (28.6)
IMC (kg/m ²)	26.75	29.83
Comorbilidades		
Diabetes mellitus	6 (42.9)	7 (50)
DM insulino dependiente	4 (28.6)	6 (42.9)
HAS	10 (71.4)	11 (78.6)
Dislipidemia	9 (64.3)	13 (92.9)
IAMCEST previo	3 (21.4)	2 (14.3)
Trombólisis previa	10 (71.4)	9 (64.3)
Tabaquismo	6 (42.9)	1 (7.1)
Enfermedad arterial periférica	2 (14.3)	0
ERC (TFG < 60 mL/min)	0	2 (14.3)
Tratamiento previo		
Ninguno	3 (21.4)	0
CABG	1 (7.1)	3 (21.4)
PCI	10 (71.4)	11 (78.6)
No. de vasos afectados		
1	1 (7.1)	5 (35.7)
2	4 (28.6)	5 (35.7)
3	7 (50)	4 (28.6)
4	2 (14.3)	0
Medicación previa		
ACE/ARA	12 (85.7)	13 (92.9)
Ca antagonista	6 (42.9)	1 (7.1)
Diurético	1 (7.1)	3 (21.4)
ARM	0	4 (28.6)
Estatina	14 (100)	14 (100)
Betabloqueador	12 (85.7)	14 (100)
Niveles séricos		
cLDL (mg/dL)	79.18	95.64
Triglicéridos (mg/dL)	121.28	144.64
Creatinina	0.93	0.907

ASA = ácido acetilsalicílico, IMC = índice de masa corporal, HAS = hipertensión arterial esencial, IAMCEST = infarto con elevación del ST, ERC = enfermedad renal crónica, CABG = cirugía de revascularización coronaria, PCI = intervención coronaria percutánea, ACE/ARA = inhibidores de la enzima convertidora de angiotensina/antagonista de los receptores de aldosterona, ARM = antagonista de los receptores de mineralocorticoide, cLDL = colesterol unido a lipoproteínas de baja densidad.

ya revascularizados y después de un año en lugar de continuación de doble terapia antiplaquetaria (DAPT), sin mayor riesgo de sangrados, ofreciendo un mayor beneficio sobre el riesgo cardiovascular residual. **Objetivos:** Determinar el impacto clínico de rivaroxabán a dosis vascular (2.5 mg c/12 horas) sobre la prevención de MACE y perfil de seguridad en pacientes con cardiopatía isquémica de alto riesgo en el CMN 20 de Noviembre. **Material y métodos:** Ensayo clínico, controlado, aleatorizado, abierto, en dos grupos de tratamiento. Grupo 1: recibieron ASA + rivaroxabán; grupo 2: ASA + clopidogrel; seguimiento a un año y control cada cuatro meses. Para el análisis descriptivo se utilizaron medidas de tendencia central y dispersión, n (%) de acuerdo con la naturaleza de cada variable, análisis inferencial con χ^2 en variables categóricas y t de Student-U de Mann-Whitney para variables cuantitativas, significancia estadística si $p < 0.05$. Se usó el programa IBM Statistics SPSS 20. **Resultados:** Total de 28 pacientes, 14 pacientes por grupo sin diferencias significativas en sus características basales (Tabla T3-1). Se observaron los siguientes hallazgos comparativos: el grupo de ASA + rivaroxabán no presentó MACE durante el tiempo de seguimiento; en cambio el grupo de ASA + clopidogrel presentaron 21.4% de incidencia de reinfarto ($p = 0.82$), 71.4% de requerimiento de nueva ICP ($p < 0.001$), 14.3% de requerimiento de CABG ($p = 0.16$) y 35.7% de rehospitalización ($p = 0.019$). No se presentó ictus, sangrado y muerte en cualquiera de los grupos. **Conclusiones:** El tratamiento médico con ASA + rivaroxabán en pacientes con cardiopatía isquémica de alto riesgo es superior al tratamiento estándar (DAPT) con respecto a la prevención de nueva ICP y rehospitalización, con un perfil de seguridad aceptable.

T4. Presión de pulso o presión sistólica como predictor de riesgo

Madrigal-Campos DA, Madrigal-Sánchez B.
Hospital General «Presidente Lázaro Cárdenas del Río», ISSSTE. Chihuahua, Chihuahua.

Se ha considerado a la presión de pulso amplia útil como predictor de eventos cardiovasculares mayores (MACE). Sin embargo, la literatura menciona que el valor predictivo de la presión de pulso amplia se sustenta en la presión sistólica alta. El objetivo del presente estudio es diferenciar entre la presión de pulso amplia o la presión sistólica alta como predictor de MACE. Se estudiaron 165 pacientes, 117 hombres y 48 mujeres, con edad promedio de 69 años (39 a 86 años), quienes llegaron a nuestro hospital y se les hizo el diagnóstico de infarto miocárdico. Se les realizó estudio y manejo sugerido en la literatura, con base en los recursos de un hospital de segundo nivel y considerando «traslado seguro» tratamiento intervencionista. Se consideró presión de pulso amplia mayor de 70 mmHg. Se consideró presión sistólica alta mayor de 160 mmHg. Los puntos finales fueron: 1. Falla ventricular, 2. Nuevo evento o necesidad de nueva coronariografía o revascularización y 3. Muerte de origen cardiovascular. Método estadístico χ^2 . El grupo 1 con presión de pulso amplia y presión sistólica alta (33-20%) [n-%], el grupo 2 con presión de pulso amplia y presión sistólica normal (29-17.5%) y el grupo 3 (control) con presión de pulso normal y presión sistólica normal (103-62.5%). Se encontraron tres o más factores de riesgo: grupo 1 (4-12.1%) ($p = 0.1485$), grupo 2 (3-10.3%) ($p = 0.121$), grupo 3 (28-27.1%). KK 2 o mayor: grupo 1 (11-33.3%) ($p = 0.00051$), grupo 2 (5-17.2%) ($p = 0.078$), grupo 3 (6-5.8%). CPK mayor de 3,000: grupo 1 (8-24.2%) ($p = 0.0085$), grupo 2 (5-17.2%) ($p = 0.078$), grupo 3 (6-5.8%). Falla ventricular: grupo 1 (11-33.3%) ($p = 0.0011$), grupo 2 (4-13.7%) ($p = 0.27$), grupo 3 (7-6.7%). Nuevo evento: grupo 1 (4-12.1%) ($p = 0.17$), grupo 2 (2-6.8%) ($p = 0.68$), grupo 3 (5-4.8%). Muerte: grupo 1 (2-6%) ($p = 0.014$). No hubo diferencia significativa entre las características clínicas. Hubo diferencia significativa en la presentación clínica del infarto miocárdico y los puntos finales de falla ventricular y muerte en el grupo 1. Los pacientes con mayor edad cuentan con presión de pulso amplia con presión sistólica

alta. Hay una tendencia a que las mujeres de mayor edad presenten estas características. Concluimos que la presión de pulso amplia basada en una presión sistólica alta es predictor de MACE.

T5. Efecto del entrenamiento de biorretroalimentación de la variabilidad de la frecuencia cardíaca en pacientes con insuficiencia cardíaca derecha

Luna-Rodríguez GL, Peláez-Hernández V, Ledesma-Ruiz CD, Casarín-López F, Rosas-Trujillo A, Camacho-Mendoza N, Orea-Tejada A.

Servicio de Cardiología, Instituto Nacional de Enfermedades Respiratorias Ismael Cosío Villegas. Ciudad de México, México.

Introducción: La variabilidad de la frecuencia cardíaca (VFC) es un biomarcador del estado de salud en pacientes con insuficiencia cardíaca (IC), cuya disminución se relaciona con complicaciones físicas y psíquicas. El entrenamiento de biorretroalimentación es un tratamiento no farmacológico con resultados positivos en pacientes con enfermedades crónicas; sin embargo, existen pocas investigaciones en pacientes con IC derecha. **Objetivo:** Investigar el efecto del entrenamiento de biorretroalimentación de la VFC sobre el estado emocional y cognitivo en pacientes con IC derecha. **Material y métodos:** Participaron dos pacientes femeninos con IC derecha, con sintomatología ansiosa y depresiva evaluada con la escala hospitalaria de ansiedad y depresión (HADS) y deterioro cognitivo evaluado con el *Montreal Cognitive Assessment* (MOCA) y NEUROPSI breve. Ambas pacientes recibieron biorretroalimentación de VFC utilizando un equipo de biorretroalimentación con sensor de respiración y fotopletimografía. Las pacientes asistieron a un entrenamiento semanal de una hora, durante seis semanas. En todas las sesiones la VFC fue condicionada mediante reforzadores visuales y auditivos, durante la práctica de respiración diafragmática. El objetivo del entrenamiento fue incrementar la

VFC. **Resultados:** La paciente 1 (72 años) aumentó la VFC (20.53 a 55.53%), mostró mejoría en atención (9 vs 15), memoria (7 vs 11), presión arterial (176/84 vs 151/65 mmHg) y frecuencia respiratoria (12.9 a 7.92 rpm). La paciente 2 (69 años) mantuvo una VFC alta (47.8 a 48.85%), redujo su sintomatología ansiosa y depresiva, pasando de alta a mínima, mejoró la puntuación en el estado cognitivo general (19 vs 21); la presión arterial (114/81 vs 95/61 mmHg) y la frecuencia respiratoria descendieron (12.84 a 9.84 rpm). **Conclusiones:** El entrenamiento en estas pacientes demostró ser un tratamiento útil para modular el funcionamiento cognitivo, emocional y cardiovascular. Ayudando a mejorar el estado de salud de forma no invasiva. Se prevé un seguimiento posterior para evaluar su eficacia a largo plazo.

T6. Sobrecarga y autoeficacia percibida en cuidadores primarios informales de pacientes con insuficiencia cardíaca derecha e insuficiencia cardíaca izquierda

Ledesma-Ruiz CD, Peláez-Hernández V, Luna-Rodríguez GL, Camacho-Mendoza N, Casarín-López F, Rosas-Trujillo A, Orea-Tejada A.

Servicio de Cardiología del Instituto Nacional de Enfermedades Respiratorias Ismael Cosío Villegas. Ciudad de México, México.

Introducción: La insuficiencia cardíaca (IC) puede presentarse en el ventrículo derecho o izquierdo. Los síntomas generan incapacidad al paciente, por lo que es necesaria la ayuda de un cuidador primario informal (CPI) para cubrir necesidades básicas; sin embargo, asumir este rol puede generar diversos problemas para su salud mental, pudiendo verse afectada también la calidad del cuidado otorgado. **Objetivo:** Comparar el nivel de sobrecarga y autoeficacia percibida en cuidadores de pacientes con insuficiencia cardíaca derecha e izquierda. **Material y métodos:** Se realizó un estudio transversal compa-

rativo. Participaron 162 CPI: 109 de pacientes con IC izquierda (G1) y 53 de pacientes con IC derecha (G2). Para la evaluación de sobrecarga percibida se utilizó la escala de carga de Zarit y para evaluar la autoeficacia percibida se aplicó la escala de autoeficacia percibida en cuidadores primarios informales de enfermos crónicos. Los análisis estadísticos fueron realizados a través de SPSS v25. **Resultados:** La edad promedio fue en el G1: 55.1 ± 13.8 años y en el G2: 55.1 ± 12.6 años. El sexo femenino predominó en ambos grupos (G1: 76.1% y G2: 73.6%). Se encontraron diferencias estadísticamente significativas en todas las variables de estudio ($p < 0.05$): sobrecarga percibida (G1 = 21.27, sobrecarga leve; G2 = 14.65, sin sobrecarga), autoeficacia (G1 = 5.62, G2 = 23.6), impacto de cuidado (G1 = 12.51, G2 = 3.33), impacto en relaciones interpersonales (G1 = 3.13, G2 = 5.62). **Conclusiones:** El G1 reportó sobrecarga percibida con afectaciones en diversas esferas: impacto de cuidado (estrés crónico), relaciones interpersonales y autoeficacia respecto a sus capacidades de brindar cuidado. La severidad de la sintomatología, las necesidades de cuidado y la mayor dependencia de los pacientes con IC izquierda podría estar generando mayor afectación en el G1. Investigar más sobre este tema puede favorecer el diseño de herramientas útiles para el cuidado y autocuidado de la salud en general del cuidador, ya que su condición de salud impacta en la calidad de cuidado brindado y lo pone en riesgo de desarrollar enfermedades crónicas.

T7. Afectación psicológica en los cuidadores primarios de pacientes con insuficiencia cardiaca por la antigüedad del tiempo de cuidado

Camacho-Mendoza N, Peláez-Hernández V, Luna-Rodríguez GL, Ledesma-Ruiz CD, Casarín-López F, Rosas-Trujillo A, Orea-Tejada A.

Servicio de Cardiología del Instituto Nacional de Enfermedades Respiratorias Ismael Cosío Villegas. Ciudad de México, México.

Introducción: Los pacientes pueden generar dependencia en distintos grados para hacer las actividades de su vida cotidiana conforme progresa la enfermedad. El cuidador primario informal es quien realiza esta actividad, un familiar o amigo cercano es quien adapta su rutina a esta labor. La carga que ésta representa afecta su salud física y mental. **Objetivo:** Investigar la afectación psicológica de los cuidadores primarios de pacientes con insuficiencia cardiaca, considerando la antigüedad del tiempo de cuidado. **Material y métodos:** Se realizó un estudio transversal comparativo. Se evaluaron 63 cuidadores primarios de pacientes con IC, quienes fueron distribuidos en tres grupos de acuerdo con la antigüedad del cuidado del paciente: G1 (0-12 meses, $n = 23$), G2 (13-36 meses, $n = 20$) y G3 (> 36 meses, $n = 20$). Se utilizó el cuestionario de sobrecarga Zarit, la escala de autoeficacia percibida en cuidadores primarios informales de enfermos crónicos, el inventario de depresión de Beck y el inventario de ansiedad de Beck. Los datos fueron analizados usando SPSS v25, de acuerdo con el tipo de variable. **Resultados:** La edad promedio de los participantes fue (G1, G2, G3) 56.04, 55.05 y 54 años, respectivamente. Predominó el sexo femenino (73.9, 60 y 80%). No se encontraron diferencias estadísticamente significativas entre grupos (G1, G2, G3). Síntomas depresivos leves a moderados: 27.3, 40 y 29.4%; síntomas de ansiedad leves a severos: 63.6, 55 y 50%; sobrecarga percibida leve a moderada: 81.8, 65 y 72.2%; sobrecarga percibida alta: 18.2, 35 y 27.8%. Sí se encontraron diferencias estadísticamente significativas ($p < 0.05$) en la autoeficacia percibida: baja a moderada: 86.4, 95 y 77.8%; alta: 13.6, 5 y 22.2%. **Conclusiones:** Las afectaciones psicológicas se presentan desde el inicio del cuidado, sin diferencias en la intensidad de los síntomas, sin importar la antigüedad de su actividad. La identificación oportuna de la afectación psicológica en los cuidadores permitirá desarrollar intervenciones preventivas para promover la salud mental del cuidador y de esta forma fortalecer la entrega de cuidado a su familiar.

T8. Factores predictores de depresión en pacientes con insuficiencia cardiopulmonar

Casarín-López F, Peláez-Hernández V, Luna-Rodríguez GL, Ledesma-Ruiz CD, Rosas-Trujillo A, Orea-Tejada A, Camacho-Mendoza N. Servicio de Cardiología, Instituto Nacional de Enfermedades Respiratorias Ismael Cosío Villegas. Ciudad de México, México.

Introducción: Una de las comorbilidades más comunes dentro de la enfermedad pulmonar obstructiva crónica (EPOC) es la insuficiencia cardiaca (IC), que conduce al síndrome de distrés cardiopulmonar. En los pacientes con esta condición es común la presencia de depresión, lo que puede generar complicaciones en el tratamiento y en la calidad de vida del paciente, incluso puede aumentar la tasa de mortalidad. Sin embargo, hay poca información sobre los factores que predicen esta complicación. **Objetivo:** Investigar los factores predictores de depresión en pacientes con síndrome de distrés cardiopulmonar. **Material y métodos:** Se realizó un estudio descriptivo transversal, involucrando a 83 pacientes con EPOC e IC. Se utilizó el siguiente test: cuestionario SF-12 para evaluar la calidad de vida, escala hospitalaria de ansiedad y depresión (HADS), evaluación cognitiva de Montreal (MoCA) para evaluar el deterioro cognitivo, escala de bienestar psicológico. Se realizó un análisis del modelo de regresión múltiple mediante el software SPSS versión 25. **Resultados:** La edad promedio fue de 67 ± 14 años, 55.42% eran hombres, el modelo de regresión ($F [3, 51] = 51.20, p < 0.001, R^2 = 0.62$) que incluye bienestar psicológico ($t = -6.3, p = 0.000, \beta = -0.441$), deterioro cognitivo ($t = -3.7, p = 0.000, \beta = -2.45$) y ansiedad ($t = 5.8, p = 0.000, \beta = 0.414$) explican el 62% de la varianza total del modelo sobre las demás variables clínicas y psicológicas ajustadas por edad y sexo. **Conclusiones:** La presente investigación muestra que el bienestar psicológico, el deterioro cognitivo y la ansiedad influyen en la prevalencia de depresión

en estos pacientes, por lo que es importante un tratamiento multidisciplinario enfocado al manejo de estos factores.

T9. Diferencias en síntomas de ansiedad y depresión entre pacientes con insuficiencia cardiaca izquierda y derecha

Ledesma-Ruiz CD, Peláez-Hernández V, Luna-Rodríguez GL, Camacho-Mendoza N, Casarín-López F, Rosas-Trujillo A, Orea-Tejada A. Servicio de Cardiología del Instituto Nacional de Enfermedades Respiratorias Ismael Cosío Villegas. Ciudad de México, México.

Introducción: La insuficiencia cardiaca es un síndrome complejo que produce un impacto adverso en la calidad de vida de quien lo padece. Los síntomas físicos y la función física deteriorada son algunos factores que pueden generar síntomas de ansiedad y depresión en los pacientes. Escasas investigaciones han evaluado los niveles de ansiedad y depresión en pacientes con insuficiencia cardiaca derecha (ICD), a diferencia de la insuficiencia cardiaca izquierda (ICI) donde la ansiedad y la depresión son comunes. **Objetivo:** Investigar las diferencias en los niveles de síntomas de ansiedad y depresión entre pacientes con ICD e ICI. **Material y métodos:** Se realizó un estudio transversal que incluyó 124 pacientes con diagnóstico de ICI (GI) y 115 pacientes con diagnóstico de ICD (GII). Se utilizó la escala hospitalaria de ansiedad y depresión (HADS). Para determinar diferencias se utilizó t de Student y χ^2 , según el tipo de variable, en SPSS v25. **Resultados:** GI: 63.37 ± 17.75 años, 67% hombres; GII: 67.33 ± 14.0 años, 63% mujeres ($p > 0.05$). Se encontraron diferencias estadísticamente significativas ($p < 0.001$) entre los grupos (GI vs GII) en los puntajes de ansiedad (3.05 ± 3.39 vs 4.87 ± 4.23) y depresión (3.88 ± 4.17 vs 5.64 ± 3.91). De acuerdo con la clasificación de los síntomas, se encontraron diferencias significativas ($p = 0.05$) entre ambos grupos (GI vs GII) en los niveles de sintomatología ansiosa moderada (7.3 vs

13.9%) y grave (4.8 vs 13%). El GII presentó mayor sintomatología depresiva moderada (10.5 vs 17.4%) y grave (8.9 vs 12.2%), sin ser estadísticamente significativas. **Conclusiones:** La depresión y la ansiedad son comunes en pacientes con ICI; no obstante, los pacientes con ICD mostraron mayores niveles de ansiedad y depresión. Lo anterior podría deberse a la congestión superior que genera un mayor deterioro cognitivo. Sin embargo, es necesaria una mayor investigación al respecto para conocer a la población y desarrollar estrategias interdisciplinarias de atención, que a su vez puedan mejorar su calidad de vida, funcionalidad y pronóstico.

T10. Implementación de una clínica de insuficiencia cardiaca en un centro no cardiovascular

Bayardo-González JA.

Instituto Nacional de Ciencias Médicas y Nutrición «Salvador Zubirán». Ciudad de México, México.

Introducción: La necesidad de implementar clínicas de insuficiencia cardiaca (IC) se ha incrementado, en Latinoamérica es infrecuente encontrar centros no cardiovasculares con la capacidad, los recursos humanos y la infraestructura para hacer de este proyecto algo posible. **Objetivos:** El objetivo primario de este trabajo es evaluar si existe una relación entre la implementación de una clínica de IC y la disminución de la mortalidad y la tasa de rehospitalizaciones de los pacientes con IC a lo largo de seis meses. Los objetivos secundarios son implementar y optimizar la terapéutica de los fármacos pilares para la IC y la referencia oportuna del paciente hospitalizado o ambulatorio, para llevar seguimiento y control. **Material y métodos:** Este es un estudio observacional, analítico, longitudinal y prospectivo. Se utilizó un sistema integral para recopilar los datos objetivos y subjetivos de los pacientes, mediante una base de datos integrada a la plataforma Nincox. La muestra fueron 80 pacientes: 63% IC-FEr (fracción eyección reducida), 18% IC-FEm (ligeramente reducida) y

19% IC-FEp (preservada) al ingreso. Cada paciente fue evaluado en la consulta de primera vez y citas posteriores de seguimiento. Se solicitaron valores de BNP (péptido natriurético cerebral), perfil de hierro, troponina, química sanguínea completa de primera vez. Se da seguimiento con BNP y azoados. Se realiza protocolo VExUS a cada paciente. **Resultados:** Del total de 80 pacientes a los seis meses se observó mejoría de la fracción de eyección: 28% IC-FEr, 38% IC-FEm y 34% IC-FEp, de los cuales 46.16% de pacientes se reclasificaron como IC-FE recuperada. En los pacientes con IC-FEr al menos 94% recibieron esquema completo de cuatro fármacos (MRA, iSGLT2, ARNI/IECA o ARA-II y β -bloqueador), 6% no toleró por eventos de hipotensión. El resto de los pacientes que no tenían este esquema, 85% tenía esquema con tres fármacos (MRA, β -bloqueador y ARNI/IECA o ARA-II) y el 15% restante tenía al menos un esquema con 2 fármacos (β -bloqueador y IECA o ARA-II). No hubo muertes por causa cardiovascular; sin embargo, la mortalidad por causas no cardiovasculares fue de 0.8%. Las rehospitalizaciones por descompensación de la IC fueron de 3%. **Conclusión:** La implementación de una clínica de IC disminuye la mortalidad por causa cardiovascular, las rehospitalizaciones por descompensación, aumenta el apego al tratamiento óptimo, el seguimiento y autocuidado del paciente.

CARDIOMETABOLISMO E HIPERTENSIÓN ARTERIAL

T11. Crisis hipertensivas, un vistazo a cómo lo estamos haciendo

Padilla-Aguilar SY, Gutiérrez-Ramírez AG, Carillo-Delgado EA, Barba-Montiel A, Godínez-Reyes JC. Hospital General Regional No. 46 «Lázaro Cárdenas», IMSS. Guadalajara, México.

Introducción: La hipertensión arterial sistémica (HAS) es un problema de salud de elevada prevalencia en México, además es uno de los principales motivos de consulta. Es responsable de casi

7'100,000 muertes al año en todo el mundo. En México es el tercer factor de riesgo, basado en el resultado de años de vida saludables perdidos 8.8% y siendo 18.1% del total de las muertes. Aproximadamente entre 1 y 2% de los pacientes con HAS desarrollará una crisis hipertensiva. Se pueden desarrollar crisis hipertensivas en pacientes con o sin hipertensión crónica preexistente. Se define crisis hipertensiva como la elevación aguda de la presión arterial (PA) que motiva una consulta médica urgente, con cifras de presión arterial diastólica (PAD) superior a 120 mmHg y/o presión arterial sistólica (PAS) por encima de 180 mmHg. Este término, a su vez, engloba a otros dos: la emergencia hipertensiva, en ella la elevación tensional se acompaña de alteraciones en los órganos diana (corazón, cerebro, riñón, aorta, ojos) de forma aguda, de modo que conlleva un compromiso vital inmediato y, por tanto, obliga a un descenso de las cifras tensionales en un plazo máximo de una hora mediante medicación parenteral, y la urgencia hipertensiva, aquí la elevación tensional no se acompaña de lesiones que comprometan la vida de forma inmediata y, por tanto, permite que pueda corregirse de forma gradual en un periodo de 24 a 48 horas con antihipertensivos administrados por vía oral (*Figura T11-1*). Incluimos aquí todas las elevaciones bruscas de la PAD por encima de 120 mmHg que son asintomáticas o tienen una sintomatología leve e intrascendente, la hipertensión pre- y postoperatoria y la de los pacientes trasplantados. Las falsas urgencias hipertensivas son aquellas elevaciones de la PA que no producen daño en los órganos diana y son reactivas a situaciones de ansiedad, síndromes dolorosos o a procesos de cualquier otra naturaleza. La PA se corrige cuando cesa el estímulo desencadenante y no requiere tratamiento hipotensor específico. Las urgencias hipertensivas graves se deben, generalmente, a una elevación repentina de la PA debido al aumento de las resistencias periféricas, consecuencia a su vez de la liberación de sustancias presoras, como la angiotensina II, la noradrenalina y la hormona antidiurética. Todo ello

conduce a un deterioro arteriolar por alteración del endotelio y la deposición de plaquetas y fibrina, perdiéndose también la autorregulación de la circulación, con lo que se produce isquemia de los órganos periféricos; todo ese conjunto recibe el nombre de «necrosis fibrinoide». Con ello, se produce un círculo vicioso, ya que la necrosis fibrinoide conlleva un aumento de las resistencias periféricas y un mayor incremento de la PA. Existen ciertos factores de riesgo que aumentan la probabilidad de presentar crisis hipertensivas, entre ellas las comorbilidades cardíacas, renales y cerebrales. También es mayor en pacientes con consumo no saludable de alcohol y drogas recreativas. La PAS y PAM es marginalmente más alta en pacientes con emergencia hipertensiva en comparación con los pacientes con urgencia hipertensiva. En la actualidad existen diferentes manejos para estas patologías, lo cual supone una gran problemática al momento de abordar el escenario clínico. **Objetivo:** El propósito de esta revisión es comparar las bibliografías más recientes, así como los manejos estipulados en comparación con la guía de práctica clínica mexicana, además del manejo real que se aplica en las instituciones mexicanas. **Material y métodos:** Se realizó una revisión de la literatura médica en las bases de datos «PubMed» en inglés y español, usando las siguientes palabras claves: hipertensión/*hypertension*, crisis/crisis, emergencia/*emergency*, urgencia, agudo/*acute*, manejo/*management*. Se encontraron un total de 3,264 artículos. Tras someter a un escrutinio mediante los criterios de selección, se obtuvieron 319 artículos viables con una calidad adecuada. Criterios de selección: artículos en español o en inglés con una antigüedad no mayor a siete años a la fecha actual (2022), artículos completos, en adultos (19+), artículos originales, que abordaron los temas: factores de riesgo, fisiopatología, manejo farmacológico, paraclínicos a solicitar. **Resultados:** En la actualidad, por lo menos en el lado occidental del planeta tierra, se rige el manejo con base en tres grandes guías como pilares: guías de práctica clínica de la sociedad internacional de hi-

pertensión, guía ESC/ESH 2018 sobre el diagnóstico y tratamiento de la hipertensión arterial y la guía estadounidense ACC/AHA *guideline for the prevention, detection, evaluation, and management of high blood pressure in adults*. *Conceptos clave*: 1. Elevación grave/marcada de la presión arterial: PAS > 180 mmHg y/o PAD > 120 mmHg. 2. Emergencia: ele-

vación grave de la presión arterial más evidencia de aparición o empeoramiento de lesión en órganos diana. 3. Urgencia: elevación grave de la presión arterial, sin evidencia de lesión a órganos diana. *Emergencia*: necesitan una reducción inmediata de la presión arterial para prevenir/limitar el daño a los órganos diana ya mencionados. El paciente puede

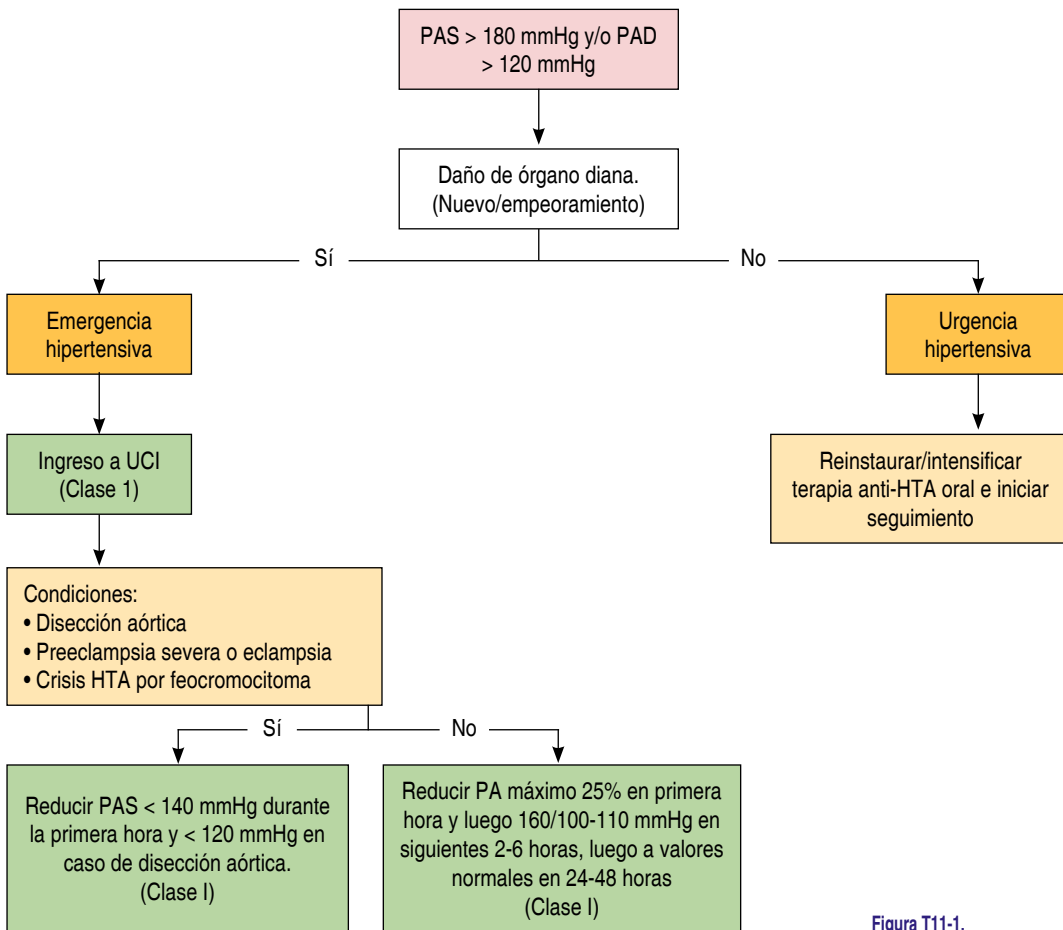


Figura T11-1.

tener un cuadro tan diverso como su imaginación lo permita, pero el clínico deberá buscar y seguir un método organizado. La anamnesis debe determinar si existe cefalea, alteraciones visuales, dolor torácico, disnea y vértigo como los cinco pilares para encontrar el órgano afectado. Después de pedir esta batería de laboratorios básicos, se deberá guiar los siguientes paraclínicos o estudios de gabinete según su sospecha: 1. Dolor torácico o insuficiencia cardíaca: troponina, CPK-MB, NT-proBNP. 2. Sobrecarga de fluidos: radiografía de tórax. 3. Disección aórtica, insuficiencia cardíaca o isquemia: ecocardiograma. 4. Disección aórtica: angiogramografía. 5. Afección SNC: tomografía o resonancia cerebral. 6. Falla renal: eco renal. *Recomendaciones de la guía AHA/ACC*: se recomienda el ingreso a UCI. Utilizar medicamentos vía parenteral. En adultos con disección aórtica, preeclampsia severa o eclampsia o crisis por feocromocitoma disminuir PAS < 140 mmHg en la primera hora y < 120 mmHg en la disección aórtica. En adultos sin situaciones que comprometan la vida, la PAS no deberá disminuir más de 25% en la primera hora, después si está estable disminuir a 160/100 en las siguientes 2-6 horas, por último disminuir con cuidado a niveles normales en las siguientes 24-48 horas (*Figura T11-1*). *Medicamentos intravenosos para emergencia*: 1. Calcioantagonistas: clevidipino/nicardipino. 2. Vasodilatadores ON: nitroprusiato de sodio/nitroglicerina. 3. Betabloqueadores: labetalol/esmolol. 4. IECA: enalapril. 5. Vasodilatador directo: hidralazina. 6. Alfabloqueantes: fentolamina. *Hemorragia cerebral aguda (HCA)*: PA elevada se relaciona con una mayor expansión del hematoma, deterioro neurológico y muerte. Si es < 220 no bajar PA menos a < 140 mmHg es perjudicial. Labetalol y nicardipina son los fármacos de primera línea. *Evento vascular cerebral (EVC) isquémico. Recomendaciones AHA/ACC*: en adultos con EVC isquémico agudo y PA que son candidatos a fibrinólisis deberán ser sometidos a una lenta disminución de la PA a < 185/110 mmHg antes de iniciar terapia trombolítica. Mantener PA < 180/105 mmHg durante al menos 24 horas de ini-

ciada la terapia trombolítica. En paciente que no es candidato a terapia trombolítica con PA > 220/120 mmHg, es razonable disminuir 15% de la PA durante las primeras 24 horas, después de 48-72 horas iniciar antihipertensivos orales si el paciente está estable. Se inicia con labetalol en bolos o infusión, o si no nicardipina en infusión. Urgencia: elevación grave de la PA en pacientes estables sin cambios agudos ni lesión o disfunción en órganos diana. La base del tratamiento consiste en intensificar, restaurar o iniciar el tratamiento antihipertensivo con el que ya contaba muchas veces el paciente, sin caer en la inercia terapéutica, es importante considerar la ansiedad como un precipitante. No es indicación para ingresar a un paciente a la sala de urgencias, reducción inmediata de la PA u hospitalización. **¿Qué hacemos entonces?** Algoritmo adaptado de las guías españolas: tratamiento de la HTA no complicado, mientras menos comprimidos se mejora la adherencia, considerar usar fármacos combinados según disponibilidad del medio. **¿Y qué se hace en México?** En el territorio mexicano se tiene la propia guía de práctica clínica, la cual al analizarla se basa en la guía Norteamérica. La guía se titula *Guía de Práctica Clínica: diagnóstico y tratamiento de las crisis hipertensivas en adultos en los tres niveles de atención*. Esta guía fue recientemente actualizada en 2019-2020, plantea las siguientes preguntas presentando, además, respuestas con diferente nivel de evidencia, que son de utilidad para el clínico. *Recomendaciones de la guía mexicana*. 1. Disminuir la PAS < 140 mmHg en la primera hora en: preeclampsia, eclampsia y feocromocitoma. 2. Solicitar en emergencias estudios básicos y específicos según el daño a órgano blanco. 3. En disección aórtica la meta es PAS < 120 mmHg y < 60 latidos por minuto, en menos de 20 minutos con esmolol o labetalol. 4. Estudios auxiliares: hemoglobina, hematocrito, glucosa plasmática en ayuno, hemoglobina glucosilada, colesterol y triglicéridos, potasio y sodio, análisis de orina, creatinina, tasa de filtración glomerular, ácido úrico, electrocardiograma. 5. Disección aórtica: angiogramografía de

tórax y/o abdomen o ecocardiograma. 6. EVC isquémico: tomografía axial computarizada de cráneo. 7. Hemorragia cerebral: tomografía axial computarizada de cráneo. 8. Síndrome coronario agudo: enzimas cardíacas, radiografía de tórax. 9. Encefalopatía hipertensiva: tomografía axial computarizada de cráneo y fundoscopia. 10. Edema agudo pulmonar: enzimas cardíacas, radiografía de tórax. 11. Consumo de anfetaminas/cocaína: perfil toxicológico. 12. Hipertensión maligna: metanefrinas en orina de 24 horas fundoscopia. 13. En edema agudo de pulmón cardiogénico utilizar furosemida, disminuir la PAS < 140 mmHg, nitroprusiato de sodio o nitroglicerina, no utilizar betabloqueadores. 14. En encefalopatía hipertensiva la PAM de 20-25% utilizando labetalol o nitroprusiato como segunda línea. 15. En emergencia con EVC isquémico dar labetalol, en no candidatos a trombolítico con PAS > 220 o PAD > 120 disminuir PAM a 15%, en candidatos disminuir presión arterial a < 185/110. 16. En emergencia y hemorragia intracerebral con PAS > 220 mmHg utilizar labetalol. 17. En emergencia y evento coronario agudo, disminuir a 140 mmHg utilizando nitroglicerina, labetalol/esmolol e isosorbida como segunda línea. 18. En emergencia hipertensiva secundaria a cocaína o anfetaminas utilizar benzodiazepinas, si se requiere adicional, dar nitroprusiato. 19. En urgencias hipertensivas dar tratamiento ambulatorio, de manera oral; en pacientes con falta de apego, restaurar o intensificar terapia. 20. En hipertensión perioperatoria con PA > 160/90 o PAS > 20% de la PAS basal, que persista más de 15 minutos usar esmolol o nitroglicerina. En pacientes programados para cirugía mayor electiva con PAS \geq 180 mmHg o PAD \geq 110 mmHg, diferir el procedimiento. **Conclusiones:** Se realizó una pequeña encuesta para brindar un panorama más acorde a la realidad, es decir, cuál es el manejo farmacológico que se le da a los pacientes en un contexto real; gracias a eso concluimos que a pesar de que el tratamiento de las crisis hipertensivas está sustentado en evidencia de buena calidad y que se ha difundido ampliamente, parece que el clínico al

momento de enfrentarse con unas cifras tan elevadas de PA (aunque el paciente clínicamente se encuentre asintomático) se apresura por preservar el «bienestar» del paciente, sobretratando las urgencias y cayendo en el vicio de «hacer algo es mejor que no hacer nada», incluso con medicamentos que ya no están recomendados como el nifedipino sublingual, ya que pueden generar efectos adversos severos como bajar demasiado la PAM. Y según la evidencia disponible en la actualidad el tratamiento de una urgencia hipertensiva debe ser menos agresivo y se debe realizar de forma ambulatoria.

CARDIOPATÍAS CONGÉNITAS

T12. Comparación de la determinación de las resistencias vasculares pulmonares por ecocardiograma versus cateterismo cardiaco en pacientes pediátricos portadores de conducto arterioso persistente en el Instituto Nacional de Cardiología «Ignacio Chávez»

Gómez-López G, Pereira-López GI, Calderón-Colmenero JE.

Instituto Nacional de Cardiología «Ignacio Chávez». Ciudad de México, México.

Introducción: La persistencia del conducto arterioso representa entre 5-10% de las cardiopatías congénitas y 2% en la edad adulta. La hipertensión arterial pulmonar es una de las complicaciones más temidas en las cardiopatías congénitas. El estándar de oro para la determinación de las resistencias vasculares pulmonares es el cateterismo cardiaco; sin embargo, se puede utilizar un método no invasivo siendo este el Doppler por ecocardiografía. **Objetivo:** Comparar la medición de las resistencias vasculares pulmonares por ecocardiografía versus cateterismo cardiaco. **Material y métodos:** Se realizó un estudio descriptivo, transversal y retrospectivo de pacientes con conducto arterioso persistente en los cuales se realizaron mediciones de resistencias vasculares pulmonares por cateterismo cardiaco. Se encontraron

un total de 603 pacientes, de los cuales 337 contaron con expediente completo. Para la estimación por ecocardiografía se utilizó la fórmula $V_{maxIT}/IVT \times TSVD \times 10 + 0.16$ (donde V_{maxIT} es la velocidad máxima de la insuficiencia tricuspídea, IVT TSVD es la velocidad integral-tiempo en el tracto de salida del ventrículo derecho); mientras que por cateterismo cardiaco se midió de manera directa con un catéter. Esto fue en el periodo comprendido de 2015 a 2020.

Resultados: De los 337 pacientes, 66.8% fueron mujeres. La edad media del diagnóstico fue de 7.9 ± 10.9 años, 88% fueron menores de 18 años. La media del peso fue de 23 ± 19.5 kg y la talla fue de 107.8 ± 31.4 cm, 27.3% tuvieron resistencias vasculares pulmonares medidas por cateterismo igual o mayor a 6 unidades Wood. Estimando la probabilidad de dichas resistencias en función del valor de las resistencias vasculares pulmonares medidas por ecocardiografía, se observó que aquellos que tienen un valor superior al corte para las mediciones por cateterismo tienen valores más altos en los medidos por ecocardiografía, incrementándose la probabilidad en 0.09 sin ser controlado por ningún otro factor. La edad muestra correlación positiva. **Conclusiones:** Si las resistencias vasculares pulmonares son menores a 6 unidades Wood, la correlación con la estimación por ecocardiograma es baja. Cuando las resistencias vasculares son mayores a 6 unidades Wood, la correlación con la estimación por ecocardiograma es mayor, aunque sigue siendo débil.

T13. Tendencia de la mortalidad de la cirugía cardiaca congénita pediátrica. Análisis de 26 años y validación del sistema STAT en el Instituto Nacional de Cardiología

Figueroa-Solano J, Astudillo-De Haro ED, Miranda-Chávez IO.

Instituto Nacional de Cardiología «Ignacio Chávez». Ciudad de México, México.

Introducción: La mortalidad operatoria de las cardiopatías congénitas (CC) es la mejor manera

de evaluar la calidad de la atención que una institución brinda a estos enfermos. El método STAT estratifica acorde a la complejidad. En México, se desconoce la mortalidad de las CC, la tendencia que ha presentado en el tiempo y el sistema STAT no se ha validado. **Objetivos:** Comparar la mortalidad del Instituto Nacional de Cardiología (INC) con la de países desarrollados. Analizar la mortalidad a través del tiempo. Validar el método STAT. **Material y métodos:** Cohorte histórica (1995-2020). Niños sometidos a una cirugía cardiaca; exclusión, expedientes incompletos y no clasificables por STAT. Se calificó el riesgo quirúrgico de todos los procedimientos. La tasa de mortalidad estandarizada (TME) permitió comparar mortalidades. Para validar STAT se usó curva ROC y χ^2 de bondad de ajuste. **Resultados:** De 7,389 cirugías cardiacas realizadas, 7,190 cumplieron criterios. Mortalidad total 13.7% (9.9-18.1%). TME 2.9 (IC al 95% 2.8-3.0). La tendencia de la mortalidad presentó un descenso significativo de 16.0 a 9.9% ($p = 0.000$) lo mismo que las categorías 5, 4 y 3 (92.9 a 46.7%, $p = 0.001$; 32.3 a 18.9%, $p = 0.000$; 33.3 a 15.8%, $p = 0.020$, respectivamente); las categorías 1 (5.8 a 5.6%, $p = 0.094$) y 2 (6.9 a 6.4%, $p = 0.282$) no lo hicieron. El área bajo la curva ROC fue de 0.684 (IC al 95% 0.667-0.701; $p = 0.000$). La calibración mostró diferencia significativa ($p = 0.000$) entre la mortalidad observada (13.7%) y la esperada (4.7%). **Conclusiones:** La mortalidad total de la cirugía cardiaca pediátrica en el INC se encuentra muy por arriba de lo reportado por países desarrollados (el doble). No obstante, ha disminuido significativamente en los últimos 26 años para las categorías 3, 4 y 5; la 1 y 2 se mantuvieron sin cambios. El método STAT mostró discriminación aceptable, pero calibración baja, probablemente por nuestro menor desarrollo tecnológico y/o la presencia de factores «fijos» que no han sido investigados; un estudio para su detección es imperativo si queremos mejorar la calidad de la atención ofrecida a estos enfermos.

CIRUGÍA CARDIOVASCULAR

T14. Tumores cardiacos, revisión de literatura y reporte de casos

Bustos-Alcázar RA,* Polanco-Lozada JRD,*
Corona-Chávez CE,* Farfán-Jiménez KL,‡ Díaz-Quiroz G,§
García-Ortegon MS§.

* Residente de Cirugía Cardiorácnica. ‡ Residente de
Cardiología Pediátrica en CMN. § Médico adscrito al
Servicio de Cirugía Cardiovascular. Centro Médico
Nacional «20 de Noviembre». Ciudad de México, México.

Introducción: Los tumores cardiacos son masas originadas del mesodermo, de crecimiento lento, generalmente benignos y localizados en aurícula izquierda, podemos clasificarlas como primarios, a su vez, se dividen en benignos o malignos, y secundarios (metástasis), en México la incidencia es desconocida; sin embargo, se sabe que comprenden 0.002 a 0.3%. En los adultos 75% de los tumores son benignos, el subtipo histológico más frecuente es el mixoma, que tiene origen en aurícula izquierda con pedículo vascular hacia el septum, en el caso de los niños por el rabiomioma. En su mayoría, estos tumores son asintomáticos, pero pueden presentarse con síntomas contusionales como es la pérdida de peso o fiebre y en algunas ocasiones con fenómenos embólicos. El tratamiento consiste en la resección del tumor mediante cirugía de corazón, asistido por bomba de circulación extracorpórea, teniendo especial cuidado en su extracción completa para evitar fenómenos embólicos en el postquirúrgico. **Objetivo:** Determinar la incidencia y tipo histológico de tumores de corazón en el Centro Médico nacional 20 de noviembre del periodo comprendido entre enero de 2011 y enero de 2021. **Material y métodos:** Se trata de un estudio retrospectivo, observacional y descriptivo, con análisis basado en los expedientes clínicos de pacientes que ingresaron con el diagnóstico de tumor de corazón benigno y maligno al Centro Médico Nacional 20 de noviembre, que comprende el periodo entre enero de 2011 a enero de 2021.

Resultados: Se incluyeron 43 pacientes con el diagnóstico de tumor cardiaco benigno y maligno, 76% (33) fueron mujeres y 24% (11) hombres, entre tres meses y 75 años de edad, con una media de 52 años, 52% se localizaron en aurícula izquierda, 26% en aurícula derecha, 17.3% de la vena cava inferior, 4.3% en el VI, por el subtipo histológico, 52% fueron mixomas, fibroelastoma, leiomioma 4.3% (1) de los tumores se presentó en menores de edad, con reporte patológico de rabiomioma. La mortalidad fue de 21.7%. **Conclusiones:** La incidencia de tumores cardiacos es baja en nuestra población, los subtipos histológicos más frecuentes fueron el mixoma y con menos frecuencia el fibroelastoma y leiomioma, también se encontraron tumores metastásicos como el adenocarcinoma.

IMAGEN CARDIOVASCULAR

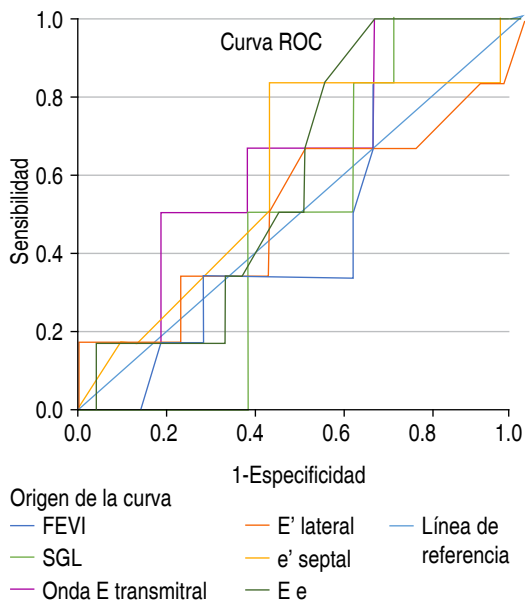
T15. Índice postsistólico en pacientes con cardiopatía isquémica crónica

Moreno-Cruz E, Rivera-Hermosillo J,
Alfárez-Mora DE, Vergara-Orduña FI.
Hospital Regional 1º de Octubre,
ISSSTE, Ciudad de México.

Introducción: La cardiopatía isquémica (CI) representa 13% de las causas de muerte a nivel mundial. Los grandes avances en la terapéutica han incrementado la prevalencia de la cardiopatía isquémica crónica (CIC), la implementación de herramientas diagnósticas no invasivas representan un paso fundamental en la mejora del diagnóstico de CIC y toma de decisiones en pacientes, en los cuales se decidirá un abordaje invasivo o conservador. **Objetivos:** Demostrar que pacientes con CIC y datos de angina presentan un índice postsistólico (IP) mayor a 20% en al menos dos segmentos cardiacos, correlacionando vs *strain* longitudinal global (SLG), fracción de eyección de ventrículo izquierdo (FEVI) y relación E/e', esperando encontrar una significancia estadística, entre el índice postsistólico vs SLG. **Material y métodos:**

Tabla T15-1: Correlación con rho de Spearman entre índice postsistólico (IP) y variables FEVI, SLG.

		FEVI	SGL	Índice postsistólico
FEVI	Coefficiente de correlación	1.000	-0.806	-0.609
	Sig. (bilateral)	-	< 0.001	< 0.001
	N	27	27	27
SGL	Coefficiente de correlación	-0.806	1.000	0.676
	Sig. (bilateral)	< 0.001	-	< 0.001
	N	27	27	27
Índice postsistólico	Coefficiente de correlación	-0.609	0.676	1.000



Los segmentos de diagonal se generan mediante empates.

Figura T15-1: Curva ROC de índice postsistólico vs variables de estudio.

Se llevará a cabo un estudio descriptivo, transversal, observacional y retrospectivo, con muestreo no probabilístico (27 pacientes) de expedientes con diagnóstico de cardiopatía isquémica crónica con datos clínicos de angina. Las variables cuantitativas

continuas se analizarán con estadística descriptiva de tendencia central, para cifras con distribución no normal (probabilidad de área 0.69) se realiza una estadística no paramétrica, utilizando R de Spearman y curva ROC. **Resultados:** Se encontró una media e IP fue de 3.37, al correlacionar el IP vs SLG se obtuvo un valor de R: 0.676 con un valor de $p < 0.001$, la R de IP vs FEVI fue de -0.609 y un valor de $p < 0.001$ (Tabla T15-1). Al realizar la curva ROC de índice postsistólico contra las variables FEVI se encontró una sensibilidad de 72% y una especificidad de 25%, en SLG una sensibilidad de 69% y una especificidad de 26% (Figura T15-1). **Conclusiones:** Se obtuvo una correlación significativa al comparar el IP vs SLG y FEVI, sin encontrar significancia estadística vs relación E/e. El IP se posiciona como una herramienta diagnóstica en escenarios clínicos en los cuales se tenga incertidumbre de someter a pacientes a pruebas de estrés o manejo intervencionista, ya que un IP significativo deberá ser sometido a pruebas más invasivas, en pacientes con IP negativo se puede mantener un manejo conservador.

T16. Parámetros ecocardiográficos para la valoración objetiva en la insuficiencia cardiaca congestiva descompensada en pacientes hospitalizados en Unidad Coronaria Crítica

De la Torre-Zazueta MA, Rivera-Hermosillo JC.

Hospital Regional 1º de Octubre, ISSSTE.

Ciudad de México, México.

Introducción: Actualmente la insuficiencia cardiaca descompensada congestiva es uno de los principales motivos de reingreso hospitalario. En la actualidad se respalda el uso de la ecocardiografía transtorácica para valorar la congestión y la función miocárdica. Las nuevas técnicas avanzadas han tomado cada vez más relevancia en este ámbito, ya que aportan mayor objetividad y fiabilidad para valorar la congestión y función miocárdica, sobre todo el *strain* de aurícula izquierda, y en cuanto a la función el *strain* del ventrículo izquierdo aporta un importante valor pronóstico en dichos pacientes. El método POCUS, el cual consiste en valorar función miocárdica y estimar presiones de llenado del ventrículo izquierdo a través de volúmenes y de flujos Doppler, así como observar líneas B de Kerley, aporta una manera más íntegra de abordar la congestión en pacientes con falla cardiaca agudizada, internados en una unidad coronaria crítica. La ventaja del uso de la ecocardiografía en la insuficiencia cardiaca es que los parámetros son fiables reproducibles y sin el riesgo que conllevan los métodos invasivos. **Objetivos:** Objetivo primario, demostrar los parámetros ecocardiográficos más afectados en pacientes con insuficiencia cardiaca congestiva descompensada, medidos mediante ecocardiografía transtorácica. Los objetivos secundarios, valorar la afección del *strain* de la aurícula izquierda, describir las variables demográficas, valorar los parámetros más afectados del método POCUS de manera descriptiva. **Material y métodos:** Estudio observacional, retrospectivo, descriptivo, se realizó en el Hospital ISSSTE Regional 1º de Octubre. Se incluyeron a pacientes que ingresaron a nuestra unidad de cuidados coronarios críticos, con diagnóstico de insuficiencia cardiaca congestiva descompensada, y que cumplieron con los criterios de inclusión. Se recolectaron de los expedientes clínicos las siguientes variables de interés: volumen latido del ventrículo izquierdo, patrón de flujo transmitral, *strain* de la aurícula izquierda, *strain* global longitudinal del ventrículo izquierdo, E' lateral, E' septal, tiempo de desaceleración, relación

E/e' septal, y E/e' lateral, relación E/e' tricúspidea, volumen de aurícula derecha, vena cava inferior y su índice de colapso, flujo hepático venoso, flujo porta y líneas B de Kerley. Se usó como análisis estadístico, estadística descriptiva lineal y de dispersión, así como análisis de t de Student de muestra única, así como de variables relacionadas de un mismo grupo. **Resultados:** Los parámetros más afectados de nuestra población fueron la presencia de líneas B de Kerley 93.3% (n = 14), el *strain* de aurícula izquierda disminuido 93.3% (n = 14), seguido por el volumen latido del ventrículo izquierdo 80% (n = 12), y por último el *strain* global longitudinal del ventrículo izquierdo 73.3% (n = 11). Se encontró significancia estadística en volumen latido (p = 0.001) *strain* global longitudinal del ventrículo izquierdo (p = 0.026), y *strain* de aurícula izquierda (p = 0.001). Se observó estadísticamente significativo las líneas B de Kerley (p = 0.0001) al comparar con las variables cuantitativas de mayor significancia (volumen latido, *strain* de aurícula izquierda, *strain* global longitudinal del ventrículo izquierdo). El *strain* de aurícula izquierda se encontró deteriorado de manera importante 16.38 ± 11.93% (menor de 30%). En cuanto al parámetro del método POCUS el más afectado fue la línea B de Kerley en parámetros cualitativos, y en cuantitativos el volumen latido con 46.73 ± 21.35 mL (menor de 70 mL). En las variables demográficas se observó la edad media de 69.6 ± 10.56 años. El 73.3% correspondió a sexo masculino (n = 11), y 26.7% al sexo femenino (n = 4), 100% de nuestros pacientes fue de etiología isquémica (Tabla T16-1). **Conclusiones:** Los parámetros ecocardiográficos más afectados en nuestra población son la presencia de líneas B de Kerley y la afección del *strain* auricular izquierdo. Se evidenció en nuestro estudio que los pacientes con insuficiencia cardiaca congestiva descompensada que ingresan a nuestra unidad coronaria tienen afección de las técnicas avanzadas, como *strain* de aurícula izquierda y en menor medida el SGL del VI, pero ambos con significancia estadística. En cuanto al método POCUS, los parámetros que más se afectan

Tabla T16-1: Análisis estadístico.

Variable	Sig. ($p \leq 0.05$)		
Volumen latido	0.001		
SGL del VI	0.026		
Strain de aurícula izquierda	0.001		
Variable	IC del 95% de la diferencia		Sig. ($p \leq 0.05$)
	Inferior	Superior	
Volumen latido	-21.07	-7.81	0.0001
SGL del VI	13.28	19.39	0.0001
Strain de aurícula izquierda	-56.62	-32.97	0.0001

de dicho método, son la presencia de líneas B de Kerley y el volumen latido disminuido.

T17. Valor predictivo de severidad de hipertensión pulmonar del *strain* longitudinal de atrio derecho en pacientes pediátricos

Reyes-Mérida MK, Antúnez-Sánchez SP, Delgado-Delgado RN.

Centro Médico Nacional «20 de Noviembre», ISSSTE. Ciudad de México, México.

Introducción: La hipertensión arterial pulmonar provoca alteraciones hemodinámicas en el sistema cardiopulmonar, afectando directamente a las cavidades cardíacas derechas del corazón, causando remodelado y disfunción ventricular caracterizados por hipertrofia, dilatación atrial y finalmente falla cardíaca derecha. El estándar de oro para diagnosticar hipertensión pulmonar es el cateterismo cardíaco derecho, el cual requiere de invasión vascular que frecuentemente presenta complicaciones relacionadas con la vía de abordaje y arritmias por el roce endocárdico y vascular de las guías y catéteres introducidos. El ecocardiograma es el método de estudio no invasivo que permite estimar la presión pulmonar a través de la función

del atrio y ventrículo derecho. Con la modalidad *strain* longitudinal se puede identificar con elevada precisión la contractilidad del tejido miocárdico, por lo que podría predecir con mayor eficiencia la severidad de la hipertensión pulmonar y coadyuvar las decisiones terapéuticas. **Objetivo:** Evaluar el valor predictivo de severidad de hipertensión pulmonar del *strain* longitudinal de atrio derecho en pacientes pediátricos. **Material y métodos:** Estudio transversal, observacional, descriptivo, de tipo retrolectivo en pacientes pediátricos con diagnóstico de hipertensión arterial pulmonar, excluyendo pacientes con cardiopatía congénita derecha, con ecocardiografía no concluyente o con información incompleta en el expediente. Las variables incluidas fueron el grado de hipertensión pulmonar, la etiología de la hipertensión pulmonar, parámetros de función sistólica y diastólica del ventrículo derecho, el *strain* longitudinal de atrio derecho en fases de reservorio, bomba y conducción, índice de rigidez; así como covariables edad y sexo. Después de la autorización del protocolo por los comités de Investigación, Ética y Bioseguridad de la institución, se seleccionaron los expedientes clínicos que cumplieron con los criterios. Las imágenes almacenadas en el equipo ecocardiográfico fueron evaluadas por un cardiólogo experto en ecocardiografía pediátrica, utilizando el software Epi Info 7 para determinar el *strain* lon-

Tabla T17-1: Valor pronóstico de los parámetros ecocardiográficos de evaluación de la aurícula derecha.

	Valor de corte	Sensibilidad pronóstica (%)
Relación E/E'	4.45	90
<i>Strain</i> longitudinal		
Fase reservorio (%)	16.1	92
Fase de bomba (%)	5.82	92
Fase de conducción (%)	7.55	93
Índice de rigidez	0.14	95

La sensibilidad fue calculada con curva ROC.

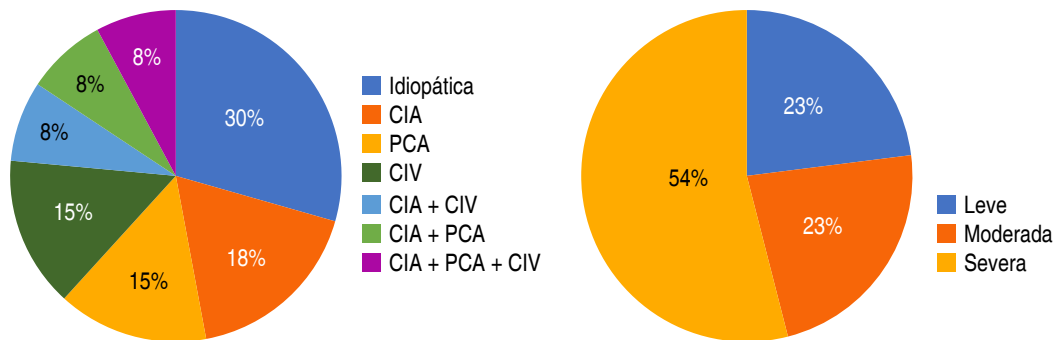


Figura T17-1: Distribución de pacientes por etiología y grado de hipertensión arterial pulmonar.

gitudinal del atrio derecho. El análisis descriptivo se realizó con media y desviación estándar para variables cuantitativas y para las variables cualitativas con frecuencias y porcentajes. El valor pronóstico se determinó con sensibilidad y especificidad mediante curva ROC. La variabilidad intraobservador se evaluó con prueba kappa de Cohen. Se consideró significancia estadística con un valor de p menor de 0.05. Utilizamos el programa estadístico IBM SPSS v26.0 para sistema operativo MAC. **Resultados:** Se evaluaron 40 pacientes de 6.57 ± 4.7 años, 22 (55%) sexo masculino y 18 (45%) femenino. La etiología de la hipertensión pulmonar más frecuente fue idiopática (30%) seguida por las cardiopatías congénitas acianóticas de alto flujo y la combinación de éstas. El grado de hipertensión pulmonar predominante fue severo ($n = 19$). El *strain* longitudinal de la aurícula derecha mostró diferencias significativas de la fase reservorio ($p = 0.03$), bomba ($p = 0.02$) y de conducción ($p = 0.03$) en los pacientes con hipertensión pulmonar en grado moderado severo, así como el índice de Rigidez ($p = 0.01$) (Tabla T17-1). El análisis bivariado mostró correlación muy fuerte y significativa del *strain* en fase reservorio ($r = 0.68$, $p = 0.02$), de bomba ($r = 0.78$, $p = 0.03$) y de conducción ($r = 0.99$, $p = 0.01$), así como el índice de rigidez

($p = 0.01$) con impacto independiente sobre la hipertensión pulmonar. La sensibilidad pronóstica de hipertensión pulmonar en grado moderada-severa del *strain* de atrio derecho y del índice de Rigidez fue $> 80\%$ (Figura T17-1). **Conclusión:** El *strain* longitudinal de aurícula derecha en sus fases de reservorio, de bomba y de conducción tienen una muy fuerte y significativa correlación, así como una elevada capacidad predictiva de la severidad de la hipertensión pulmonar.

T18. Prevalencia de cardiopatía isquémica determinada por gated-SPECT en pacientes con cáncer de mama

Avalos-Ríos JM, Martínez-Escobar M, Mendoza-Avellán LM, Hernández-Martínez A, Pérez-Siller GR.

Centro Médico Nacional «20 de Noviembre», ISSSTE. Ciudad de México, México.

Los tratamientos de pacientes oncológicos ocasionan reacciones adversas incluida la cardiopatía isquémica, la cual es la principal causa de mortalidad no relacionada con el cáncer. Estos efectos secundarios, como hipertensión arterial, arritmia e insuficiencia cardíaca, pueden ser originados o exacerbados por

los tratamientos. Actualmente la supervivencia en este grupo de pacientes ha incrementado las reacciones adversas, en ocasiones limitan el tratamiento, es importante detectar cardiopatía isquémica para prevenir secuelas. **Objetivo:** Determinar la prevalencia de cardiopatía isquémica por gated-SPECT en pacientes con cáncer de mama. Se realizó perfusión miocárdica gated-SPECT a 27 pacientes con cáncer de mama enviados del Servicio de Cardiología para estratificación de riesgo con prueba de esfuerzo mixta y farmacológica con dipiridamol enviadas al Servicio de Cardiología nuclear, 70% de las pacientes con síntomas clínicos de cardiopatía isquémica, 30% con factores de riesgo cardiovascular. **Resultados:** Se obtuvo una muestra de 27 pacientes mujeres, con un promedio de edad de 66 años, rango de edad de 40 a 70 años, 15% (4) con antecedente de cardiopatía isquémica. Antecedente de hipertensión arterial 66%, diabetes mellitus tipo 2 41%, infarto previo 7%, dislipidemia 6%. Se encontró una prevalencia de cardiopatía isquémica mediante gated-SPECT de 60%. Estratificándose en riesgo bajo 40% (seis pacientes), riesgo moderado 40% (seis pacientes), riesgo alto 7% (dos pacientes). En este grupo de pacientes el promedio de ciclos de radioterapia fue de 5 y de ciclos de quimioterapia de 12 con múltiples medicamentos y combinaciones. La estirpe histológica fue carcinoma infiltrante por histología determinada en 12 pacientes. Se realizó cateterismo a 10 pacientes, en dos se realizó procedimiento intervencionista con angioplastia y colocación de *stent*, en dos pacientes se diagnosticó panectasia coronaria, en un paciente se encontró nacimiento anómalo de la coronaria derecha. Los cateterismos se realizaron en pacientes con riesgo moderado alto y con antecedente de cardiopatía isquémica previa. Las dos pacientes estratificadas con riesgo alto contaban con múltiples ciclos de radioterapia y quimioterapia. En este grupo de pacientes no se encontró una mayor frecuencia de cardiopatía isquémica determinada por gated-SPECT en los pacientes con más ciclos de quimioterapia y radioterapia, no fue posible evaluar

si existe asociación con la estirpe histológica porque no se encontró en el total de pacientes el reporte en el expediente (*Figuras T18-1 a T18-3*). **Conclusiones:** La prevalencia de cardiopatía isquémica es alta en pacientes con cáncer de mama (60%), el presente estudio es retrospectivo, no se estableció una relación con el tipo de tratamiento y la estirpe histológica en este grupo de pacientes con la frecuencia de la cardiopatía isquémica. Es indispensable contar con estudios que permitan orientar las decisiones terapéuticas, principalmente prevenir las complicaciones

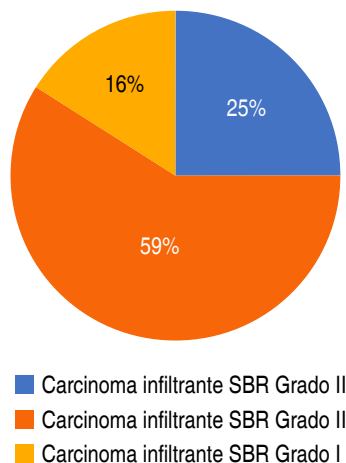


Figura T18-1: Histología.

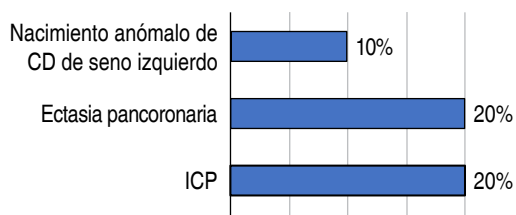


Figura T18-2: Hallazgos coronariografía.

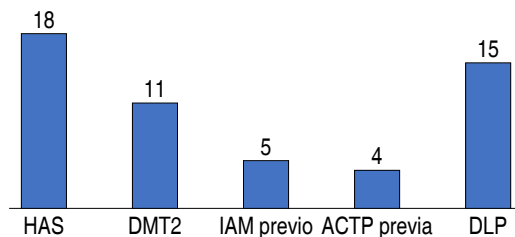


Figura T18-3: Antecedentes.

de cardiopatía isquémica y definir cuándo y en quién debemos realizar estudios de estratificación. Los pacientes con cáncer de mama deben estar estratificados con pruebas de estrés no invasivas, esto nos permite evaluar la función ventricular izquierda, diagnosticar y estratificar la cardiopatía isquémica. Se continuará el seguimiento de esta población.

INTERVENCIONISMO CARDIOVASCULAR

T19. Revascularización completa en el infarto agudo al miocardio con elevación del segmento ST y enfermedad coronaria multivaso

Plata-Corona JC, Aquino-Bruno H, García-García JF, Muratalla-González R, Alcántara-Meléndez MA, Morales-Portano JD, Gómez-Álvarez EB, Merino-Rajme JA.

Centro Médico Nacional «20 de Noviembre», ISSSTE. Ciudad de México, México.

Introducción: La revascularización coronaria completa en pacientes con infarto de miocardio con elevación del ST (IAMCEST) y enfermedad coronaria multivaso (ECMV) es el tratamiento de elección; sin embargo, existen discrepancias sobre el momento adecuado para realizarla. **Objetivo:** Comparar los desenlaces de los pacientes con IAMCEST y ECMV sometidos a revascularización completa de un solo tiempo frente a la revascularización completa intrahospitalaria por etapas mediante intervención coronaria percutánea.

Material y métodos: Se realizó un estudio de cohorte observacional, retrospectivo, unicéntrico. Se incluyeron 634 pacientes. El objetivo primario fue valorar la mortalidad intrahospitalaria por todas las causas, mientras que los objetivos secundarios incluyeron: complicaciones cardiovasculares, nueva hospitalización por todas las causas y mortalidad a 30 días y un año. Se realizó análisis de Kaplan-Meier para evaluar mortalidad intrahospitalaria y se construyó un modelo de regresión ajustado para determinar los factores predictores de mortalidad. **Resultados:** De los 634 pacientes, 328 fueron tratados con revascularización por etapas y 306 con revascularización en un solo momento. La mayor parte de nuestra población fueron hombres (76.7%), con una media de edad de 63.3 años. En el grupo de revascularización en un solo tiempo se encontraron lesiones coronarias menos complejas y una mayor proporción de la arteria descendente anterior como vaso culpable. El objetivo primario se produjo con menor frecuencia en la revascularización de un solo momento (6.1% frente a 1.3%, $p < 0.01$). Lo objetivos secundarios también se presentaron en menor proporción en este mismo grupo de pacientes. (Figuras T19-1, T19-2 y Tabla T19-1). **Conclusiones:** En comparación con la revascularización intrahospitalaria por etapas, la revascularización en un solo momento lleva a mejores desenlaces clínicos sin generar más complicaciones.

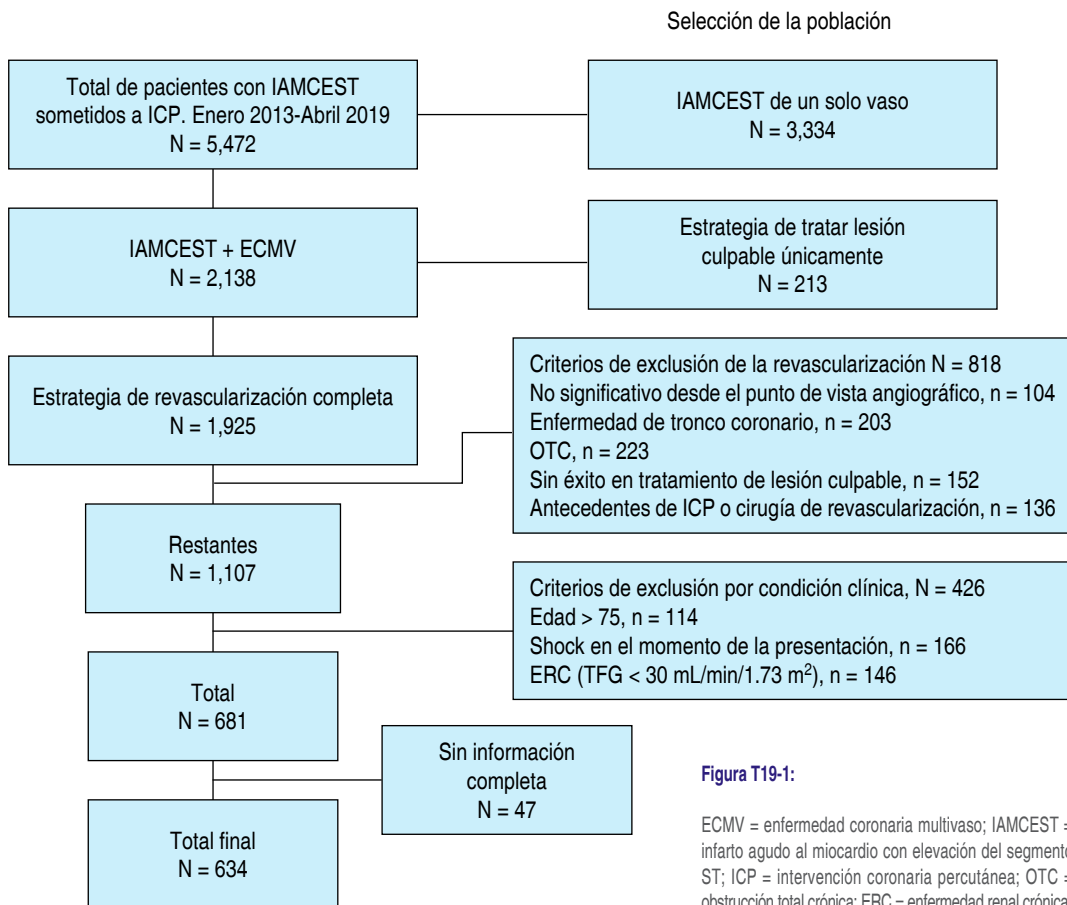
T20. Pronóstico de revascularización completa vs incompleta en la UMAE 14 en población de sexo femenino

Jiménez-Toxqui M,* Rascón-Sabido R,† García-Jiménez Y‡.

* Residente de Cardiología. † Médico adscrito al Servicio de Cardiología.

IMSS Instituto Mexicano del Seguro Social, Unidad Médica de Alta Especialidad (UMAE) No. 14, «Adolfo Ruíz Cortines». Veracruz, México.

Introducción: El tratamiento percutáneo de la enfermedad de múltiples vasos (EMV) en contexto del sín-



drome coronario agudo (SCA) de acuerdo al estudio COMPLETE, ha demostrado que la revascularización completa tiene mejor pronóstico a corto y largo plazo que la revascularización incompleta. Sin embargo, en mujeres el pronóstico sigue siendo más adverso con mayores complicaciones hospitalarias, menor reperusión, exhiben mayor mortalidad en el hospital (OR, 1.85) y a un 1 año (OR, 1.6) en comparación

con los hombres. **Objetivo:** Evaluar el pronóstico a 30 días y seis meses en mujeres con SCA y EMV en revascularización completa temprana (grupo I) contra revascularización sólo del vaso culpable (grupo II). **Material y métodos:** Se incluyeron mujeres con SCA y EMV durante el periodo de agosto 2018 a enero 2021. Se evaluaron las variables de: muerte de origen cardíaco, reinfarcto, EVC, revascularización

posterior no planeada y rehospitalización por angina a los seis meses posteriores al egreso con tratamiento médico óptimo, así como la supervivencia libre de

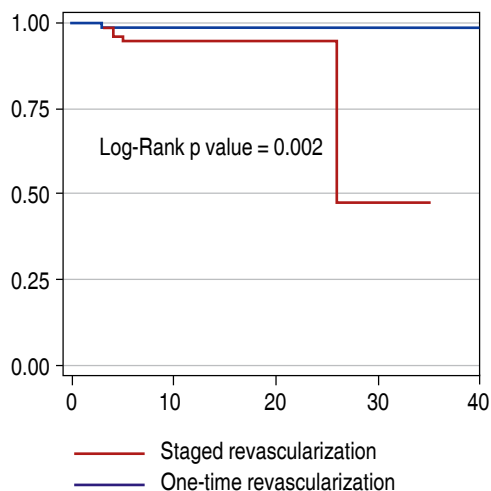


Figura T19-2: Gráfica de Kaplan-Meier y log Rank test.

eventos. **Resultados:** Se incluyeron 35 pacientes, 16 en el grupo I y 19 en el grupo II. La edad promedio fue 64.8 ± 12.55 años. La menopausia y el sedentarismo fueron los principales factores de riesgo (97%), seguido de HAS y diabetes (74.3% y 68.6%, respectivamente). El 65.7% tuvo IAMCEST (grupo I 43.47% vs II 56.5% $p = 0.91$), IAMCEST el 14.3% (grupo I 12.5% vs II 15.8% $p = 0.782$) y angina inestable 20% (grupo I 25% vs II 15.8% $p = 0.497$). En el IAMCEST, la ICP primaria fue la terapia de reperfusión más predominante (45.7%) sin diferencia entre los dos grupos. En los dos grupos el principal acceso vascular fue el radial (68.6%), siendo la nefropatía por contraste la complicación más frecuente (6.8%) del procedimiento seguido de hematoma (5.7%), sin diferencias entre ambos grupos. A los seis meses, la FEVI fue similar entre los dos grupos ($42.91\% \pm 20\%$). El cumplimiento del tratamiento médico óptimo alta y a los seis meses no tuvo diferencias entre los grupos (91.4%). La mortalidad al egreso hospitalario fue de seis meses, MACE muerte por causa cardiovascular en 11.4%, revascularización posterior 11.4%, angina inestable 17.1%, reinfarcto 5.7%, infarto de vaso no culpable

Tabla T19-1: Análisis de regresión para mortalidad ajustado por edad y sexo.

Variable	Intrahospitalario HR (IC95%; p)	30 días OR (IC95%; p)	1 año OR (IC95%; p)
Edad	1.00 (0.95-1.05; 0.85)	0.97 (0.94-1.00; 0.11)	0.98 (0.95-1.01; 0.41)
Sexo masculino	0.69 (0.26-1.82; 0.46)	0.26 (0.15-0.47; < 0.01)	0.32 (0.18-0.54; < 0.01)
Diabetes	1.61 (0.69-3.78; 0.26)	1.13 (0.64-2.00; 0.65)	1.41 (0.83-2.42; 0.19)
Arritmias	1.11 (0.69-1.80; 0.64)	3.10 (0.17-55.6; 0.44)	
Insuficiencia mitral	1.83 (0.66-5.06; 0.23)	2.61 (1.25-5.47; 0.01)	4.31 (2.25-8.23; < 0.01)
Choque cardiogénico	17.57 (5.91-52.19; < 0.01)	13.2 (1.83-95.6; 0.01)	7.85 (1.22-50; 0.03)
Revascularización de un tiempo	0.19 (0.06-0.59; < 0.01)	0.33 (0.17-0.63; < 0.01)	0.26 (0.14-0.48; < 0.01)
Nuevo evento de SICA		5.33 (2.07-13.70; < 0.01)	5.94 (1.41-24.9; 0.01)
ICC en el seguimiento		4.56 (1.23-16.96; 0.02)	9.49 (3.19-28.5; < 0.01)
ICP de rescate	1.31 (0.55-3.13; 0.53)	1.58 (0.87-2.86; 0.12)	1.34 (0.78-2.31; 0.28)
Farmacoinvasiva	0.86 (0.28-2.61; 0.80)	0.60 (0.28-1.28; 0.18)	0.58 (0.28-1.19; 0.13)
ICP primaria	0.75 (0.25-2.23; 0.61)	0.83 (0.40-1.73; 0.62)	1.08 (0.57-2.07; 0.80)

SICA = síndrome coronario agudo; ICC = insuficiencia cardiaca congestiva; ICP = intervención coronaria percutánea.

Tabla T20-1: Eventos cardiovasculares mayores y complicaciones asociadas al procedimiento.

Eventos cardiacos mayores	Completa N = 16, %	Incompleta N = 19, %	p
Muerte cardiovascular	0	21.1	0.051
Revascularización posterior no planificada	0	21.1	0.051
Rehospitalización por angina inestable	0	31.6	0.014
Reinfarto	0	10.5	0.181
Infarto de vaso no culpable	0	10.5	0.181
Trombosis intrastent	0	15.8	0.096
Sangrado mayor	0	5.3	0.35
Lesión renal aguda	6.3	10.3	0.65
Sobrevivida a 30 días	100	89.5	0.181
Sobrevivida a 6 meses	100	89.5	0.181

57%, trombosis intrastent 5.7%. Supervivencia a seis meses 94.3%. Los pacientes que se someten a revascularización completa presentan reducción en los eventos cardiovasculares mayores, relevancia estadística sólo con reducción de eventos de angina inestable y tendencia a la disminución de la mortalidad en pacientes a 30 días y seguimiento a 6 meses. Se observó menor frecuencia de revascularización posterior no planificada, eventos de angina inestable, reinfarto e infarto de vaso no culpable con diferencia significativa, sin aumento en las complicaciones periprocedimiento. (Tabla T20-1). **Conclusiones:** La revascularización completa en mujeres con SICA y enfermedad de múltiples vasos debe considerarse durante la ICP índice o durante la hospitalización cuando sea factible.

T21. Efectos hemodinámicos inmediatos del ventrículo izquierdo post TAVR

Rivas-Gálvez RE,* Muratalla-González R,*

García-García JF,* Merino-Rajme JA,*

Alcántara-Meléndez MA,* Morales-Portano JD,‡

Rodríguez-Serrano JG,‡ Ávila-Chávez A,*
Campos-Delgado JL,* Hernández-Esparza T,*
Solario-Pineda AA,* Álvarez-Gutiérrez J*.

* Departamento de Cardiología Intervencionista. ‡

Departamento de Cardiología y Ecocardiografía.

Centro Médico Nacional «20 de Noviembre»,

ISSSTE. Ciudad de México, México.

Introducción: La estenosis aórtica (EA) se asocia con una alta morbimortalidad. El reemplazo transcathéter de válvula aórtica (TAVR) se utiliza cada vez más para tratar a pacientes con EA grave. Sin embargo, hay poca información sobre el efecto hemodinámico del ventrículo izquierdo (VI) post TAVR. **Objetivos:** 1: determinar el efecto hemodinámico a través de integral tiempo velocidad y los parámetros de función sistólica del VI a través de índice de Tei, FEVI, onda S mitral y *strain longitudinal global* (SLG) posterior a colocación inmediata de TAVR. 2: verificar si hay correlación entre mejoría de gradiente medio post TAVR con mejoría de función sistólica. **Material y métodos:** Serie de casos. Se incluyeron pacientes con diagnóstico de EA grave a quienes se les realizó TAVR durante el mes de septiembre y octubre 2021. Se les realizó ecocardiograma transtorácico pre- y postprocedimiento inmediato, obteniendo información sobre cambios hemodinámicos sistólicos como FEVI, ITV del TSVI, onda S, SLG y Tei del VI. **Resultados:** Se incluyeron 13 pacientes. Siete fueron

Tabla T21-1: Medidas ecocardiográficas previo y posterior a TAVR.

Variables	Previo	Posterior	p
Gradiente de presión medio	49.2 (19.3)	5.6 (2.3)	0.000
ITV del TSVI	18.2 (3.4)	21.0 (3.5)	0.001
Índice de Tei	0.38 (0.32-0.57)	0.44 (0.38-0.54)	0.134
FEVI	46.7 (17.3)	53.9 (12.4)	0.029
Onda S mitral	6 (5.7-6.3)	7 (7-7.4)	0.003
SLG, media (DE)	-11.5 (-13.8 a -9.02)	-16.6 (-17.3 a -12.6)	0.001

hombres (53.8%), con una media de edad de 72.4 + 9.3 años. La válvula Evolut fue colocada en siete pacientes (53.8%). Se encontraron cambios favorables significativos en las variables hemodinámicas y de función sistólica del VI, excepto en el índice de Tei (*Tabla T21-1*). No hubo una correlación entre el gradiente de presión medio y variables de función sistólica del VI. **Conclusiones:** Es posible encontrar cambios inmediatos con mejoría en parámetros hemodinámicos y de función sistólica del VI posterior a TAVR, como la FEVI, ITV del TSVI, onda S, SLG a excepción del índice de Tei del VI.

T22. Síndromes coronarios agudos y eventos cardiovasculares mayores durante la pandemia de COVID-19, experiencia del CMN «20 de Noviembre», ISSSTE

Avila-Chavez A, González-Aguilar CL, Merino-Rajme JA, García-García JF, Alcántara-Meléndez MA, Muratalla-González R, Morales-Portano JD, Solorio-Pineda AA. CMN «20 de Noviembre», ISSSTE.

Introducción: La cifra de pacientes con síndrome coronario agudo (SCA) no ha disminuido durante la pandemia por el síndrome respiratorio agudo grave por coronavirus 2 (SARS-CoV-2). Los centros nacionales de Cardiología Intervencionista desarrollamos estrategias de atención. **Objetivo:** Determinar si la infección por COVID-19 se trata de un factor de riesgo independiente para la presentación de eventos cardiovasculares adversos mayores (MACE) a corto-mediano plazo en pacientes con SCA que recibieron intervención coronaria percutánea primaria (ICPP). **Material y métodos:** Se reclutaron 115 pacientes con SCA aceptados en el programa nacional ASISSSTE infarto, sometidos a coronariografía diagnóstica y/o terapéutica, presentando o no infección por COVID-19. En el periodo del 1 de marzo del 2020 al 31 de enero del 2021. **Resultados:** Se incluyeron 99 pacientes negativos y 16 pacientes positivos a COVID-19. La media de edad

Tabla T22-1: Complicaciones y eventos cardiovasculares mayores en los grupos de estudio.

Variable	Neumonía leve N = 8 n (%)	Neumonía grave N = 8 n (%)	p
Choque cardiogénico	1 (12.5)	5 (62.5)	0.039
Muerte	1 (12.5)	5 (62.5)	0.039
Evento cerebrovascular	0 (0.0)	1 (12.5)	0.302
Lesión renal aguda	0 (0.0)	5 (62.5)	0.007

fue 63.9 ± 12.1 años, 69% fue género masculino. Las comorbilidades más frecuentes fueron hipertensión arterial, tabaquismo y diabetes. 74.8% presentó SCA con elevación del segmento ST. En pacientes positivos a COVID-19, la mortalidad (14.1% vs 37.5%, p = 0.022) y la lesión renal aguda (11.1% vs 31.3%, p = 0.031) fue mayor. No hubo diferencias en eventos de taqui/braquiarritmia, sangrado, evento vascular cerebral (p = 0.302). Se observaron más casos de choque cardiogénico en el grupo con neumonía grave por COVID en comparación con neumonía leve (62.5% vs 12.5%, p = 0.039). Este grupo presentó mayor asociación con lesión renal aguda (62.5% vs 0.0%, p = 0.007) y mortalidad (62.5% vs 12.5%, p = 0.039). El grupo de neumonía por COVID presentó más días de estancia hospitalaria (9.25 vs 4.38 días, p = 0.065). (*Tabla T22-1*). **Conclusión:** Acorde a la experiencia de nuestro centro, en los pacientes con SCA y neumonía por SARS-CoV-2, se documentó un riesgo aumentado de presentar choque cardiogénico, lesión renal aguda y mayor riesgo de MACE manifestados por mayor proporción de mortalidad.

T23. Predictores de mortalidad a mediano y largo plazo en pacientes con infarto agudo al miocardio con elevación del segmento ST

Aquino-Bruno H, González-Aguilar CL, Morales-Portano JD, Lara-Vargas JA. Centro Médico Nacional «20 de Noviembre», ISSSTE. Ciudad de México, México.

Introducción: El infarto agudo al miocardio con elevación del segmento ST es una de las principales causas de muerte tanto en los países en desarrollo como en los desarrollados, ocasionando más de 80% de las muertes por enfermedades cardiovasculares en todo el mundo. **Objetivos:** Determinar los predictores de mal pronóstico en el seguimiento de los pacientes con infarto agudo con elevación del segmento ST que se someten a revascularización coronaria mediante intervención percutánea. **Material y métodos:** Se realizó un estudio de cohorte observacional, retrospectivo, unicéntrico, que incluyeron pacientes desde el 2013 hasta el 2019, con infarto agudo al miocardio que se sometieron a revascularización percutánea. Se incluyeron 634 pacientes, se realizó revascularización de la arteria culpable y la no culpable, tanto en el momento índice como por estadios. El objetivo primario y secundario fue valorar la mortalidad por todas las causas a los 30 días y al año de seguimiento. **Resultados:** El modelo de regresión para la predicción de la mortalidad mostró que los principales predictores de mortalidad en el seguimiento a 30 días fueron la regurgitación mitral, el choque cardiogénico, síndrome coronario agudo de nueva aparición y la insuficiencia cardiaca aguda en el seguimiento. En el seguimiento de 1 año, los predictores de muerte fueron la regurgitación mitral, el choque cardiogénico, el SCA de nueva aparición y

la insuficiencia cardiaca aguda en el seguimiento. (*Tabla T23-1*). **Conclusión:** La angioplastia percutánea primaria se ha postulado como la terapia de elección en el infarto agudo al miocardio, sin embargo, a pesar de la revascularización, el tiempo de isquemia y el tamaño del infarto generan complicaciones que tienen implicación directa en la mortalidad.

T24. Utilidad del punto de Wenckebach para evaluar la necesidad de marcapasos definitivo en pacientes post TAVR

Solorio-Pineda AA, Rodríguez-Diez G, Muratalla-Gonzalez R, García-García JF, Merino-Rajme JA, Rivas-Gálvez RE, Chavez-Avila A, Campos-Delgadillo JL, Lara-Vargas JA.

Centro Médico Nacional «20 de Noviembre» ISSSTE. Ciudad de México, México.

Introducción: El remplazo transcáteter de la válvula aórtica (TAVR) se ha convertido en el tratamiento de elección en pacientes con estenosis aórtica severa. Una de las complicaciones más frecuentes al implante son los trastornos de conducción asociados por afectación mecánica del sistema de conducción. Los pacientes que presentan bloqueo auriculoventricular completo persistente (BAVCP) tienen indicación de implante de marcapasos defi-

Tabla T23-1: Modelos de regresión de la mortalidad ajustados por edad y sexo.

Variable	30 días de seguimiento OR (IC95%; p)	12 meses de seguimiento OR (IC95%; p)
Edad	0.97 (0.94-1.00; 0.11)	0.98 (0.95-1.01; 0.41)
Género masculino	0.26 (0.15-0.47; 0.00)	0.32 (0.18-0.54; 0.00)
Diabetes	1.13 (0.64-2.00; 0.65)	1.41 (0.83-2.42; 0.19)
Arritmias postprocedimiento	3.10 (0.17-55.6; 0.44)	
Regurgitación mitral	2.61 (1.25-5.47; 0.01)	4.31 (2.25-8.23; 0.00)
Choque cardiogénico	13.2 (1.83-95.6; 0.01)	7.85 (1.22-50; 0.03)
Síndrome coronario agudo de nuevo inicio	5.33 (2.07-13.70; 0.00)	5.94 (1.41-24.9; 0.01)
Falla cardiaca aguda	4.56 (1.23-16.96; 0.02)	9.49 (3.19-28.5; 0.00)

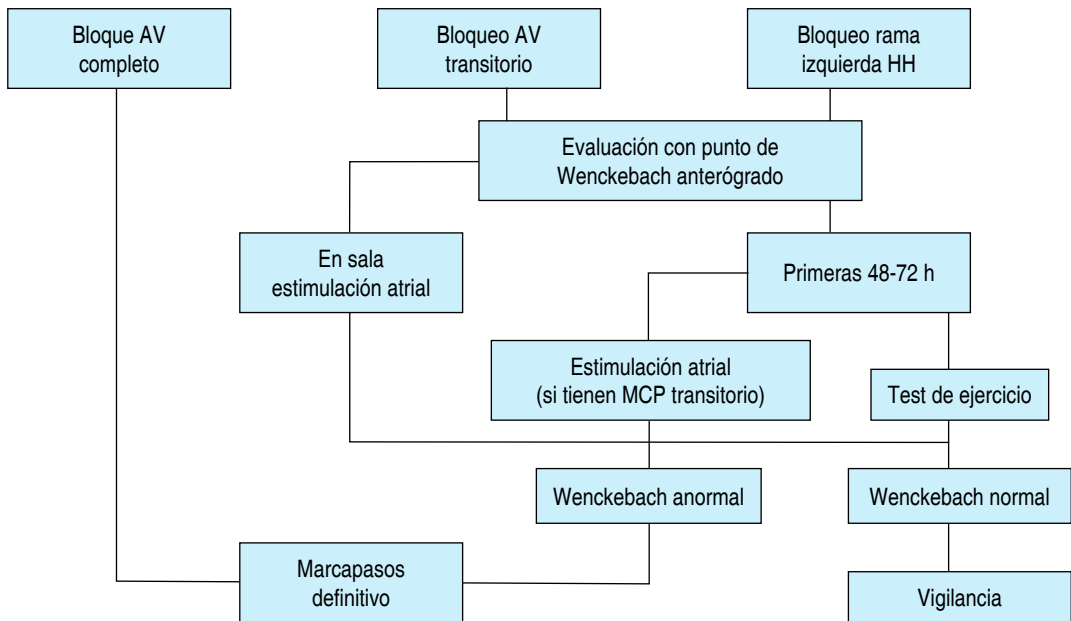


Figura T24-1: Algoritmo para abordaje de pacientes con trastornos del ritmo en pacientes post-TAVI.

nitivo (MCD). Algunos pacientes manifiestan otros trastornos como: prolongación del segmento PR, nuevo bloqueo de rama izquierda del haz de His o BAVC transitorio, en estos escenarios la necesidad de estimulación definitiva o únicamente vigilancia es aún incierta, debido a la heterogeneidad del manejo. El punto de Wenckebach (PW) puede ser una herramienta útil para evaluar para evaluar estos trastornos de conducción y determinar la necesidad de implante de MCD. **Objetivos:** Evaluar la utilidad de determinar el punto de Wenckebach en pacientes post TAVR que presenten trastornos de conducción que no se traten de BAVCP para ayudar en la decisión de implante de MCD. **Material y métodos:** Se seleccionaron aquellos pacientes con trastornos de conducción diferente al BAVCP realizándose la

siguiente estrategia: cuando fue posible, en sala de hemodinamia, se estimuló la aurícula con electrodo de marcapasos transitorio, determinándose el punto de Wenckebach anterógrado (PWA). En aquellos casos que se colocó marcapasos transitorio, se corroboró a las 48 horas el estado del nodo AV a través del PWA. Si no tenía marcapasos transitorio, se realizó test de ejercicio valorando la FC máxima alcanzada y la conducción del nodo AV, observando conducción 1:1 y ausencia de bloqueo AV de 2º grado (tipo Wenckebach o 2:1). Los pacientes con conducción AV preservada fueron dados de alta con vigilancia al mes con Holter y nuevo test de ejercicio. **Resultados:** Durante el periodo comprendido entre el 1 de enero al 31 de diciembre del 2021 se realizaron 79 procedimientos de TAVR en el Centro

Médico Nacional 20 de Noviembre con tecnologías de segunda y tercera generación, un total de 44 implantes de válvulas balón expandibles y 35 válvulas autoexpandibles. Los trastornos de conducción post TAVR fueron prolongación del segmento PR en 11 pacientes (14%), nuevo BRIHH en 16 pacientes (20%), 1 paciente nuevo BRDHH (1%), 17 pacientes requirieron marcapasos transitorio (21%) y 11 pacientes (14%) requirieron marcapasos definitivo. En total se tuvieron 24 trastornos de conducción del tipo no BAVCP, los cuales fueron evaluados mediante el PWA, únicamente 2 (8.4%) de los pacientes presentaron PWA anormal de 90 y 110 Lpm, por lo que requirieron implante de MCD, el resto de los pacientes (91.6%) presentó PWA > 130 Lpm, por lo que se consideró sin necesidad de estimulación definitiva. (Figura T24-1). **Conclusiones:** El PWA es útil para decidir el implante de MCD en los pacientes post TAVR con trastornos de conducción eléctrica diferentes al BAVCP, ya que es una valoración indirecta del estado de conducción del nodo AV.

T25. Seguimiento a tres años de pacientes con implante percutáneo de válvula aórtica (TAVI) en Chiapas

Palomeque-Ramos CA, Piña-Flores AA, Arévalo-Aguilar JC, Acuña-Martínez VH, Escobar-Sibaja LE, Nolasco-Valdez M, Chávez-Náfate MJ. Hospital General «Dr. Belisario Domínguez», ISSSTE. Tuxtla Gutiérrez, Chiapas.

Introducción: El implante percutáneo de válvula aórtica (TAVI) ha demostrado ser seguro y eficaz en todas

las categorías de riesgo en pacientes con estenosis aórtica grave. No obstante, aún existen varios puntos en discusión, como la durabilidad de los dispositivos y el seguimiento a largo plazo. **Objetivo:** Presentar el seguimiento a tres años de pacientes intervenidos con TAVI en un hospital de segundo nivel en Chiapas. **Material y métodos:** Estudio retrospectivo, observacional y descriptivo. Se incluyeron pacientes sometidos a TAVI de julio del 2018 a septiembre 2019. Se les brindó seguimiento por 3 años a través de la consulta externa. La información se recabó por revisión del expediente clínico y su vaciamiento en programa para base de datos. **Resultados:** Se incluyeron 18 pacientes, 55% hombres, con edad promedio de 69 años. La tasa de supervivencia inmediata fue de 100% y a 3 años de 95%. La defunción fue secundaria a infección de SARS-CoV-2. Los pacientes sobrevivientes se encuentran en clase funcional NYHA I a los 3 años postprocedimiento. El seguimiento ecocardiográfico evidenció parámetros hemodinámicos de gradiente medio 8 ± 5 mmHg con un área valvular aórtica de 1.82 ± 2 cm². Todos los pacientes presentaron mejoría en la FEVI. La prevalencia de insuficiencias paravalvulares moderadas y severas fue de 0%, con un 16% leve. Se registraron 4 reingresos hospitalarios, 2 por colocación de marcapasos permanente, 1 sangrado de tubo digestivo alto y 1 evento vascular cerebral hemorrágico. (Tabla T25-1). **Conclusiones:** El TAVI se ha convertido en una alternativa plausible para el tratamiento de pacientes con estenosis aórtica grave, que ha demostrado a corto y mediano plazo, resultados equivalentes a cirugía. Nuestro centro no es la excepción, demostrando a 3 años cero mortalidad

Tabla T25-1: Características de seguimiento a 3 años.

Clinico y ecocardiográfico	Eventos adversos	Desenlace
NYHA I (100%)	Reingreso hospitalario (22.2%)	Sobrevivida (95%)
Gradiente medio 8 ± 5 mmHg	Marcapasos permanente (11.1%)	
Área valvular aórtica 1.82 ± 2 cm ²	Sangrado de tubo digestivo alto (5.5%)	
Fuga paravalvular leve (16.6%)	Evento vascular cerebral hemorrágico (5.5%)	

cardiovascular, con mejoría significativa de los síntomas y los parámetros hemodinámicos, sin evidencia de daño del dispositivo durante nuestro seguimiento.

T26. Eficacia y seguridad de TAVR en pacientes con estenosis aórtica severa bicúspide

Rivas-Gálvez RE,* García-García JF,*
Muratalla-González R,* Merino-Rajme JA,*
Alcántara-Meléndez MA,* Morales-Portano JD,‡
Ávila-Chávez A,* Campos-Delgadillo JL,*
Hernández-Esparza T,* Solorio-Pineda AA*.

* Departamento de Cardiología Intervencionista.

‡ Departamento de Cardiología y Ecocardiografía.
Centro Médico Nacional «20 de noviembre»,
ISSSTE. Ciudad de México, México.

Introducción: TAVR es un tratamiento establecido para pacientes de riesgo alto hasta bajo con EA sintomática. VAB es una anomalía congénita común que afecta de 0.5% a 2.0% de los adultos, de 2% a 6% de los pacientes desarrollan EA grave. TAVR en el pasado era considerada una contraindicación en los pacientes con VAB por el riesgo de más complicaciones, sin embargo, actualmente puede considerarse como una alternativa a la cirugía. **Objetivo:** Evaluar la eficacia y seguridad de TAVR entre pacientes con estenosis aórtica severa con válvula bicúspide comparado con estenosis aórtica severa con válvula tricúspide. **Material y métodos:** Estudio tipo descriptivo, retrospectivo, observacional, transversal, de un sólo centro. Se incluyeron pacientes con estenosis aórtica severa en válvula bicúspide sometidos TAVR entre enero 2015 a diciembre 2021 comparado con pacientes con válvula tricúspide. Se excluyeron pacientes con valve in valve. Se analizaron desenlaces de eficacia y seguridad. **Resultados:** Se incluyeron 240 pacientes con diagnóstico de EA severa. Los pacientes con válvula bicúspide fueron 50 (20.8%) vs 190 (79.2%) válvula tricúspide. La edad media en los pacientes con válvula bicúspide fue 71.5 (68-78) vs 77 (72-82) con válvula tricúspide con una $p = 0.005$. La predilatación ocurrió en 11 (22%) en bicúspide vs 15 (7.9%)

en tricúspide con una $p = 0.004$. No se encontró diferencia significativa entre los grupos en resto de características iniciales ni tampoco en el tipo y tamaño de la válvula ni desenlaces de seguridad o eficacia. La eficacia en pacientes con válvula bicúspide fue en 41 (87.2%) vs 141 (84.9%) con válvula tricúspide con una $p = 0.694$ (Tabla T26-1). La clase funcional NYHA más frecuente entre ambos grupos es la clase funcional II. **Conclusiones:** TAVR es un tratamiento seguro y eficaz en pacientes con estenosis aórtica severa con anatomía bicúspide.

REHABILITACIÓN CARDIACA

T27. Efecto cardioprotector del ejercicio MICT y HIIT en la cardiotoxicidad de pacientes con cáncer de mama o próstata. Ensayo clínico aleatorizado

Pereira-Rodríguez JE,* De Souza G,* Lara-Vargas JA,‡
Peñaranda-Florez D,* Parra-Rojas G,* Corrales F*.

* Centro de Estudios e Investigación FISCOL,
Cúcuta, Colombia. Universidade Federal
de Alfenas, Minas Gerais, Brasil.

‡ CMN «20 de Noviembre», ISSSTE.

Introducción: Los programas de entrenamiento continuo a intensidad moderada (MICT) y HIIT (*High Intensity Interval Training*) se muestran como tratamiento efectivo para mitigar los efectos del cáncer y sus tratamientos. **Objetivo:** Determinar los efectos cardiovasculares del entrenamiento continuo de intensidad moderada (MICT) y del entrenamiento interválico de alta intensidad (HIIT) sobre la cardiotoxicidad en pacientes con cáncer de mama y próstata. **Material y métodos:** Ensayo clínico aleatorizado inicialmente con 1,573 participantes. Luego de diferentes filtros la muestra fue de 465 participantes con cáncer en estadio II (próstata: 249 vs mama: 216), distribuidos en tres grupos (grupo control vs fuerza + MICT vs fuerza + HIIT) (Figura T27-1). Se identificó la glicemia y perfil lipídico. Además, caminata de seis minutos, prueba de esfuerzo, antropometría, calidad de vida,

Tabla T26-1: Eficacia y seguridad de TAVR.

Eficacia TAVR			
Variable	Bivalva N = 50 n (%)	Trivalva N = 190 n (%)	p
Gradiente medio transvalvular aórtico (mmHg) postTAVR, mediana (p25-p75)	7.9 (5-12)	8 (5-12)	0.589
Fuga paravalvular			0.259
Ausencia	30 (65.2)	104 (62.7)	
Leve	13 (28.3)	51 (30.7)	
Moderada	2 (4.4)	11 (6.6)	
Severa	1 (2.2)	0	
Eficacia	41 (87.2)	141 (84.9)	0.694
Seguridad de TAVR			
Variable	Bivalva N = 50 n (%)	Trivalva N = 190 n (%)	p
Mortalidad			
Muerte ≤ 30 días	4 (8)	22 (11.6)	0.469
Muerte cardiovascular	3 (6)	13 (6.8)	0.832
Muerte no cardiovascular	3 (6)	20 (10.53)	0.333
MACES			
Muerte total	5 (10)	30 (15.9)	0.296
Infarto miocardio agudo	1 (2)	8 (4.2)	0.464
Evento cerebrovascular isquémico	5 (10)	9 (4.7)	0.158
Complicaciones de hemorragia	7 (14)	28 (14.7)	0.895
Complicaciones vasculares	4 (8)	30 (15.8)	0.160
Lesión renal aguda	1 (2)	7 (3.7)	0.551
Disturbios en la conducción eléctrica			
BCRIHH	17 (34)	48 (25.3)	0.216
BAVC	4 (8)	29 (15.3)	0.185
Mal posicionamiento de la válvula	1 (2)	1 (0.53)	0.308
FEV1, mediana (p25-p75)	56 (49-66)	60 (53-67)	0.098

Tabla T27-1: Características hemodinámicas pre- y postentrenamiento.

Variables	GE 1	GE 2	GC	p
Fracción de eyección	41.0 ± 7.7 vs 44.7 ± 3.2	39.6 ± 7.3 vs 46.5 ± 2.4	42.0 ± 3.4 vs 42.2 ± 3.5	0.005
Frecuencia cardiaca máxima	155.5 ± 6.5 vs 162.0 ± 5.0	154.0 ± 13.0 vs 168.5 ± 8.0	155.0 ± 7.0 vs 155.0 ± 6.0	0.005
Presión arterial sistólica	147.0 ± 11.4 vs 140.5 ± 3.8	133.5 ± 6.2 vs 122.0 ± 1.6	141.5 ± 6.6 vs 142.0 ± 5.9	0.005
Presión arterial diastólica	92.5 ± 7.5 vs 89.1 ± 3.1	86.5 ± 10.3 vs 81.0 ± 2.4	91.7 ± 4.8 vs 91.4 ± 5.5	0.005

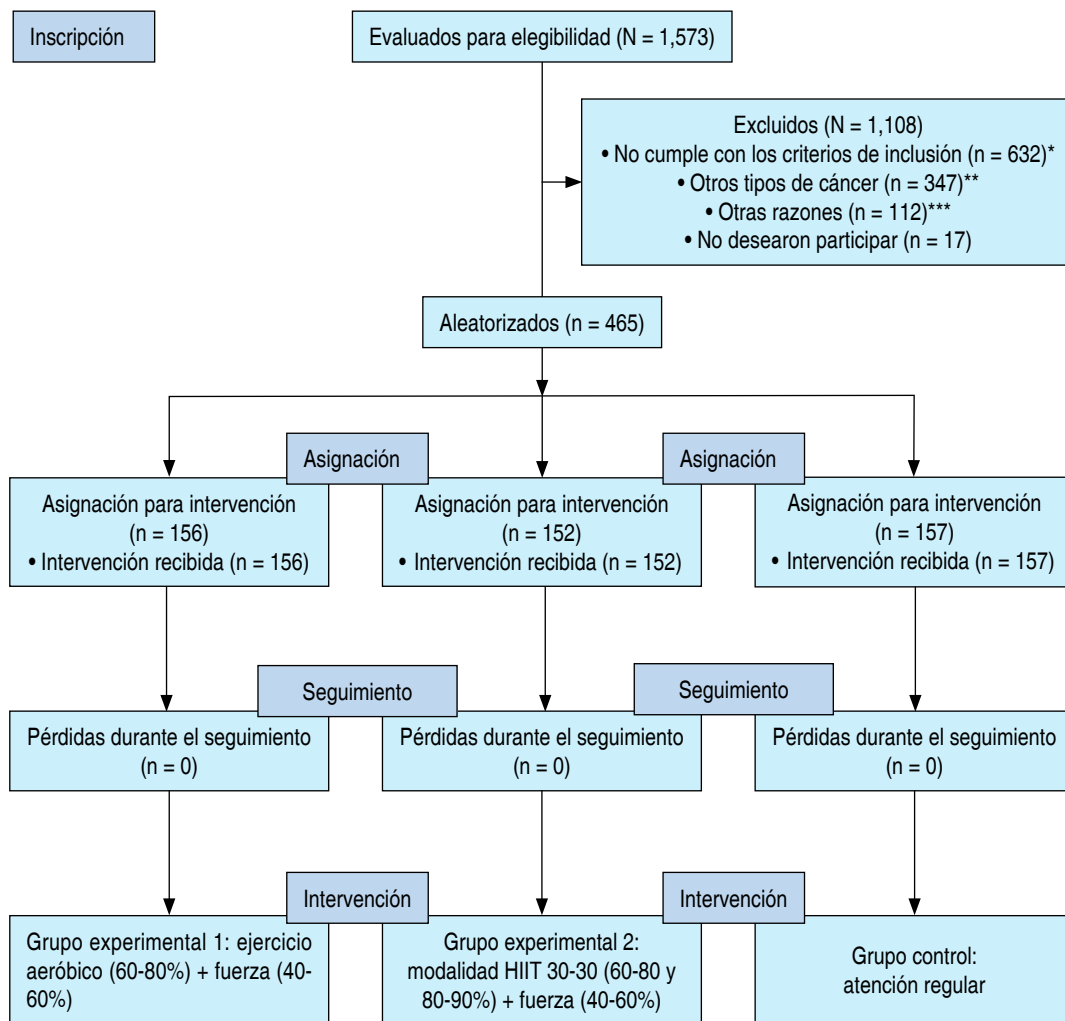


Figura T27-1: Flujograma de distribución (N = 1,573).

MICT = entrenamiento continuo a intensidad moderado, por sus siglas en inglés; HIIT = entrenamiento interválico de alta intensidad, por sus siglas en inglés.

* 632 pacientes excluidos (132 para cáncer en fase 1; 351 para cáncer en fase 3; 149 para cáncer en fase 4).

** 347 otros tipos de cáncer (79 colorrectal, 48 cervicouterino, 70 tiroides, 37 pulmón, 29 estómago, 25 hígado, 24 páncreas, 22 riñón, 13 esófago).

*** 112 pacientes excluidos (5 por proceso infeccioso, 13 por dificultad de traslado al lugar de entrenamiento, 22 por alteraciones arritmicas, 35 por hipertensión sistólica > 190 mmHg, 37 por dolor articular).

fatiga, sarcopenia, depresión, ansiedad, parámetros clínicos y hemodinámicos. Las pruebas fueron antes y después de 36 sesiones de entrenamiento. **Resultados:** La normalidad de los datos se evaluó mediante la prueba de Kolmogorov-Smirnov y la indicación de especificidad fue evidente para todos los análisis. Después del programa de ejercicios, se realizó prueba de Tukey, con análisis de varianza ANOVA (análisis de varianza de dos vías) y, posteriormente, las pruebas *post hoc* para evaluar las características de los diferentes grupos de edad, género y antropometría. Demostrando así un aumento en la fracción de eyección, frecuencia cardíaca máxima, presión arterial sistólica y diastólica (Tabla T27-1). De hecho, se observaron mejoras en todas las variables evaluadas para el grupo HIIT y MICT en comparación con el grupo control ($p \leq 0.05$). En todos los casos, se estableció un nivel de significancia del 5% ($p < 0.05$). **Conclusiones:**

El entrenamiento HIIT demostró mayores beneficios en comparación con el grupo MICT y control. Cabe destacar que en el grupo MICT mejoró las variables y el grupo control sin entrenamiento físico disminuyó el VO_2 y la fuerza muscular y aumentó la sarcopenia, depresión y ansiedad.

T28. Asociación de los niveles séricos de adiponectina con la capacidad funcional y cardiopulmonar en pacientes con cardiopatía isquémica estable sometidos a una prueba de ejercicio

Núñez-Ruiz AA,* Pineda-Juárez JA,‡
Escamilla-Tilch M,‡ Lara-Vargas JA,*
Morales-Portano JD,* Valencia-Aldana OD,‡
Núñez-Ángeles S,‡ Navarrete-de la O DM,‡
Arteaga-Martínez JR,§ Suárez-Cuenca JA,¶
Mondragón-Terán P‡.

Tabla T28-1: Características basales demográficas, comorbilidades y tratamiento farmacológico de la población de estudio.

Variable	Total (N = 75)	ADPB (N = 31)	ADPA (N = 44)	p
Demográficas				
Edad (años) [§]	63 (59-64)	63.5 (57-64)	63 (59-66)	0.38
Sexo, n (%)				
Femenino	16 (21)	3 (9.7)	13 (29.5)	0.04
Masculino	59 (79)	28 (90.3)	31 (70.5)	
Comorbilidades				
DM2	34 (45)	15 (48)	19 (43)	0.65
HAS	55 (73)	23 (74)	32 (72)	0.88
Dislipidemia	49 (65)	23 (74)	26 (59)	0.17
IMC (kg/m ²)*	26.8 ± 3.4	26.6 ± 3.4	26.8 ± 2.8	0.83
Tratamiento farmacológico, n (%)				
IECA	19 (25.3)	8 (25.8)	11 (25)	0.93
ARA	16 (21.3)	10 (32.3)	6 (13.6)	0.05
BB	47 (62.7)	21 (68)	26 (59)	0.44
CA	10 (13.3)	6 (19.4)	4 (9.1)	0.30
Diuréticos	18 (24)	6 (19.4)	12 (27.3)	0.42
Estatinas	50 (66.7)	22 (71)	28 (63.8)	0.50

* Los datos se presentan en medias ± desviación estándar. § En medianas y percentiles (p25-p75) y en n (%).

ADPB = adiponectina baja, ADPA = adiponectina alta, DM2 = diabetes mellitus tipo 2, HAS = hipertensión arterial sistémica, IECA = inhibidores de la enzima convertidora de angiotensina, ARA = antagonistas receptores de angiotensina, BB = betabloqueadores, CA = calcioantagonistas.

* Servicio de Cardiología. † Coordinación de Investigación. ‡ Servicio de Medicina Física y Rehabilitación. § Laboratorio de Metabolismo Experimental. Centro Médico Nacional «20 de Noviembre, ISSSTE. Ciudad de México, México.

Introducción: La cardiopatía isquémica (CI) es la causa número uno de morbimortalidad a nivel mundial, la cual se asocia a procesos proinflamatorios ligados al desarrollo de aterosclerosis. En la actualidad, biomarcadores como la adiponectina (ADP) se ha considerado de importancia derivado de sus mecanismos regulatorios proinflamatorios, disminuyendo la expresión del TNF- α , IL-6 y otros factores asociados al desarrollo de aterosclerosis. Si bien, niveles séricos normales de ADP se asocian a una mejor respuesta cardiopulmonar en enfermedad cardiovascular, la evidencia aún es inconsistente y hasta el momento en el paciente con CI estable no está del todo descrito. **Objetivo:** Asociar los niveles de ADP sérica con la capacidad funcional y cardiopulmonar

en pacientes con CI estable sometidos a una prueba de ejercicio. **Material y métodos:** Estudio transversal analítico. Se obtuvieron datos sociodemográficos, clínicos, variables físicas (prueba de esfuerzo) y niveles séricos de ADP (ELISA) (*Tabla T28-1*). **Resultados:** Se incluyó un total de 75 pacientes, clasificados en dos grupos de acuerdo a los niveles séricos de ADP: ADP baja (ADPB n = 31) y alta (ADPA n = 44). Se encontraron diferencias significativas del VO_2 pico en el grupo ADPB: 24.9 (22.3-30.3) vs ADPA: 19.3 (18.3-24.1), $p = 0.04$, así como de la respuesta cronotrópica en el grupo ADPB: 3.6 (1.2-4.6) vs ADPA: 8 (7.9-11.0), $p = 0.001$ (*Tabla T28-2*). **Conclusión:** Los resultados sugieren que el comportamiento de niveles séricos bajos de ADP (grupo ADPB) se asocia a una mejor respuesta cardiovascular, posiblemente por la presencia de un estado proinflamatorio no incrementado, en comparación con el grupo de ADPA, en quienes se sugiere que el papel de la ADP pudiera tener un rol compensatorio del perfil proinflamatorio.

Tabla T28-2: Resultados en ecocardiograma y prueba de esfuerzo de la población estudiada.

Variable	Total (N = 75)	ADPB (N = 31)	ADPA (N = 44)	p
Prueba de esfuerzo				
VO_2 máx (mL/kg/min)	19.8 (19.8-25.5)	24.9 (22.3-30.3)	19.3 (18.3-24.1)	0.04
METs	6.2 (5.9-7.4)	7.1 (6.3-8.6)	5.8 (5.4-7.0)	0.10
PO_2 (mL O_2 /latido)	10.0 (9.3-11.6)	10.8 (8.8-12.0)	8.9 (8.3-12.5)	0.56
RP	3.3 (3.3-4.8)	3.7 (1.7-5.1)	3.2 (3.1-5.3)	0.41
RC	7.5 (6.9-9.8)	3.6 (1.2-4.6)	8.0 (7.9-11.0)	0.001

Los datos se presentan en medias \pm desviación estándar o en medianas y percentiles (p25-p75) y en n (%).

ADPB = adiponectina baja, ADPA = adiponectina alta, VO_2 máx = consumo máximo de oxígeno, MET = equivalente metabólico, PO_2 = pulso de oxígeno, RP = respuesta presora, RC = respuesta cronotrópica.

Vol. 33 Suppl. 2
 April-June 2022

CARDIOLOGÍA CLÍNICA E INSUFICIENCIA CARDIACA

C1. Bjork-Shiley mitral y aórtica a 36 años de la sustitución

Sánchez-Rodríguez NI, Estrada-Martínez LE,
 Avalos-Ríos JM, Morales-Portano JD.
 Centro Médico Nacional «20 de Noviembre».

Introducción: La válvula Bjork-Shiley (VBS) fue introducida al mercado en 1969 con la propuesta de un mejor rendimiento hemodinámico de su antecesor jaula bola. Conformada por un disco lenticular simple de tipo oscilante, el grado de apertura no era mayor de 60 a 80, dejando así dos orificios, uno mayor que el otro. A través del tiempo, se hicieron mejoras en el diseño para lograr una mejora en la durabilidad, hemodinámica y complicaciones tromboembólicas. Reportamos el caso del seguimiento más largo de 2 VBS en posición mitral y aórtica. Resumen del caso: Paciente diagnosticada con estenosis reumática de la válvula aórtica y mitral, llevada a sustitución de ambas en 1984 con VBS. En 2014 presenta evento isquémico transitorio, la evaluación de ambas prótesis las demostró normofuncionales; se detectó fibrilación auricular permanente. En 2015 sufre de evento vascular cerebral (EVC) isquémico con conversión hemorrágica dejando limitación por escala RANKIN 2. En 2019 presenta deterioro de clase funcional, por lo que se realiza una reevaluación del caso. El ecocardiograma transesofágico de enero 2020 reveló gradiente medio de prótesis aórtica de 32 mmHg con fuga paravalvular leve, la prótesis mitral normo-

funcionante con fuga leve. La válvula tricúspide con insuficiencia grave y ambas aurículas aneurismáticas con importante contraste espontáneo. Hemoglobina 14.6 mg/dL y bilirrubinas totales 0.92 mg/dL. Se realiza prueba cardiopulmonar protocolo Naughton siendo ésta submáxima, cociente respiratorio de 0.99, alcanzó 71.9% de la frecuencia cardiaca máxima teórica, con variables ergoespirométricas de VO_2 pico 3.6, VE/VCO_2 de 51, pulso de O_2 4.3, con un poder cardiaco de 2,730, todos parámetros de alto riesgo. Toleró 1.6 METS de carga incremental, lo que tradujo clase funcional IV. La coronariografía resultó sin lesiones y la fluoroscopia con adecuada apertura del disco de ambas prótesis. Se presentó

Tabla C1-1: Parámetros ecocardiográficos de prótesis mitral y aórtica.

Prótesis	Aórtica	Mitral
Gradiente medio (mmHg)	32	3
Área valvular (cm ²)	0.64	3.8
Índice de velocidad Doppler	0.03	1.89
Fuga paravalvular (mm)	3.6	3.1
Vena contracta		
Global		
FEVI (30%)	LAVI (196 mL/m ²)	RAVI (46 mL/m ²)
Insuficiencia tricuspídea grave		
FEVI = fracción de eyección del ventrículo izquierdo, LAVI = volumen indexado de aurícula izquierda, RAVI = volumen indexado de aurícula derecha.		



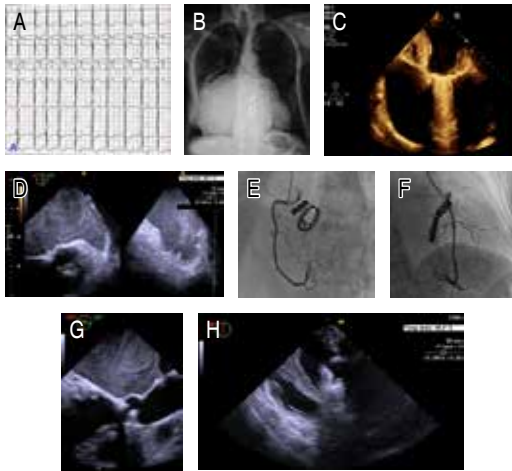


Figura C1-1: A) Electrocardiograma en fibrilación auricular que muestra importante crecimiento biventricular. B) Radiografía de tórax con imagen típica de *cor bovis*. C) Imagen 5 cámaras en ecocardiograma transtorácico con marcada dilatación de ambas auricular. D) Contraste espontáneo y formación en *biplanar* de orejuela izquierda en ecocardiograma transesofágico. E-F) Fluoroscopia prótesis aórtica y mitral, adecuada apertura respectiva de sus discos, se observa coronaria derecha sin lesiones aterosclerosas. G) Prótesis aórtica abierta en ecocardiograma transtorácico con importante contraste espontáneo en aurícula derecha. H) Prótesis mitral abierta en ecocardiograma transesofágico.

ante el «Heart Team» con un STS score de 10.019% considerándola inoperable. (Tabla C1-1 y Figura C1-1). **Discusión:** Las complicaciones asociadas a VBS por deformación y erosión del anillo y fractura del disco fueron un acontecimiento que llevó a su salida del mercado, existen numerosos reportes de casos de VBS con largos periodos de durabilidad con adecuado funcionamiento. En nuestro caso, si bien condicionó la dilatación de las cavidades con el consecuente estado trombogénico, las prótesis se muestran libres de deformación erosión o fractura de los *struts*. **Conclusión:** La VBS representó el primer modelo de la nueva generación de prótesis valvulares, las cuales muestran una durabilidad adecuada.

C2. Mixoma auricular izquierdo irrigado por la arteria coronaria derecha: una forma de presentación inusual de evento vascular cerebral isquémico. Reporte de caso

Borges-López JS, Mares-Orozco AR, Cuevas-Campillo A, Rosas-Munive E, Barón-Caballero JL, Ochoa-Pérez V, Castaño-Guerra R, Ayala-Hernández E.
Hospital General de México «Dr. Eduardo Liceaga», Ciudad de México, México.

Justificación: La importancia de presentar el caso es realizar una revisión de los mixomas cardiacos, sus manifestaciones clínicas, métodos diagnósticos, tratamiento y pronóstico, además de que pueden recibir irrigación coronaria infrecuentemente. **Reporte de caso:** Masculino de 52 años, el cual presentó hemiplejía derecha y afasia motora cuatro horas previas, por lo que acudió a urgencias, solicitando TC simple de cráneo donde se observó isquemia parietal izquierda (Figura C2-1A). Se auscultó en foco mitral soplo holosistólico, intensidad II/VI, regurgitante, además de soplo protomesodiastólico, intensidad II/VI. Fue realizado Doppler carotídeo y Holter, los cuales

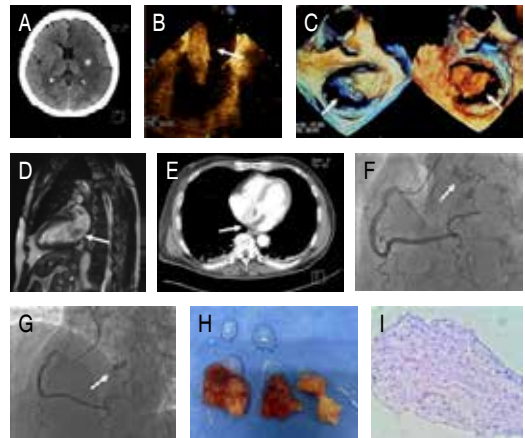


Figura C2-1.

se reportaron normales. Se realizó ecocardiograma transtorácico y transesofágico (*Figura C2-1B y 1C*) evidenciando una masa auricular izquierda de 82 × 11 mm, hipermóvil. Se solicitaron TC y RM cardiaca (*Figura C2-1D y 1E*) que reportaron protuberancia del tabique interatrial sugestiva de tumoración intracardiaca. Se realizó angiografía coronaria (*Figura C2-1F y 1G*) observando trayecto fistuloso de la rama retroventricular izquierda de la arteria coronaria derecha con irrigación hacia dicha tumoración. Se indicó tratamiento quirúrgico, observando tumoración en aurícula izquierda, ligando vaso nutricio y disecando su base para extracción. Concluyó procedimiento quirúrgico sin complicaciones. Finalmente, se recabó reporte de biopsia, la cual fue compatible con mixoma cardíaco (*Figura C2-1H y 1I*). **Conclusión:** El tumor cardíaco benigno más frecuente en el adulto es el mixoma, el cual puede tener una gran variedad de manifestaciones clínicas, según su localización y tamaño, por lo que ha sido nombrado «el gran simulador». Este caso es relevante, ya que gracias a una adecuada exploración física y los estudios de imagen pertinentes se pudo llegar a un diagnóstico y tratamiento adecuado. Además, se pudo evidenciar mediante la coronariografía la vascularización del tumor, existiendo reportes de casos similares en la literatura en los que la irrigación del tumor proviene de la arteria circunfleja, siendo infrecuente que la irrigación esté dada por la arteria coronaria derecha.

C3. Aneurisma infeccioso de la aorta ascendente y válvula aórtica por *Lactobacillus rhamnosus* ;endocarditis infecciosa?

Rodríguez-Chávez LL,*

Montelongo-Quevedo M,*[‡] Soto-Nieto GI*.

* Instituto Nacional de Cardiología «Ignacio Chávez», Secretaría de Salubridad y Asistencia (SSA), Ciudad de México. [‡] Universidad Autónoma de Guadalajara, Guadalajara.

Justificación: Presentamos el caso de un paciente en quien progresivamente se complicó su pade-

cimiento por distintos motivos. En particular, este caso llama la atención por lo raro que puede ser, pues no es común la bacteriemia por *Lactobacillus*, la endocarditis infecciosa (EI) o el aneurisma infeccioso de aorta por el mismo, mucho menos que se desencadenen en un mismo cuadro. Abordaremos este caso que gira en torno a distintos padecimientos poco comunes y, también, el cómo éstos se relacionan. Se ha descrito la posibilidad de presentar una bacteriemia a causa de *Lactobacillus* en pacientes con alto consumo de probióticos. Esta bacteriemia puede desencadenar EI y puede llevar a otras complicaciones. No existe un reporte de algún caso similar con infección valvular y de aorta. Es importante realizar otros estudios para concretar factores de riesgo, diagnóstico y tratamiento de esta entidad, pues seguramente existen otros casos, pero por falta de sospecha diagnóstica pueden pasar por alto. **Reporte de caso:** Es hospitalizado un paciente masculino de 63 años con tabaquismo positivo desde los 18 años; HAS y alto consumo de distintos bñlgaros (probióticos). Padeció COVID-19 seis meses previos a su ingreso, con requerimientos de oxígeno de alto flujo, además, fue tratado por tres meses con prednisona. A su egreso refirió disnea de esfuerzo y se detectó soplo cardíaco (el cual posteriormente, en la exploración fue descrito como: soplo mesosistólico aórtico irradiado a fosa supraesternal II/IV y de escape en foco aórtico accesorio) y se diagnosticó valvulopatía aórtica, por lo que fue enviado al INCICH. Al examen físico con pulsos saltones, TA diferencial amplia, escape aórtico largo que aumentaba con apnea postinspiratoria. En extremidades presentó signo de Duroziez, pulso de Corrigan y maniobra de Lyan positiva. El electrocardiograma con hipertrofia ventricular izquierda (HVI) con sobrecarga diastólica y sistólica del mismo. El ecocardiograma transtorácico confirmó HVI con insuficiencia aórtica grave (*Figura C3-1*: > 65% de área del tracto de salida del VI) secundaria a dilatación de la raíz de aorta. Se realizó angioTAC que comprobó la presencia del aneurisma aórtico

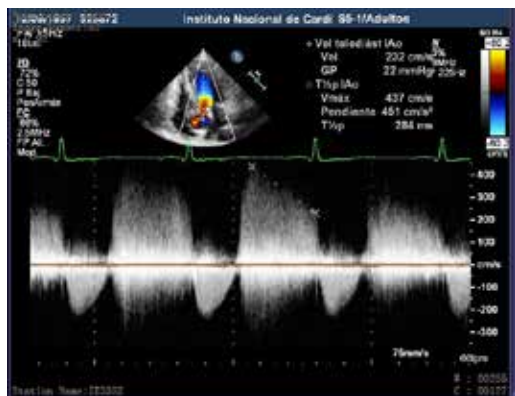

Figura C3-1: IAo grave de > 65% del área del TSVI.

con principal dilatación en los senos de Valsalva de 54 mm, unión sinotubular de 48 mm y aorta ascendente de 42 mm. La angiografía coronaria fue normal. Se realizó procedimiento de Bentall y Bono con tubo Woven con cambio valvular aórtico por prótesis biológica. El cultivo de la válvula nativa y de la aorta reportaron la presencia de *Lactobacillus rhamnosus*; sin embargo, el estudio histopatológico no evidenció datos de endocarditis ni de inflamación; únicamente se observó necrosis quística de la media de la pared aórtica. Nunca presentó fiebre, pero se tomó una serie de tres hemocultivos que fueron negativos. Se realizaron endoscopia y colonoscopia que evidenciaron gastritis erosiva, con presencia de infiltrado linfocitario en duodeno y colon. Recibió ceftriaxona por 15 días y a su egreso fue sustituido por amoxicilina y ácido clavulánico. **Discusión y conclusión:** Planteamos la siguiente hipótesis: nuestro paciente adquirió una bacteriemia, misma que propició la instalación de la bacteria en la válvula aórtica. Pasados algunos meses, por contigüidad, la pared aórtica se vio infectada por el mismo agente que, gracias a esto y a la hipertensión arterial, dio a lugar al aneurisma

infeccioso. La bacteriemia por *Lactobacillus* ha sido relacionada con inmunosupresión, mal uso de prednisona, ingesta de probióticos, así como la pérdida de la continuidad del tejido entérico, pues es una bacteria que se puede encontrar en la luz de éste. A esta bacteria, aunque es raro que se pueda ver implicada en la EI, se le atribuye 5% de los casos. El aneurisma infeccioso se relaciona con la bacteriemia, la contigüidad infecciosa e, incluso, esta entidad se llegó a describir como secundaria a la EI. Terminamos la relación de estas entidades gracias a la patología, con el cultivo de válvula nativa y con la presencia de necrosis quística de la capa media de la pared aórtica, hallazgo común del aneurisma infeccioso. No existe un reporte de algún caso similar. Es importante realizar otros estudios para concretar factores de riesgo, diagnóstico y tratamiento de esta entidad, pues seguramente existen otros casos, pero por falta de calidad en el interrogatorio, estudios o análisis, pasan por alto.

C4. Estenosis de troncos supraaórticos secundaria a arteritis de Takayasu. Reporte de caso y revisión de la literatura

Borges-López JS, Mares-Orozco AR, Ochoa-Pérez V, Rosas-Munive E, Cuevas-Campillo A, Barón-Caballero JL, Castaño-Guerra R, Ayala-Hernández E.

Hospital General de México «Dr. Eduardo Liceaga», Ciudad de México, México.

Justificación: La importancia de presentar este caso es conocer las manifestaciones clínicas, principales complicaciones y criterios diagnósticos de la arteritis de Takayasu. **Reporte de caso:** Masculino de 33 años de edad con diagnóstico de arteritis de Takayasu e hipertensión arterial desde los 18 años. Ingresó a Medicina Interna por lesión renal aguda y sangrado de tubo digestivo alto secundario a gastropatía urémica con remisión posterior. A la exploración física, pulsos *parvus et tardus*, tensión arterial en brazo derecho 90/75 mmHg y brazo izquierdo 180/90 mmHg, con disminución de pulso radial y braquial

derecho respecto al izquierdo. Foco aórtico con soplo mesotelesistólico, intensidad III/VI, eyectivo, romboidal, además de soplo sistólico interescapular. Se realizó ecocardiograma que reportó válvula aórtica bicúspide y estenosis aórtica supraavalvular. La angioTC de tórax evidenció estenosis de troncos supraaórticos (Figura C4-1A-1C). Se realizó angiografía donde se observó afección severa supraavalvular aórtica del arco aórtico y troncos supraaórticos (Figura C4-1D). No se observaron lesiones coronarias significativas. Fue valorado por Reumatología no encontrando datos de actividad de la enfermedad, por lo que no requirió tratamiento esteroide, siendo egresado a consulta externa. **Conclusión:** La arteritis de Takayasu es un tipo de vasculitis autoinmune que afecta principalmente a la aorta y sus ramas principales, y se presenta predominantemente en mujeres jóvenes. Suele presentarse claudicación en miembros superiores e inferiores, asimetría de

pulso e hipertensión arterial, siendo la hipertensión renovascular la principal causa de muerte. Actualmente, se usan los criterios de Ishikawa modificados para su diagnóstico y deben cumplirse dos criterios mayores o uno mayor con dos menores o cuatro criterios menores. El paciente cumplió un criterio menor y tres menores.

C5. Insuficiencia cardíaca secundaria a Progeria. A propósito de un caso

Bayardo-González JA,* Herrera-Morales JA[‡].

* Instituto Nacional de Ciencias Médicas y Nutrición

«Salvador Zubirán», Ciudad de México, México. [‡] Centro Universitario del Sur UDG, Cd. Guzmán, México.

Justificación: El síndrome de Progeria de Hutchinson-Gilford es una enfermedad autosómica dominante, rara y mortal. Ésta se debe a una alteración en la formación de proteínas de soporte de la envoltura nuclear (Láminas A), lo cual hace susceptible al material genético a cambios, mutaciones y lesiones, favoreciendo el envejecimiento prematuro. La importancia de la presentación son las repercusiones cardiovasculares que constituyen la principal causa de morbimortalidad. Paciente femenino de 35 años, sin antecedentes heredofamiliares de importancia, con el antecedente de enfermedad de Hutchinson-Gilford (Progeria), síndrome de Wermer y displasia ectodérmica hipohidrótica que acude la clínica de insuficiencia cardíaca por disnea progresiva de dos meses de evolución y edema periférico. A la exploración física, se evidenciaron objetivamente datos de congestión con edema periférico ++++ y plétora yugular grado 2 y protocolo VExUS 3. Sus signos vitales fueron normales, sólo la tensión arterial con tendencia a la hipotensión con 100/55 mmHg y en laboratoriales de importancia con un BNP: 456 pg/dL. Tras un ecocardiograma se encuentra una fracción de eyección del ventrículo izquierdo (FEVI) 51%, una esclerosis e insuficiencia aórtica severa de etiología degenerativa y una insuficiencia mitral y tricuspídea ligera de la misma etiología.

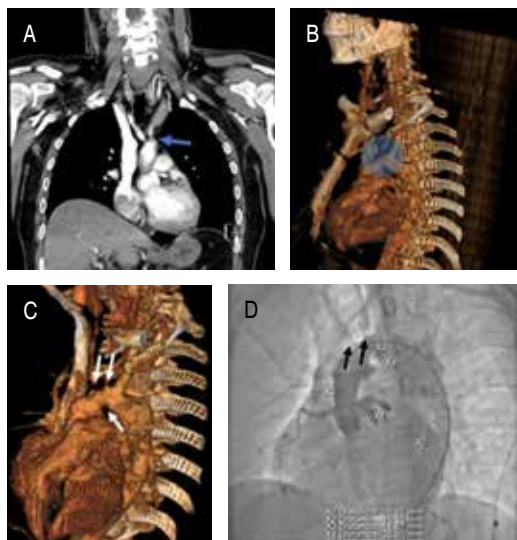


Figura C4-1.

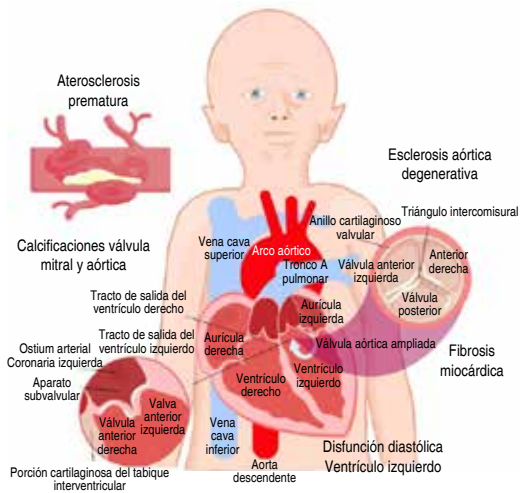


Figura C5-1: Alteraciones cardiovasculares encontradas en la paciente con síndrome de Progeria.

Los hallazgos del electrocardiograma muestran una inversión de onda T en derivación V1, V2, V3 y DI. Se le había realizado una coronariografía previa con un importante grado de calcificación de arterias coronarias, pero sin compromiso obstructivo. Debido a la insuficiencia cardíaca generada, se dio inicio con esquema de iSGLT-2, IECA y β -bloqueador. El riesgo cardiovascular propio, generado por la degeneración progresiva de las válvulas, especialmente la estenosis aórtica severa, la fibrosis miocárdica, la calcificación prematura de las arterias coronarias debida al síndrome de Werner son una de las causas principales de muerte en este grupo de pacientes. (Figura C5-1). **Conclusión:** Es fundamental evitar la progresión de la insuficiencia cardíaca con los fármacos pilares, sin embargo, la ausencia de tratamiento para la enfermedad de base y los pocos casos descritos de éxito para la posibilidad del cambio valvular aórtico limitan y ponen en incertidumbre el pronóstico de la paciente.

C6. Insuficiencia cardíaca secundaria a tumor primario de corazón en adolescente con leucemia remitida

Bayardo-González JA,* Herrera-Morales JA,†
Ramírez-Cervantes RD.

* Instituto Nacional de Ciencias Médicas y Nutrición «Salvador Zubirán», Ciudad de México, México.

† Centro Universitario del Sur Universidad de Guadalajara (UDG), Cd. Guzmán, México.

Justificación: Los tumores primarios malignos del corazón son muy raros y en el mundo de estas neoplasias que causan insuficiencia cardíaca son de gran importancia ante la poca evidencia por su baja incidencia extrema. Se trata de paciente femenino de 19 años, con el antecedente personal de leucemia mieloblástica aguda (LMA) M1 con t (9:11) desde hace tres años, actualmente en remisión. Tras nueve meses, se realizó un aspirado de médula ósea y se documentó remisión completa, iniciando vigilancia. Acude en enero del 2022 a consulta, referida tras realizarse un ecocardiograma basal, el cual evidenció falla biventricular y presencia de una masa auricular infiltrante, sin otros hallazgos clínicos de importancia. Se solicita resonancia magnética y tomografía computarizada por emisión de positrones, con los siguientes resultados: tumor infiltrante en septum

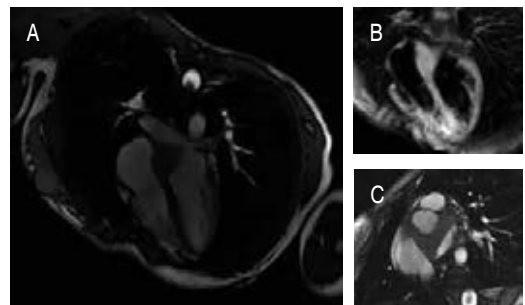


Figura C6-1: Resonancia magnética. Paciente con masa interauricular y retroaórtica.

interauricular y retro-aórtico con un realce de gadolinio en meso y epicardio inferoseptal y a nivel de pericardio de manera segmentaria y también se encuentra la presencia de perfusión de primer paso heterogénea. Asimismo, se determina que tiene hipermetabolismo y con FEVI de 40% y FEVD de 49%. Estas características hicieron pensar en un tumor maligno. Se realizó un aspirado de médula ósea, el cual se encontró normal y se pensó en un origen primario. Debido a la dificultad del abordaje, la obtención de la muestra y los probables diagnósticos diferenciales, por la LMA incrementó la sospecha de sarcoma mielode aislado sin infiltración a la médula ósea, ya que la t (9:11) se conoce que aumenta la probabilidad de recaída extramedular, aun así, es muy raro. Con muestra de sangre periférica, se realizó PCR para buscar t (9:11) en DNA, el cual fue negativo. Esto disminuyó las probabilidades de recaída, siete días después con biopsia por cateterismo, se reportó el diagnóstico histopatológico de linfoma anaplásico de células grandes. (Figura C6-1). **Conclusión:** Se estima que la frecuencia de estos tumores es de 0.001%, del cual 90% son benignos. Esto tiene gran relevancia, ya que podría aportar en el manejo a diferentes casos como éste de los cuales existe muy poca evidencia.

CARDIOPATÍAS CONGÉNITAS

C7. Embolización de dispositivo ocluser para cierre percutáneo de comunicación interauricular en adulto

Zaldívar-Esquivel E, Luna-Sánchez JA, Reyes-Salazar L. Hospital Regional «1° de Octubre», ISSSTE; Hospital Regional «Gral. Ignacio Zaragoza», ISSSTE, Ciudad de México, México.

Justificación: Paciente femenino de 19 años de edad con cierre percutáneo fallido de comunicación interauricular (CIA) tipo *ostium secundum* (OS) con dispositivo ocluser (DO), presentó embolización del dispositivo ocluser (EDO) hacia el tracto de

salida del ventrículo derecho en el ecocardiograma transtorácico (ECOTT) de control a las 24 horas, con extrasístoles ventriculares aisladas. El tratamiento fue cirugía cardiaca con circulación extracorpórea para extracción del dispositivo y cierre CIA, sin mayores complicaciones (Figura C7-1). Se manejó con heparina en bolos de 100 UI/kg cada hora, el tiempo entre el diagnóstico de EDO y la cirugía cardiaca fue de cuatro días. **Problemas:** El tratamiento de elección para la cardiopatía congénita (CIA-OS) más común en el adulto es el cierre per-

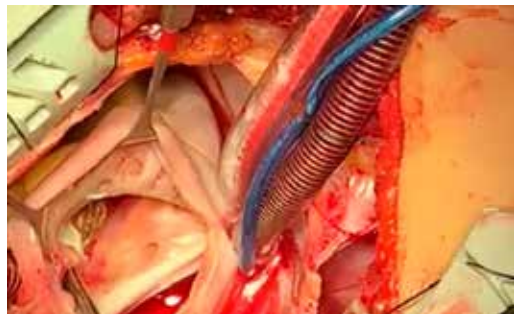



Figura C7-1.

cutáneo con DO. La complicación más frecuente es la EDO, incidencia de 0.55-1.1%, ya sea inmediata o tardía, pueden presentarse: embolias masivas, arritmias ventriculares, obstrucción de los tractos de salida y muerte súbita. El factor que mejora el pronóstico es el diagnóstico precoz; el método de diagnóstico más común es ECOTT, su tratamiento puede ser endovascular o quirúrgico. Es más común la embolización intracardiaca hacia cavidades izquierdas, nuestro caso fue a ventrículo derecho. Durante el periodo entre el diagnóstico de EDO y el manejo quirúrgico o endovascular se requiere: manejo de arritmias, prevención de embolismo, monitoreo continuo y estabilidad hemodinámica (tensión arterial media 65-80 mmHg, frecuencia cardiaca 65-90 latidos por minuto, ritmo cardiaco sinusal). **Implicaciones:** La EDO posterior a cierre percutáneo de CIA-OS requiere para su manejo un equipo multidisciplinario (hemodinamia, ecocardiografía, cirugía cardiovascular, anestesia cardiovascular, entre otros). Se requiere: monitoreo continuo, prevención de embolismo y arritmias, como terapia previa a manejo definitivo. El principal factor de buen pronóstico es: tiempo corto entre diagnóstico y tratamiento.

C8. Hipoplasia apical del ventrículo izquierdo como causa de insuficiencia cardiaca a edad temprana

Cabrera-Cerna CDR,* Antunez-Sánchez SP,‡
Meléndez-Urbe E,§ Delgado-Delgado RN,§
Sandoval-Castillo D¶.

* Residente de Ecocardiografía Pediátrica Centro Médico Nacional «20 de Noviembre», ISSSTE, Ciudad México, México. ‡ Jefe del Servicio de Ecocardiografía Pediátrica. § Adscrito de Ecocardiografía Pediátrica. ¶ Adscrito del Servicio de Imagen Cardiovascular, Centro Médico Nacional «20 de Noviembre», ISSSTE, Ciudad México, México.

Introducción: La hipoplasia apical del ventrículo izquierdo (HAVI) es una cardiopatía congénita

inusual que se describió por primera vez en 2004, esta miocardiopatía se caracteriza por un ventrículo izquierdo (VI) esférico, cortado y con algún grado de disfunción, el ventrículo derecho (VD) alargado envolviendo al VI. En la edad pediátrica tiene diferentes manifestaciones desde asintomáticos hasta insuficiencia cardiaca y edema pulmonar o incluso taquicardia maligna en adultos. **Objetivo:** Presentamos caso de cardiopatía congénita rara, de difícil manejo y con deterioro progresivo en la función cardiaca. **Reporte de caso:** Niño de cinco años de edad con antecedentes: resección intestinal por atresia duodenal, agenesis renal derecha, uteroplastia por fístula uretral e infecciones respiratorias frecuentes. Al año de edad, asintomático cardiovascular, cardiomegalia, ecocardiograma transtorácico (ETT): HAVI, disfunción sistólica del VI y sistodiastólica del VD. Sintomático cardiovascular desde los dos años de edad; actualmente, en clase funcional IV, cardiomegalia IV, hepatomegalia, soplo sistólico regurgitante en foco tricuspídeo III/IV. Evoluciona con disfunción sistodiastólica biventricular e incremento de la presión arterial pulmonar de 79 mmHg, *strain* longitudinal global (SLG) VD (pared lateral -6.7%), SLG VI (-13.4%), *strain* circuncunferencial VI (-16.6%), torsión 1.8°/cm a expensas de la base; en tratamiento de falla cardiaca y aspirina. (*Figura C8-1*). **Discusión:** La HAVI es una anomalía rara, sus primeros hallazgos fueron descritos por resonancia magnética y tomografía; sin embargo, la ecocardiografía ha tomado un realce en el diagnóstico temprano. Las características son: a) Un VI cortado, con abultamiento del tabique interventricular hacia el VD; b) VD que envuelve el ápice del VI; c) Infiltración de grasa en VI porción apical; d) Origen anómalo de la red papilar del ápice truncado. Nuestro paciente no comparte la última característica. Es usual la disfunción sistodiastólica biventricular y el manejo cardiológico dependerá del grado de insuficiencia cardiaca y además profilaxis arrítmica. En el caso donde la función clínica y exámenes complementarios están sumamente comprometidos probablemente pueda requerir en el

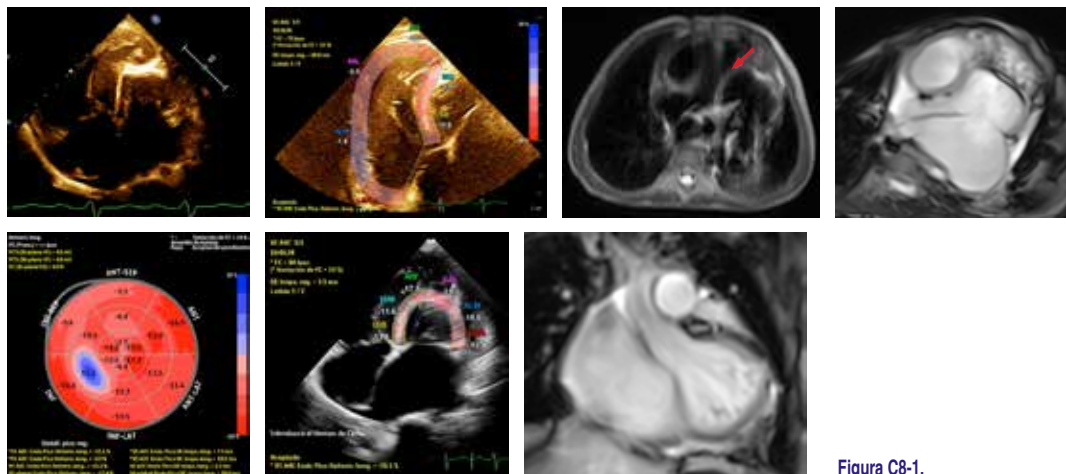


Figura C8-1.

futuro procedimientos invasivos o incluso trasplante cardiaco y pulmonar. Aunque se han sugerido como tratamientos en pacientes potencialmente graves, aún no se han reportado casos. **Conclusión:** A pesar de ser una enfermedad poco común, se debe estar familiarizado por ser potencialmente mortal, tener un riesgo elevado del desarrollo de insuficiencia cardiaca, arritmias malignas e hipertensión arterial pulmonar. La ecocardiografía juega un rol importante en el diagnóstico preciso y oportuno. Se debe realizar un seguimiento estrecho. Al ser una patología relativamente nueva, al reconocer más casos a lo largo del tiempo se podrá revelar más sobre la historia natural y el tratamiento óptimo.

C9. Inversión ventricular aislada, una patología muy rara con indicación específica de *switch* atrial, presentación de un caso y revisión de la literatura

Farfán-Jiménez KL, Montalvo-Aguilar JF.
Departamento de Cardiología Pediátrica,
Centro Médico Nacional «20 de Noviembre»,
ISSSTE. México, D.F., México.

Justificación: La inversión ventricular aislada es una anomalía muy rara en la que hay discordancia aurículo-ventricular (AV) (aurícula morfológicamente derecha conectada a ventrículo morfológicamente izquierdo y aurícula morfológicamente izquierda conectada a ventrículo morfológicamente derecho) y concordancia ventrículo-arterial (VA) (ventrículo morfológicamente derecho conectado a la arteria pulmonar, ventrículo morfológicamente izquierdo conectado a la arteria aorta). Por lo tanto, aunque la aorta surge del ventrículo morfológicamente izquierdo y la arteria pulmonar (PA) se origina de un ventrículo morfológicamente derecho, la circulación sistémica y pulmonar está en paralelo y no en serie. La fisiología es igual a la transposición completa de las grandes arterias (TGA). En esta malformación que es cianógena, el paciente tiene dos circulaciones en paralelo o, para describirlo de otra forma, dos circuitos independientes. En una, el retorno venoso sistémico pasa por el ventrículo derecho y sale por la aorta; mientras que en la otra la sangre venosa pulmonar pasa por el ventrículo izquierdo hacia la arteria pulmonar.

Evidentemente, la sangre de cada uno de ellos no tiene posibilidades de mezcla según esta descripción. Entonces, para poder vivir, esta disposición circulatoria requiere de una comunicación entre los dos circuitos, ya sea a través de un *ductus arteriosus*, una comunicación interauricular o una comunicación interventricular, que permitirá el paso de la sangre oxigenada a la circulación sistémica y, a su vez, lograr la oxigenación de la sangre venosa sistémica. Sin embargo, a diferencia de la TGA, el *switch* arterial está contraindicado, ya que dejaría al ventrículo morfológicamente derecho con la circulación sistémica. Todos estos pacientes deben tener un cortocircuito para sobrevivir, ya sea conducto arterioso o algún cortocircuito intracardiaco. Estas anomalías son una de las pocas indicaciones para *switch* atrial. **Presentación del caso:** Se recibió paciente masculino de cinco días de vida extrauterina, con peso de 1,945g, talla 43 cm, perímetro cefálico de 31 cm. Con los siguientes antecedentes: producto de la segunda gesta, con madre de 36 años con diabetes mellitus tipo 2, llevó control prenatal regular desde el primer trimestre, presentó infección de vías urinarias y cérvico-vaginitis en varias ocasiones, todas tratadas y remitidas aparentemente; al cuarto mes de embarazo, presentó incremento de cifras tensionales tratada con amlodipino, aspirina protect y ya con insulina de acción rápida. Posteriormente, se decide interrupción del embarazo por preeclampsia, oligohidramnios, retraso del crecimiento intrauterino; se obtiene por vía abdominal, llora y respira al nacer, sólo siendo necesarias maniobras básicas de reanimación, APGAR 8/9, Silverman-Anderson 0. Se detecta al nacimiento cianosis peribucal y acrocianosis siendo llevado al cardiólogo pediatra, quien al realizar ecocardiograma transtorácico llega al diagnóstico de discordancia atrio-ventricular y concordancia ventrículo-arterial, siendo referido a nuestro hospital. Ingres a UCIN con los diagnósticos comentados, se da apoyo con ventilación mecánica-asistida, infusión de prostaglandinas y

se inicia dobutamina a 5 mg/kg/min, se aprecia acrocianosis y soplo holosistólico GIII/IV en región precordial como datos importantes en la exploración física. Se realiza ecocardiograma transtorácico al ingreso, donde se aprecia: 1. Discordancia AV con concordancia VA, 2. CIA restrictiva (1 mmHg), 3. CIV trabecular múltiple, 4. Persistencia del conducto arterioso y 5. HAP casi sistémica. Es llevado a cateterismo diagnóstico-terapéutico para realizar procedimiento de Rashkind a los seis días de vida (atrio septostomía secuencial con balón Numed 9.5 y 13.5 mm) el cual se realiza de manera exitosa obteniendo mejoría de la saturación sistémica y disminución del gradiente transauricular de 8 a 2 mmHg. Posteriormente, es presentado en sesión médico-quirúrgica, posterior a cateterismo cardiaco, y aceptado para realización de procedimiento de Senning, sin embargo, el paciente adquiere neumonía nosocomial y fallece posteriormente a los 44 días de vida, sin lograr realizar el procedimiento quirúrgico propuesto. **Discusión:** La discordancia atrio-ventricular o inversión ventricular está comúnmente asociada con discordancia ventrículo-arterial, lo que se conoce como transposición corregida de los grandes vasos. La cual se refiere a una malformación en donde las cámaras auriculares y ventriculares presentan conexiones discordantes, además de lo cual, las cámaras ventriculares son discordantes con los vasos que se originan de cada una de ellas. La doble discordancia aurículo-ventricular y ventrículo arterial sirve para contrarrestarlo o «corregir» la anomalía fisiológica intrínseca a cada una. De acuerdo con esto, la sangre de una aurícula derecha morfológica llega al tronco pulmonar, pero atravesando una válvula mitral y un ventrículo izquierdo morfológico y la sangre de una aurícula izquierda morfológica llega a la aorta, pero atravesando una válvula tricúspide y un ventrículo derecho morfológico. Siendo esta patología muy rara y según la revisión realizada, el segundo caso reportado en México, es importante tenerla en cuenta y, cuando llegue a presentarse,

saber que el tratamiento quirúrgico temprano con *switch* atrial, donde tiene una indicación clara, tendrá un impacto favorable, porque permitirá la corrección anatómica y disminuirá el riesgo de morbimortalidad temprana.

IMAGEN CARDIOVASCULAR

C10. Importancia de ecocardiografía transesofágica tridimensional en tiempo real en la evaluación de trombosis de prótesis mecánica mitral

Dávila-Flores PG, Rivera-Hermosillo JC, Olmos-Domínguez L.

Hospital 1º de Octubre. ISSSTE, Ciudad de México, México.

Justificación: Femenino de 69 años con antecedente de fibrilación auricular y portadora de prótesis mecánica mitral de 10 años. Acude por deterioro súbito de clase funcional caracterizado por disnea de grandes esfuerzos e inestabilidad hemodinámica, por lo que se realizó ecocardiograma transesofágico reportando prótesis disfuncional por trombo adosado a orejuela que limita apertura de hemidisco, con una velocidad máxima en 211 cm/seg y un gradiente medio 13 mmHg, resto del estudio sin alteraciones (Figura C10-1). Por los hallazgos se decidió pasar a quirófano de manera urgente. **Cuestionamientos:** El riesgo de trombosis es mayor en prótesis mecánicas en posición mitral comparadas con posición aórtica. Existen predictores independientes de trombosis de prótesis mecánica mitral como lo es un gradiente mayor a 10 mmHg, presencia de una masa móvil oclusiva sobre la válvula protésica y un INR < 2.5. La importancia de presentar este caso clínico es enfatizar la utilidad del ecocardiograma transesofágico tridimensional como herramienta primordial para evaluar la presencia de trombo, su tamaño, el efecto hemodinámico de la trombosis y la movilidad de las valvas, pues se encuentran limitaciones acústicas en la evaluación de prótesis valvulares mecánicas por

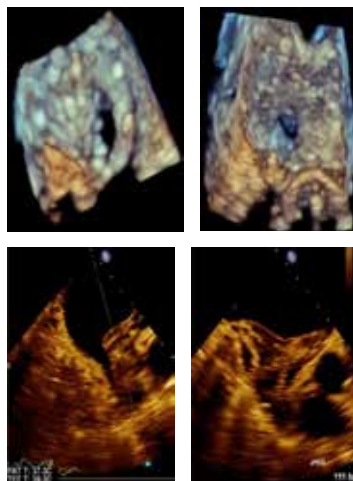


Figura C10-1.

ecocardiografía transtorácica. **Conclusiones:** La trombosis de válvula protésica es una complicación potencialmente mortal que suele ocurrir en prótesis mitrales en pacientes con niveles inadecuados de anticoagulación. Aunque la ecocardiografía transesofágica es superior a la ecocardiografía transtorácica para identificar el mecanismo de la degeneración de la prótesis valvular, el TEE tridimensional en tiempo real proporciona una vista quirúrgica en vivo «de frente» de la válvula mitral, lo que puede mejorar la precisión diagnóstica para detectar patologías de la válvula protésica mitral. Los anticoagulantes de la vitamina K son el pilar para la prevención de la trombosis de prótesis, estos se ajustan en dosis para mantener INR de 2.5 a 3.5 para prótesis mecánicas implantados en posición mitral.

C11. Diagnóstico ecocardiográfico fetal de taquicardia recíprocante de la unión

Reyes-Mérida MK, Antunez-Sánchez SP, Delgado-Delgado RN, Meléndez-Uribe E.

Centro Médico Nacional «20 de Noviembre», ISSSTE, Ciudad de México, México.

Justificación: Las alteraciones en el ritmo cardiaco fetal se presentan en alrededor de 2% de las gestaciones. El 90% de las arritmias fetales pueden considerarse arritmias benignas, clínicamente no relevantes y con buen pronóstico perinatal; sin embargo, 10% de las arritmias fetales corresponden a alteraciones del ritmo cardiaco potencialmente severas que pueden asociarse con enfermedades sistémicas de la gestante o malformaciones cardíacas fetales y/o que pueden comprometer la circulación fetal, con posibilidad de evolucionar a insuficiencia cardíaca e hidrops. El riesgo estimado de muerte fetal en este grupo se sitúa alrededor de 10%, con un riesgo añadido de secuelas neurológicas entre 3-5%. El caso que se aborda es de una paciente de 27 años de edad, gestación 2, con embarazo de 31 semanas de edad gestacional, sin comorbilidades asociadas, con antecedente de diagnóstico por ultrasonido obstétrico de taquicardia supraventricular en el feto, sin tratamiento actual. Se realiza ecocardiograma fetal completo descartando anomalía cardíaca estructural y evidenciando taquicardia incesante de la unión con frecuencia cardíaca fetal

entre 238-282 latidos, con conducción auriculo-ventricular 1-1, intervalo ventriculoauricular > que auriculoventricular (intervalo auriculoventricular: 82 ms, intervalo ventriculoauricular: 142 ms) (Figura C11-1). La taquicardia incesante de la unión duró más del 50% del estudio y alternó con extrasístoles supraventriculares, donde disminuyó la frecuencia cardíaca fetal a 136 latidos y donde se registra el intervalo PR corto de 48 ms; cabe mencionar que asociado a la taquicardia, el feto presentaba derrame pericárdico, se consideró asociado a la arritmia y como complicación; por los datos evidenciados se sugirió manejo multidisciplinario por el equipo de materno-fetal, electrofisiología, cardiología y ecocardiografía pediátrica, con el inicio inmediato de manejo farmacológico con digoxina como monoterapia, de no resolver cuadro, inicio de flecainida como fármacos de elección. Se implementó la terapia combinada de estos fármacos y posterior a 24 horas fue evaluado nuevamente por ecocardiografía evidenciando la resolución a ritmo sinusal, se continuó en seguimiento y manejo hasta la resolución del embarazo, el mismo llegó a

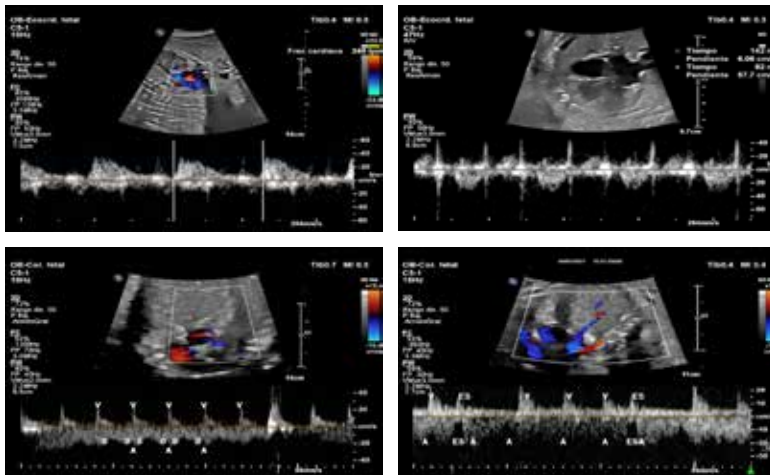


Figura C11-1.

término y sin complicaciones. **Cuestionamientos:** El diagnóstico diferencial de las arritmias cardíacas fetales es amplio y puede ser complejo, se incluyó en nuestro caso la taquicardia auricular como diagnóstico diferencial por su carácter incesante y por la alta frecuencia que se evidenció. La ecocardiografía fetal constituye la técnica de elección para el estudio de las arritmias fetales, ya que permite inferir los fenómenos eléctricos del corazón a partir de los fenómenos mecánicos o hemodinámicos de las estructuras cardíacas; permite realizar un estudio anatómico y funcional del corazón y los vasos fetales, estableciendo si coexisten malformaciones y/o disfunción/fallo cardíaco asociados a la arritmia fetal. **Conclusión:** Ante la sospecha o diagnóstico de arritmia fetal se deben descartar causas extracardíacas y solicitar ecocardiografía fetal. La mayoría de las taquicardias con frecuencias ventriculares de hasta 210-220 lpm suelen ser bien toleradas por el feto. El riesgo de fallo cardíaco e hidrops dependerá del tipo de taquicardia, duración, FCF y edad gestacional. En todos los casos se deberá valorar la necesidad de iniciar tratamiento farmacológico con objeto de conseguir la reversión a ritmo sinusal o disminuir la FCF; idealmente bajo la supervisión de equipo médico multidisciplinario, es por ello la importancia de implementar de forma oportuna el ecocardiograma ante la sospecha de arritmia fetal, para un diagnóstico preciso e inicio de tratamiento, para evitar complicaciones y muerte fetal.

C12. Aurícula derecha gigante. Un reto diagnóstico poco frecuente

Rivera-Hermosillo JC, Hernández-Pilotzi G, Méndez-Tino DC.

Hospital Regional 1º de Octubre ISSSTE.
Ciudad de México, México.

Introducción: Se presenta el caso de paciente femenino de 66 años sin cronicodegenerativos, con único antecedente de cirugía mitroaórtica y plastia tricuspídea hace 23 años secundaria a patología

reumática. Es llevada a urgencias por síncope y pérdida de 15 kilos en un año. La placa de tórax reveló ensanchamiento mediastinal que requirió realización de tomografía simple de tórax, corroborando la masa mediastinal. Se solicitó ecocardiograma para valorar compromiso de cavidades cardíacas, encontrando como hallazgo dilatación auricular derecha severa con un volumen de 700 mL/m² secundaria a disfunción de plastia tricuspídea por doble lesión con predominio de la insuficiencia severa y estenosis moderada, aurícula izquierda dilatada con un volumen de 90 mL/m² (Figura C12-1). Se evaluaron las prótesis mecánicas evidenciando presencia de mismatch leve por pannus. Se decidió manejo conservador por el alto riesgo quirúrgico y se continuó vigilancia clínica en consulta externa. Es una condición infrecuente, de la cual se sabe muy poco y el seguimiento es escaso. La principal etiología en el adulto es congénita o idiopática. Aproximadamente 50% de los pacientes con aurícula derecha gigante cursan asintomáticos al momento del diagnóstico, el resto puede presentar síntomas como disnea, palpitaciones, dolor toráci-

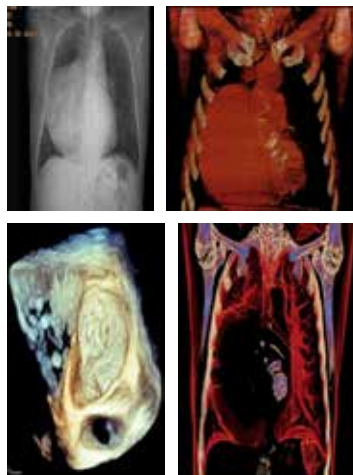


Figura C12-1.

co, insuficiencia cardiaca derecha, fatiga y síncope. El enfoque terapéutico sigue siendo controvertido, ya que sólo se recomienda la cirugía cuando el paciente se encuentra sintomático; en otros casos se ha considerado inicio de anticoagulación. Este caso representa uno de los más grandes de aurícula derecha gigante reportado en un adulto. La patología reumática como causa cada vez es menos frecuente en el mundo, pero los pacientes postoperados de ésta siguen presentando un reto para el personal médico debido a la presencia de complicaciones tardías, tal como fue este caso que, secundario a la disfunción de la plastia tricuspídea, desarrolló una dilatación auricular derecha tan significativa.

C13. Una causa inusual de taquicardia ventricular bidireccional

Zúñiga-Ruiz JM.

Hospital Juárez de México, SSA,
Ciudad de México, México.

Presentación clínica: Femenino de 29 años que de forma súbita presenta dolor precordial opresivo, de características anginosas, con una intensidad 8/10 de la escala analógica del dolor, con irradiación hacia brazo izquierdo y diaforesis. Sin pérdida del estado de conciencia y neurológicamente íntegra. El examen físico con TA 110/80 mmHg, FC 160 lpm, SaO₂ 95%, FR 18 rpm. Tolerando la posición decúbito supino, sin datos de ingurgitación yugular. Precordio hiperdinámico sin evidencia de soplos o ruidos agregados. Pulsos periféricos regulares. Laboratorios séricos sin alteraciones. Se realiza electrocardiograma (*Figura C13-1*) con presencia de ritmo de taquicardia ventricular sostenida, con conducción de rama derecha alternando a rama izquierda. Se inicia manejo con betabloqueador, con retorno a ritmo sinusal (*Figura C13-2*). **Antecedentes clínicos:** Se encuentra en el servicio de hematología con antecedentes de diabetes mellitus tipo 2, de larga evolución en manejo con

metformina 850 mg vía oral cada 12 horas. Se encuentra con diagnóstico de leucemia linfóide aguda Pre B1, de recién diagnóstico, la cual se comienza inducción a la remisión con esquema CALGB (rituximab 75 mg/m², vincristina 2 mg cada cuarto día, asparaginasa 10,000 UI días uno y tres, y doxorubicina 90 mg intravenosos cada quinto día). Negó eventos de palpitaciones o síncope previos. **Diagnóstico diferencial:** Toxicidad digitálica, taquicardia ventricular bidireccional catecolamínérgica polimórfica, síndrome de Andersen-Tawil (ATS), miocarditis, isquemia miocárdica, parálisis periódica hipocalémica familiar sarcoidosis y tumor intracavitario. **Abordaje:** Se realiza ecocardiograma sin alteraciones en la movilidad segmentaria en

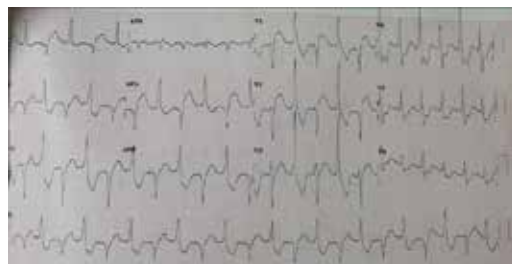


Figura C13-1: Electrocardiograma de 12 derivaciones con presencia de taquicardia ventricular sostenida bidireccional, con conducción alternante BRDHH y BRIHH.

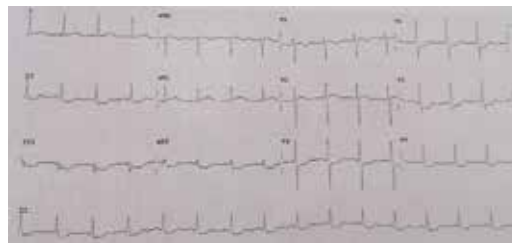


Figura C13-2: Electrocardiograma de 12 derivaciones en ritmo sinusal.

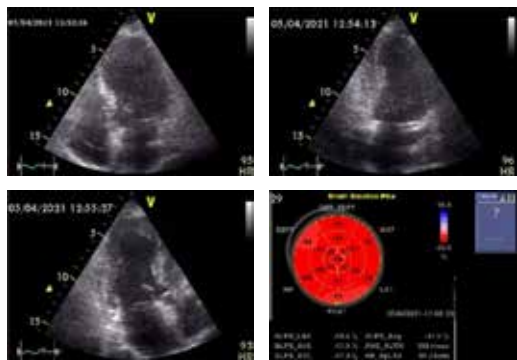


Figura C13-3: Ecocardiograma sin alteraciones.

reposito, grosor de sus paredes y dimensiones, así como la función biventricular preservada (Figura C13-3). Se realizan biomarcadores séricos con una troponina T de 0.52 y un NT-pro BNP de 4,000 pg/mL. Se realiza resonancia magnética, así como secuencias en doble inversión-recuperación y triple inversión-recuperación en cortes en eje corto a nivel basal, medio y apical con una relación de intensidad de señal de miocardio/músculo esquelético de 1.96. Se realizan secuencias Spin-eco potenciadas en T1 pre- y postcontraste con una relación de intensidad de señal de músculo miocárdico/músculo esquelético de 13. Se realiza estudio de viabilidad miocárdica con técnica T1 eco de gradiente inversión recuperación posterior a la administración de gadolinio a dosis de 0.2 mmol/kg muestra reforzamiento tardío tipo parche en la pared septal (Figura C13-4). Por criterios de Lake Louise se realiza diagnóstico de miocarditis. Con un diagnóstico final de cardiotoxicidad por antineoplásicos tipo 1 a expensas de miocarditis. **Manejo médico:** Tratamiento con betabloqueador (carvedilol 3.125 mg vía oral cada 12 horas) y un inhibidor de la angiotensina 2 (enalapril 2.5 mg vía oral cada 24 horas). Por diagnóstico definitivo de miocarditis secundario a cardiotoxicidad, se inició manejo an-

tirremodelado. Así como manejo antiinflamatorio (ibuprofeno 600 mg vía oral cada 8 horas y ácido acetilsalicílico 500 mg vía oral cada 12 horas) durante dos semanas; realizando seguimiento médico con velocidad de sedimentación globular y proteína C reactiva. **Discusión:** La cardiotoxicidad se define conforme a la guía europea del año 2016 como un grupo de enfermedades como la disfunción de la miofibrilla cardiaca a causa de la exposición de un agente antineoplásico. Entendiendo que pueden manifestarse de diversas maneras: 1) disfunción miocárdica y falla cardiaca, 2) enfermedad arterial coronaria, 3) enfermedad valvular, 4) arritmias, 5) hipertensión arterial, 6) enfermedad tromboembólica, 7) enfermedad vascular cerebral y periférica, 8) hipertensión pulmonar y 9) enfermedades pericárdicas. Una forma de poder clasificarla desde un punto fisiopatológico, la CTX puede ser definido en tres tipos: la miocardiotoxicidad tipo 1, en donde la función deficiente del miocito es debido a un daño directo; el tipo 2 o también llamado indirecto, el cual es debido a alteraciones en el equilibrio de la perfusión miocárdica y/o neurohumoral; y el tipo 3, también llamado miocardiopatía o mio-

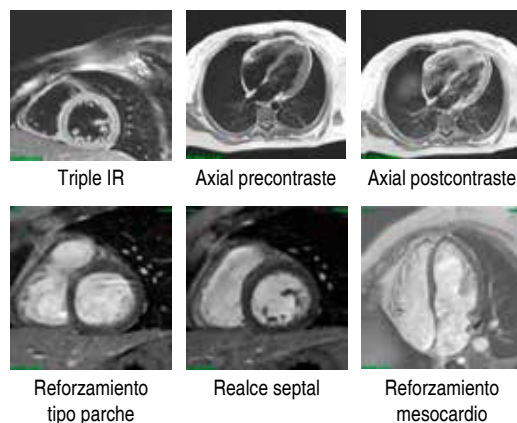


Figura C13-4: Resonancia magnética cardiaca.

carditis por infiltración de células inflamatorias. La CTX tipo 2 y 3 son consideradas reversibles al no generar cambios estructurales en la fibrilla. Llama la atención que estos pueden presentarse incluso desde la primera dosis como episodios de arritmias supraventriculares, o incluso como episodios de taquicardias ventriculares bidireccionales a causa de miocarditis subaguda, la cual tendrá un carácter inflamatorio; definiendo el subgrupo de las complicaciones estocásticas no dependientes de dosis; al contrario de la cardiotoxicidad clásica descrita asociada a la presencia del daño por antracíclicos. La taquicardia ventricular bidireccional (TV) es un ritmo desordenado que usualmente se presenta en pacientes con intoxicación digitálica, considerándose actualmente un marcador de ésta. La TV bidireccional es un tipo poco común de TV caracterizada por complejos QRS con patrón RBBB, polaridad en el plano frontal que alterna de 60 a -90 grados a +120 a +130 grados y un ritmo regular. La frecuencia ventricular está entre 140 y 200 latidos/min. Aunque el mecanismo y el sitio de origen de esta taquicardia siguen siendo algo controvertidos, la mayor parte de la evidencia apoya un origen ventricular. La TV bidireccional puede ser una manifestación de exceso de digitálicos, por lo general en pacientes de edad avanzada y aquellos con enfermedad miocárdica grave. Cuando la taquicardia es causada por digitálicos, el grado de toxicidad suele ser avanzado y el pronóstico es malo. A medida que ha disminuido el uso de digitálicos, esta forma de TV se ha vuelto muy poco común. El mecanismo propuesto de «ping pong» de BVT se basa en los siguientes dos comportamientos comúnmente observados de la actividad desencadenada mediada por DAD: 1) por encima de un cierto umbral de frecuencia cardíaca, un DAD desencadena un solo AP después de cada AP estimulado, iniciando bigeminismo ventricular; y 2) la frecuencia cardíaca umbral para el bigeminismo varía en diferentes lugares del corazón. De la evidencia experimental que indica que el BVT surge

de las ramas del haz del HPS16, asumimos que los sitios de donde surge el bigeminismo se localizan en el HPS, donde las relaciones fuente-sumidero son más favorables para la formación de DAD que en el músculo ventricular. La asociación de taquicardia ventricular bidireccional con miocarditis ha sido reportada en forma de reporte de casos, por lo que no existe una casuística que nos pudiese ayudar a conocer la incidencia de estas complicaciones. Lo que sí se encuentra más descrita es la asociación de la miocarditis inducida por quimioterapia, la cual tiene un curso subagudo y que por sí misma es un factor de riesgo para miocarditis fulminante. La taquicardia ventricular bidireccional (TVB) es muy rara en la miocarditis. Sin embargo, en el contexto de la presentación índice, es importante reconocer que la taquicardia ventricular bidireccional puede ser un signo temprano de inflamación miocárdica grave, y un marcapasos de respaldo temporal puede ser una consideración importante, aunque no convencional. Como en este caso, la mayoría de los casos informados de TVB en miocarditis (u otras etiologías) se toleran hemodinámicamente, se tratan farmacológicamente y rara vez requieren desfibrilación de emergencia. Aunque existe evidencia de que el marcapasos antitaquicardia puede ser un modo aceptable de manejo de esta taquicardia ventricular polimórfica, no hay ningún informe publicado sobre la importancia de un marcapasos de respaldo en el contexto de una TVB en miocarditis fulminante con sospecha de ritmo de escape poco confiable como en nuestro caso.

C14. Utilidad del PET/CT con 18F-FDG en el diagnóstico de tumores cardíacos primarios. A propósito de un caso

Zavaleta-Castillo SE, Puente-Barragán A.
Centro Médico Nacional «20 de Noviembre»,
ISSSTE, Ciudad de México, México.

Introducción: Los tumores cardíacos son una patología poco frecuente. El mixoma es el tumor

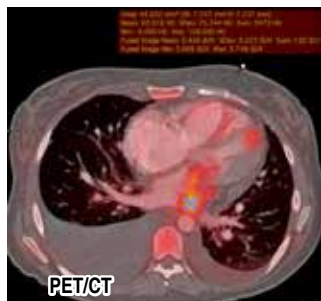

Figura C14-1.

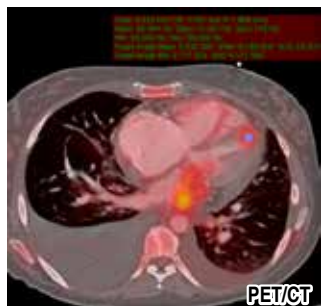

Figura C14-2.

primario benigno más frecuente, y de los malignos, el sarcoma. Su diagnóstico se realiza con base en la historia clínica, el examen físico y las técnicas de imagen cardiovasculares. El PET/CT con 18F-FDG cardiaco es un método de ayuda en el diagnóstico de tumores malignos cardiacos por su alta captación de FDG. **Descripción del caso:** Femenino de 33 años, antecedente de ovario poliquístico desde hace dos años, antecedentes familiares oncológicos: padre con cáncer de próstata y abuela materna con cáncer de estómago. Colectectomizada en diciembre de 2021, vía laparoscópica, dos semanas después de la cirugía presenta edemas en ambos miembros inferiores y en zonas de declive, asociado a disnea de esfuerzo que progresa hasta leves esfuerzos acompañado de malestar general y astenia. Se le realiza

ecocardiograma transtorácico encontrándose masa cardiaca en aurícula izquierda que sugiere mixoma cardiaco y es enviada al Centro Médico Nacional 20 de Noviembre para estudio de tumor cardiaco. Ingres a en clase funcional III según la *New York Heart Association*, con ortopnea y edemas en miembros inferiores hasta rodillas, además de palpitaciones frecuentes, niega síncope ni angina. Al examen físico: ingurgitación yugular grado 3, taquicárdica, soplo sistólico en foco en región tricuspídea, II/VI de intensidad. Se realiza resonancia magnética para caracterizar la masa intracardiaca y es reportado como tumor en aurícula izquierda, cuyas características sugieren como primera posibilidad sarcoma cardiaco con obstrucción del orificio mitral, además de otra lesión en la unión septal-anterior del tercio apical sugerente de infiltración. Por lo que se solicita PET/CT con 18F-FDG para evaluar metabolismo de la masa y descartar otros sitios de infiltración. Se realizó PET/CT con 18F-FDG cardiaco y de cuerpo entero que reporta dos lesiones cardiacas con aumento de actividad metabólica. En cortes axiales PET/CT con 18F-FDG (Figuras C14-1 y C14-2) se observa tumor cardiaco en atrio izquierdo con zona focal de captación de 18F-FDG, con SUV/max 5.4, además de otra captación de 18F-FDG en tercio apical con SUVmax 3.9 (Figura C14-3). No se reportó ninguna lesión en otras regiones del cuerpo. Las imágenes cardiovasculares no invasivas son herramientas fun-

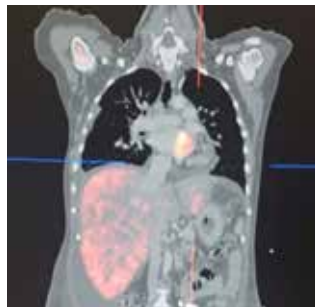


Figura C14-3.

damentales para evaluar los tumores cardiacos. El PET/CT con 18F-FDG es una técnica poco utilizada principalmente en tumores cardiacos primarios por la limitada experiencia. Este método nos permite diferenciar entre tumores cardiacos malignos de los benignos; además, ayuda en la estadificación de la enfermedad y en evaluar la respuesta al tratamiento. Las células malignas, como los sarcomas, tienen una alta afinidad por la molécula de 18F-FDG. Según Rahbar y colegas las lesiones malignas primarias tienen un SUVmax en PET/CT-18F-FDG entre 5.3 y 10.7, mostrando una captación mucho mayor que las lesiones benignas (SUVmax = 2.8 ± 0.6). Shao y colaboradores encontraron valores de SUVmax por encima de 4 en las lesiones malignas, esto ayudó a diagnosticar correctamente todas las lesiones malignas. En nuestro caso, el valor del SUVmax fue de 5.4, lo que indica que el tumor cardiaco es primario maligno, orientando al diagnóstico de un sarcoma cardiaco. **Conclusión:** PET/CT-18F-FDG ayuda a orientar el diagnóstico de tumores cardiacos primarios diferenciando a los tumores cardiacos malignos de los benignos.

C15. Leiomioma intravascular con repercusión cardiaca: reporte de caso

Ramírez-Cervantes RD,* Bayardo-González JA,†
Herrera-Morales JA.

* Instituto Nacional de Ciencias Médicas y Nutrición «Salvador Zubirán», Ciudad de México, México. † Centro Universitario del Sur UDG, Cd. Guzmán, México.

Justificación: El leiomioma intravascular (LIV) se caracteriza por la proliferación histológica de células musculares lisas benignas a través de estructuras vasculares sin invasión de otros tejidos. Generalmente afecta a mujeres premenopáusicas y multíparas, los síntomas dependen del sitio de origen (vénulas intrauterinas o el miometrio) y la extensión de la invasión. Se trata de paciente femenino de 51 años con antecedente de obesidad mórbida, dislipidemia mixta y miomatosis uterina, fue valorada en

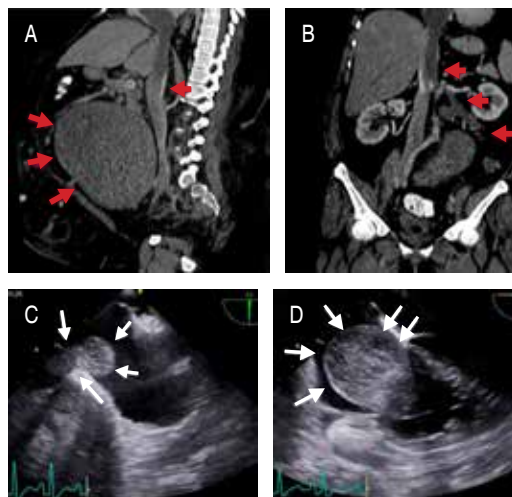


Figura C15-1: A) Tomografía con contraste de tórax y abdomen. Tumor uterino con extensión intravascular desde la arteria ovárica derecha hacia la vena renal y la vena cava inferior hasta alcanzar la aurícula derecha (flechas rojas) en plano sagital. B) Plano coronal. C) Ecocardiograma transesofágico; eje bicaval modificado: masa originada en la desembocadura de la vena cava inferior con una trayectoria de al menos 10 cm. D) Ecocardiograma transesofágico: muestra una masa en la aurícula derecha de 65 × 36 mm, móvil, heterogénea y avascular.

urgencias por disnea de medianos esfuerzos que progresó a reposo, de dos semanas de evolución y palpitations. Se le realizó estudio ecocardiográfico al ingreso mostrando una masa heterogénea en la aurícula derecha de grandes dimensiones y bordes regulares que emergía de la vena cava inferior. Dicha masa protruía al ventrículo derecho en cada ciclo cardiaco, condicionando obstrucción intermitente y estenosis tricuspídea. La tomografía abdominal mostró una tumoración originada en el útero que se extiende desde la vena ovárica izquierda hasta la vena renal ipsilateral, que conduce a la vena cava inferior con extensión a la aurícula derecha (Figura C15-1). **Cuestionamientos:** Las masas intracardiacas

son un diagnóstico diferencial poco frecuente, pero que siempre debemos tener en cuenta en pacientes con inicio súbito de síntomas de insuficiencia cardíaca. La evaluación por ecocardiograma es fundamental para determinar el origen y extensión de los tumores intracardiacos, y la multimodalidad en imagen cardiovascular es muy importante para caracterizar las masas intracardiacas y su posible origen fuera del corazón. Aunque se ha reportado una incidencia de extensión intracardiaca de LIV cercana a 10%, en la literatura se han reportado menos de 300 casos con estas características. Ante el brusco deterioro hemodinámico, se decide realizar una cirugía urgente de forma conjunta por los servicios de cirugía vascular y cardiotorácica. **Conclusión:** Se realizó histerectomía abdominal con resección del tumor auricular derecho y extracción del tumor intravascular de las venas renal y ovárica izquierdas. El análisis microscópico demostró una lesión uterina con haces musculares entrelazados de células fusiformes, de tamaño homogéneo, con núcleos ovalados con inmunohistoquímica positiva para marcadores de músculo liso (desmina y actina del músculo liso)

estrógenos y progesterona. Se concluye leiomioma, sin evidencia de malignidad.

C16. Infarto cardiocerebral sincrónico secundario a fibroelastoma del seno coronario izquierdo: importancia de la imagen multimodal

Aquino-Bruno H,* Meléndez-Ramírez G, González-Aguilar CL, Morales-Portano JD, Flores-Puente F, Lara-Vargas JA.

* CMN «20 Noviembre» ISSSTE, Ciudad de México, México.

Justificación: La obstrucción intermitente del *ostium* coronario por patología tumoral o trombo puede generar un patrón electrocardiográfico similar en la suboclusión del tronco coronario o en enfermedad multivascular, en este contexto la ecocardiografía es una herramienta inicial esencial para evaluar rápidamente las estructuras cardíacas y guiar el tratamiento. **Identificación del problema:** Femenino de 44 años de edad, ingresada por deterioro neurológico y dolor precordial típico de forma simultánea, fue admitida con seis horas de evolución, el electrocardiograma

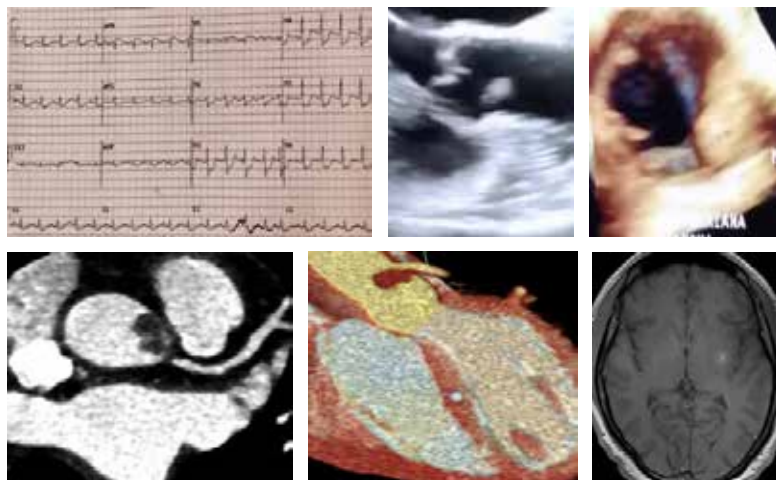


Figura C16-1:

Secuencia de las imágenes diagnósticas multimodal.

inicial presentó depresión del segmento ST en más de seis derivaciones, con elevación de troponina. El ecocardiograma en la cama de la paciente reportó una masa móvil, pediculada, adherida a la superficie del seno coronario izquierdo. La angiogramografía de corazón confirmó el lugar anatómico, de aproximadamente 12×10 mm, móvil, con obstrucción parcial e intermitente del ostium coronario izquierdo. La resonancia magnética de cráneo reportó lesión sugerente de tromboembolismo en territorio de la arteria cerebral media derecha (*Figura C16-1*). **Manejo:** Se decidió intervenir quirúrgicamente de urgencia. Mediante bomba extracorpórea, a través de resección transversal de aorta ascendente, se realizó resección de tumoración de aproximadamente 14 mm, con preservación de válvula aórtica; la evolución postoperatoria fue sin complicaciones y fue egresada al quinto día posterior a la cirugía con un NIHSS de 2 puntos. **Seguimiento:** El reporte histopatológico fue de tejido epitelial fibrótico avascular compatible con fibroelastoma papilar. El ecocardiograma de seguimiento al año reportó ausencia de recidiva. **Diagnóstico diferencial:** Ante la presencia de déficit neurológico y dolor precordial concomitante se deben valorar condiciones que conducen a infarto cerebral-coronario concurrente. **Conclusión:** Ante la presencia de síntomas cerebral y cardíaco, la valoración ecocardiográfica en la cama del paciente es de gran importancia para descartar anomalías en las estructuras del corazón. El tratamiento quirúrgico debe plantearse de forma urgente por el riesgo de muerte súbita y por el pronóstico excelente posterior a la cirugía.

C17. Agenesia del tronco coronario izquierdo.

Una anomalía congénita poco frecuente

Faustino-Maravilla G,* Andrade-Cuellar EN,* Garro-Almendares AK,* Sandoval-Castillo LD†.

* Residente del Servicio de Cardiología. † Médico adscrito al Servicio de Cardiología, Centro Médico Nacional «20 de Noviembre».

Justificación: El origen anómalo de las arterias coronarias es una entidad poco conocida, se desconoce

la incidencia en la población general. Puede aparecer aisladamente o más frecuentemente asociada a otras lesiones congénitas como la estenosis aórtica supralvalvular, homocistinuria, ataxia de Friedreich, síndrome de Hurler, etcétera. Se presenta el caso de un paciente masculino de 45 años con antecedente de diabetes tipo 2 e hipertensión arterial sistémica, quien inicia su padecimiento actual en 2020 al presentar disnea de pequeños esfuerzos, ortopnea y disnea paroxística nocturna, posteriormente se agrega angina atípica, por lo que acude a valoración en urgencias donde se decide realizar coronariografía diagnóstica en el contexto de angina inestable de síndrome coronario agudo sin elevación del segmento ST de alto riesgo, donde se encuentra ausencia de tronco coronario izquierdo, nacimiento anómalo de la descendente anterior con lesión larga concéntrica

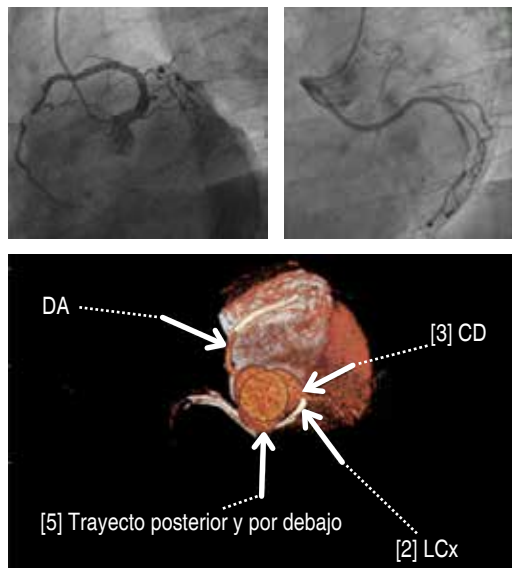


Figura C17-1: Coronariografía y reconstrucción tomográfica de origen de las arterias coronarias.

que termina en oclusión total en punta de lápiz, la circunfleja presenta nacimiento anómalo al lado de la coronaria derecha, con una lesión larga excéntrica del 75%; la coronaria derecha presenta una lesión larga de bordes irregulares, calcificada con probable ulceración antigua y la descendente posterior se aprecia sin lesiones obstructivas angiográficas (*Figura C17-1*). Se realiza ICP a la descendente anterior, se implanta un *stent*. Se egresa a unidad de cuidados coronarios para vigilancia y continuar abordaje.

Cuestionamientos, problemas o diagnósticos diferenciales: En cuanto al diagnóstico, puede ser difícil de diferenciar de la oclusión total crónica (OTC) del *ostium* del tronco coronario izquierdo, sobre todo en pacientes de factores de riesgo cardiovascular y edad avanzada. Existen algunos datos angiográficos como la presencia de un número limitado de colaterales de buen calibre (aproximadamente dos) cuyo calibre se reduce de proximal a distal en el caso de la agenesia del TCI, mientras que en la OTC se genera una colateralidad más prominente de forma progresiva y su calibre suele ser menor al vaso de origen y de destino. **Discusión:** Algunas causas de angina en este contexto pueden explicarse por un calibre coronario inadecuado, kinking sistólico, angulación, compresión o significativa longitud o tortuosidad de las colaterales, que pueden causar una disminución del aporte de flujo a las arterias del lado izquierdo y el desarrollo de hipertrofia ventricular izquierda, con un aumento de la demanda de oxígeno. La variabilidad de la presentación clínica y la supervivencia en estos pacientes puede deberse al desarrollo de circulación colateral, llegando a permanecer asintomáticos. **Conclusión e implicaciones:** La coronariografía y la angiotomografía son esenciales y complementarias para realizar un diagnóstico certero. El pronóstico de estos pacientes depende fundamentalmente del desarrollo de la coronaria izquierda y la existencia de circulación colateral adecuada, de la coexistencia de otras anomalías cardíacas y de la aparición de enfermedad aterosclerótica.

C18. Miocardiopatía dilatada en pacientes con uso de cocaína evidenciada mediante GATED SPECT

Martínez-Escobar MC,* Andrade-Cuellar EN,† Hernández-Martínez A, Zavaleta-Castillo S†.

* Médico adscrito al Servicio de Cardiología.

† Residente del Servicio de Cardiología. Centro Médico Nacional «20 de Noviembre».

Justificación: La prevalencia anual del consumo de cocaína en adultos en América del Norte en 2017 fue de 2.1%. Se ha documentado que la mortalidad es de cuatro a ocho veces mayor para los consumidores de cocaína en comparación con la población en general y el consumo está asociado con un aumento del riesgo de enfermedades vasculares. Se presenta una serie de casos evaluados mediante perfusión miocárdica GATED SPECT de cinco pacientes masculinos, promedio de edad de 48 años (rango de 41 a 56), antecedente de tabaquismo 83%, hipertensión arterial 20%, resto de factores de riesgo cardiovascular negados. En el estudio de perfusión miocárdica se documentó miocardiopatía dilatada en 83% de los pacientes, con disfunción sistólica severa con fracción de expulsión del ventrículo izquierdo en promedio de 26%, con rango de 18 a 46%, en un paciente se documentó fracción de expulsión conservada con dilatación del ventrículo izquierdo, en 60% de los pacientes se encontró infarto en el territorio de descendente anterior y en 40% de los pacientes se encontraron infartos en dos territorios de descendente anterior y circunfleja o coronaria derecha. En todos los pacientes se realizó coronariografía, sin encontrar lesiones significativas, por lo que no se realizó revascularización (*Figura C18-1*). **Discusión:** El consumo de cocaína está relacionada a múltiples patologías, entre ellas isquemia e infarto de miocardio, miocarditis, arritmias cardíacas y muerte súbita, endocarditis, neumopericardio e hipertrofia ventricular izquierda. Entre los mecanismos se ha encontrado aumento de la actividad catecolami-

nérgica, en esta serie de pacientes evaluados en el Servicio de Cardiología Nuclear mediante GATED SPECT se documentó infarto e isquemia miocárdica extensa en masculinos predominantemente jóvenes; como factor de riesgo frecuente en este grupo se encontró tabaquismo, únicamente es importante considerar esta patología debido a que la aparición de infarto es independiente de la frecuencia, la cantidad y vía de administración de la cocaína. Se ha documentado en la literatura la presencia de trombos oclusivos en las arterias coronarias en las coronariografías de estos pacientes; la trombosis se ha atribuido a disfunción plaquetaria, disfunción endotelial y vasoconstricción de arterias coronarias generalizada. **Conclusión:** En este grupo de pacientes el consumo de cocaína se asoció a

infarto e isquemia extensa sin lesiones coronarias aterosclerosas, como se reporta en la literatura se asoció a trombosis coronaria y vasoespasmo, el único factor de riesgo que presentaron fue tabaquismo, teniendo como secuela disfunción ventricular izquierda severa. Los pacientes se encuentran con tratamiento médico para insuficiencia cardiaca.

INTERVENCIONISMO CARDIOVASCULAR

C19. Síndrome de ALCAPA

Murguía-Aranda A, García-García JF, Estrada-Martínez LE, Campo-Aguirre R, Álvarez-Gutiérrez J, Vargas-Martínez AD, Aquino-Bruno H, Faustino-Maravilla G. CMN «20 de Noviembre», ISSSTE, Ciudad de México, México.

Justificación: Paciente femenino de 19 años de edad sin enfermedades crónico-degenerativas. Por iniciar con disnea y opresión precordial con clase funcional NYHA II. Se realiza angiogramografía de arterias coronarias encontrando origen anómalo de coronaria izquierda con nacimiento en tronco de arteria pulmonar compatible con síndrome de ALCAPA (*Anomalous Left Coronary Artery from Pulmonary Artery*). Se realiza cateterismo diagnóstico encontrando ectasia severa de arteria coronaria derecha con llenado retrogrado de sistema coronario izquierdo con nacimiento anómalo de arteria coronaria izquierda de tronco arteria pulmonar. El síndrome de ALCAPA, también conocido como síndrome de Bland-White-Garland, es una anomalía congénita rara que afecta a 1 de cada 300,000 nacidos vivos y representa el 0.25 a 5% de todos los defectos congénitos cardiacos. El reto diagnóstico en este caso se presentó al no encontrar la arteria descendente anterior al realizar inyección de contraste en la arteria pulmonar. Esto se debe a que en el paciente adulto las resistencias pulmonares son mucho menores que en el paciente pediátrico, favoreciendo el flujo sanguíneo a través de la vasculatura pulmonar y no hacia la circulación

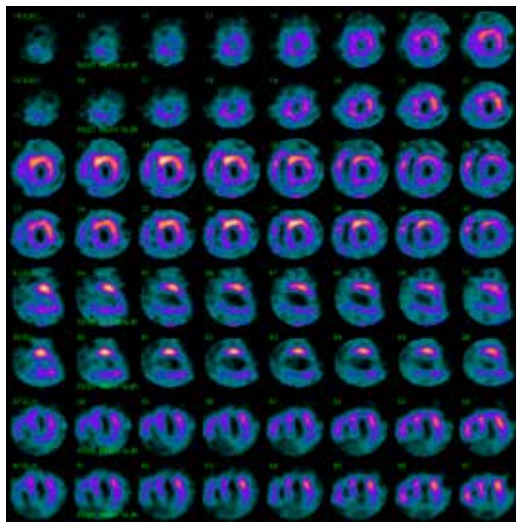
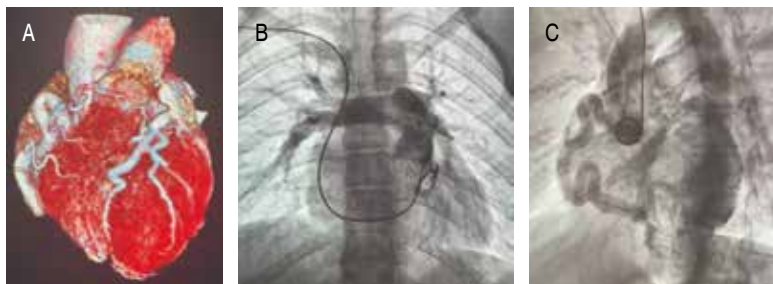

Figura C18-1: Ventrículo izquierdo severamente dilatado. Infarto transmural del ápex. Infarto de la pared anterior que involucra la región anteroseptal y anterolateral, transmural en tercio apical y no transmural en tercio medio. Infarto de la pared inferior no transmural que involucra la región inferolateral. Función sistólica del ventrículo izquierdo 18%.

Figura C19-1:

A) Reconstrucción en 3D de angiotomografía de arterias coronarias. **B)** Arterias pulmonares en vista anteroposterior. **C)** Coronaria derecha ectásica con llenado retrógrado a coronaria izquierda en vista anteroposterior.



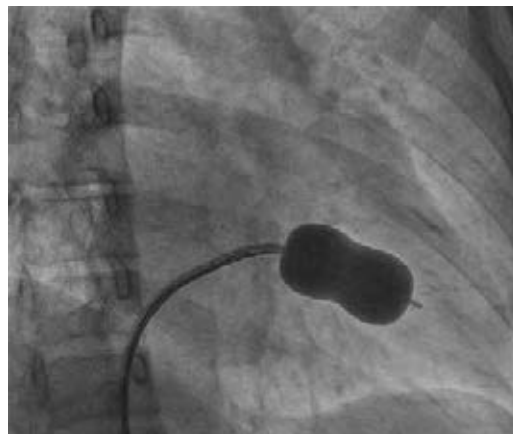
miocárdica, la cual presenta mayor resistencia, para poder sobrevivir a este fenómeno los pacientes con ALCAPA desarrollan circulación colateral de la arteria coronaria derecha hacia la arteria descendente anterior. Sin embargo, este flujo muchas veces no es suficiente para irrigar el ventrículo izquierdo principalmente la región subendocárdica, por lo que padecen de isquemia crónica. Como resultado, estos pacientes pueden desarrollar arritmias ventriculares y tienen riesgo de muerte súbita, la cual ocurre en 80 a 90% de estos pacientes (Figura C19-1). **Conclusión:** El síndrome de ALCAPA es una anomalía congénita rara, en caso de ser diagnosticada por cateterismo en el paciente adulto la arteria coronaria izquierda debe buscarse por llenado retrógrado de la arteria coronaria derecha.

C20. Intervención en embarazo de alto riesgo: valvuloplastia mitral percutánea en paciente embarazada con aborto recurrente

Faustino-Maravilla G,* Garro-Almendaro AK,* Morales-Portano J,† Hernández-Esparza T,§ Murguía-Aranda A§.

* Residente de Cardiología. † Médico adscrito al Servicio de Cardiología. § Residente del Servicio de Hemodinamia. Centro Médico Nacional «20 de Noviembre».

Justificación: La estenosis mitral en pacientes con embarazo representa un reto debido a las desventajas que representa la realización de los

**Figura C20-1:** Valvuloplastia percutánea con balón Inoue #26.

procedimientos y estudios sin perjudicar al binomio, en un paciente con producto valioso como el caso presentado la importancia de un abordaje y manejo adecuado inciden en el pronóstico. Se presenta el caso de una mujer de 37 años, con abortos recurrentes, gesta 6 que se conoce con estenosis mitral previo a su embarazo, con poco apego a tratamiento médico. Ingresa en cuarto mes de embarazo para seguimiento, ecocardiograma transtorácico que muestra un gradiente medio de 16 mmHg, Vmax 2.5 m/s en clase funcional II,

evoluciona a clase funcional III durante embarazo y hacia último trimestre de embarazo hacia clase funcional IV a pesar de tratamiento médico óptimo. Se decide realización de valvuloplastia con balón en semana 31 de gestación con buen resultado tolerando embarazo, regresando a clase funcional I y con trabajo de parto a las 34 semanas sin complicaciones. La enfermedad reumática sigue siendo de alta prevalencia en los países en vías de desarrollo, siendo la estenosis mitral una consecuencia directa de ésta, afectando más a mujeres que a hombres. Su manejo continúa siendo un desafío en pacientes embarazadas en quienes las modificaciones hemodinámicas asociadas a su estado hacen que dicha condición no sea bien tolerada y afecte el desenlace de la madre y/o del producto, en pacientes que se mantienen sintomáticos a pesar de tratamiento médico, el tratamiento con comisurotomía mitral percutánea debe ser realizado preferentemente después de las 20 semanas de gestación (*Figura C20-1*). **Conclusión:** La valvuloplastia percutánea mitral con balón puede ser realizada de manera segura durante el embarazo como puente a sustitución valvular, sobre todo en pacientes con estenosis mitral severa, en quienes el embarazo puede poner en riesgo la vida de la madre y del producto, teniendo desenlaces similares a las pacientes que no cursan con embarazo.

C21. Atrapamiento de guía de alto soporte tras colocación de implante percutáneo de válvula aórtica (TAVI) y retiro guiado por ecocardiograma, un reto para el Heart Team

Estrada-Martínez LE,

Hernández-Esparza T, Morales-Portano JD, Muratalla-González R, Faustino-Maravilla G, Campo-Aguirre R, Murguía-Aranda A.

CMN «20 de Noviembre», ISSSTE, Ciudad de México, México.

Justificación: Se presenta el caso de un hombre de 67 años con antecedente de cardiopatía isquémica y cirugía de revascularización cardíaca que presenta deterioro de clase funcional por disnea. Se le realiza protocolo diagnóstico encontrando aorta bivalva que condiciona estenosis aórtica severa D2. Se realiza protocolo diagnóstico y es aceptado para colocación de TAVI. Se coloca prótesis balón expandible #26 y tras adecuada implantación, se procede a retirar la guía de alto soporte encontrando dificultad para el retiro de la misma. Se realiza control ecocardiográfico encontrando engarzamiento de la punta de la guía con las cuerdas tendinosas que condiciona además insuficiencia mitral severa. Se decide utilizar catéter multipropósito 6Fr para rectificar la punta de la guía y tras guía ecocardiográfica, se logra retirar de manera conjunta el catéter y la

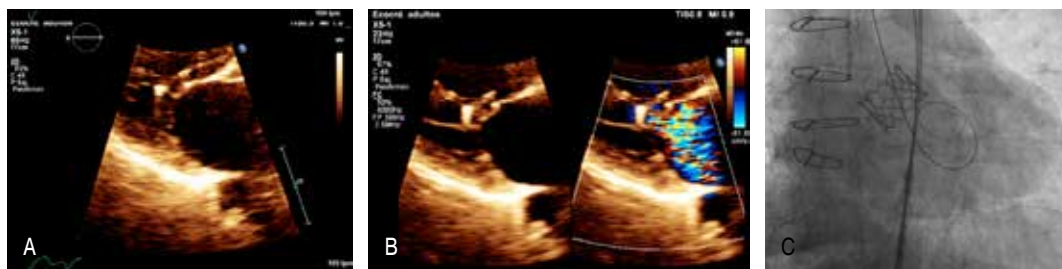

Figura C21-1: A) Ecocardiograma, vista paraesternal eje largo que evidencia engrasamiento de guía. B) Ecocardiograma, vista paraesternal eje largo que evidencia insuficiencia mitral severa. C) Vista fluoroscópica al momento del atrapamiento de la guía.

guía y se verifica resolución de la insuficiencia. El paciente egresó satisfactoriamente tras 24 horas. La morbimortalidad de los pacientes sometidos a TAVI ha disminuido con el avance y mejora tanto de la tecnología y los sistemas de implante, como de la experiencia de los operadores. Si bien la tasa actual de complicaciones ronda 4% y en su mayoría son complicaciones vasculares, situaciones inesperadas como el atrapamiento de la guía en las diferentes estructuras que ésta cruza es una complicación que no tiene una casuística clara; sin embargo, siempre debe considerarse por las complicaciones potencialmente catastróficas que conlleva la laceración o daño de cualquier estructura en contacto con la guía. El ecocardiograma es fundamental en estos casos, dado que puede identificar con mayor claridad no sólo las estructuras comprometidas y la naturaleza del problema, sino también guiar en la resolución y verificación de posibles complicaciones (Figura C21-1). **Conclusión:** El atrapamiento de la guía de alto soporte en los pacientes sometidos a TAVI es una complicación poco frecuente; sin embargo, siempre debe ser sospechada por el *Heart Team* por su potencial catastrófico y temprana resolución.

C22. Intervención coronaria percutánea en situs inversus completo con técnica de doble inversión

Bayardo-González JA,* Herrera-Morales JA‡.

* Instituto Nacional de Ciencias Médicas y Nutrición «Salvador Zubirán», Ciudad de México, México. ‡ Centro Universitario del Sur UDG, Cd. Guzmán, México.

Justificación: El *situs inversus totalis* es una rara condición congénita que consiste en una transposición de los órganos toracoabdominales en sentido sagital y una inversión especular de todas las estructuras asimétricas del cuerpo. Debido a su presentación, por la clínica y el electrocardiograma (EKG) anormales, aunada a la poca descripción bibliográfica que hay sobre las técnicas hemodinámicas, es importante

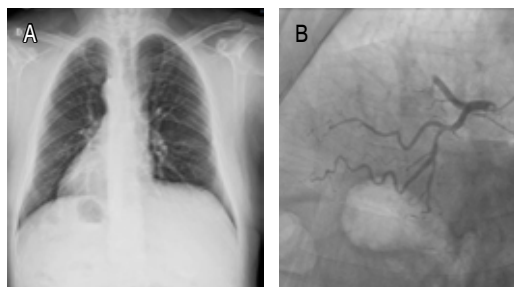


Figura C22-1: A) Radiografía PA de tórax que evidencia la posición de dextrocardia del corazón, y la posición izquierda del hígado. B) Angiografía coronaria que muestra la anatomía de las arterias coronarias del corazón en dextrocardia.

presentar el caso. Hombre de 63 años, con antecedentes de diabetes mellitus 2 e hipertensión arterial sistémica, ingresó al servicio de urgencias por dolor torácico típico de angina de 60 minutos de duración, que se acompañó únicamente de taquipnea, con constantes vitales normales. Se realizó un EKG que mostraba una imagen atípica «en espejo», con elevación del segmento ST de V1-V4, ondas T invertidas en derivaciones I, II y aVL, y complejo QS en todas las derivaciones precordiales. En laboratoriales con hs-Tnl de 174779,6 pg/mL. En sala de hemodinamia se utilizó un abordaje radial distal derecho para la intervención coronaria percutánea (ICP), con técnica de doble inversión para adquirir las vistas angiográficas. Se muestra oclusión de arteria descendente anterior izquierda y se procede a la colocación de *stent*; finalmente se utilizó un balón de 4.0 mm para la técnica de optimización proximal. Se toman muestras seriadas de hs-Tnl en los días siguientes, con curva de tendencia favorable a la baja. La ICP es un reto en estos pacientes, principalmente cuando se desconoce el *situs inversus* en ellos. El abordaje se ha descrito mediante un acceso transfemoral, aunque existen algunos informes de casos con buenos resultados en acceso radial. El abordaje transradial de la ICP se asocia con tasas de éxito clínico similares y

menos complicaciones del procedimiento. El uso del método de inversión de la imagen redujo el tiempo en la sala, de radiación y de fluoroscopia (*Figura C22-1*). **Conclusión:** Desde su llegada a urgencias

hasta la ICP, pasaron 15 minutos. Tras la realización de la ICP el paciente tuvo un seguimiento hospitalario favorable y fue dado de alta a los dos días sin ninguna complicación.

Vol. 33 Suppl. 2
April-June 2022

A

Acuña-Martínez VH *s132*
Alcántara-Meléndez MA *s125, s128, s129, s133*
Alfárez-Mora DE *s119*
Álvarez-Gutiérrez J *s128, s159*
Andrade-Cuellar EN *s157, s158*
Antúnez-Sánchez SP *s145, s148*
Antúnez-Sánchez SP *s122*
Aquino-Bruno H *s125, s129, s156, s159*
Arévalo-Aguilar JC *s132*
Arteaga-Martínez JR *s136*
Astudillo-De Haro ED *s118*
Avalos-Ríos JM *s123, s138*
Ávalos-Ríos M *s106*
Avila-Chavez A *s129*
Ávila-Chávez A *s128, s133*
Ayala-Hernández E *s139, s141*

B

Barba-Montiel A *s113*
Bárcena-Molina C *s106*
Barón-Caballero JL *s139, s141*
Bayardo-González JA *s113, s142, s143, s155, s162*
Blancas-Pérez LA *s107*
Borges-López JS *s139, s141*
Bustos-Alcázar RA *s119*

C

Cabrera-Cerna CDR *s145*
Calderón-Colmenero JE *s117*

Camacho-Mendoza N *s106, s110, s111, s112*
Campo-Aguirre R *s159, s161*
Campos-Delgadillo JL *s128, s130, s133*
Carillo-Delgado EA *s113*
Casarín-López F *s106, s110, s111, s112*
Castaño-Guerra R *s139, s141*
Chavez-Avila A *s130*
Chávez-Náfate MJ *s132*
Corona-Chávez CE *s119*
Corrales F *s133*
Cuevas-Campillo A *s139, s141*

D

Dávila-Flores PG *s148*
De la Torre-Zazueta MA *s120*
Delgado-Delgado RN *s122, s145, s148*
De Souza G *s133*
Díaz-Quiroz G *s119*

E

Escamilla-Tilch M *s136*
Escobar-Sibaja LE *s132*
Estrada-Martínez LE *s138, s159, s161*

F

Farfán-Jiménez KL *s119, s146*
Faustino-Maravilla G *s157, s159, s160, s161*
Figueroa-Solano J *s118*
Flores-Puente F *s156*



G

García-García JF *s125, s128, s129, s130, s133, s159*
García-Jiménez Y *s125*
García-Ortegón MS *s119*
Garro-Almendaro AK *s157, s160*
Godínez-Reyes JC *s113*
Gómez-Álvarez EB *s125*
Gómez-López G *s117*
González-Aguilar CL *s107, s129, s156*
González-Gutiérrez CJ *s106*
Gutiérrez-Ramírez AG *s113*

H

Hernández-Esparza T *s128, s133, s160, s161*
Hernández-Flores KR *s106, s107*
Hernández-Martínez A *s123, s158*
Hernández-Pilotzi G *s150*
Herrera-Morales JA *s142, s143, s155, s162*

J

Jiménez-Toxqui M *s125*

L

Lara Vargas JA *s129*
Lara-Vargas JA *s130, s133, s136, s156*
Ledesma-Ruiz CD *s106, s110, s111, s112*
Luna-Rodríguez GL *s106, s110, s111, s112*
Luna-Sánchez JA *s144*

M

Madrigal-Campos DA *s109*
Madrigal-Sánchez B *s109*
Madrigal-Saucedo CA *s106*
Mares-Orozco AR *s139, s141*
Martínez-Escobar M *s123*
Martínez-Escobar MC *s158*

Meléndez-Ramírez G *s156*
Meléndez-Uribe E *s145, s148*
Méndez-Tino DC *s150*
Mendoza-Avellán LM *s123*
Merino-Rajme JA *s125, s128, s129, s130, s133*
Miranda-Chávez IO *s118*
Mondragón-Terán P *s136*
Montalvo-Aguilar JF *s146*
Montelongo-Quevedo M *s140*
Morales-Portano J *s160*
Morales Portano JD *s129*
Morales-Portano JD *s106, s107, s125, s128, s129, s133, s136, s138, s156, s161*
Moreno-Cruz E *s119*
Muratalla-Gonzalez R *s130*
Muratalla-González R *s125, s128, s129, s133, s161*
Murguía-Aranda A *s159, s160, s161*

N

Navarrete-de la O DM *s136*
Nolasco-Valdez M *s132*
Núñez-Ángeles S *s136*
Núñez-Ruiz AA *s136*

O

Ochoa-Pérez V *s139, s141*
Olmos-Domínguez L *s148*
Orea-Tejada A *s106, s110, s111, s112*

P

Padilla-Aguilar SY *s113*
Palomeque-Ramos CA *s132*
Parra-Rojas G *s133*
Peláez-Hernández V *s106, s110, s111, s112*
Peñaranda-Florez D *s133*
Pereira-López GI *s117*
Pereira-Rodríguez JE *s133*
Pérez-Siller GR *s123*
Pineda-Juárez JA *s136*

Piña-Flores AA *s132*
Plata-Corona JC *s125*
Polanco-Lozada JRD *s119*
Puente-Barragán A *s153*

R

Ramírez-Cervantes RD *s143, s155*
Rascón-Sabido R *s125*
Reyes-Mérida MK *s122, s148*
Reyes-Salazar L *s144*
Rivas-Gálvez RE *s128, s130, s133*
Rivera-Hermosillo J *s119*
Rivera-Hermosillo JC *s120, s148, s150*
Roa-Martínez BM *s107*
Rodríguez-Chávez LL *s140*
Rodríguez-Díez C *s130*
Rodríguez-Serrano JG *s128*
Roque-Palacios CJ *s106*
Rosas-Munive E *s139, s141*
Rosas-Trujillo A *s106, s110, s111, s112*

S

Sánchez-Rodríguez NI *s106, s138*
Sandoval-Castillo D *s145*
Sandoval-Castillo LD *s157*
Solorio-Pineda AA *s128, s129, s130, s133*
Soto-Nieto GI *s140*
Suárez-Cuenca JA *s107, s136*

V

Valencia-Aldana OD *s136*
Vargas-Martínez AD *s159*
Vergara-Orduña FI *s119*

Z

Zaldívar-Esquivel E *s144*
Zavaleta-Castillo S *s158*
Zavaleta-Castillo SE *s153*
Zúñiga-Ruiz JM *s151*

XIV CONGRESO INTERNACIONAL



ANCISSTE

23 - 26 Marzo, 2022
World Trade Center
Ciudad de México & Online