

# Resección abdominoperineal por vía laparoscópica

Dr. Javier García Alvarez,\* Dr. Kuauhyama Luna Ortiz,\*\* Dr. Ulises Rodríguez Wong,\*\*\* Dra. Ma. Antonia Pérez Islas,\*\*\*\* Dr. Juan Alberto Rivas Serna\*\*\*\*\*

## Resumen

Se han logrado importantes avances en la cirugía de colon y recto mediante cirugía laparoscópica. El objetivo de este estudio es describir la técnica quirúrgica y analizar los tres resultados iniciales en la resección abdominoperineal por laparoscopia. Se estudiaron tres pacientes con edad media de 68 años; para el diagnóstico se utilizó la clasificación de Dukes modificada por Astler y Collier y fueron: un paciente con adenocarcinoma estadio B2 y dos pacientes con estadio C1. El seguimiento ha sido 7, 10 y 21 meses, sin datos de actividad tumoral en ninguno de los tres pacientes. Uno de ellos presentó vejiga neurogénica secundaria al tratamiento. Se concluye que la resección abdominoperineal laparoscópica es similar a la técnica abierta, y es necesario mayor tiempo para obtener conclusiones comparativas entre la cirugía abierta y la realizada mediante laparoscopia, en lo que se refiere a sobrevida, recurrencia local en el sitio de los puertos de inserción y otras complicaciones como la vejiga neurogénica.

**Palabras clave:** adenocarcinoma de recto, resección abdominoperineal laparoscópica.

## Summary

Important advances have been made in colorectal surgery with laparoscopic surgery in recent years. The objective of his paper is to describe the surgical technique and report our initial results in laparoscopic abdominoperineal resection. Three patients with 68 (mean) years of age. Staging by Dukes modified by Astler and Collier was used. One patient with stage B2 adenocarcinoma and two patients, C1, were operated on by laparoscopic abdominoperineal resection. Follow-up was 7, 10 and 21 months without disease. We conclude that laparoscopic abdominoperineal resection is similar to traditional abdominoperineal resection. Time is necessary to carry out comparative results in terms of survival, local recurrence in the port site, and complications such as bladder denervation.

**Key words:** Rectal adenocarcinoma, Laparoscopic abdominoperineal resection.

## Introducción

Posterior al éxito de la colecistectomía, la cirugía endoscópica ha adquirido preferencia entre los cirujanos en gran parte de los procedimientos quirúrgicos más frecuentes en cirugía general como la reparación de hernias<sup>(1)</sup>, apendicectomías<sup>(2,3)</sup>, funduplicaturas<sup>(4)</sup> y otras. Sin embargo, la cirugía de colon no

sufró un desarrollo paralelo a estos procedimientos y fue hasta 1991 cuando se inicia en el Reino Unido<sup>(5-8)</sup>, para después difundirse a todo el mundo; ha tenido ventajas con incisiones más pequeñas, menor intensidad del dolor posoperatorio, menor frecuencia de íleo paralítico e infecciones, así como la pronta reintegración a las actividades habituales en forma precoz. A pesar de ello surgen controversias sobre todo en la patología oncológica, al desplazar procedimientos clásicos (resección abdominoperineal de Miles) sin comprometer oncológicamente al paciente. Monson y cols.<sup>(9)</sup> fueron los primeros en afirmar que no se compromete a estos pacientes operados por laparoscopia desde el punto de vista oncológico. Larach y cols.<sup>(10)</sup> reportaron la primera resección abdominoperineal (RAP) en 1993. El objetivo de este estudio consiste en describir la técnica quirúrgica laparoscópica y analizar los resultados iniciales con este procedimiento en nuestra institución.

## Material y método

Se analizaron tres pacientes con edad media de 68 años, a quienes se les diagnosticó cáncer de recto, intervenidos quirúrgicamente mediante una resección abdominoperineal,

\* Jefe del Servicio de Cirugía General. Unidad de Cirugía de Mínima Invasión. Hospital Juárez de México (HJM).

\*\* Cirujano Oncólogo. Servicio de Cirugía General, HJM.

\*\*\* Cirujano Colo-Rectal. Servicio de Cirugía General, HJM.

\*\*\*\* Cirujana General. Servicio de Cirugía General, HJM.

\*\*\*\*\* Residente de Cirugía General.

### Solicitud de sobretiros:

Dr. Javier García Álvarez

Servicio de Cirugía General. Hospital Juárez de México.

Av. IPN No. 5160 Col. Magdalena de las Salinas

México D.F. 07760 Tel. 574775-60 Ext. 435 Fax 5764-3353

E-mail: kuauhyama(usa.net)

Recibido para publicación: 02-12-98

Aceptado para publicación: 06-10-99

utilizando el procedimiento de cirugía endoscópica; en el último caso tratado se utilizó un equipo de corte y hemostasia denominado Ultrascissors, que fundamenta su acción en ondas ultrasónicas de alta frecuencia, utilizado en el corte y hemostasia de vasos de pequeño calibre, abreviando el tiempo quirúrgico. Este estudio se realizó en el Hospital Juárez de México en el Servicio de Cirugía General, de julio de 1997 hasta abril de 1999. Los pacientes se evaluaron en el preoperatorio mediante historia clínica, estudios de laboratorio, colonoscopia, ultrasonido y tomografía computada, así como estudio histopatológico, estadificándose según la clasificación de Dukes modificada por Astler-Coller. Recibieron preparación de colon tres días previos al tratamiento quirúrgico; posterior a éste, los pacientes fueron evaluados para recibir terapia adyuvante con quimioterapia y/o radioterapia.

### Técnica quirúrgica

Los pacientes fueron colocados en una posición Lloyd-Davis con las piernas en abducción a 45 grados y Trendelenburg. El cirujano y el ayudante de cámara se colocaron a la derecha del paciente; el asistente y la instrumentista, al lado izquierdo. El pneumoperitoneo se realizó mediante una aguja de Veress y el primer trócar se insertó en la cicatriz umbilical. Se colocaron cuatro trócares en forma de abanico; uno de éstos del lado izquierdo, en el sitio donde se planificó colocar la colostomía permanente y el resto en ambos cuadrantes inferiores derecho e izquierdo por fuera del borde externo de los músculos rectos (Figura 1). La disección inició con una incisión en la fascia de Told para desplazar el colón hacia la línea

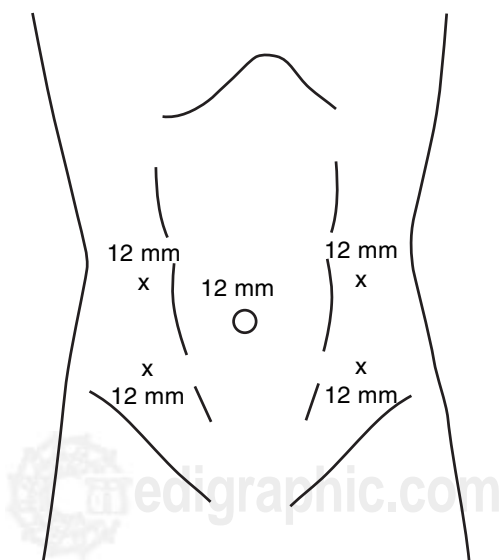


Figura 1. Sitios de inserción de trocas.

media y después una incisión en el mesocolon para identificar la arteria mesentérica inferior y ligarla a 1.5 cm del sitio de su emergencia en la aorta, para resecar el mesenterio con un margen oncológico adecuado<sup>(11)</sup>. Se identificaron el uretero izquierdo y los vasos gonadales, mismos que fueron aislados en la disección. Se continuó la disección hasta la grasa perirrectal, el recto fue movilizado lateral, posterior y anteriormente. Los ligamentos laterales y los vasos fueron ligados y seccionados. Posteriormente se trazó el sitio de sección del extremo superior del colon, que fue realizado mediante una engrapadora lineal, para luego terminar el procedimiento mediante el tiempo perineal convencional. La cavidad peritoneal se exploró para asegurarse de la hemostasia y se colocó un drenaje cerrado. En todos los casos, se realizó videograbación para obtener una imagen gráfica, con el fin de revalorar nuestra técnica quirúrgica.

### Resultados

#### Caso 1

Femenina de 60 años, inició su padecimiento un año antes de su ingreso con constipación, tenesmo rectal y rectorragia. A la exploración física con lesión exofítica de 5 cm de diámetro con orificio fistuloso perianal en el sector de las 2 h, inducción y salida de secreción hematopurulenta. La colonoscopia mostró lesión plana regular, dura, eritematosa en toda su circunferencia desde el margen anal hasta 10 cm arriba del mismo, multilobulada, obstrucción de la luz del 50%. Ultrasonido y tomografía computada, sin enfermedad a distancia. Se realizó RAP laparoscópica, con un tiempo operatorio de 4 h.

Estadificación B2 (adenocarcinoma bien diferenciado con infiltración a la serosa, angioinvasión con necrosis moderada). Se le dio tratamiento con quimioterapia y radioterapia adyuvante concomitante. La paciente se encuentra asintomática a 21 meses de la cirugía, sin datos de actividad tumoral ni recidiva en el sitio de la inserción de trócares.

#### Caso 2

Femenina de 80 años, con antecedente de polipectomía en región anal seis meses antes de su ingreso, con diagnóstico de adenoma vellosa, ingresa por astenia, adinamia, pérdida de peso y rectorragia. Al tacto rectal, tumoración fungoide de 5 cm a 1.5 cm del margen anal con oclusión parcial de su luz, la colonoscopia mostró lesión ulcerada de bordes mal definidos a nivel de la tercera válvula de Houston, biopsia con reporte de adenocarcinoma moderadamente diferenciado. Ultrasonido y tomografía computada, sin datos de malignidad a distancia. Tratada con RAP por laparoscopia. Tiempo operatorio de 4 h. Estadificación C1 (adenocarcinoma moderadamente diferenciado con infiltración a estroma y

muscularis mucosae, 12/18 ganglios con metástasis, permeación linfática y grasa). Actualmente asintomática a nueve meses de tratamiento quirúrgico, sin recidiva en el sitio de la inserción de los trócares.

### Caso 3

Femenina de 65 años, antecedentes de dos años con rectorragia, acude por tumoración en región anorrectal y rectorragia. Al tacto rectal, tumoración en región posterior a 4 cm del borde anal, pediculada, consistencia dura de 4 cm. La colonoscopia mostró lesión a 4 cm por debajo de la válvula de Houston. Biopsia con reporte de adenocarcinoma bien diferenciado. Ultrasonido y tomografía computada sin evidencia de metástasis. Tratada con RAP laparoscópica, utilizando para el corte y hemostasia de vasos de pequeño calibre, el Autosonix ultrascissors. El tiempo operatorio fue de 180 minutos. La estadificación C1 (adenocarcinoma moderadamente diferenciado, ulcerado, 4 x 1 cm con invasión a la muscular, metástasis de 4/5 ganglios). A siete meses de tratamiento cursa con disfunción vesical con sonda de Foley y actualmente en radioterapia y quimioterapia adyuvante, sin recidiva en el sitio de inserción de trócares.

## Discusión

El tratamiento ortodoxo para los pacientes con cáncer de recto ha sido la resección abdominoperineal de Miles. Este procedimiento incluye la resección transabdominal del recto y mesorrecto, desde el nivel de los vasos mesentéricos inferiores a los músculos elevadores del ano en combinación con una excisión transperineal del ano y recto distal, con subsecuente colostomía permanente. Actualmente indicada para los tumores del tercio distal de menos de 3 cm del margen anal, tumores del septum vaginal, pobre continencia preoperatoria y diarreas incontrolables<sup>(12)</sup>. Sin embargo en la actualidad existe también otra preocupación y es lo que se ha dado por llamar el sacrificio mínimamente invasivo del esfínter, por ello algunos especialistas en el área están abandonando esta operación, en favor de resecciones ultrabajas y procedimientos con bolsa corta en el colon, por ello cánceres de 4 a 5 cm por encima del borde anal o aquellos que se aproximan a 1 cm de la línea dentada, pueden ser removidos exitosamente, sin olvidar también los tratamientos con quimioterapia y radioterapia preoperatoria, que permiten dar una mejor calidad de vida, con la prioridad subsecuente como lo es la curación del cáncer, sobre todo el control local; evitar un estoma permanente, preservación de la función sexual, menores cicatrices y molestias a corto plazo con menor tiempo de estancia hospitalaria. Para aquellos pacientes en los que la respuesta a quimioterapia y/o radioterapia no es la adecuada para permitir una cirugía conservadora de esfínter o

no son candidatos a cirugía conservadora de primera instancia, la resección abdominoperineal endoscópica es una buena opción con ventajas aceptables como lo es la rápida recuperación, menor estancia hospitalaria, así como dolor moderado y disminución del íleo postoperatorio.

En nuestra institución se ha iniciado la experiencia con la resección abdominoperineal endoscópica por cáncer, sin intentarlo en otras localizaciones con el mismo propósito, porque hasta el momento existen aún dudas y falta de reportes comparativos a largo plazo con cirugía tradicional en cuanto a la recurrencia, tasas de supervivencia, así como el riesgo de implantes al momento de extraer la pieza quirúrgica, sobre todo en regiones distintas a la colorrectal, a pesar de hacer la extracción con las precauciones recomendadas, para mantener intacto el concepto de invasión mínima, el cual en ocasiones se viola en el momento de la obtención de la pieza al realizar extensión de las incisiones para tal fin; en los casos en que se intenta cirugía conservadora del esfínter y la posibilidad de implantes al extraer la pieza por el ano recto, también pudiera presentarse esta eventualidad<sup>(13-15)</sup>. Otra posible fuente de implantes es el sitio de colocación de los trócares para la cirugía laparoscópica que es de 1.5 a 21% con una media de 6.3%<sup>(16)</sup>. Los reportes mundiales en la incidencia de recurrencia en la pared abdominal en cirugía tradicional, se desconoce, algunos reportes mencionan que no es mayor a 1%<sup>(17)</sup>. A pesar de lo anterior aún no existen estudios comparativos controlados, ni el tiempo suficiente para valorar la cirugía laparoscópica y dar resultados concluyentes, como lo demuestra Jonhstone y cols<sup>(18)</sup> al realizar una revisión de la literatura de 17 series de reportes de recurrencia en el sitio de inserción del trocar y 14 series de cirugía abierta vs laparoscópica. La resección abdominoperineal por laparoscopia continua siendo un procedimiento mixto, en el cual el tiempo abdominal es endoscópico, con el mismo principio oncológico que la cirugía abierta; el tiempo perineal (que es externo) permite obtener la pieza quirúrgica sin el riesgo agregado de dar implantes en algún otro sitio.

Durante la cirugía puede haber daño en los nervios parasimpáticos pélvicos principalmente durante la disección anterolateral de la región del recto bajo a nivel de la emergencia de las fibras del segundo a cuarto nervios sacros, trayendo consigo parálisis del detrusor el cual se presenta en un 20 a 30%<sup>(18)</sup>. Los síntomas pueden mejorar de seis a 12 meses, debido principalmente a la sección periférica incompleta de las fibras nerviosas en el plexo pélvico y a la regeneración nerviosa relacionada al tiempo<sup>(20,21)</sup>. Los síntomas relacionados a la denervación simpática son síntomas irritativos, urgencia y frecuencia de la micción. Las fibras simpáticas emergen de T10 a L2 y se unen con el nervio hipogástrico, el cual puede ser dañado, cerca a la arteria rectal media a nivel del promontorio del sacro cuando, la disección linfática se realiza en bloque alrededor de los vasos iliacos. Otras posibilidades de disfunción vesical pueden ser los

cambios inflamatorios en el tejido perivesical y alteraciones anatómicas en la posición de la vejiga. En la paciente número 3, habrá que determinar una de las causas antes mencionadas, respecto de su disfunción vesical.

En esta serie, el número de ganglios al obtener la pieza quirúrgica fue variable, el número aparentemente adecuado para una mejor estadificación es de 13 ganglios según Scott y cols<sup>(23)</sup>, sin embargo, esto no significa que la obtención de un mayor o menor número de ganglios es necesario para garantizar una cirugía oncológica. En nuestra serie la obtención de ganglios ha sido variable de 0, 5 y 18; sin embargo, al querer revisar las piezas en que se reportaron 0 y 5 ganglios, no fue posible porque habían sido desechadas por el departamento de patología, lo cual requiere un mayor cuidado en el reporte de futuras series con protocolos quirúrgicos y patológicos, con el fin de revisar dichos reportes.

Pensando en un adecuado estudio de la pieza quirúrgica, creemos que también, a mayor experiencia en este procedimiento, se podrán obtener disecciones más amplias. Estamos de acuerdo con Decanini y cols.<sup>(11)</sup> en que la mejor cirugía deberá ser dictada de acuerdo a un criterio anatómico, como lo es una ligadura alta a 1.5 cm de la emergencia de la aorta y una disección radical del mesosigmoideas.

Se concluye que la cirugía abdominal por laparoscopia, necesita tiempo para obtener conclusiones en cuanto a la supervivencia y recurrencia local. La técnica quirúrgica es similar a la cirugía abierta en términos oncológicos. Se requiere un mayor número de pacientes para dar conclusiones comparando el método tradicional vs el endoscópico, y evaluar las recidivas y recurrencias en el sitio de inserción de los trócares, así como otras complicaciones, como la vejiga neurológica posterior a sección nerviosa.

La tecnología con la que actualmente se dispone, hace posible que la técnica quirúrgica se lleve a cabo de una manera más eficaz y que los tiempos quirúrgicos se reduzcan considerablemente.

## Referencias

- Nyhus LM. Laparoscopic hernia repair: a point of view. *Arch Surg* 1992; 127: 137.
- Hill ADK, Attwood SEA, Stephen RB. Laparoscopy appendectomy is feasible and safe in acute appendicitis. *Ir J Med Sci* 1991; 160: 268-270.
- Attwood SEA, McGrath J, Hill ADK, Murphy PG, Thornton J, Stephens RB. A prospective randomized trial of laparoscopic versus open appendectomy. *Surgery* 1992; 112: 268-270.
- Cuschieri A, Shimi S, Nathanson LK. Laparoscopic reduction crural repair and funduplication of large hiatal hernia. *Am J Surg* 1992; 163: 425-430.
- Cooperman AM, Katz V, Zimmon D, Botero G. Laparoscopic colon resection: a case report. *J Laparoendosc Surg* 1991; 1: 221-224.
- Lange V, Meyer G, Schardey HM, Schildberg FW. Laparoscopic creation of a loop colostomy. *J Laparoendosc Surg* 1991; 1: 307-312.
- Schilinkert RT. Laparoscopic-assisted right hemicolectomy. *Dis Colon Rectum* 1991; 34: 1030-1031.
- Jacobs M, Verdeja JC, Goldstein HS. Minimally invasive colon resection (laparoscopic colectomy). *Surg Laparosc Endosc* 1991; 1: 144-150.
- Monson JRT, Darzi A, Carey PD, Guillou PJ. Prospective evaluation of laparoscopic assisted colectomy in an unselected group of patients. *Lancet* 1992; 340: 831-833.
- Larach SW, Salomen MC, Williamson PR, Goldstein E. Laparoscopic assisted abdominoperineal resection. *Surg Laparosc Endosc* 1993; 3: 115-118.
- Decanini C, Milsom JW, Bhm B, Fazio VW. Laparoscopic oncological abdominoperineal resection. *Dis Colon Rectum* 1994; 37: 552-557.
- Hurd T, Gutman H. Cancer of the colon, rectum and anus. Berger DH, Fieg BW, Fuhrman GM, Anderson MD, editors. *Surgical oncology handbook*. Little, Brown and Co. 1995: 160-193.
- Fusco MA, Paluzzi MW. Abdominal wall recurrence after laparoscopic-assisted colectomy for adenocarcinoma of the colon: Report of a case. *Dis Colon Rectum* 1993; 36: 858-861.
- Alexander RJ, Jaques B C, Mitchell KG. Laparoscopically assisted colectomy and wound recurrence (Letter). *Lancet* 1993; 34: 249-250.
- Walsh DC, Wattchow DA, Wilson TG. Subcutaneous metastases after laparoscopic resection of malignancy. *Aust NZ J Surg* 1993; 63: 563-565.
- Wexner SD, Cohen SM. Port site metastases after laparoscopic colorectal surgery for cure of malignancy. *Br J Surg* 1995; 32: 295-298.
- Hughes ES, Mwt PJ, Poliglase AI, Johnson WR. Tumor recurrence in the abdominal wall scar after large bowel cancer surgery. *Dis Colon Rectum* 1983; 26: 571-572.
- Johnstone P, Rohde DC, Swartz SE, Fetter JE, Wexner SD. Port site recurrences after laparoscopic and toroscopic procedures in malignancy. *J Clin Oncol* 1996; 14(6): 1950-1956.
- Rankin JT. Urological complication of rectal surgery. *Br J Urol* 1969; 41: 655-659.
- Neal DE, Bougue PR, Williams RE. Histological appearances of the nerves of the bladder in patients with denervation of the bladder after excision of the rectum. *Br J Urol* 1982; 54: 658-666.
- Mundy AR. An anatomical explanation for bladder dysfunction following rectal and uterine surgery. *Br J Urol* 1982; 54: 501-504.
- Rodríguez WU. Cirugía laparoscópica del colon y recto. *Rev Del HJ-Mex* 1996; 63: 61-62.
- Scott KW, Grace RH. Detection of lymph node metastases in colorectal carcinoma before and after fat clearance. *Br J Surg* 1989; 76: 1165-1167.

