

Cirugía y Cirujanos

Volumen **71**
Volume

Número **6**
Number

Noviembre-Diciembre **2003**
November-December

Artículo:

**Evolución de la cirugía ginecológica en
50 años de ejercicio profesional**

Derechos reservados, Copyright © 2003:
Academia Mexicana de Cirugía

**Otras secciones de
este sitio:**

-  **Índice de este número**
-  **Más revistas**
-  **Búsqueda**

***Others sections in
this web site:***

-  ***Contents of this number***
-  ***More journals***
-  ***Search***



Medigraphic.com

Evolución de la cirugía ginecológica en 50 años de ejercicio profesional

Acad. Dr. Víctor Ruíz-Velasco*

Resumen

Se hace un análisis retrospectivo de cómo ha cambiado la cirugía ginecológica en los últimos 50 años; pasando de ser extirpativa y mutilante, a conservadora y de mínima invasión. Los mayores avances –aparte de que la patología ha cambiado– han sido el uso de las técnicas de microcirugía, la cirugía endoscópica y las técnicas de reproducción asistida; haciendo mención de que cada día están más preparados los cirujanos ginecólogos.

También han evolucionado notablemente los métodos de detección y diagnóstico (laboratorio, ultrasonido, TAC, resonancia, etc.), así como los procedimientos anestésicos. A continuación se describen topográficamente las modificaciones más notables en las técnicas quirúrgicas ginecológicas. No se incluyen las operaciones obstétricas, que serán motivo de otra comunicación.

Palabras clave: historia, cirugía ginecológica, cirugía endoscópica, microcirugía, técnicas de reproducción asistida.

Summary

This is a retrospective analysis of how gynecological surgery has changed over the last 50 years; these practices have been modified from mutilative and extirpative to conservative and with the least invasion possible. The major breakthroughs – apart from changes in pathology– have been those with use of microsurgery techniques, endoscopic surgery, and assisted reproductive techniques; this highlights the fact that each day surgeon gynecologists are better prepared.

Also, there has occurred the notable evolution of methods of detection and diagnosis such as laboratory test, MRI, ultrasound, CT, etc. as well as anesthetic procedures.

We describe the most notable changes of gynecological surgery techniques with different examples and figures. Surgical obstetric procedures will be shown in another communication.

Key words: History, Gynecological surgery, Endoscopic surgery, Microsurgery, Assisted reproductive techniques.

Desde que en los años cuarenta del siglo pasado, durante nuestra etapa de estudiantes, tuvimos nuestros primeros contactos con el ejercicio de la cirugía, muchas veces de carácter heroico por aquella época, hasta las refinadas y modernas técnicas quirúrgicas actuales, afortunadamente han habido numerosos y sustanciales cambios; por lo que hemos considerado de interés hacer un análisis retrospectivo, puesto que así nos podemos dar cuenta de lo que ha avanzado en este aspecto nuestra especialidad.

En términos generales se puede señalar que la cirugía ginecológica de aquellos tiempos, casi siempre de tipo mutilante, burda, de grandes incisiones, movilizaciones masivas, obligados drenajes, con muchos riesgos y múltiples complicaciones ha dado paso a la cirugía actual, planificada, raramente urgente, fina, delicada, conservadora (siempre que así lo amerite), con escaso riesgo y con esporádicas complicaciones. Es de verdad otro mundo, tal y como veremos en esta presentación.

Consideraciones sobre las causas de esta evolución

Antes de que entremos en los detalles técnicos considero necesario hacer notar cuáles creo son las razones de estos cambios (Cuadro I).

En primer lugar, hay que tener en cuenta que ha variado la patología a la que nos enfrentamos. Ya no vemos ni tenemos que operar los grandes tumores que veíamos por aquellos años como los quistes gigantes de ovarios de veinte a treinta cm o más (Figura 1); los miomas uterinos de varios kilos; los prolapsos genitales de cuarto grado (las pacientes

* Académico Emérito de la Academia Mexicana de Cirugía, Académico de la Real Academia Nacional de Medicina de España, Doctor en Cirugía y Medicina. Universidad de Madrid, Maestría en Ciencias Médicas, UNAM.

Solicitud de sobretiros:

Acad. Dr. Víctor Ruíz-Velasco.
Temistocles No. 210, Piso 3,
Col. Polanco, 11560, México, D.F.
Teléfono: 5254-3290.

Recibido para publicación: 05-09-2003.

Aceptado para publicación: 03-11-2003.

Cuadro I. Principales circunstancias que han motivado los cambios en la cirugía ginecológica en los últimos cincuenta años

La patología ha cambiado
Los nuevos métodos de detección y diagnóstico
Los cambios en las técnicas quirúrgicas
Los avances tecnológicos
Microcirugía
Endoscopia
Técnicas de reproducción asistida
Los modernos procedimientos anestésicos
La adecuada preparación quirúrgica de los cirujanos
La divulgación de la cirugía
La certificación de la especialidad
Las cirugías ginecológicas se hacen de preferencia por especialistas reconocidos

llegaban con sus órganos supuestamente internos entre los muslos) (Figura 2); los embarazos abdominales avanzados; las grandes fístulas vesicovaginales, vaginorrectales, vesicouterinas, ureterovaginales, etc; así mismo frecuentemente atendíamos pacientes grandes multíparas o con múltiples operaciones. Al respecto, por aquellos años nosotros reportamos casos de mujeres con 27 hijos⁽¹⁾ y enfermas a las que se les había practicado hasta 11 operaciones cesáreas⁽²⁾.

Sin lugar a duda otro de los factores que intervienen en estos cambios es el de los métodos de detección y diagnóstico con los cuales contamos en los últimos años y de los cuales no disponíamos hace 4 ó 5 décadas. Éstos van desde las nuevas técnicas de laboratorio, hasta los últimos métodos de gabinete de gran definición como la tomografía axial y la resonancia magnética. Entre ellos, lugar preponderante ocupa el ultrasonido, con los nuevos aparatos de alta resolución y especialmente con los transductores vaginales y rectales.

Pero quizá la tecnología que más ha modificado tanto el diagnóstico como sobre todo la cirugía, ha sido la endoscopia, que se inició por vía transvaginal con Decker allá por los años cincuenta en la llamada culdoscopia o Douglascopia⁽³⁾ y que unos lustros más tarde Palmer en Francia la preconizó por vía abdominal (celioscopia)⁽⁴⁾, hasta llegar a la hoy muy conocida laparoscopia (Figura 3), a la que más recientemente siguió la histeroscopia; las cuales ocasionalmente se completan con la cistoscopia y la rectoscopia.

Ya dentro de las técnicas quirúrgicas en sí mismas, hay que hacer notar que hoy en día se cuenta con mejores técnicas quirúrgicas para hacer más simples, fáciles, menos cruentas, más fisiológicas, menos riesgosas y principalmente más exitosas las operaciones.

Estos avances van desde las vías de abordaje que han dejado a un lado las grandes incisiones verticales, hasta las

técnicas de mínima invasión, pasando por las cada vez más conservadoras operaciones y terminando con los notables cambios en el manejo de los tejidos. Ya nos olvidamos de la necesidad de grandes drenajes.

Un papel muy importante han jugado en estas mejoras los avances tecnológicos, con los que hoy en día podemos resolver de mejor forma los problemas quirúrgicos en ginecología.

Ya señalaba el lugar preponderante que actualmente ocupa la endoscopia, y especialmente la laparoscopia que resuelve cada vez más y más procedimientos quirúrgicos ginecológicos, porque cada día tenemos mejores aparatos, sistemas e instrumental, mejor iluminación, fuentes de luz especiales, aparatos de irrigación y succión más efectivos; que hacen posible una más extensa y diversificada cirugía endoscópica.

Otro paso fundamental ha sido la posibilidad de utilizar la magnificación (lupas o microscopio quirúrgico) en la cirugía a cielo abierto (Figura 4). Esta microcirugía es de gran utilidad en la actualidad, porque es posible disponer de mejores materiales de sutura, cada vez más finos y con menor reacción, y contar con instrumental más sofisticado, diseñado “ex professo” para cada paso operatorio. No hay que dejar de mencionar los nuevos medicamentos que utilizamos en el pre, trans y postoperatorio; ocupando un lugar preponderante, los antibióticos y antimicrobianos, cuya potencia y efectividad se han incrementado día con día y simultáneamente han disminuido sus efectos colaterales adversos y sus contraindicaciones. Qué lejos vemos ahora aquellas grandes cirugías en las que sólo disponíamos con la penicilina (y en contadas cantidades) y las sulfas.

A todo lo anterior podemos agregar la disponibilidad de la tecnología de la reproducción asistida, que desde hace 20 años nos permite resolver problemas de esterilidad, que tiempo atrás nos hacían practicar operaciones extremadamente laboriosas, muy rebuscadas y poco exitosas, en especial en la patología tubaria, tal y como veremos más adelante (Figura 5).

A toda esta evolución ha contribuido el avance que han tenido los procedimientos anestésicos, que desde los heroicos métodos de la administración de cloroformo y éter en mascarilla abierta, de la que en nuestra época de estudiantes todavía fuimos protagonistas, en la cirugía en las instituciones de socorro (Cruz Roja y Cruz Verde) y en los hospitales asistenciales (Juárez, General, de la Mujer, etc.), pasando por la raquia, hasta la anestesia regional como el bloqueo peridural que casi de rutina hoy usamos; ha pasado mucha agua bajo el puente.

También mucho camino se ha recorrido desde la administración a circuito cerrado de gases anestésicos, algunos bastante tóxicos e incluso peligrosos (posibilidad de explosión), como el ciclopropano, el óxido nitroso, el halotane, etc., hasta las modernas técnicas de neuroleptoanalgesia. Al

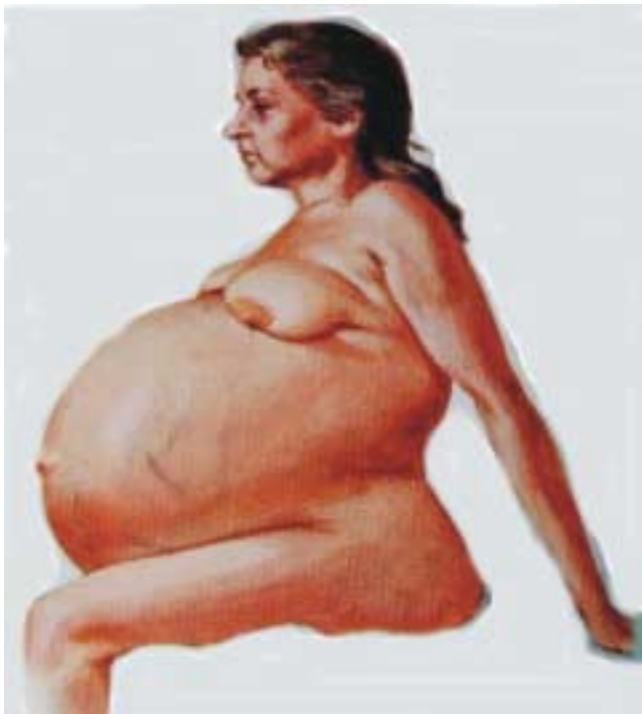

Figura 1. Mujer con quiste gigante de ovario el cual semeja un embarazo a término.

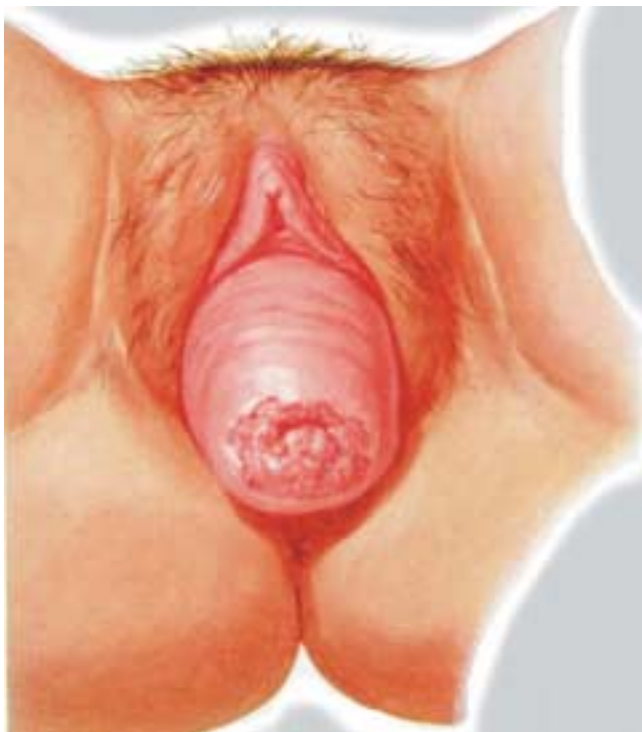

Figura 2. Prolapso genital total, que con cierta frecuencia se veía en los servicios asistenciales.

respecto en la actualidad ya contamos con efectivos y poco riesgosos medicamentos para la administración pre, trans y postoperatoria, que permiten una analgesia completa, relajación absoluta y pronta recuperación de la paciente.

Otro factor determinante en los cambios que ha experimentado el ejercicio de la cirugía en este período es la preparación quirúrgica de los especialistas. Hace 50 años íbamos aprendiendo la cirugía “en las trincheras” en forma autodidáctica, primeramente en la práctica de la misma durante los últimos años de carrera, en el internado de pregrado, en el servicio social y posteriormente en las residencias que eran generales rotando por todos los servicios; situación que se modificó en cuanto se empezaron a tener las residencias universitarias de la especialidad (Gineco-Obstetricia), en donde las prácticas quirúrgicas ya tenían programas defini-

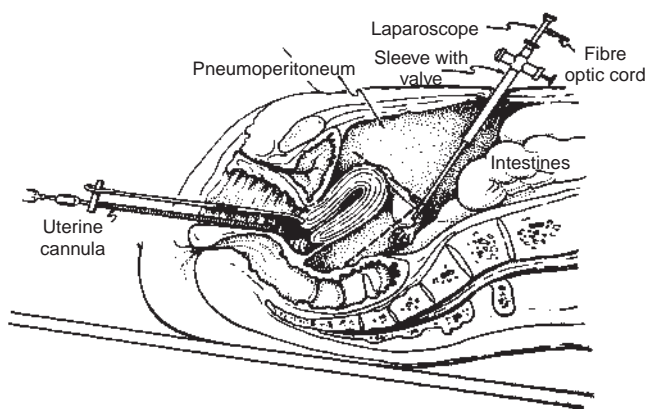


Figura 3. Esquema de laparoscopia pélvica, inicialmente diagnóstica y actualmente quirúrgica.

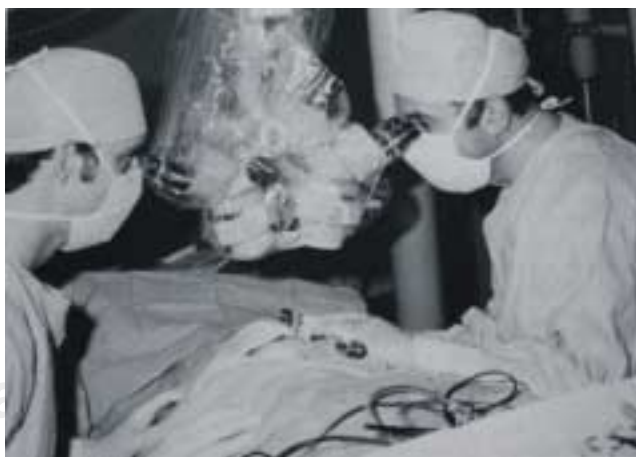

Figura 4. Cirujanos trabajando a través del microscopio quirúrgico. Gran adelanto para la cirugía ginecológica reconstructiva.

dos escalonados según su grado de dificultad y llevadas a cabo en forma tutelar dirigida.

Aún más, con posterioridad se empiezan a propiciar las subespecialidades (una vez terminada la residencia), en las que se podía capacitar en la cirugía para una determinada patología como la oncológica, la urogenital, la de los problemas de fertilidad (como la que nosotros dirigimos durante años con el reconocimiento universitario); en la que los jóvenes especialistas se adiestran en diversos campos, desde los métodos microquirúrgicos y la cirugía endoscópica, hasta las grandes cirugías ablativas por problemas tumorales malignos.

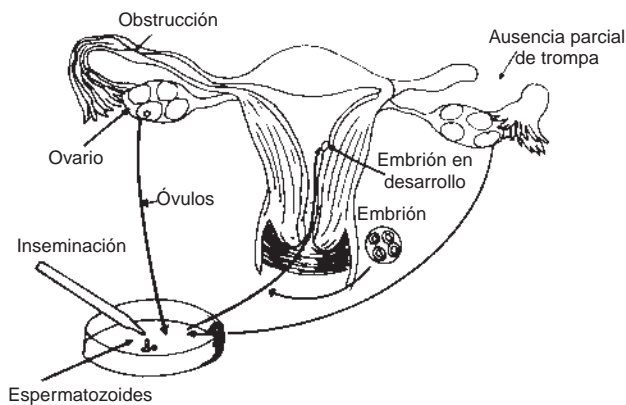


Figura 5. Esquema de una fertilización *in vitro*. Hiperestimulación ovárica, aspiración de los folículos, fertilización por los espermatozoides y desarrollo inicial del embrión.




Figura 6. Oclusión de la vagina (operación de Le Fort) empleada hace 50 años en casos de prolapso genitales recidivantes.

Otro factor importante en el avance de la cirugía ginecológica ha sido la divulgación de la misma, por medio de cursos de capacitación, seminarios, reuniones y congresos, a los que sin lugar a duda han contribuido las Sociedades Médicas, las Federaciones y las Academias. Aquí hay que resaltar la gran labor que ha hecho al respecto la Academia Mexicana de Cirugía, mediante las ya indispensables “Semanas Quirúrgicas Nacionales”.

Aquí podríamos colocar también el papel que tienen los Consejos Mexicanos de la especialidad, quienes al otorgar la certificación de sus miembros, contribuyen a incrementar la calidad de la cirugía de nuestra especialidad.

Como resultado de los últimos incisos referidos, al presente la cirugía ginecológica ha dejado ser parte del campo del cirujano general, para pasar a ser efectuada casi en su totalidad por ginecólogos especialistas reconocidos y certificados, lo que redundará en mejores técnicas quirúrgicas y por ende en menores complicaciones y en mejores resultados.

Modificaciones trascendentales

Tomando en cuenta todo lo anterior, pasaremos ahora a describir en forma topográfica y en particular para cada órgano o región, cuáles han sido los principales cambios en las técnicas quirúrgicas en estos 50 años; pero haciendo la aclaración que nos referimos más a aquellas operaciones en las cuales hemos tenido experiencia, es decir, que hemos practicado y que obviamente por nuestra tendencia personal a la Medicina Reproductiva (cirugía encaminada a restituir la fertilidad) serán más mencionadas que las de otro tipo, como la cirugía oncológica ginecológica, la urología del área genital, etc. Claro está que también incluiremos aquellas otras que tuvimos oportunidad de llevar a cabo durante nuestra formación médica (carrera, internado, servicio social, residencia) y en el ejercicio de la especialidad posteriormente.

Vías de acceso

Si en la primera parte del siglo pasado incluyendo los años cincuenta, la vía de abordaje para la cirugía ginecológica era eminentemente vaginal, con el paso de los años la celiotomía o laparotomía fue haciéndose más común. Ésta que inicialmente era longitudinal casi siempre infraumbilical, en diversas ocasiones la practicábamos infra y paraumbilical, desde arriba del pubis hasta encima del ombligo, rodeándolo por su parte izquierda. Pero a partir de los años sesenta, la incisión transversal se popularizó. Aunque fue descrita por Phannestiel desde principios del siglo, no fue sino hasta estas fechas que se hizo más común, aunque con algunas modificaciones, como el hacer por divulsión la apertura de los tejidos blandos y aponeuróticos y dejando de cortar el músculo recto anterior, como frecuentemente se llevaba a cabo⁽⁵⁾.

Finalmente desde hace unos 20 años la cirugía endoscópica, especialmente a través del laparoscopio ha ido ganando terreno, hasta hacerse ya muy común en la actualidad. Ésta, también llamada "cirugía de acceso mínimo" que se hace por medio de dos o tres pequeñas punciones de la pared abdominal, evita las grandes laparotomías y tiene la ventaja de ser ambulatoria o de muy corta estancia, con la recuperación más pronta de la paciente⁽⁶⁾.

Esto no quiere decir que la patología del piso perineal, vagina, cervix, descensos uterinos, recto, etc., no se sigan operando por vía baja, tal y como ahora veremos.

Cirugía del piso pélvico, vagina, uretra y recto

Estas operaciones no se han modificado grandemente, aunque la patología de estos órganos y tejidos ha disminuido notablemente. Seguimos haciendo la reconstrucción del periné, de los descensos uretrales, vesicales y las protrusiones rectales casi en la misma forma, desde las colporrafias anterior y posterior, hasta la histerectomía vaginal; claro está que al presente ya no se hacen casi las oclusiones totales de vagina, colpocleisis u operación de Le Fort⁽⁷⁾, para los gran-

des descensos recidivantes, que ocasionalmente todavía nos tocó hacer hace 40 y 50 años (Figura 6).

Igualmente ya muy raramente (por lo menos en mi caso, desde hace muchos años) necesitamos operar fístulas, vesicovaginal o rectovaginales cuyo manejo casi no ha cambiado⁽⁸⁾.

Algo más frecuentemente tenemos que echar mano de la cirugía en la endometriosis del tabique rectovaginal, patología que debe ser extirpada en su totalidad⁽⁹⁾.

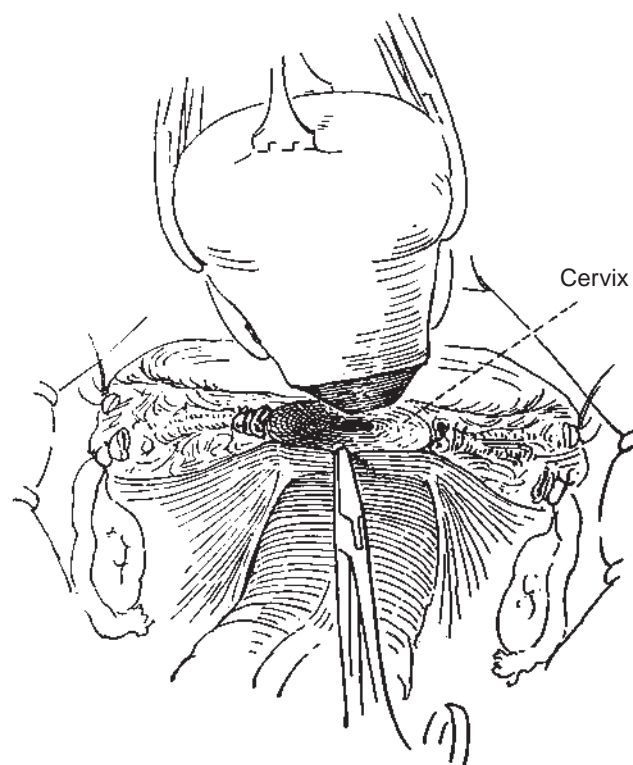
Cirugía del cuello uterino

Algo parecido ha sucedido con las operaciones sobre el cervix.

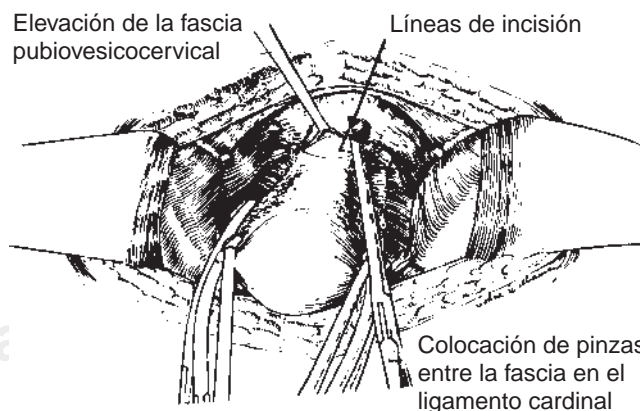
La reparación quirúrgica de los desgarres profundos sigue todavía los lineamientos que Emmet describió hace muchos años⁽¹⁰⁾. Lo que ha disminuido es la extirpación quirúrgica de dicho cuello, motivado por patología propia o por la presencia de muñones residuales posthisterectomía (muy raros en la actualidad). La extirpación quirúrgica única de este segmento uterino ya que no la hacemos, o se hace la histerectomía o simplemente se hace una conización o lo más común la criocirugía del canal y del epitelio externo.

No haremos mención aquí de las operaciones para tratar la incompetencia ístmico-cervical, porque pertenecen mayormente a la cirugía obstétrica, de la que nos ocuparemos en otra publicación; restando solamente decir que la puramente ginecológica, llamada preventiva, operación de Lash⁽¹¹⁾, que por los años sesenta gozó de relativa popularidad, ya no se hace en la actualidad.

Una situación similar ha acontecido con la complicada operación de Manchester⁽⁵⁾, que en nuestros hospitales la hacíamos con bastante frecuencia allá en los años setenta, para corregir problema de posición y descenso uterinos. Desconozco si todavía en la actualidad se practica.



A.



B.

Figura 7. A. Histerectomía abdominal subtotal. La más empleada hace 50 años. **B.** La actual histerectomía abdominal, con disección de la fascia (subfascial).

Cirugía uterina

La más común de las operaciones ginecológicas es la histerectomía, la que, como señalamos en líneas anteriores, de preferencia se hacía vaginal. Por el contrario, si descartamos los casos en los que hay descenso o prolapso uterinos que indican la vía vaginal, ahora se lleva a cabo más frecuentemente por la vía alta. Esta extirpación uterina, con o sin ablación de los anexos, se ha modificado principalmente por el olvido de la técnica subtotal o supracervical; o de otras todavía más obsoletas como la llamada histerectomía fúndica, para dar paso a la histerectomía total y de preferencia (si no hay contraindicación) por la técnica subfascial (Figura 7).

Por su parte, las miomectomías, indicadas en pacientes con presencia de miomas y que desean conservar su matriz y sobre todo su potencial reproductivo, se hacen frecuentemente, máxime que con su detección temprana han desaparecido casi completamente los casos de los tumores gigantes. Claro está que ahora las hacemos siguiendo las pautas de la microcirugía y casi siempre con la aplicación preoperatoria de los análogos de Gn-RH⁽¹²⁾, procurando una restitución lo mejor posible de la arquitectura uterina. Al respecto, conforme se ha ido adquiriendo destreza con la cirugía laparoscópica, cada vez más se recurre a ella en este tipo de intervenciones.

Aunque de poca utilidad práctica, debemos de referir las llamadas uteropexias o suspensiones uterinas, de las que fre-

cuentemente se hecha mano después de cirugías conservadoras de la pelvis, como en caso de la liberación de procesos adherenciales, cirugía de endometriosis (especialmente la avanzada)⁽⁹⁾, úteros grandes, en retroposición fija, etc. Ya no hacemos aquellas muy complicadas operaciones como las que fijaban el útero o los ligamentos redondos a la pared abdominal (Figura 8) o en tunelizaciones retrouterinas u otras bastante elaboradas como las técnicas de Guilliam, Webster-Baldy, etc; sino más bien practicamos el acortamiento temporal de los mencionados ligamentos redondos, acompañado o no de la pexia de los ligamentos uterosacros.

Cirugía de las trompas de Falopio

Ésta es quizá la cirugía que más modificaciones ha tenido, a través de los últimos cincuenta años.

Al principio de ellos y tal y como se había hecho durante la mayor parte del siglo, las operaciones extirpativas o mutilantes eran las más socorridas. La salpingectomía total incluyendo el trayecto intramural uterino (Figura 9), era la indicada en casos de procesos inflamatorios, salpingitis crónica, ístmico-nudosa, tuberculosa, endometriosis, etc.; y en casos de presencia de colecciones (hidro y piosalpinx), procesos adherenciales regionales anexiales, endometriosis tubo-ováricas, etc., se procedía a la anexectomía incluyendo la extirpación del ovario adyacente⁽¹³⁾.

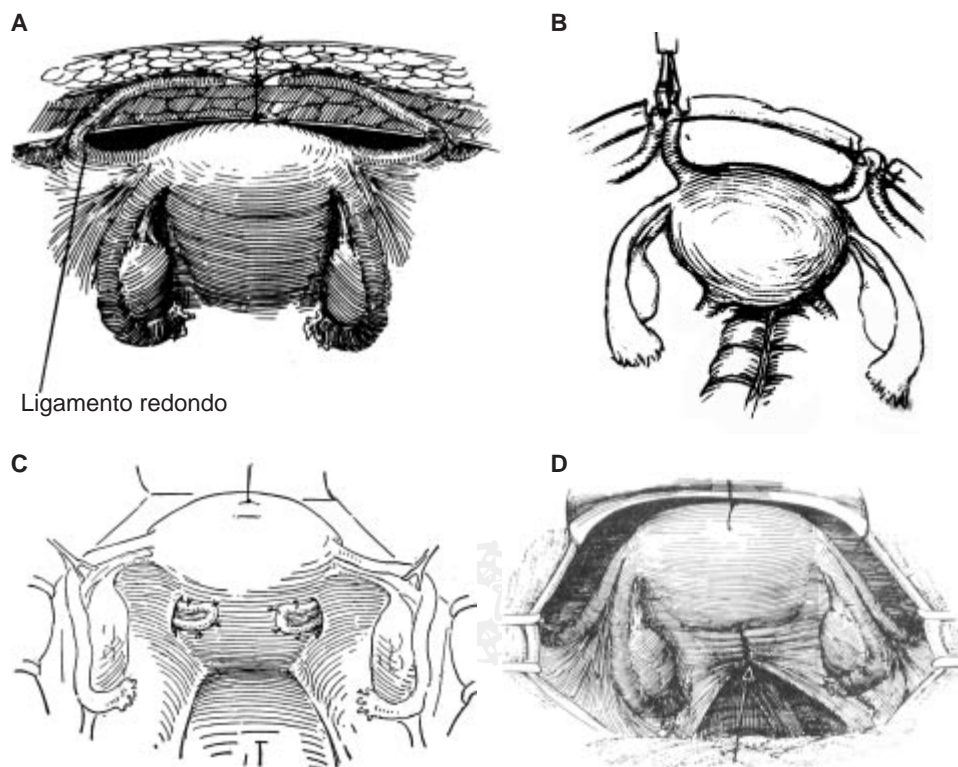


Figura 8. Diversas técnicas de las llamadas uterofijaciones, de gran popularidad en la segunda mitad del siglo. Algunas de ellas muy complicadas. **A.** Fijación del útero a la pared abdominal (Guilliam). **B.** Paso de los ligamentos redondos por delante de la aponeurosis de la pared abdominal. **C.** Tunelización de la pared posterior del útero; colocación de los ligamentos por detrás del mismo. **D.** La técnica de Webster-Baldy (muy popular en aquellos días en los Estados Unidos), a veces con pexia de uterosacros.

Con posterioridad se comenzaron a hacer las técnicas quirúrgicas conservadoras, especialmente en las mujeres con deseos de procreación y así se idearon muchos procedimientos que hoy en día nos parecen incomprensibles⁽¹⁴⁾. Primeramente tenemos las técnicas distales, cuando la obstrucción era en la parte final de la salpinge, como la salpingostomía en cruz o con la resección del final (de la tapa), con la eversión hacia atrás de las paredes tubarias⁽¹⁴⁻¹⁶⁾; procedimientos más elaborados como la famosa técnica de Sovak y aquéllas con la colocación de tubos intratubarios (férulas para garantizar la permeabilidad), que se sacaban por la vagina o se fijaban a la pared abdominal⁽¹⁷⁾. Igualmente estaban aquellas técnicas con la colocación de prótesis distales en forma de conos, espirales o capuchones⁽¹⁸⁾. Desgraciadamente todos estos métodos tenían escasos éxitos. Nuestra experiencia al respecto fue bastante negativa.

En las obstrucciones medias y sobre todo en las proximales, se recomendaban las anastomosis con mandril, stents o férulas como las ya mostradas, que se dejaban varios meses, o las denominadas neointplantaciones tubarias.

Estas últimas eran las técnicas que utilizábamos en los casos de obstrucción proximal, en las cuales después de extirpar la porción tubaria a descartar, se procedía a colocar intrauterinamente el resto de la trompa casi siempre abierta o bilabiada para su mejor fijación en la pared del útero (Figura 10). Muchos fueron los procedimientos que se idearon al respecto⁽¹⁶⁻²¹⁾, por ejemplo, la apertura de la pared uterina se hacía en ambos cuernos con resecciones cruentas más o menos triangulares por donde se introducía

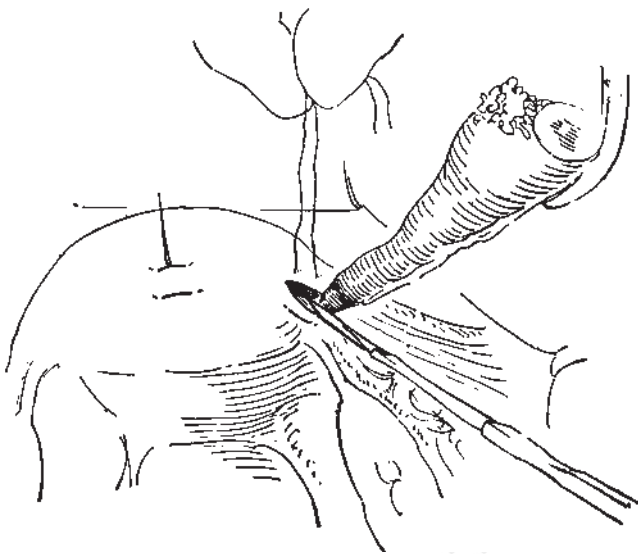


Figura 9. Salpingectomía total que incluía la porción intramural de la trompa, con la cual se resolvían muchas de las patologías tubarias.

el extremo tubario; o, como después se hizo, mediante la perforación del miometrio con un reamer o sacabocados. Igualmente se utilizaban las férulas de sostén e incluso se diseñaron prótesis especiales, bicornuadas como las que vemos en las figuras.

Estos intentos de poder lograr embarazos en pacientes con alteraciones tubarias irreversibles, llevaron a la práctica de técnicas ahora inconcebibles como la famosa operación de Estés⁽¹⁶⁾ en la cual se hacía la apertura media de los ovarios y la colocación de una de las mitades en contacto con el endometrio de los cuernos uterinos (Figura 11), con la peregrina idea de obtener una gestación. En lo personal después de ver su práctica en Francia (años cincuenta), la llevamos a cabo en dos casos desesperados, obviamente sin resultados.

Todo esto cambió radicalmente cuando al inicio de los años ochenta se empezaron a hacer las operaciones por técnicas de microcirugía, que permitían una visión ampliada y mucho más clara de las zonas a reparar, una hemostasia casi perfecta y la reconstrucción con la aposición correcta de las zonas, evitando la resequeidad de los tejidos, etc. Con ellas se aumentaron notablemente los resultados satisfactorios.

Mucho intervino en la consecuencia de éxitos, la selección por medio del estudio laparoscópico de los casos operables (con buena posibilidad) y el rechazo de los que no debían de intervenir.

Una clara muestra de estos cambios la tenemos en el manejo del embarazo ectópico, especialmente el tubario, cuyo tratamiento quirúrgico pasó de ser extirpativo (tal y como lo recomendó Lawrence Tait, desde los finales del siglo XIX)⁽²²⁾, haciendo de rutina la salpingectomía total o parcial, incluso a veces con la ovariectomía adyacente (Figura 12A) que por casi cien años fue técnica de rutina; la cual afortunadamente ha cambiado al presente, por técnicas más conservadoras, tanto en los casos de ruptura como en aquéllos que se diagnostican antes de romperse, que permiten la extirpación del embarazo intrauterino y la reconstrucción de la trompa (Figura 12B), con lo que se puede conservar la función de este órgano para el futuro⁽²³⁾.

Un lugar importante dentro de la cirugía tubaria han sido las operaciones esterilizantes, motivadas por el enorme incremento de la población mundial y que desde la segunda mitad del siglo pasado se comenzaron a efectuar, primeramente a cielo abierto, como complemento de otras cirugías; luego a través de pequeñas laparotomías (minilaps) en las llamadas operaciones de intervalo y posteriormente por medio de laparoscopia, cuando ya se dispuso de esta tecnología⁽²⁴⁾. Muy diversos fueron los procedimientos que se diseñaron al respecto, desde unos muy elaborados, buscando imposibilidad de falla, hasta algunos más prácticos y simples, pasando por aquéllos con objetivos de ser reversibles

posteriormente⁽²⁵⁾. Entre todos ellos por su difusión destacan los de Irving y de Pomeroy, efectuados especialmente postparto o postcesárea.

Por otra parte, la esterilización programada se efectúa en la actualidad por medio de laparoscopia, con electrofulguración bipolar, colocación de anillos de Yoon, aplicación de clip de Hulka o grapa de Fisher⁽⁶⁾.

Cirugía en los ovarios

En estos órganos es donde quizá se ha notado más el cambio en las técnicas quirúrgicas. Las operaciones en que se extirpaba la totalidad de la gónada, tal y como se acostum-

braba en los inicios de nuestra práctica médica, casi siempre acompañada de la salpinge –anexectomía– ante cualquier patología en el ovario o en las trompas (Figura 13A), ya fuese de tipo inflamatorio, adherencial, quístico o tumoral benigno; principalmente por su sencillez, en la que se llegó a llamar la “operación de dos pinzas”; eran las comunes.

Afortunadamente para la segunda mitad del siglo pasado, los ginecólogos, no así los cirujanos generales, ya empezaron a llevar a cabo sólo la extirpación de los quistes (la patología más frecuente), “cistectomía ovárica”, conservando el resto del ovario (Figura 13B), previa liberación de los mismos en casos de procesos adherenciales y respetando siempre la salpinge. Lo mismo fue en casos de tumores de otra índole como

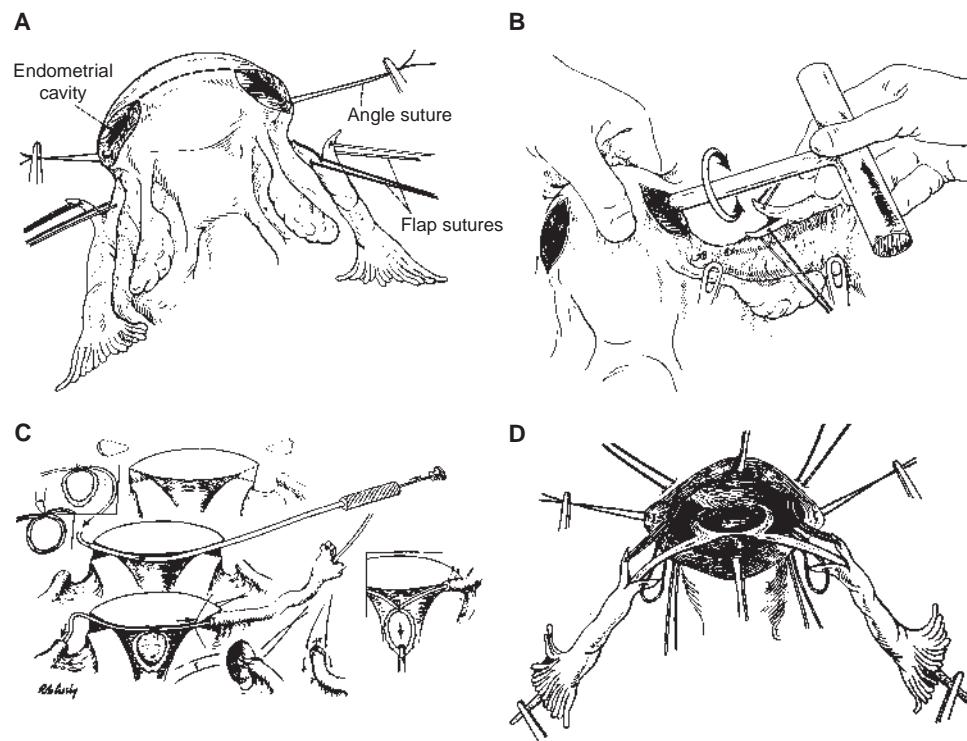


Figura 10. Neoimplantaciones tubarias, recomendadas para casos de obstrucciones proximales. **A.** Se bilabeaba la parte de la salpinge a introducir, previa resección de un triángulo en los cuernos uterinos. **B.** O a través de túneles hechos con sacabocados. **C.** Colocación de prótesis intracavitarias con férulas, que mantenían abierta la salpinge. **D.** También se utilizaban prótesis sólidas, que se aplicaban como se observan en la figura.

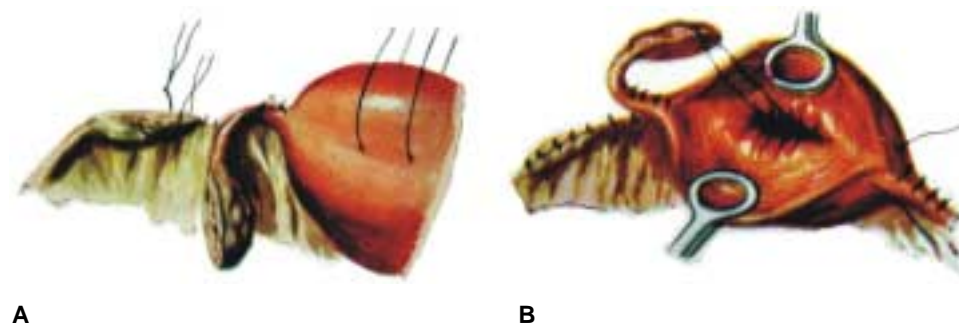


Figura 11. La ahora inconcebible operación de Estés, en la cual se cortaba una porción del ovario para implantarla en el útero, con intento de lograr embarazo en pacientes con factor tubario irreversible. **A.** Se seccionaba parte del ovario para dejar los folículos a la vista. **B.** El resto del ovario con su pedículo se introducía dentro del útero.

teratomas, dermoides, endometriomas, semisólidos benignos, etc., primeramente a cielo abierto con técnicas de macrocirugía después con microcirugía y ya con el advenimiento de la laparoscopia, a través de esa vía.

Una mención especial merece la tan socorrida resección en cuña de los ovarios (Figura 14), que desde los años treinta en los que Stein y Leventhal la preconizaron⁽²⁶⁾, fue por varias décadas la operación preferida para tratar el “síndrome de ovario poliquístico”, sobre todo en mujeres infértiles que deseaban tener descendencia, y que gracias a Dios hoy ya está

proscrita por las complicaciones que tenía y por los resultados mejores que se obtienen con la terapia médica⁽²⁷⁾. Por otra parte, en los casos resistentes a dicha terapéutica medicamentosa, ha sido sustituida por el tratamiento translaparoscópico de dicho síndrome⁽²⁸⁻³⁰⁾, por medio de electrofulguración o vaporización con láser de la corteza gonadal.

Cirugía endoscópica

Este tipo de operaciones ha ganado terreno en el ejercicio de la cirugía ginecológica, al grado que hoy en día ya se hacen más intervenciones con estos procedimientos, que los que se practican a cielo abierto.

El empleo de la laparoscopia operatoria en los procesos inflamatorios residuales, en los procesos pélvicos adherenciales, quistes y tumores benignos, endometriosis, etc., ya es el método quirúrgico de elección o de primera intención en muchas de estas patologías⁽³¹⁾.

En el mismo caso está la histeroscopia quirúrgica con la cual se tratan diversas patologías endouterinas, como pólipos, miomas submucosos, úteros septos y subseptos, procesos adherenciales intracavitarios, hemorragias uterinas incontrolables, etc., cuyos resultados conforme se va adquiriendo experiencia son cada vez mejores y teniendo las grandes ventajas de la cirugía ambulatoria o de corta estancia.

Técnicas de reproducción asistida

A partir del nacimiento de Louise Brown en 1978 después de un procedimiento de “fertilización *in vitro*”, la posibilidad de resolver problemas de esterilidad en mujeres deseosas de tener un hijo, se ha hecho al presente una realidad.

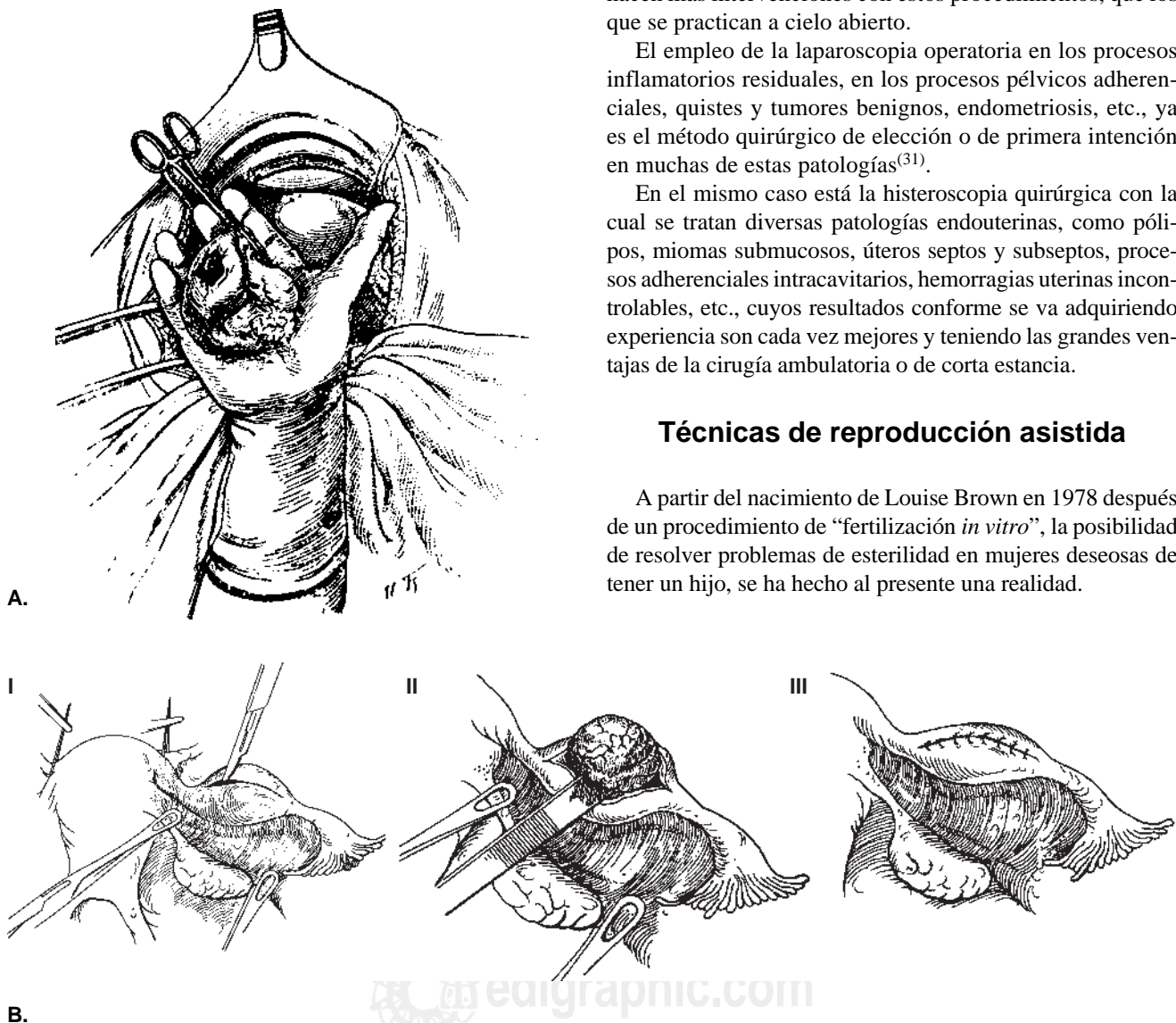


Figura 12. A. En tiempos pasados la presencia de un embarazo ectópico tubario se resolvía con salpingectomía e incluso con la ablación completa del anexo, como aquí se aprecia. **B.** Dibujos que muestran los pasos quirúrgicos del manejo (conservador) actual del embarazo tubario. **I.** Apertura de la salpínx (cuando no se ha roto). **II.** Extracción no cruenta del ectópico. **III.** Cierre de la trompa con finas suturas.

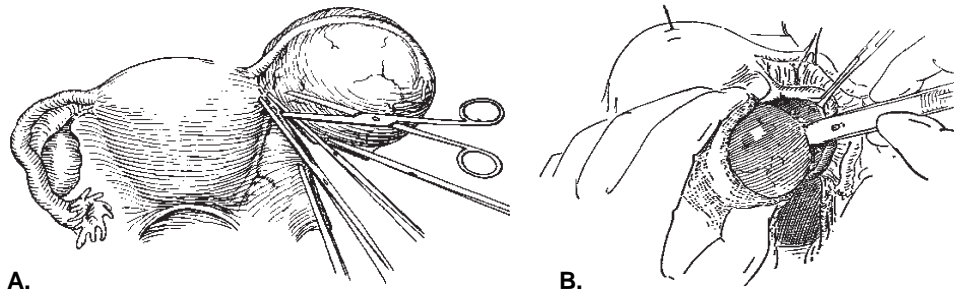


Figura 13. A. Resolución quirúrgica de un tumor ovárico benigno (quiste), tal como se hacía en los años cincuenta. Anexectomía completa. **B.** Técnica conservadora, tal y como se practica en la actualidad.

La utilización de los diversos métodos como la fertilización *in vitro* (IVF) (Figura 5), el depósito intratubario de gametos (GIFT), la inyección intracitoplásmica de espermatozoides en el óvulo (ICSI), etc., en los cuales después de una hiperestimulación ovárica controlada se procede a la obtención de los óvulos puncionando y aspirando los folículos ováricos por ultrasonido, laparoscopia, minilaparotomía, etc., y la fertilización de los mismos para lograr el desarrollo inicial de los embriones, los que a su vez son transferidos al útero para que se obtenga una gestación; son actualmente los procedimientos más utilizados para resolver problemas como la ausencia de las salpinges, lesiones tubarias irreversibles, procesos adherenciales pélvicos masivos, endometriosis muy avanzadas, etc.

Éstos son sin lugar a duda algunos de los logros más importantes en los avances de la medicina en general, incluyendo la cirugía, que han acontecido en los últimos veinte años.

Colofón

Es imposible abarcar en este espacio toda la cirugía ginecológica, por ello hemos dejado a un lado aquella que se ha modificado poco, como la reconstructiva de las alteraciones congénitas de vagina (agenesia, tabiques longitudinales y transversales); del cervix (agenesias, hipoplasias, duplicación, etc.); del cuerpo uterino (útero doble, bicorne, cuerno rudimentario, septos y subseptos, etc.); aclarando que en estos últimos la cirugía histeroscópica cada vez se utiliza más.

En igual situación están los problemas urogenitales, en los que sobresale la incontinencia urinaria de esfuerzo, cuyas técnicas de resolución se han modificado con abordajes por vía alta y sobre todo con la colocación de slings (cintas de material sintético).

Quedarán así mismo sin referir los cambios en la cirugía de la mama, que muy pocas veces hemos practicado y que en la actualidad la manejan principalmente los oncólogos y en la fase reconstructiva los cirujanos plásticos.

Obviamente que la que ha tenido cambios más notable es la cirugía obstétrica, la que por lo mismo intencionalmente no hemos abarcado, considerando que es tributaria de una publicación especial sobre ella. Esperamos hacerlo en un futuro próximo.

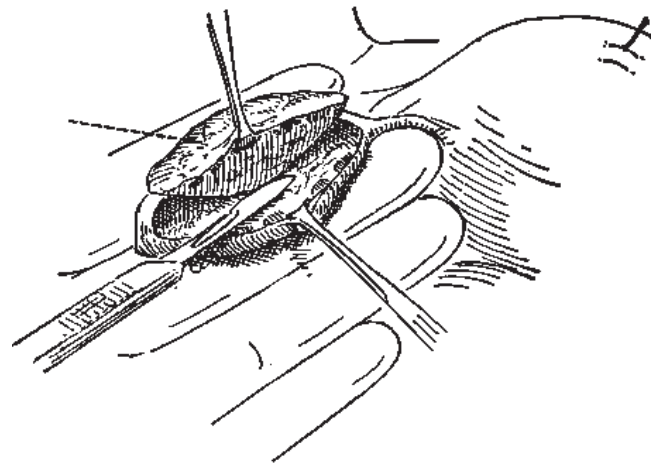


Figura 14. Resección en cuña de los ovarios. Procedimiento utilizado por muchos años en el siglo pasado para el tratamiento del síndrome de ovario poliquístico. Hoy está proscrita.

Referencias

1. Ruíz-Velasco V. Gran multipara añosa. *Semana Med Mex* 1967;53: 206-210.
2. Ruíz-Velasco V, Rosas AJ, Quezada T. Hazards of multiple cesarean section. *Int Surg* 1969;51:292-298.
3. Decker A. Culdoscopy in the diagnosis of pelvis disease. *Clin Obstet Gynecol* 1958;1:610-620.
4. Palmer R, De Brux J. Resultats histologiques, biochemiques et therapeutiques obtenus chez les femmes dont les ovaires avaient été diagnostiqués Stein-Leventhal á la coelioscopic. *Bull Fed Soc Gynecol Obstet Lang Fr* 1967;19:405-412.
5. Parsons L, Ufelder H. An atlas of pelvic operations. Philadelphia, PA, USA: WB. Saunders Co; 1953.
6. Phillips JM. Endoscopy in gynecology. St. Louis, Mo, USA: American Association of Gynecologic Laparoscopists; 1977.
7. Cutler EC, Zollinger RM. Atlas de operaciones quirúrgicas. México: Unión Tipográfica Editorial Hispano América;1941.
8. Greenhill JP. Cirugía ginecológica. México: Editorial Interamericana, S.A.;1966.
9. Ruíz-Velasco V. Endometriosis. México: Intersistemas S.A. de C.V.;2003.
10. Proust R. Aparato genital de la mujer. México: Editora Nacional, S.A.;1952.

11. Lash AF. Habitual abortion. The incompetent internal os of the cervix. *Am J Obstet Gynecol* 1950;59:68-74.
12. Ruíz-Velasco V. Use of Gn-RH in reproduction. In: Coutinho EM, Spinola P, editors. *Current knowledge in reproductive medicine*. Amsterdam, Excerpta Medica, Elsevier The Netherland Science BV; 2000.pp.229-241.
13. Ruíz-Velasco V. Historia de la cirugía de la trompa de falopio IV. Historia de la cirugía tubárica ablativa. *Rev Lat Amer Esteril Fertil* 1987;1:125-131.
14. Ruíz-Velasco V. Historia de la cirugía de la trompa de falopio. Historia de la cirugía tubaria reconstructiva. *Rev Lat Amer Esteril Fertil* 1988;2:112-116.
15. Bunster E. *Trompa de falopio, Esterilidad de causa tubaria*. Buenos Aires, Argentina: Guillermo Kraft, Ltd.; 1951
16. Botella Llusia J, Caballero JA, Clavero JA, Villar E. *Esterilidad e infertilidad humanas*. Barcelona, Spain: Editorial Científica-Médica;1967.
17. Kistner RW, Patton GW. *Atlas of infertility surgery*. Boston, MA, USA: Little, Brown Company;1975.
18. Ridley JH, Te Linde RW. *Cirugía ginecológica*. México: Nueva Editorial Interamericana, S.A. de C.V.;1974.
19. Roland M, Leisten D. New approaches to tuboplasty. In: Phillips JM editor. *Microsurgery in gynecology*. St Louis Mo, USA:1977.pp.96-104.
20. Ruíz-Velasco V. La cirugía tubaria actual en esterilidad y fertilidad. *Cir Cir* 1990;57:78-83.
21. Ruíz-Velasco V. Microcirugía de la trompa de falopio. *Cir Ciruj* 1981;49:253-262.
22. Ruíz-Velasco V. Historia de la cirugía de la trompa de falopio. Historia de la cirugía en el embarazo tubario. *Rev Lat Amer Esteril Fertil* 1988;2:71-80.
23. Ruíz-Velasco V. Cirugía conservadora en el embarazo ectópico. *Cir Ciruj* 1982;50:214-221.
24. Ruíz-Velasco V. Historia de la cirugía de la trompa de falopio. Historia de la cirugía tubaria con fines de esterilización. *Rev Lat Amer Esteril Fertil* 1987;1:161-168.
25. Ruíz-Velasco V, Ayala RA. Trasposición ovárica post-cesárea como método de esterilización reversible. Estudio inicial. *Ginecol Obstet Mex* 1982;50:1-13.
26. Stein IF, Leventhal ML. Amenorrhea as associated with bilateral polycystic ovaries. *Am J Obstet Gynecol* 1935;29:281-296.
27. Ruíz-Velasco V. Resección en cuña de los ovarios. Estado actual. *Cir Ciruj* 1991;58:242-245.
28. Ruíz-Velasco V. Síndrome de ovarios poliquísticos. *Clin Invest Ginecol Obstet* 1979;6:88-104.
29. Ruíz-Velasco V. Estado actual del tratamiento translaparoscópico del ovario poliquístico. *Progr Obstet Ginecol* 1997;40:161-176.
30. Ruíz-Velasco V. When and on which patients is laparoscopic treatment of polycystic ovary indicated? In: Coutifaris C, Mastroiani L, editors. *New horizon's in reproductive medicine*. Carnforth, U.K.: Parthenon Publishing Group.; 1997.pp.225-230.
31. Ruíz-Velasco V. Lugar actual de los tratamientos quirúrgicos en la endometriosis. *Ginecol Clin Quirug* 2000;12:270-279.

