

Cirugía y Cirujanos

Volumen **74**
Volume

Número **1**
Number

Enero-Febrero **2006**
January-February

Artículo:

Necrólisis epidérmica tóxica

Derechos reservados, Copyright © 2006:
Academia Mexicana de Cirugía

Otras secciones de
este sitio:

- 📖 Índice de este número
- 📖 Más revistas
- 📖 Búsqueda

*Others sections in
this web site:*

- 📖 *Contents of this number*
- 📖 *More journals*
- 📖 *Search*

Necrólisis epidérmica tóxica

Acad. Dr. Manuel Díaz de León-Ponce,* Dr. Armando Alberto Moreno-Santillán,**
Dr. Jorge Iván González-Díaz,*** Acad. Dr. Jesús Carlos Briones-Garduño****

Resumen

Introducción: la necrólisis epidérmica tóxica es un padecimiento que evoluciona con elevada mortalidad. El objetivo fue mostrar la utilidad de un tratamiento no convencional para la necrólisis epidérmica tóxica, dado que con los tratamientos convencionales la mortalidad es mayor de 50 % y con el tratamiento propuesto fue de 0 %.

Material y métodos: estudio prospectivo y descriptivo que incluyó 12 individuos tratados en el Hospital General y el Hospital de Especialidades, Centro Médico Nacional Siglo XXI, IMSS, quienes por el antecedente de ingesta de un medicamento, el cuadro clínico y el diagnóstico patognomónico de la biopsia de piel por microscopia de luz, se concluyó que padecían necrólisis epidérmica tóxica.

Resultados: a los 12 pacientes se les aplicó tratamiento sistémico con heparina, dipiridamol, soluciones cristaloides o coloides y tratamiento local con permanganato de potasio en las ampulas. En las zonas denudadas se aplicó tintura de Millian y en los ojos, metilcelulosa. Se empleó inhaloterapia para evitar la hipoxemia causada por las lesiones en las mucosas de las vías respiratorias superiores. Se llevó a cabo diálisis peritoneal temprana de estabilización cuando los pacientes presentaron insuficiencia renal aguda, como sucedió en un caso. Todos los pacientes se recuperaron entre el vigésimo y vigésimo quinto día de iniciado el padecimiento; no hubo mortalidad.

Conclusiones: la relación entre el síndrome de coagulación intravascular y la necrólisis epidérmica tóxica está corroborado. Los mediadores de la respuesta inflamatoria pueden desencadenar la disfunción orgánica múltiple. Utilizando anticoagulantes y antiplaquetarios en forma temprana se puede evitar dicha respuesta, lo que se demuestra en el grupo de enfermos presentados.

Palabras clave: necrólisis epidérmica tóxica.

Summary

Background: Toxic epidermal necrolysis is a dermatological disease that evolves with an elevated mortality. Our objective was to show the utility of a nonconventional treatment for toxic epidermal necrolysis in place of conventional treatment where the mortality is >50 %. With this suggested treatment, mortality is 0 %.

Methods: This is a prospective and descriptive study presenting the case of 12 patients with toxic epidermal necrolysis. Diagnosis was made by history of drug ingestion, clinical presentation and skin biopsy, which was corroborated by light microscopy.

Results: Twelve patients were treated with heparin, dypiridamol, potassium permanganate, methylcellulose, respiratory therapy treatments and early peritoneal dialysis for stabilization in one patient who development acute renal failure. All patients recovered between 20 and 25 days after the beginning of the disease with a mortality of 0 %.

Conclusions: The relationship between intravascular coagulation and TEN is corroborated by mediators of the inflammatory reaction that can trigger multiple organ dysfunction. By using anticoagulants and antiplatelet drugs at an early stage, the inflammatory response can be avoided as demonstrated in our group of patients.

Key words: Toxic epidermal necrolysis.

* Académico emérito de la Academia Mexicana de Cirugía. Académico titular de la Academia Nacional de Medicina.

** Interno de pregrado de la Facultad de Medicina, Universidad Nacional Autónoma de México.

*** Interno de pregrado de la Escuela Superior de Medicina, Instituto Politécnico Nacional.

**** Académico de número de la Academia Mexicana de Cirugía y de la Academia Nacional de Medicina.

Solicitud de sobretiros:

Acad. Dr. Manuel Díaz de León-Ponce,
Naranjo 94-303, Col. Santa María La Ribera, 06400 México, D. F.
E-mail: manueldeleonponce@hotmail.com

Recibido para publicación: 04-03-2005

Aceptado para publicación: 30-06-2005

Introducción

La necrólisis epidérmica tóxica fue descrita por primera vez en 1919 por Brocq,¹ quien la llamó erupción bulosa o pénfigo maligno. En 1956, Lyell² la describió como un síndrome dermatológico agudo caracterizado por formación de grandes ampollas intra o subepidérmicas que se desprendían fácilmente al tacto, lo que se llamó signo de Nykolsky (figura 1) y que dependiendo de la superficie afectada determinaba la mortalidad. En 1962, Garnier³ la clasificó en benigna cuando afectaba 25 % de la superficie corporal y en maligna cuando afectaba la totalidad de la misma (figura 2). La extensión de la afección determinaba

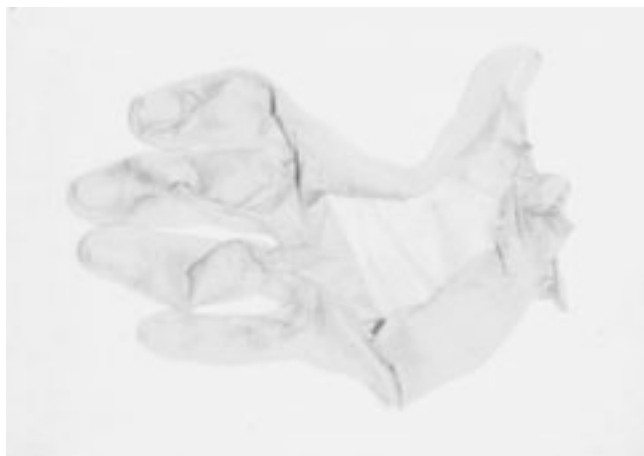

Figura 1. Guante epidérmico que se desprendió de la mano de un paciente (signo de Nykolsky). Fotografía donada por el doctor Ernesto Macotela-Ruiz.

la mortalidad, ya que en la forma benigna era menor a 50 % y en la forma maligna ocurría en 100 %; generalmente esto se debía a choque hipovolémico por deshidratación, alteraciones hidroelectrolíticas y falla de órganos vitales, asociadas a infección.

Posteriormente, el mismo Lyell⁴ describió el cuadro clínico, la etiología y la probable fisiopatología: los agentes desencadenantes podían ser ingesta de medicamentos, infecciones dérmicas por bacterias o virus y el contacto con sustancias químicas. Independientemente del tiempo o de la relación con estos agentes, el paciente antes de presentar el cuadro agudo desarrollaba signos y síntomas premonitorios como fotofobia, epífora, fiebre, prurito y exantema eritematoso que duraba de tres a siete días. Lyell pensó que existía una toxina que dañaba directamente la epidermis, ya que en cortes histopatológicos se encontraron abundantes leucocitos basófilos con inclusión citoplásmica debajo de las ampollas.⁵ Actualmente se sabe que hay queratinocitos necróticos dispersos a lo largo de la unión dermoepidermal, así como células mononucleares dentro de la epidermis, características de la reacción huésped contra injerto. Por inmunohistoquímica se ha demostrado la presencia de linfocitos T CD8⁺ y macrófagos en la epidermis y en el líquido de las ampollas; dichas células producen el factor de necrosis tumoral alfa, que induce apoptosis, lo que explica la destrucción total de la epidermis observada en la microscopia de luz (figura 3).⁶⁻⁹

Mucho de lo anterior era desconocido por los autores que han publicado casos de necrólisis epidérmica tóxica, y la base del tratamiento era bloquear la respuesta inflamatoria con esteroides como la hidrocortisona, dexametasona y metilprednisolona. Sin embargo, cuando se hace el análisis de la muerte de estos pacientes se encuentra que generalmente ocurre por infecciones por gérmenes oportunistas como *Staphylococcus* o enterobacterias, ya que los pacientes se encuentran inmuno-

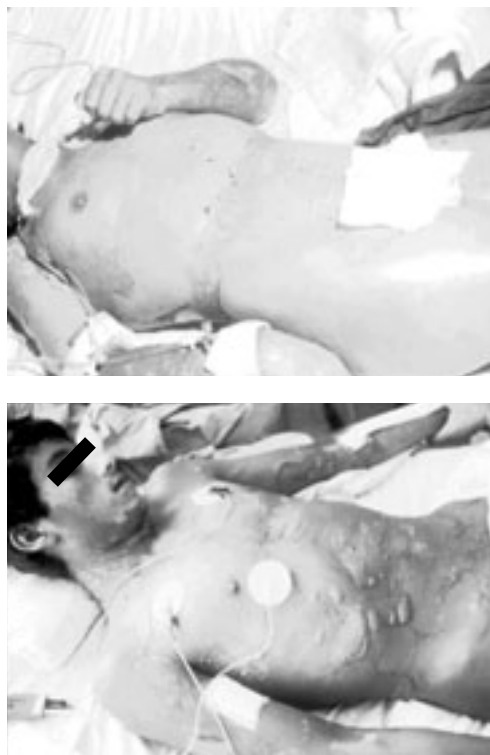

Figura 2. Pacientes de uno y otro sexo, en quienes se observan ampollas de diferente tamaño que abarcan la totalidad de la superficie corporal, correspondientes a necrólisis epidérmica tóxica grave.

comprometidos por el uso de esteroides. La septicemia causa el síndrome de disfunción orgánica múltiple.¹⁰⁻¹⁴ En 1964, Macotela-Ruiz y colaboradores¹⁵ reportaron en México los primeros casos de necrólisis epidérmica tóxica, y en 1966 y 1970^{16,17} la relación de este padecimiento con el síndrome de coagulación intravascular diseminada, y que la mortalidad disminuía considerablemente al utilizar anticoagulantes como la heparina. En 1973, Díaz de León¹⁸ informó el primer caso de necrólisis epidérmica tóxica tratado con heparina, dipiridamol y aplicación local de permanganato de potasio en las zonas denudadas de piel, en una paciente con afección de toda la superficie corporal. En 1982,¹⁹ el mismo autor reportó casos con los datos clínicos referidos por Lyell, cuya etiología fue la dimetilpirazolona y el trimetoprim con sulfametoxazol; a todos se le efectuó biopsia de piel que corroboraba el síndrome y se les realizaron estudios hematológicos que demostraron la presencia del síndrome de coagulación intravascular diseminada. Los pacientes fueron tratados en una Unidad de Cuidados Intensivos, con una mortalidad de 0 %.

El motivo de este trabajo es informar por primera vez en la literatura mundial, una mortalidad de 0 % con el tratamiento que utilizamos desde hace una década, aplicado a 12 pacientes del Hospital General y Hospital de Especialidades del Centro Médico Nacional Siglo XXI, IMSS.

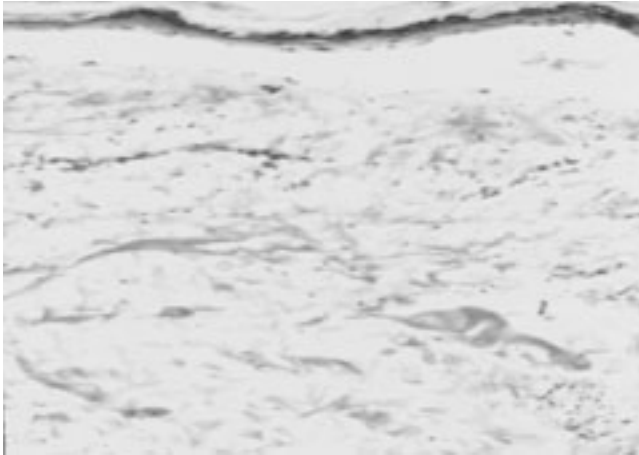


Figura 3. Microfotografía de una biopsia de piel que muestra necrosis total de la epidermis.

Material y métodos

En una década se estudiaron en la Unidad de Cuidados Intensivos 12 pacientes con necrólisis epidérmica tóxica. El diagnóstico se efectuó por los antecedentes de ingesta de medicamentos, el cuadro clínico y por biopsia de piel (figura 3).

En todos los pacientes se registró tiempo de protrombina, trombina y parcial de tromboplastina; determinación de fibrinógeno, cuenta plaquetaria, lisis de euglobulina, biometría hemática completa, electrolitos, osmolaridad, glucosa, urea, creatinina en sangre y orina. También se cuantificó proteínas totales con las cuales se determinó la presión coloidosmótica con la fórmula de Papeinheimer,²⁰ así como gases en sangre arterial. Se realizaron cultivos en piel, orofaringe, conjuntivas, sangre y orina, además, a todos los pacientes se les efectuó biopsia de piel y pruebas de función renal.

Todos los pacientes fueron sometidos a técnicas de aislamiento. Se les administraron sustancias coloides y cristaloides

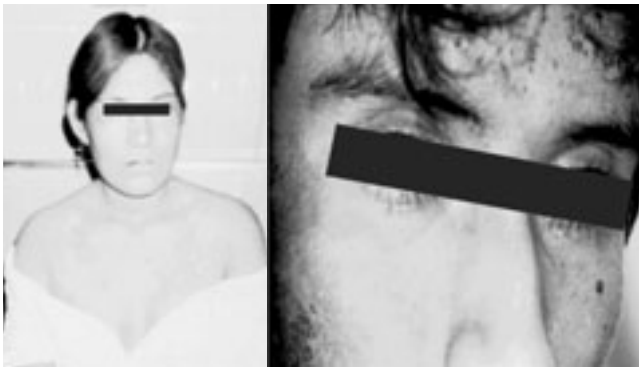

Figura 5. Fotografías de los dos pacientes de la fotografía 2, a los 20 días de tratamiento. Se nota recuperación total de la epidermis.

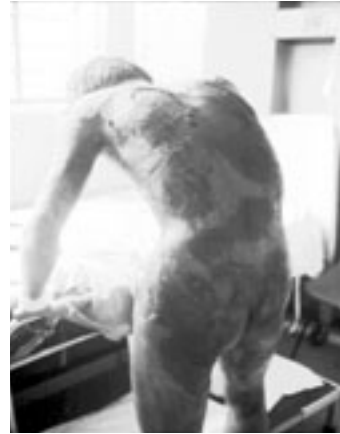

Figura 4. Paciente con necrólisis epidérmica tóxica, el cual con el permanganato de potasio muestra mejoría de las zonas denudadas.

dependiendo de los resultados de los estudios de laboratorio y de las condiciones hemodinámicas, en caso necesario se les administró albúmina, paquetes globulares, plasma fresco, plasma rico en plaquetas, crioprecipitados o concentrados plaquetarios. El tratamiento específico para la necrólisis epidérmica tóxica se dividió en tres fases:

- *Primera fase:* aplicación local de compresas estériles impregnadas de permanganato de potasio a la dilución 1 x 10 mil (1 g de la sal diluido en 10 litros de agua estéril), sobre las ampollas o vesículas. En las zonas denudadas se aplicó tintura de Millian (figura 4). Se administraron gotas oftálmicas de metilcelulosa cada cuatro horas en ambos ojos.
- *Segunda fase:* aplicación de heparina sódica en su presentación de 1000 U por ml a dosis de 3000 a 5000 U, en bolo cada seis horas, la cual se modificaba en cada paciente de acuerdo con el resultado del tiempo de trombina. Además, se aplicaron 40 mg de dipiridamol cada seis horas y también se modificó la dosis de acuerdo con la cuenta plaquetaria.
- *Tercera fase:* apoyo a órganos que presentaban disfunción, utilizando ventiladores o diálisis.

Las lesiones dérmicas sufrieron regresión a los 20 o 25 días del iniciado el padecimiento (figura 5) y todos los pacientes fueron dados de alta cuando lograron estabilidad de las funciones vitales sin tratamiento de sostén.

Resultados

De los 12 enfermos estudiados, cinco eran del sexo masculino (41.6 %) y siete del femenino (58.3 %), las edades fluctuaron entre 17 y 48 años, con un promedio de 36 años. Ocho de los pacientes (66.6 %) tenían el antecedente de haber ingerido

dimetilpirazolona, y cuatro (33.3 %) habían sido tratados con trimetoprim-sulfametoxazol.

Los 12 pacientes presentaron lagrimeo intenso, fotofobia, prurito generalizado y exantema eritematoso entre los tres y siete días previos a desarrollar las ampulas. La biopsia de piel por microscopia de luz mostró necrosis total de la epidermis (figura 3), que se desprendía fácilmente a la presión (signo de Nykolsky) (figura 1).

A todos los casos se les instituyó el tratamiento ya referido, con excepción de uno de ellos que por desarrollar insuficiencia renal aguda se le efectuó diálisis peritoneal con catéter rígido, con baños cada seis horas durante siete días; el paciente posteriormente volvió a presentar diuresis y descenso de elementos azoados. La recuperación de los pacientes varió entre 20 y 25 días; no hubo mortalidad.

Conclusiones

En la mayoría de los estudios reportados en la literatura nacional o internacional se han utilizado los esteroides ya referidos como tratamiento específico, y una gran variedad de tratamientos locales que van desde la aplicación de pomadas astringentes o con antibióticos, hasta injertos cutáneos. Como tratamiento sistémico, en el presente trabajo sólo se utilizó heparina a manera de anticoagulante para tratar el síndrome de coagulación intravascular diseminado que acompaña a la necrólisis epidérmica tóxica, así como antiagregantes plaquetarios como el dipiridamol, el cual es un bloqueador de la fosfodiesterasa que impide la interacción del sistema de la coagulación con el sistema inflamatorio, además de provocar vasodilatación que mejora la perfusión de los órganos blanco. En forma local se utilizó permanganato de potasio, el cual provoca formación de costras meliséricas que evitan el paso de gérmenes, además de evitar la pérdida de líquidos y proteínas. El resto del tratamiento fue para proteger los ojos y evitar la presencia de sinequias entre la conjuntiva y los párpados, para lo cual se utilizaron gotas oftálmicas de metilcelulosa a 5 %. Como tratamiento de sostén se les administraron soluciones cristaloides o coloides y alimentación enteral o parenteral, si así se ameritaba dependiendo de los resultados de los estudios de laboratorio.

Las medidas de inhaloterapia se emplearon por las alteraciones de las mucosas en fosas nasales y boca, que impiden una buena ventilación. Ninguno de los pacientes ameritó intubación y al paciente que desarrolló insuficiencia renal aguda se le efectuó diálisis temprana por vía peritoneal de estabilización, con soluciones de diálisis a 2.5 %, con baños cada seis horas durante siete días.

Con base en lo expuesto, se demuestra que nuestro tratamiento es el adecuado para evitar la muerte de los pacientes con necrólisis epidérmica tóxica en su forma maligna.²¹ No se utilizaron pacientes control porque no sería ético que al existir

una mortalidad reportada de 50 % con los tratamientos convencionales, se arriesgara a un grupo de ellos. Por otra parte, al no ser la necrólisis epidérmica tóxica un padecimiento frecuente, el tiempo del estudio sería mayor.

Referencias

1. Brocq L, Gougerot D, Rabreau. Le pemphigus subaigu le mali a bulles extensives. *Bull Franc Dermatol* 1919;7:449-451.
2. Lyell A. Toxic epidermal necrolysis: an eruption resembling scalding of the skin. *Br J Dermatol* 1956;68:355-361.
3. Garnier G. Syndrome of Lyell. *Press Med* 1962;29:437-439.
4. Lyell A, Dick HM, Alexander JOD. Outbreak of toxic epidermal necrolysis associated with staphylococci. *Lancet* 1969;1:787-791.
5. Becker DS. Toxic epidermal necrolysis. *Lancet* 1998;351:1417-1420.
6. Wolkenstein P. Apoptosis as a mechanism of keratinocyte death in toxic epidermal necrolysis. *Br J Dermatol* 1996;134(4):710-714.
7. Paquet P, Nikkels A, Arrese JE, et al. Macrophages and tumor necrosis factor alpha in toxic epidermal necrolysis. *Arch Dermatol* 1994;130:605-608.
8. Cohen JJ, Duke RC. Apoptosis and programmed cell death in immunity. *Annu Rev Immunol* 1992;10:267-293.
9. Nassif A, Bensussan A, Boumsell L. Toxic epidermal necrolysis: effector cells are drug-specific cytotoxic T cells. *J Allergy Clin Immunol* 2004;114:1209-1215.
10. Shear N, Spielberg S, Grant D, Tang B, Kalow W. Differences in metabolism of sulfonamides predisposing to idiosyncratic toxicity. *Ann Intern Med* 1986;105:179-184.
11. Wolkenstein P, Charue D, Laurent P, Revuz J, Roujeau J, Bagot M. Metabolic predisposition to cutaneous adverse drug reactions. Role in toxic epidermal necrolysis caused by sulfonamides and anticonvulsants. *Arch Dermatol* 1955;131:544-551.
12. Goodman H. Nikolsky sign. *Arch Dermatol Syphilol* 1953;68:334.
13. Revuz J, Penso D, Roujeau J, et al. Toxic epidermal necrolysis: clinical findings and prognosis factors in 87 patients. *Arch Dermatol* 1987;123:1160-1165.
14. McIvor R, Zaidi J, Peters W, Hyland R. Acute and chronic respiratory complications of toxic epidermal necrolysis. *J Burn Care Rehabil* 1996;17:237-240.
15. Macotela-Ruiz E, Mendoza AG, Fraga MA. El síndrome de Brocq-Lyell (necrólisis epidérmica tóxica). *Prensa Médica Méx* 1964;193:7-8.
16. Macotela-Ruiz E, González AM, Fraga MA. El síndrome de Brocq-Lyell. *Med Cut* 1966;5:453-456.
17. Pizzuto J, Macotela-Ruiz E. Síndrome de hipercoagulabilidad en la necrólisis epidérmica tóxica (Brocq-Lyell). *Memorias de la XI Jornada anual de la agrupación Mexicana para el estudio de la hematología*; 1970.
18. Díaz de León PM, González MA, Ramírez OH, Zurita CR, Rojas YE, Ronces VR. Necrólisis epidérmica tóxica. *Avance terapéutico. Arch Invest Med* 1973;2:152-158.
19. Martínez SJ, Díaz de León PM. Profilaxis de la coagulación intravascular en la necrólisis epidérmica tóxica. *Rev Med IMSS* 1982;40:479-483.
20. Díaz de León PM, Herrera RC, Cruz LC. Valor normal de la presión coloidosmótica en adultos sanos de la ciudad de México. *Arch Invest Med* 1981;12:307-321.
21. Braunwald E, Fauci SA, Kasper LD, Hauser LS, Longo LD, Jameson LJ. *Harrison Principios de Medicina Interna*. España: McGraw-Hill Interamericana;2002. pp. 1056-1057.