

# Hemorragia digestiva baja e intususcepción subsecuente a tumor del estroma gastrointestinal

Pablo Menéndez-Sánchez, Pedro Villarejo-Campos, Daniel Gambi-Pisonero, Teófilo Cubo-Cintas, David Padilla-Valverde, Jesús Martín-Fernández

## Resumen

**Introducción:** Los tumores del intestino delgado representan 25 % de las neoplasias gastrointestinales, de ellos 0.2 y 1 % corresponde a tumores del estroma gastrointestinal. Su presentación clínica más frecuente es la hemorragia digestiva, siendo los tumores del estroma gastrointestinal responsables en 1 % de los casos. Este tipo de neoplasias también puede ser el origen de intususcepción, proceso patológico infrecuente en la edad adulta por representar únicamente 5 % de todas las obstrucciones intestinales.

**Caso clínico:** Mujer que acudió al servicio de urgencias por dolor abdominal y hemorragia digestiva baja. Las pruebas complementarias no resultaron concluyentes. Tras laparotomía exploradora se diagnosticó intususcepción y hemorragia digestiva baja subsecuente a tumor del estroma gastrointestinal.

**Conclusiones:** La cirugía debe ser el último recurso diagnóstico y terapéutico, pero es necesaria en ocasiones debido a la dificultad para determinar la causa etiológica de la hemorragia y la obstrucción intestinal.

**Palabras clave:** Hemorragia digestiva, melena, intususcepción, tumor del estroma gastrointestinal.

## Summary

**Background:** Small bowel tumors comprise 25% of gastrointestinal (GI) neoplasms, of which only between 0.2 and 1% correspond to gastrointestinal stromal tumors (GIST). GI bleeding is the most common presentation of GIST, being responsible in 1% of the cases. This type of neoplasm can also be the origin of an intussusception, which is an infrequent process during adult age for representing only 5% of all intestinal obstructions.

**Clinical case:** We report a case of a patient who arrived at the emergency department for abdominal pain and lower GI bleeding. The diagnostic process was not conclusive. After an exploratory laparotomy, the diagnosis was GI bleeding and intussusception due to a GIST.

**Conclusions:** Surgery must be the last diagnostic and therapeutic resource, but it is sometimes necessary to localize bleeding and intestinal obstruction site.

**Key words:** Gastrointestinal bleeding, melena, intussusception, gastrointestinal stromal tumor.

## Introducción

Los tumores del estroma gastrointestinal son causa poco frecuente (< 1 %) de hemorragia digestiva.<sup>1</sup> En muchas ocasiones no es posible localizar el origen de la hemorragia debido a la dificultad para acceder a las lesiones a nivel del intestino delgado, siendo la cirugía la última opción idónea tanto diagnóstica como terapéutica.<sup>2</sup>

La intususcepción en la edad adulta es un proceso infrecuente (5 % de las obstrucciones intestinales), debida en 90 % de las ocasiones a lesión orgánica parietal, etiológicamente neoplásica

en 65 % de los casos; el adenocarcinoma es su máximo exponente. El tratamiento de elección es la resección del tramo intestinal afectado, aunque existe controversia sobre la extensión del segmento enteral a reseñar.<sup>3</sup>

Exponemos el caso clínico de una mujer de 55 años que presentaba hemorragia digestiva baja secundaria a tumor del estroma gastrointestinal yeyunal que produjo coetáneamente intususcepción.

## Caso clínico

Mujer de 55 años con antecedentes personales de hiperreactividad bronquial y polipectomía duodenal por cuadro aislado de hemorragia digestiva alta. A su llegada a urgencias presentaba palidez cutaneomucosa, dolor periumbilical y estabilidad hemodinámica. En los exámenes de laboratorio de urgencias, el hemograma mostró un recuento de  $3.67 \times 10^6$  hematíes/ $\mu$ l; hemoglobina, 10.8 g/dl; hematócrito, 31.4 %; plaquetas, 136 mil/ $\mu$ l; leucocitos, 6400/ $\mu$ l (67.1 %). Se realizaron endoscopias digesti-

Servicio de Cirugía General y de Aparato Digestivo, Hospital General de Ciudad Real, Ciudad Real, España.

*Solicitud de sobretiros:*

Pablo Menéndez Sánchez. Servicio de Cirugía General y de Aparato Digestivo, Hospital General de Ciudad Real, C/Tomelloso (Pol. Ind. Larache) s/n, 13005 Ciudad Real, España.

E-mail: pablomensan@hotmail.com

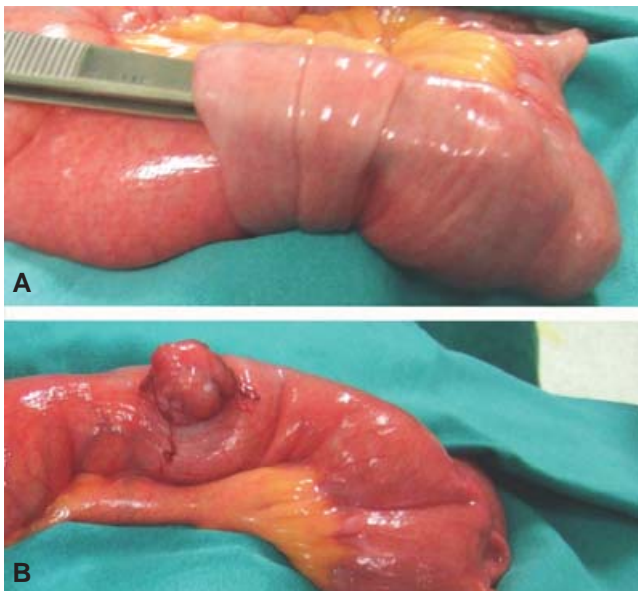
Recibido para publicación: 14-05-2008

Aceptado para publicación: 29-07-2009

vas alta y baja, ecografía, tomografía computarizada, gammagrafía y arteriografía del territorio esplácnico, hallándose todas dentro de la normalidad. Se decidió laparotomía exploradora a consecuencia de un nuevo episodio de rectorragia e inestabilidad hemodinámica, constatándose a nivel de intestino delgado, a una distancia de 120 cm de la válvula ileocecal (figura 1), la intususcepción de un segmento intestinal sobre una tumoración de 5 cm de diámetro de aspecto hemorrágico. La tumoración reseca presentaba erosión de la mucosa (figura 2). El estudio inmuistoquímico mostró positividad para c-KIT (CD117) y negatividad para CD34, actina específica de músculo liso, desmina y S100. El diagnóstico anatomopatológico final fue tumor del estroma gastrointestinal de bajo grado de malignidad. Debido a la ausencia de metástasis y al bajo grado de malignidad de la lesión, se decidió seguimiento clínico de la paciente sin recurrir a tratamiento coadyuvante.

## Discusión

Los tumores de intestino delgado representan 0.3 % de todas las neoplasias,<sup>1</sup> siendo el rango de edad de su aparición entre los 65 y 74 años. La localización más frecuente es en íleon (29.7 %), seguida de duodeno (25.4 %) y yeyuno (15.3 %).<sup>1</sup> No existen cifras concluyentes en cuanto a la incidencia de las diversas neoplasias malignas entre las diferentes series, ya que unas establecen como más frecuentes los tumores carcinoides (33 %), seguidos por los adenocarcinomas (30 %) y los linfomas (16 %),<sup>1</sup> mientras que otras anteponen en orden de frecuencia los adenocarcinomas a los tumores carcinoides (35 a 50 % y 20 a 40 %, respectivamente).<sup>2</sup>



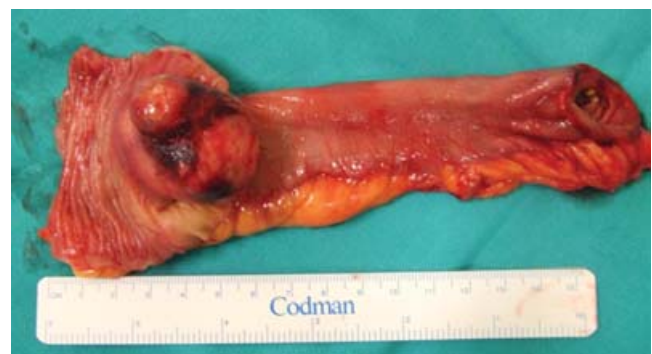**Figura 1.** A) Intususcepción yeyunoyeyunal. B) Tumoración a nivel del borde antimesentérico.

Por el contrario, existen coincidencias en cuanto a las neoplasias menos frecuentes, es decir, a los tumores del estroma gastrointestinal, que se cifran en 11 a 13 %.<sup>1,2</sup> Los tumores del intestino delgado se caracterizan por la inespecificidad de sus síntomas, que, junto a la dificultad para su diagnóstico, favorecen el crecimiento tumoral, por lo que en el momento de su diagnóstico por lo general se encuentran en estadios avanzados.<sup>1</sup> La técnica diagnóstica de elección es la tomografía computarizada, pudiendo además utilizarse otros procedimientos como ecografía, endoscopia, cápsula intestinal o la tomografía por emisión de positrones.<sup>4</sup>

Los tumores del estroma gastrointestinal son procesos neoplásicos que derivan de las células intersticiales de Cajal, situadas a nivel del plexo mientérico gastrointestinal, por lo que pueden aparecer a lo largo del tubo digestivo. Los tumores del estroma gastrointestinal son las neoplasias mesenquimales más frecuentes del tracto gastrointestinal.<sup>4,5</sup> Diversos estudios demuestran que entre 52 y 95 % de los casos son c-KIT (CD117) positivos, mientras que 35 % sin mutación del c-KIT presenta una mutación a nivel del PDGFRA.<sup>2,4,6</sup> La incidencia de los tumores del estroma gastrointestinal está aumentando en los últimos años, afectando en más de 90 % a pacientes mayores de 40 años (media 55 a 60 años);<sup>1</sup> algunas series establecen la mayor prevalencia de afectación del sexo masculino<sup>1</sup> y otras la igualdad de prevalencia en ambos sexos.

En cuanto a la localización de estas neoplasias, son más frecuentes a nivel del estómago (50 %), seguidas de intestino delgado (25 %), colon y recto (10 %), pudiendo aparecer igualmente en mesenterio, retroperitoneo, omentos, pelvis, páncreas, hígado y vesícula biliar.<sup>1,2,6,7</sup> Fletcher y colaboradores establecieron que el riesgo vital de los tumores del estroma gastrointestinal dependerá del tamaño tumoral y del índice mitótico; aun cuando también se han propuesto como factores pronósticos de estas neoplasias la invasión de la mucosa, la necrosis tumoral y la alta celularidad.<sup>2,4</sup>

Su forma principal de presentación es la hemorragia digestiva. El tratamiento de elección es la resección quirúrgica con márgenes apropiados, sin necesidad de linfadenectomías, ya que



**Figura 2.** Pieza quirúrgica que muestra la ulceración de la mucosa intestinal.

sus desarrollos metastásicos son hemáticos (hígado y pulmón) y peritoneales. Dado que este tipo de neoplasias son resistentes a los tratamientos adyuvantes de quimioterapia y radioterapia, una correcta identificación de los tumores del estroma gastrointestinal resulta esencial desde el descubrimiento de un tratamiento específico para la inhibición de la tirosinasa, el mesilato de imatinib,<sup>8</sup> ampliamente usado actualmente para los tumores del estroma gastrointestinal metastásicos e irresecables, ya que inhibe la proliferación y favorece la apoptosis, con unas tasas de curación de 54 % de los casos, y paliación sintomática de 90 % en pacientes catalogados como inoperables.<sup>4-9</sup> Tzen y colaboradores, en una revisión sobre 17 858 lesiones gastrointestinales, pusieron de manifiesto que los tumores del estroma gastrointestinal CD117 negativos quedarían infradiagnosticados a menos que se realizase en la pieza de resección una detección de los genes de KIT y PDGFRA; se identifican cifras superiores de incidencia anual al realizar el diagnóstico de forma conjunta mediante inmunohistoquímica y el estudio de las mutaciones.<sup>9</sup>

La intususcepción o invaginación intestinal es una entidad infrecuente en la edad adulta (menos de 1 % de todas las obstrucciones), generalmente secundaria a una tumoración que actúa como tracción cefálica de la invaginación.<sup>3</sup> Su presentación clínica habitual es la de un íleo mecánico de instauración aguda o subaguda, siendo el diagnóstico en múltiples ocasiones intraoperatorio. La intususcepción es la causa más común de obstrucción intestinal en la infancia, de etiología idiopática, probablemente relacionada con alteraciones de la motilidad intestinal y apareciendo con mayor frecuencia en el segmento ileocólico a nivel de la válvula de Bauhin. La intususcepción en el adulto es generalmente secundaria a procesos orgánicos de la pared enteral (90 %), siendo el adenocarcinoma su factor etiológico más frecuente.<sup>9</sup> Entre los procesos benignos, las causas más frecuentes serán los lipomas, las lesiones inflamatorias de la pared intestinal y el divertículo de Meckel.

La tomografía computarizada, la colonoscopia, la radiografía simple de abdomen, el enema opaco y la ecografía son métodos que pueden ser efectivos para el diagnóstico, pudiendo ser necesario recurrir a laparotomía exploradora para un diagnóstico definitivo.<sup>3,10</sup> El tratamiento es quirúrgico y consiste en la resección del segmento del intestino afectado, evitando la simple re-

ducción manual de la invaginación ante la más mínima sospecha de malignidad.<sup>10</sup>

## Conclusiones

Como conclusión proponemos que para un correcto tratamiento de los tumores del estroma gastrointestinal es necesario un enfoque multidisciplinario que comprenda la cirugía oncológica y el análisis exhaustivo anatomopatológico y molecular, ya que esta actitud determinará el tratamiento coadyuvante idóneo.

## Referencias

1. Hatzaras I, Palesty JA, Abir F, Sullivan P, Kozol RA, Dudrick SJ, et al. Small-bowel tumors: epidemiologic and clinical characteristics of 1260 cases from the Connecticut Tumor Registry. *Arch Surg* 2007;142:229-235.
2. Torres M, Matta E, China B, Dueño MI, Martínez-Souss J, Ojeda A, et al. Malignant tumors of the small intestine. *J Clin Gastroenterol* 2003;37:372-380.
3. Martín JG, Aguayo JL, Aguilar J, Torralba JA, Liron R, Miguel J. Invaginación intestinal en el adulto. Presentación de siete casos con énfasis en el diagnóstico preoperatorio. *Cir Esp* 2001;70:93-97.
4. Fletcher CD, Berman JJ, Corless C, Gorstein F, Lasota J, Longley BJ, et al. Diagnosis of gastrointestinal stromal tumors: a consensus approach. *Hum Pathol* 2002;33:459-465.
5. Artigas-Raventos V, Lopez-Pousa A. Gastrointestinal stromal tumors: new concepts and multidisciplinary medico-surgical therapeutic strategies. *Cir Esp* 2006;79:1-2.
6. Rubin BP, Heinrich MC, Corless CL. Gastrointestinal stromal tumour. *Lancet* 2007;369:1731-1741.
7. Miettinen M, Lasota J. Gastrointestinal stromal tumors: review on morphology, molecular pathology, prognosis, and differential diagnosis. *Arch Pathol Lab Med* 2006;130:1466-1478.
8. Pérez-García R, Xochipostequi-Muñoz CA. Gastrointestinal stromal tumors. Report of two cases. *Cir Cir* 2007;75:471-475.
9. Tzen CY, Wang JH, Huang YJ, Wang MN, Lin PC, Lai GL, et al. Incidence of gastrointestinal stromal tumor: a retrospective study based on immunohistochemical and mutational analyses. *Dig Dis Sci* 2007;52:792-797.
10. Fraguera JA, Ares F, Fernández CM, Rosales D, López S, Gómez C. Invaginación intestinal del adulto secundaria a tumores yeyunales con diferenciación neural del sistema autónomo (GAN). *An Med Intern* 2003;20:621-623.