

# Experiencia con la operación de Cheatle-Henry para la reparación de hernia femoral

Jorge Cervantes-Castro, Guillermo Rojas-Reyna, Alejandra Cicero-Lebrija,  
Ana Luisa Menéndez-Skertchly

## Resumen

**Introducción:** La hernia femoral representa 2% de las hernias inguinales y es más común en mujeres. Los principales abordajes son el femoral, el inguinal y el extraperitoneal Cheatle-Henry. Por laparoscopia se lleva a cabo acceso total extraperitoneal colocando una malla que cubre el orificio femoral. Objetivo: presentar la experiencia con la operación de Cheatle-Henry para tratamiento de la hernia femoral.

**Material y métodos:** Estudio retrospectivo, observacional y descriptivo que se llevó a cabo en el Hospital ABC, de tercer nivel de atención. Se revisaron los expedientes de pacientes con hernia femoral tratados por los autores con la técnica de Cheatle-Henry en un periodo de 27 años, del 1 de junio de 1982 al 1 de julio de 2009.

**Resultados:** Se encontraron 39 pacientes con hernia femoral, 34 mujeres (87.2%) y cinco hombres (12.8%), con un promedio de edad de 48 años, (rango 18 a 84). La hernia del lado derecho se observó en 31 casos (79.48%); se operaron en forma electiva 26 pacientes (66.65) y 13 de urgencia (33.53%). No hubo morbilidad ni mortalidad.

**Conclusiones:** La técnica de Cheatle-Henry constituye una alternativa práctica y segura para la corrección de la hernia femoral, la menos común de las hernias de la región inguinal.

**Palabras clave:** Hernia femoral, operación de Cheatle-Henry.

## Abstract

**Background:** The femoral hernia, the least common of all groin hernias, is seen most frequently in females. The main techniques for repair are femoral, inguinal and extraperitoneal Cheatle-Henry. With laparoscopic surgery, total extraperitoneal technique is done with a patch to cover the femoral ring. We undertook this study to present the experience with the Cheatle-Henry operation for treatment of femoral hernia.

**Methods:** The study took place at the ABC Hospital, a third-level care institution in Mexico City. The study design was retrospective, observational, and descriptive. Medical records of patients with femoral hernias treated by the authors during a 27-year period utilizing the Cheatle-Henry operation were analyzed.

**Results:** Thirty nine patients with femoral hernia treated with the Cheatle-Henry operation were found. There were 34 females (87.2%) and five males (12.8%) with an average age of 48 years, (range: 18-84 years). Hernia was more common on the right side with 31 cases (79.48%). Elective surgery was done in 26 cases (66.65%) and emergency operations were done in 13 patients (33.53%). There was no morbidity/mortality.

**Conclusions:** Cheatle-Henry operation is a safe and secure technique to operate on femoral hernia, which is the least common of all groin hernias.

**Key words:** Femoral hernia, Cheatle-Henry operation.

Departamento de Cirugía, Centro Médico ABC, México, D. F.

### Correspondencia:

Jorge Cervantes-Castro.  
Centro Médico ABC,  
Campus Observatorio Sur 136-201, consultorio 508,  
Col. Américas,  
Del. Álvaro Obregón,  
01120 México, D. F.  
Tel.: (55) 5272 3410.  
E-mail: jcervantes@abchospital.com

Recibido para publicación: 16-06-2010

Aceptado para publicación: 04-08-2010

## Introducción

Entre las hernias inguinales la femoral representa 2% de los casos<sup>1</sup> y es más común en mujeres debido a los límites estrechos del canal femoral; es frecuente su encarcelación y estrangulación<sup>2</sup> (figura 1).

Se han descrito diversas técnicas para el tratamiento quirúrgico de la hernia femoral y debido a que esta patología es poco frecuente, la mayoría de los cirujanos generales ven solo uno o dos casos por año.<sup>3-5</sup> Por el alto índice de complicaciones siempre está indicada su reparación. Los textos

de cirugía general mencionan brevemente las técnicas quirúrgicas empleadas. Los principales accesos se describen a continuación.

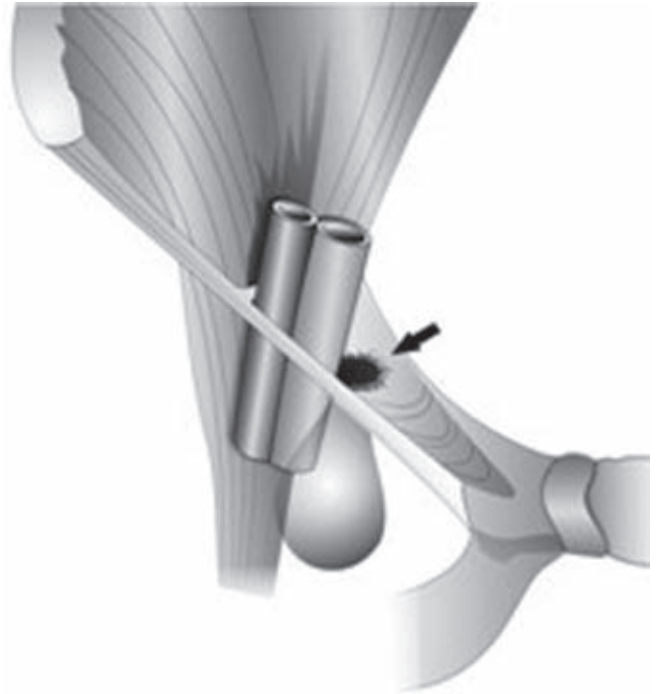
**Femoral:** Abordaje descrito originalmente en 1879 por Socin<sup>6</sup> consiste en una incisión infrainguinal a través de la cual se libera el saco herniario y se oblitera el orificio femoral con puntos del ligamento inguinal al ligamento lacunar y a la fascia pectínea. Este método tiene un alto índice de recurrencia por lo que en la actualidad se utiliza poco.<sup>7</sup>

**Inguinal:** En 1942, Chester McVay<sup>8</sup> demostró que el músculo transverso del abdomen y la fascia *transversalis* se insertan en el ligamento de Cooper y no en el ligamento inguinal, por lo que recomendó lo que actualmente se conoce como técnica de McVay para la reparación de hernias inguinales y femorales, que consiste en la sutura del tendón conjunto al ligamento de Cooper, más una incisión relajante en la aponeurosis del músculo recto anterior. Esta operación es una de las más usadas actualmente por cirujanos de todo el mundo para tratar hernias femorales.

**Extraperitoneal:** En 1921, Cheatle<sup>9</sup> utilizó por primera vez el acceso extraperitoneal y Henry<sup>10</sup> lo modificó mediante una incisión suprapúbica en la cual los músculos rectos abdominales se separan lateralmente en la línea media. Los límites superior e inferior del anillo femoral, formados por elementos del ligamento inguinal o tracto iliopúbico y el ligamento de Cooper, se aproximan con tres suturas obliterando el orificio femoral, operación muy efectiva para el tratamiento de esta patología. Otra operación extraperitoneal fue la propuesta por Lloyd Nyhus en 1960,<sup>11,12</sup> parecida a la operación de Cheatle-Henry, que se utiliza poco actualmente. Al principio de la década de 1990, con el inicio de la cirugía laparoscópica para la corrección de las hernias inguinales, apareció el acceso extraperitoneal para tratar las tres hernias de la región inguinal colocando una malla por medio de la técnica total extraperitoneal, operación poco empleada para la hernia femoral.<sup>13</sup>

## Material y métodos

Estudio retrospectivo en el que se revisaron los expedientes de pacientes operados de hernia femoral con la técnica de Cheatle-Henry en el Centro Médico ABC, Campus Observatorio, durante un periodo 27 años (1 de junio de 1982 al 1 de julio de 2009). Las variables estudiadas fueron edad, sexo, localización, cuadro clínico, complicaciones, tiempo quirúrgico y tipo de hospitalización.



**Figura 1.** Hernia femoral con el saco atrapado por debajo del ligamento inguinal.



**Figura 2.** Incisión suprapúbica empleada para la operación de Cheatle-Henry.




**Figura 3.** Se retraen en forma lateral los músculos recto anterior y piramidales.

#### Descripción de la técnica

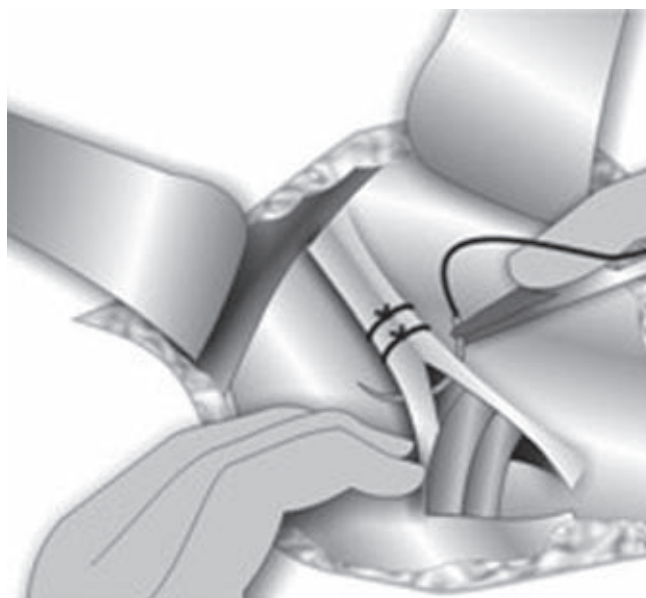
Mediante una incisión transversal suprapúbica (figura 2) se abre verticalmente la aponeurosis de los rectos en la línea media hacia arriba y se accede al espacio de Retzius al separar lateralmente los músculos rectos y piramidales (figura 3). Se retrae proximalmente el peritoneo y se identifican los componentes del canal femoral palpando el pulso de la arteria iliaca externa: el ligamento inguinal (límite superior), el ligamento de Cooper (límite inferior) y la vena iliaca externa (límite lateral) (figura 4). Se localiza el saco herniario protruyendo por el canal femoral, que se libera y se reduce hacia la cavidad abdominal. Posteriormente se procede a colocar tres puntos de material inabsorbible, de preferencia polipropileno de 0 o 2-0, del ligamento inguinal al ligamento de Cooper, obliterando el orificio femoral, con cuidado de no comprometer la vena iliaca externa/femoral (figura 5). Finalmente se cierra por planos.

## Resultados

Se operaron 39 pacientes con diagnóstico de hernia femoral: 34 mujeres (87.2%) y cinco hombres (12.8%), con un



**Figura 4.** Límites del orificio femoral. A) Ligamento inguinal. B) Ligamento de Cooper. C) Arteria iliaca externa. D) Vena iliaca externa.



**Figura 5.** Al retraer el saco se oblitera el orificio femoral con tres puntos de sutura inabsorbible del ligamento inguinal al ligamento de Cooper.

promedio de edad de 48 años (rango de 18 a 84). En todos la hernia se reparó con técnica de Cheatle-Henry (tiempo quirúrgico promedio: 45 minutos).

En esta serie, la hernia femoral se presentó del lado derecho en 31 pacientes (79.48%) y del lado izquierdo en ocho (20.52%). Se realizaron 26 procedimientos electivos (66.65%) y 13 de urgencia (33.35%).

No hubo complicaciones transoperatorias ni posoperatorias. El promedio de hospitalización para los pacientes con cirugía electiva fue de 24 horas y tres días para los casos de cirugía de urgencia. Durante el periodo del estudio no se registraron recurrencias, si bien este dato no se indagó en su momento.

## Discusión

La hernia femoral es la menos común de las hernias en la región inguinal;<sup>14-16</sup> se asocia frecuentemente con encarcelación o estrangulación.<sup>17</sup> Existen varias teorías sobre su etiología, pero la más aceptada es el aumento de la presión intraabdominal (embarazo, estreñimiento severo, tos crónica). Actualmente hay informes de que 15% de las hernias femorales aparecen después de una plastia inguinal con tensión, ya que se eleva el ligamento inguinal al suturarlo al área conjunta, lo que en teoría podría elevar el límite superior del canal femoral.<sup>18</sup> El diagnóstico se efectúa al palpar aumento de volumen por debajo del ligamento inguinal, medial a la vena femoral y puede confirmarse fácilmente por ultrasonido<sup>19</sup> o con tomografía computarizada de pelvis.<sup>20</sup> La mayoría de las veces los pacientes presentan aumento de volumen y dolor en esa región y las complicaciones, cuando existen, se asocian con oclusión intestinal.

A pesar de que las hernias femorales representan solo 2%, la cirugía de urgencia es más común que en las hernias indirectas y directas.

En nuestro estudio, la frecuencia de las cirugías electivas fue de 66.65% comparado con 33.35% de urgencia, conforme la incidencia informada en otras series donde se demuestra que las intervenciones son en su mayoría electivas y solo 36.5% de urgencia.<sup>13</sup>

Al igual que en la literatura mundial, la hernia femoral fue más frecuente en el sexo femenino (87.17%) y en el lado derecho (79.48%), sin que se conozca la razón de esto último.

En la literatura se indica que anualmente el cirujano general típico atiende uno o dos pacientes con hernia femoral, lo que concuerda con este estudio de 39 pacientes en 27 años, con un promedio de 1.4 pacientes por año.

La ventaja de la técnica de Cheatle-Henry es que conserva la integridad de la pared inguinal, cuya anatomía se altera al efectuar la hernioplastia por vía anterior con la técnica de McVay. Una desventaja es que si no se tiene un diagnóstico preciso de la hernia femoral puede pasar desapercibida una hernia inguinal. Finalmente, con el ultrasonido o tomografía es más fácil establecer el diagnóstico específico.

## Conclusiones

La hernia femoral es la menos común de las hernias de la región inguinal con 2% de frecuencia. Las teorías sobre su etiología son diversas, pero la más aceptada es el aumento constante de la presión intraabdominal. Es más común en las mujeres, especialmente en el lado derecho. El dolor y el aumento de volumen por debajo del ligamento inguinal

y medial a la vena femoral son los síntomas más comunes. Los accesos más frecuentes para su reparación son el inguinal, el extraperitoneal y el femoral.

En 27 años solo identificamos 39 pacientes con hernia femoral operados mediante la técnica extraperitoneal de Cheatle-Henry, procedimiento que ofrece una manera segura y libre de complicaciones para el manejo de esta patología. El tratamiento oportuno evita complicaciones.

## Referencias

1. Glassow F. Femoral hernia: review of 2105 cases. *Am J Surg* 1965;150:353-356.
2. Alimoglu O, Kaya B, Okan I, Darisan F, Guzey Dk, Bas G, et al. Femoral hernia: a review of 83 cases. *Hernia* 2006;10:10-13.
3. Sandblom G, Haapaniemi S, Nilsson E. Femoral hernia: a register analysis of 588 repairs. *Hernia* 1999;3:131-134.
4. Chan G, Chan CK. Long term results of a prospective study of 225 femoral hernia repairs: indications for tissue and mesh redos. *JAMC Surg* 2008;04:360-367.
5. Rutledge RH. Cooper's ligament repair: a 25 year experience with a single technique for all groin hernias in adults. *Surgery* 1988;103:1-10.
6. Vebe SA. Radical operation der hernien. *Arch F Klin Chir* 1879;24:391-398.
7. Hachisuka T. Femoral hernia repair. *Surg Clin North Am* 2003;83:1189-1205.
8. McVay CB. Inguinal and femoral hernioplasty surgery. *Surg Tech* 1965;57:615-625.
9. Cheatle GL. An operation for the radical cure of inguinal and femoral hernia. *BMJ* 1920;2:68-69.
10. Henry AK. Operation for a femoral hernia by midline extraperitoneal approach. *Lancet* 1936;1:531-533.
11. Nyhus LM, Coondon RE, Harkins HN. Clinical experiences with preperitoneal hernia repair for all types of hernia of the groin. *Am J Surg* 1960;100:234-244.
12. Nyhus LM. The preperitoneal approach and iliopubic tract repair of femoral hernia. En: Nyhus LM, Condon RE, eds. *Hernia*. 4th ed. Philadelphia: JB Lippincott; 1995. pp. 1178-1187.
13. Phillips EH, Carroll BJ, Falls MJ. Laparoscopic preperitoneal inguinal hernia repair without peritoneal incision. *Surg Endosc* 1993;7:159-162.
14. Waddington RT. Femoral hernia: a recent appraisal. *Br J Surg* 1971;58:920-922.
15. Lichtenstein IL, Shore JM. Simplified repair of femoral and recurrent inguinal hernia by a "plug" technique. *Am J Surg* 1974;128:439-444.
16. Cervantes J. Inguinal hernia in the New Millennium. *World J Surg* 2004;28:343-347.
17. Naude GP, Ocon S, Bongard F. Femoral hernia: the dire consequences of a missed diagnosis. *Am J Emerg Med* 1997;15:678-684.
18. Mikkelsen T, Bay-Nielsen M, Kehlet H. Risk of femoral hernia after inguinal herniorrhaphy. *Br J Surg* 2002;89:486-488.
19. Robinson P, Hensor E, Landsdown MJ, Ambrose NS, Chapman AH. Inguinofemoral hernia: accuracy of sonography in patients with indeterminate clinical features. *Am J Radiol* 2006;187:1168-1178.
20. Suzuki S, Furvi S, Okinaga K, Sakamoto T, Murata J, Furukawa A, et al. Differentiation of femoral versus inguinal hernia: CT findings. *Am J Radiol* 2007;189:78-83.