

Enucleación laparoscópica de un leiomioma esofágico

Felipe Pacheco-Barzallo,* Williams Arias-Garzón,** Javier Rodríguez-Suárez,***
Analia Carrera-Hidalgo[§]

Resumen

Introducción: El leiomioma es el tumor benigno intramural más frecuente del esófago, se origina en el estrato muscular y su localización más frecuente es en el tercio distal. Al crecer provoca síntomas por obstrucción de la luz esofágica que conducen al diagnóstico y, por consiguiente, al tratamiento. En la actualidad gracias a las modernas técnicas quirúrgicas mínimamente invasivas, se posibilita la extirpación completa de estos tumores con mínima morbilidad y excelentes resultados.

Caso clínico: Mujer de 49 años de edad con historia de disfagia, dolor epigástrico, halitosis, en quien se diagnosticó tumor benigno originado del estrato muscular del tercio distal del esófago, del cual previamente se habían tomado múltiples biopsias, con las cuales no fue posible formular un diagnóstico histológico definitivo. La paciente fue intervenida quirúrgicamente y se realizó una enucleación tumoral completa por vía laparoscópica.

Conclusiones: El diagnóstico preoperatorio de estos tumores se debe basar en la historia clínica y estudios de gabinete, principalmente esofagoscopia y ultrasonido endoscópico. La enucleación laparoscópica es el tratamiento de elección en leiomiomas de la unión esofagogástrica. Se deben evitar las biopsias preoperatorias ya que con mucha frecuencia no se puede establecer un diagnóstico histológico; también se ha documentado que las biopsias prequirúrgicas están directamente relacionadas con la ruptura de la mucosa esofágica durante la extirpación quirúrgica. Después de la enucleación, en pacientes seleccionados conviene realizar un procedimiento antirreflujo con la finalidad de proteger el área de resección quirúrgica y prevenir complicaciones debido al debilitamiento del esfínter esofágico inferior, para resolver los síntomas de reflujo.

Palabras clave: Tumor esofágico benigno, leiomioma esofágico, cirugía laparoscópica.

Abstract

Background: Leiomyoma is the most common benign esophageal tumor that originates in the muscular layer, with the most common site located in the distal third of the esophagus. Its growth causes symptoms due to partial obstruction of the esophageal lumen, leading to the diagnosis and subsequent treatment. Today, due to modern minimally invasive surgical techniques, complete removal of these tumors can be accomplished with minimal morbidity and excellent results.

Case report: We report the case of a 49-year-old female with a history of dysphagia, epigastric pain, and halitosis. She was diagnosed with a benign tumor originating from the muscular layer of the distal esophagus. Multiple biopsies had previously been taken, without histological confirmation. The patient underwent surgery where complete tumor enucleation was done laparoscopically.

Conclusions: Preoperative diagnosis of these tumors should be based on clinical history and studies such as esophagoscopy and endoscopic ultrasound. Laparoscopic enucleation is the treatment of choice for leiomyomas of the esophagogastric junction. Biopsy specimens should be avoided because histology is not always possible. Furthermore, they are related to rupture of the esophageal mucosa during surgical treatment. After enucleation in selected patients, anti-reflux procedure should be carried out in order to protect the area of surgical resection and prevent complications from weakening the lower esophageal sphincter, as well as to resolve reflux symptoms.

Key words: Benign esophageal tumor, esophageal leiomyoma, laparoscopic surgery.

* Servicio de Cirugía General, Departamento de Cirugía, Hospital Metropolitano, Quito, Ecuador.

** Servicio de Cirugía General, Departamento de Cirugía, Hospital de la Policía, Quito, Ecuador.

*** Servicio de Gastroenterología, Departamento de Medicina Interna, Hospital Metropolitano, Quito, Ecuador.

§ Servicio de Cirugía General, Departamento de Cirugía, Hospital de los Valles, Cumbayá, Ecuador.

Correspondencia:

Felipe Pacheco-Barzallo.

Servicio de Cirugía General, Departamento de Cirugía, Hospital Metropolitano.

Av. Mariana de Jesús s/n y Nicolás Arteta, Quito, Ecuador.

Tel.: (593) 0222 65997. Fax: (593) 0222 69030.

E-mail: felpache20@yahoo.com.mx

Recibido para publicación: 03-02-2011

Aceptado para publicación: 05-04-2011

Introducción

El leiomioma, aunque es raro en la población general, representa 1% de todos los tumores esofágicos. Entre los tumores submucosos es el más frecuente, corresponde a la neoplasia benigna más común del esófago con una frecuencia aproximada de 69%, sin embargo, es relativamente raro comparado con el carcinoma de esófago, 50 veces más frecuente.^{1,2} En 1761, Munro fue el primero en informar un leiomioma del esófago de localización intramural.³ Inicialmente los leiomiomas fueron incluidos en el grupo de los tumores GIST (*gastrointestinal stromal tumors*), sin embargo, los avances en el campo de la inmunohistoquímica y biología molecular han demostrado que son dos entidades diferentes.⁴ Por lo general, cuatro marcadores inmunohistoquímicos forman la base de la diferenciación y típicamente el leiomioma es positivo para desmina y actina y negativo para CD34 y CD117, lo contrario ocurre en los tumores del estroma gastrointestinal.⁵ Aproximadamente 56% de los leiomiomas se encuentra en el tercio inferior del esófago, ubicación que favorece manejarlos a través de la cavidad abdominal.⁶ Tradicionalmente el tratamiento quirúrgico del leiomioma esofágico es mediante laparotomía o toracotomía, sin embargo, actualmente, debido al desarrollo de las técnicas quirúrgicas mínimamente invasivas, es posible realizar su enucleación mediante laparoscopia.^{3,7}

Caso clínico

Mujer de 49 años de edad con historia de disfagia progresiva a sólidos de 10 meses de evolución, acompañada de dolor epigástrico, halitosis, pérdida de peso y síntomas por reflujo gastroesofágico. Siete meses atrás se había realizado una endoscopia digestiva alta que demostró un tumor en el tercio distal del esófago, del cual se habían tomado 17 biopsias, sin poder concluir un diagnóstico histológico definitivo.

En nuestro hospital se realizó un esofagograma (figura 1) que reveló un defecto de llenado intraluminal del esófago distal a pocos centímetros del cardias; posteriormente una endoscopia digestiva alta (figura 2) hizo evidente un tumor de 2.5 cm de diámetro mayor, localizado a 5 cm de la unión esofagogástrica, que respetaba la mucosa esofágica, ocupaba la pared anterior del esófago y obstruía la luz en 75%. Adicionalmente se documentó una hernia hiatal y un proceso inflamatorio de la mucosa esofágica distal al tumor. Un ultrasonido endoscópico (figura 3) reveló un tumor con aspecto hipocogénico, de bordes regulares, dependiente del estrato muscular del esófago y sin compromiso de la mucosa. Se confirmó mediante tomografía computarizada toracoabdominal que el tumor involucraba la pared del esófago y no invadía órganos adyacentes (figura 4).

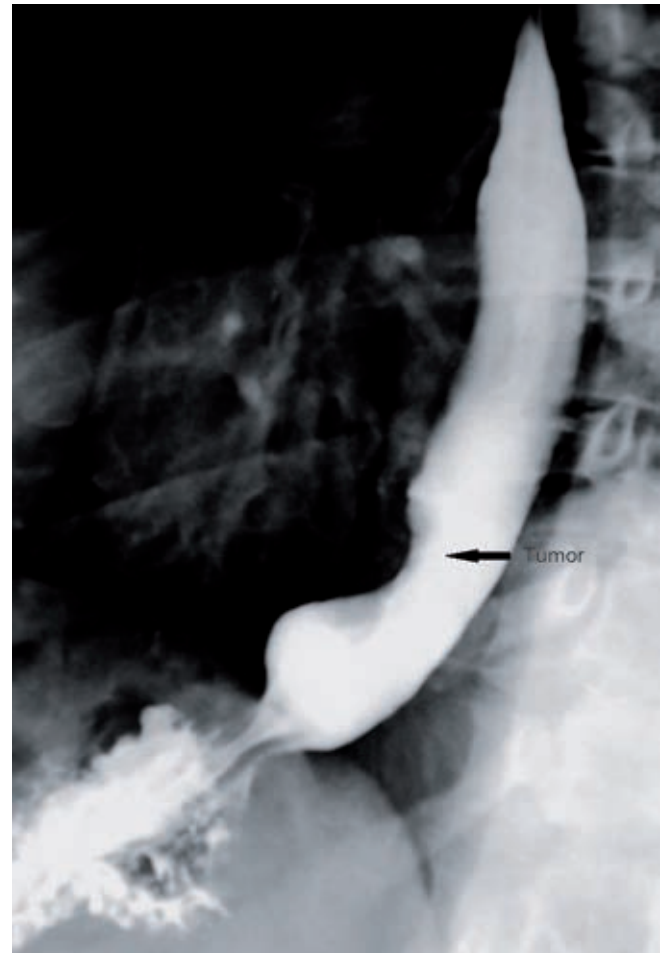

Figura 1. El esofagograma muestra un tumor que protruye en su tercio distal (flecha).

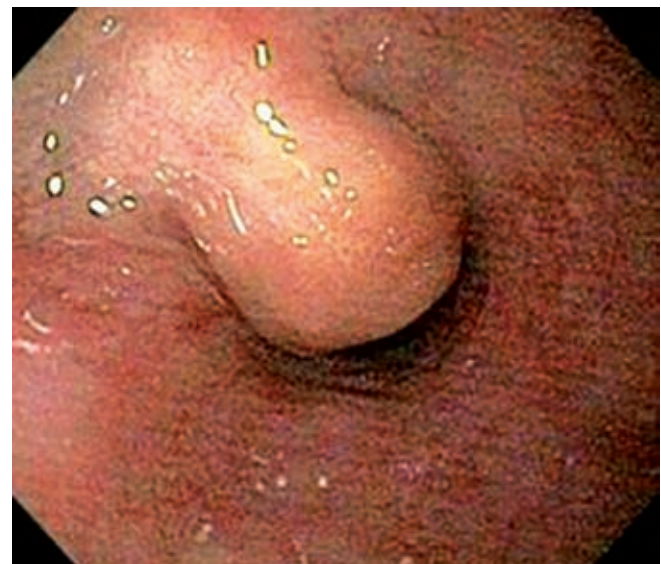

Figura 2. La endoscopia revela un tumor que respeta la mucosa esofágica y obstruye 75% de su luz.

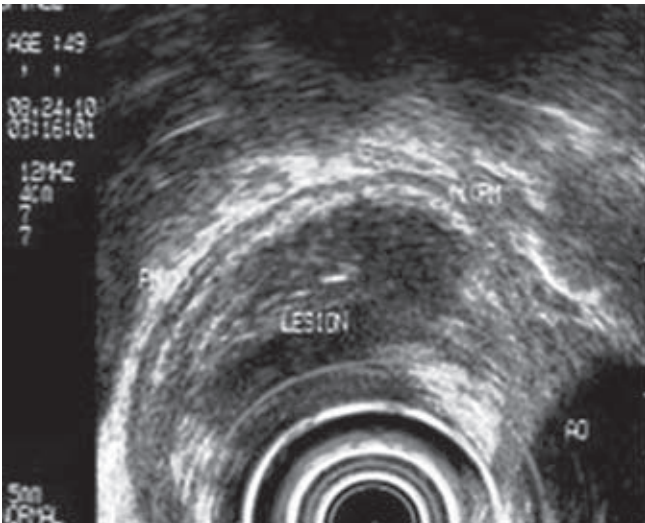


Figura 3. El ultrasonido endoscópico revela un tumor hipocogénico que depende del estrato muscular del esófago y sin compromiso de su mucosa.

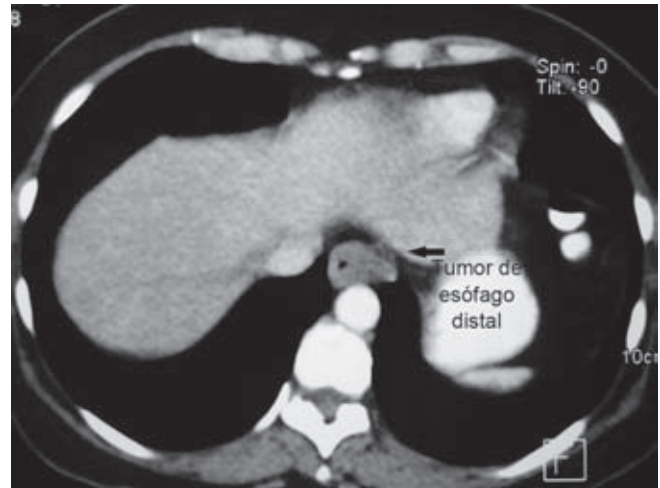


Figura 4. La tomografía computarizada muestra que el tumor involucra la pared del esófago y no invade órganos adyacentes.

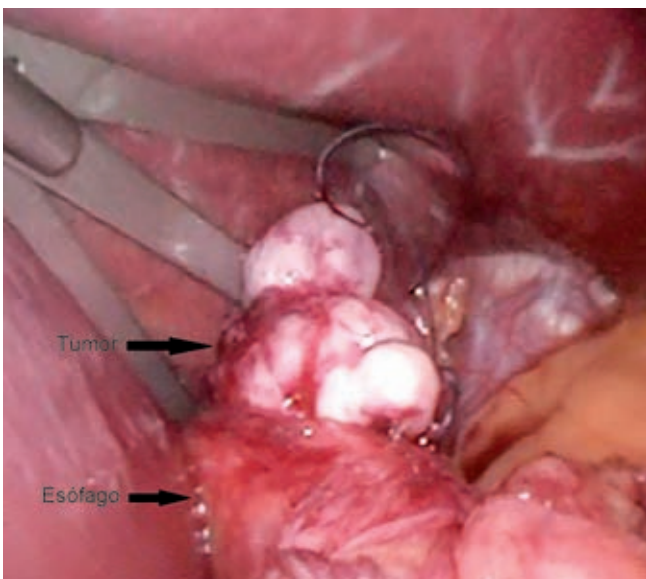


Figura 5. Enucleación tumoral después de seccionar el plano muscular del esófago.

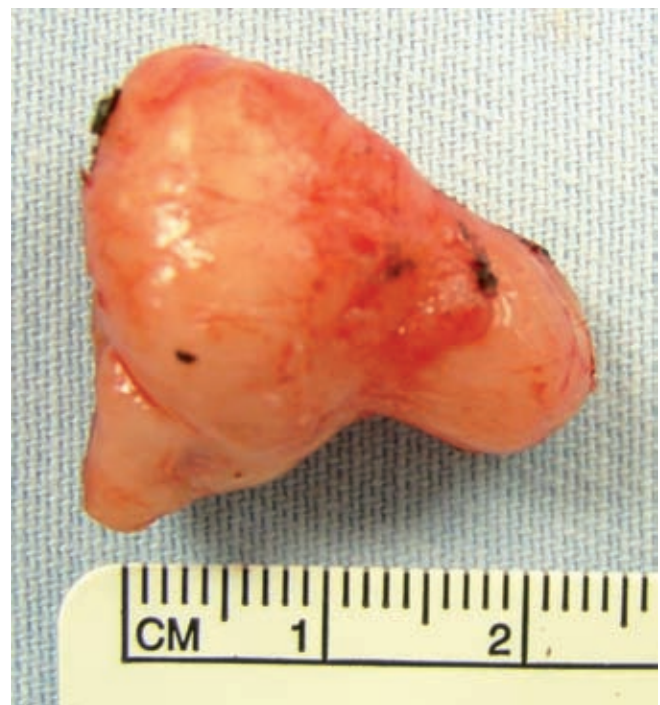

Figura 6. Pieza quirúrgica completamente extirpada.

El tratamiento quirúrgico se realizó mediante acceso laparoscópico con apoyo endoscópico transoperatorio. Se llevó a cabo disección minuciosa del esófago distal, pilares diafragmáticos y nervios vagos. Aunque fácilmente se localizó la lesión tumoral, abordada con ayuda de bisturí armónico mediante sección longitudinal de la capa muscular del esófago, procedimiento que permite la enucleación tumoral (figura 5), durante la fase final de su extirpación se evidenció que la mucosa esofágica estaba firmemente adherida al interior del tumor, siendo necesario seccionarla para la exéresis tumoral completa (figura 6). El defecto de la pared

esofágica midió aproximadamente 8 mm, que se corrigió mediante sutura primaria del plano mucoso y muscular. Finalmente se complementó el procedimiento con una funduplicatura de Nissen. La evolución posoperatoria transcurrió sin complicaciones y el egreso hospitalario fue al quinto día posoperatorio, previo un esofagograma de control que demostró paso adecuado del medio de contraste a través del esófago hacia el estómago. El estudio histopatológico confirmó el diagnóstico de leiomioma sin focos de malignidad.

Discusión

El leiomioma es la neoplasia benigna más frecuente del esófago originado en las células musculares lisas. Conforme estudios de autopsias, su incidencia oscila entre 0.005 y 5.1%, con una frecuencia de 7.9%,⁸ mayor proporción en hombres que en mujeres de 2 a 1 y su más alta incidencia se encuentra entre la tercera y quinta décadas de la vida.^{7,9} Este tumor, en su mayor proporción crece en posición intramural y tiene un origen en la *muscularis* propia, 56% se localiza en el tercio distal del esófago⁷ debido al predominio y disposición de las fibras musculares lisas en este segmento del esófago.¹

Clásicamente la mucosa en el área del tumor se encuentra intacta.¹⁰ Estos tumores se caracterizan por su lento crecimiento y el tamaño de la lesión puede mantenerse sin cambios por varios años, por lo que 15 a 50% de los pacientes se encuentran asintomáticos en el momento del diagnóstico. Al progresar la enfermedad aparecen síntomas no específicos y de larga duración producidos por el efecto de masa¹¹ y la dificultad del vaciamiento esofágico, caracterizados por disfagia, dolor epigástrico y pérdida de peso.⁶ Se ha reportado que la hernia del hiato puede coexistir con leiomioma esofágico en 4.5 a 23% de los pacientes, quienes refieren síntomas de esofagitis por reflujo, que explica la disfagia en 33% y el dolor retroesternal en 33%.^{7,12,13}

Definir el diagnóstico preoperatorio es vital para planificar el tratamiento quirúrgico integral, para tal efecto se recomienda no realizar biopsias preoperatorias, ya que generalmente no se logra establecer un diagnóstico histopatológico definitivo y el hecho de puncionar la pared esofágica genera fijación de la mucosa al tumor, incrementándose la probabilidad de ruptura del estrato mucoso durante la enucleación tumoral,^{7,9,14} con una tasa de perforación de hasta 50% *adversus* 8% sin biopsia previa.

Los estudios preoperatorios recomendados incluyen un esofagograma,^{15,16} estudio no invasivo altamente sensible que permite apreciar una lesión redondeada o lobulada, cuyos bordes se marcan intensamente con el esófago normal. La endoscopia digestiva alta determina la protrusión tumoral en el lumen del esófago, su localización y principalmente la normalidad de la mucosa esofágica que se desliza libremente sobre la superficie del tumor.¹⁷ Una limitante de este estudio es la dificultad para establecer la diferencia con otros tumores submucosos. El ultrasonido transendoscópico permite determinar exactamente la capa del esófago en la cual se origina el tumor pudiendo diferenciarlo de los tumores extrínsecos. Las tomografías simple y contrastada toracoabdominal permiten establecer las relaciones anatómicas del tumor con los órganos vecinos, así como el origen intramural o extrínseco.^{18,19}

El procedimiento en los pacientes asintomáticos con diagnóstico clínico de leiomioma esofágico es controversial; algunos autores sugieren tratamiento quirúrgico por la premisa de que estos pacientes llegarán a ser sintomáticos en un tiempo no determinado, la posibilidad de transformación maligna y en vista de que el estudio histopatológico se podrá obtener solo al extraer la pieza quirúrgica.

Los autores que recomiendan una actitud conservadora refieren que el crecimiento de estos tumores es lento, rara vez malignizan y que la cirugía puede producir en algunos casos mayores perjuicios que beneficios.⁹

En contraste, en los pacientes sintomáticos, o en quienes el tumor ha incrementado su tamaño y ante la ulceración de la mucosa, existe consenso general de que el tratamiento adecuado es la resección quirúrgica.^{9,14} Sauerbruch fue el primero en informar el tratamiento exitoso del leiomioma esofágico cuando realizó una resección esofágica con gastroesofagostomía en 1932.^{15,20}

Un año después, Oshawa realizó la primera enucleación quirúrgica. Para su efecto, la enucleación mediante acceso laparoscópico^{3,21} o toracoscópico, dependiendo de la localización tumoral, ha sido la técnica más utilizada por su efectividad, facilidad y reducida morbilidad,²² cuyo objetivo es remover toda la neoplasia y restaurar la integridad del tracto gastrointestinal tomando las medidas adecuadas para prevenir la ruptura de la mucosa esofágica y evitar la formación de fistulas.^{7,9,14,23-27}

Aunque algunos autores²⁸ recomiendan no reconstruir el plano muscular, la mayoría^{7,9,29} aconseja suturar el plano muscular para evitar el daño de la mucosa esofágica, que puede producirse ante la protrusión de la mucosa a través de la miotomía dando lugar a pseudodivertículos que podrían provocar disfagia. Además, los autores sostienen que el cierre del plano muscular preserva la actividad propulsiva del esófago.⁷

Otra técnica de resección tumoral, realizada sobre todo en los países orientales, es mediante el abordaje endoscópico, indicado en pequeños tumores submucosos, lo que implica inyectar en el plano submucoso una sustancia (glicerol, etanol) con el objetivo de separar el tumor de la submucosa y posteriormente extirparlo mediante aspiración.^{12,29-33}

La esofagectomía para el tratamiento del leiomioma solamente se indica en tumores grandes (mayores de 8 cm), de morfología anular, leiomiomatosis múltiple³⁴ o si durante la cirugía se ha generado un daño extenso del esófago con riesgo de dehiscencia ante una sutura primaria.

En nuestra paciente, la enucleación del tumor se realizó con acceso laparoscópico y durante el procedimiento se produjo la ruptura de la mucosa esofágica, que se encontraba fusionada al interior del tumor, lesión reparada con sutura primaria y con el cierre primario del plano muscular; la enucleación tumoral estuvo asociada con funduplicatura

de Nissen por la presencia de hernia hiatal y reflujo gastroesofágico diagnosticados previamente.

Algunos autores recomiendan finalizar el tratamiento con un procedimiento antirreflujo, para fortalecer el cierre de la muscular esofágica y prevenir el riesgo de perforación, además de corregir la sintomatología de la enfermedad por reflujo gastroesofágico, que con cierta frecuencia presentan estos pacientes,⁷ sin embargo, este aspecto aún es motivo de discusión.

Conclusiones

El leiomioma es un tumor benigno del esófago que cuando se presenta cerca de la unión esófago-gástrica puede ser fácilmente tratado mediante enucleación por vía laparoscópica, constituyendo éste su tratamiento de elección.

La ruptura de la mucosa esofágica durante la exéresis tumoral puede tener relación con las biopsias previamente realizadas por endoscopia, la cuales muy probablemente no establecerán la estirpe histológica, por lo tanto podemos sugerir que sean evitadas ante la sospecha de este tipo de tumor.

El diagnóstico preoperatorio se debe determinar con base en la historia clínica del paciente, en estudios de apoyo, principalmente en la endoscopia digestiva alta complementada con ultrasonido endoscópico, y en tomografía de tórax y abdomen para descartar la posibilidad de invasión a los órganos vecinos.

Después de la enucleación tumoral, recomendamos considerar la realización de un procedimiento antirreflujo con la finalidad de proteger el área de resección quirúrgica, prevenir complicaciones por debilitamiento del esfínter esofágico inferior y resolver la sintomatología de reflujo gastroesofágico que algunos pacientes presentan.

Referencias

- Seremetis MG, Lyons WS, De Guzmán VC, Peabody JW Jr. Leiomyomata of the esophagus. Analysis of 838 cases. *Cancer* 1976;38:2166-2177.
- Mutrie C, Donahue D, Wain J, Wright C, Gaissert H, Grillo H, et al. Esophageal leiomyoma: a 40-year experience. *Ann Thorac Surg* 2005;79:1122-1125.
- Benítez J, Zubirán MJ, Zubirán RJ, Cisneros L. Leiomioma del esófago y su resección endoscópica transhiatal. Informe de un caso. *Rev Mex Cir Endoscop* 2005;6:135-140.
- Kimura H, Konishi K, Kawamura T, Nojima N, Saton T, Kaji M, et al. Smooth muscle tumors of the esophagus: clinicopathological findings in six patients. *Dis Esophagus* 1999;12:77-81.
- Miettinen M, Sarlomo-Rikala M, Sobin L, Lasota J. Esophageal stromal tumors: a clinicopathologic, immunohistochemical, and molecular genetic study of 17 cases and comparison with esophageal leiomyomas and leiomyosarcomas. *Am J Surg Pathol* 2000;24:211-222.
- Hadth G, Wertheimer-Hatch L, Hatch K, Davis G, Blanchard D, Foster R, et al. Tumors of the esophagus. *World J Surg* 2000;24:401-411.
- Bonavina L, Segalin A, Rosati R, Pavanello M, Peracchia A. Surgical therapy of esophageal leiomyoma. *J Am Coll Surg* 1995;181:257-262.
- Postlethwait RW, Musser AW. Changes in the esophagus in 1000 autopsy specimens. *J Thorac Cardiovasc Surg* 1974;68:953-956.
- Lee LS, Sinighal S, Brinster CJ, Marshall B, Kochman ML, Kaiser LR, et al. Current management of esophageal leiomyoma. *J Am Coll Surg* 2004;198:136-146.
- Deren MM, Lundell D, Saieh T, Wilson G. Leiomyoma of the esophagus. *Conn Med* 1979;43:483-485.
- Cakar M, Gunduz H, Kocayigit I, Gunduz Y, Osken A, Altintoprak F, et al. A case of esophageal leiomyoma causing left atrial compression. *Dis Esophagus* 2010;23:E16.
- Hyun JH, Jeon YT, Chun HJ, Lee HS, Lee SW, Song CW, et al. Endoscopic resection of submucosal tumor of the esophagus: results in 62 patients. *Endoscopy* 1997;29:165-170.
- Solomon M, Rosenblum H, Rosatp F. Leiomyoma of the esophagus. *Ann Surg* 1984;199:246-248.
- Von Rahden BHA, Stein HJ, Feussner H, Siewert JR. Enucleation of submucosal tumors of the esophagus: minimally invasive versus open approach. *Surg Endosc* 2004;18:924-930.
- Lee L, Singhal S, Brinster C, Marshall B, Kochman M, Kaiser L. Current management of esophageal leiomyoma. *Am Coll Surg* 2004;198:136-146.
- Glanz I, Grunebaum M. The radiological approach to leiomyoma of the esophagus with a long-term follow up. *Clin Radiol* 1977;28:197-200.
- Faivre J, Bory R, Moulinier B. Benign tumors of esophagus: value of endoscopy. *Endoscopy* 1978;10:264-268.
- Yang P, Lee K, Lee S, Kim T, Choo I, Shim Y, et al. Esophageal leiomyoma: radiologic findings in 12 patients. *Korean J Radiol* 2001;2:132-137.
- Pérez R, Solórzano F, Choy J. Leiomioma del esófago: a propósito de un caso. *Cir Gen* 2002;24:225-228.
- Cheng B, Chang S, Mao Z, Li M, Huang J, Wang Z, et al. Surgical treatment of giant esophageal leiomyoma. *World J Gastroenterol* 2005;11:4258-4260.
- Smith G, Isaacson J, Dempsey M, Falk G. Laparoscopic excision of esophageal leiomyoma through an anterior esophagotomy. *Dis Esophagus* 2001;14:278-279.
- Kent M, d'Amato T, Nordman C, Schuchert M, Landreneau R, Alvelo M, et al. Minimally invasive resection of benign esophageal tumors. *J Thorac Cardiovasc Surg* 2007;134:176-181.
- Palanivelu C, Rangarajan M, Senthilkumar R, Madankumar M. Laparoscopic surgery for an unusual case of dysphagia: lower oesophageal leiomyoma co-existing with achalasia cardia. *Singapore Med J* 2007;49:e22-e25.
- Roviaro GC, Maciocco M, Varoli F, Rebuffat C, Vergani C, Scarduelli A. Video thoracoscopic treatment of esophageal leiomyoma. *Thorax* 1998;53:190-192.
- Pross M, Manger T, Wolff S, Kahl S, Lippert H. Thoracoscopic enucleation of benign tumors of the esophagus under simultaneous flexible esophagoscopy. *Surg Endosc* 2000;14:1146-1148.
- Samphire J, Naftoux P, Luketich J. Minimally invasive technique for resection of benign esophageal tumors. *Semin Thorac Cardiovasc Surg* 2003;15:35-43.

27. Bardini R, Asolati M. Thoracoscopic resection of benign tumours of the esophagus. *Int Surg* 1997;82:5-6.
28. Hennesey TPJ, Cushieri A. Tumors of the oesophagus. En: Hennesey TPJ, Cushieri A, editors. *Surgery of the Oesophagus*. London: Butterworth-Heinemann; 1992. pp. 275-327.
29. Van der Peet DL, Berends FJ, Klinkenberg-Knol EC, Cuesta MA. Endoscopic treatment of benign esophageal tumors: case report of three patients. *Surg Endosc* 2001;15:1489.
30. Wu J, Mattox K, Wall M. Esophageal perforations: new perspectives and treatment paradigms. *J Trauma* 2007;63:1173-1184.
31. Mafune K, Tanaka Y. Thoracoscopic enucleation of an esophageal leiomyoma with balloon dilator assistance. *Surg Today* 1997;27:189-192.
32. Izumi Y, Inoue H, Endo M. Combined endoluminal intracavitary thoracoscopic enucleation of leiomyoma of the esophagus. A new method. *Surg Endosc* 1996;10:457-458.
33. Kajiyama T, Sakai M, Torii A. Endoscopic aspiration lumpectomy of esophageal leiomyomas derived from the muscularis mucosae. *Am J Gastroenterol* 1995;90:417-422.
34. Pujol J, Parés D, Mora L, Sans M, Jaurrieta E. Diagnosis and management of diffuse leiomyomatosis of the oesophagus. *Dis Esophagus* 2000;13:169-171.