



Abordaje laparo-endoscópico transgástrico para lesiones de difícil acceso. Modelo experimental

RESUMEN

Antecedentes: las neoplasias gástricas pueden tratarse de forma segura y eficaz mediante laparoscopia. Debido a su localización algunas lesiones son inaccesibles mediante cirugía laparoscópica, como alternativa se propone el abordaje transgástrico.

Objetivo: exponer los resultados con la aplicación de una técnica laparo-endoscópica en un modelo animal que mantenga funcional la anatomía, para reseccionar neoplasias gástricas de la pared posterior del estómago, próximas al cardias y a la región pre-pilórica.

Material y métodos: el estudio se efectuó entre los meses de mayo a diciembre de 2011 en el Hospital General Gea González y consistió en experimentar en 12 cerdos la técnica laparo-endoscópica para resección de neoplasias gástricas de la pared posterior. La inserción de los trócares intragástricos se realizó mediante endoscopia. Se efectuaron tres gastrotomías en la pared anterior y con visión endoscópica los trócares se introdujeron con el auxilio laparoscópico. El estómago se insufló con CO₂. La lesión se reseccionó manteniendo un margen circunferencial de 20 mm, se suturaron las gastrotomías, se utilizaron la prueba de t de Student y la prueba exacta de Fisher para el análisis estadístico.

Resultados: todas las resecciones fueron exitosas y se efectuaron en un tiempo promedio de 102.33 minutos (± 4.50), hubo dos complicaciones y ninguna defunción transoperatoria.

Conclusiones: el abordaje laparoscópico transgástrico es factible y seguro para reseccionar neoplasias de la pared posterior del estómago, próximas a la unión esófago-gástrica y área prepilórica.

Palabras clave: cirugía laparoscópica, cirugía endoluminal, cirugía intragástrica, neoplasias gástricas.

Marcel Adalid Tapia-Vega
Carlos Ernesto Morales-Chávez
Itzé Aguirre-Olmedo
Adolfo Cuendis-Velázquez
Martín Edgardo Rojano-Rodríguez
Luis Eduardo Cárdenas-Lailson

División de Cirugía General y Endoscópica
Hospital General Dr. Manuel Gea González
México, Distrito Federal.

Transgastric laparo-endoscopic approach for difficult access lesions. Experimental model

ABSTRACT

Background: Gastric neoplasms can be treated by laparoscopy in a safe and efficient way. Some lesions are not accessible to laparoscopic surgery due to their location. A transgastric approach is proposed as an alternative.

Recibido: 14 de agosto 2013

Aceptado: 3 de diciembre 2013

Correspondencia

Dr. Marcel Adalid Tapia Vega
Calzada de Tlalpan 4800
14080 México DF
Tel.: (0155) 4000 3000 ext.: 3059
adachin@hotmail.com



Objective: Show the results with the application of an endoscopic laparotomy in an animal model that maintains functional anatomy, to resect the posterior gastric neoplasms of the stomach wall, close to the cardia and pre-pyloric region.

Methods: The laparo-endoscopic technique for resection of gastric neoplasms located in the posterior wall was developed in twelve pigs at the Hospital General Gea González from May to December 2011. Technique: An endoscopy was performed to establish the site of insertion of intragastric trocars. Three gastrotomies were made in the anterior wall; under endoscopic and laparoscopic vision the trocars were inserted. The stomach was insufflated with CO₂. The lesion was resected maintaining a 20 mm circumferencial margin. The gastrotomies were sutured. The statistic analysis was made with t Student and exact Fisher tests.

Results: One-hundred percent of resections were achieved in an average time of 102.33 minutes (\pm 4.50). Two complications and no transoperatory deceases occurred.

Discussion: The technique we describe allows an appropriate approach to gastric lesions located in the posterior wall, those near to the esophago-gastric junction and the prepiloric region, due to the excellent exposure managed by working inside the stomach with a laparoscopic vision and the two intragastric movile ports.

Conclusions: The laparoscopic transgastric approach is feasible and safe for the resection of gastric neoplasms located in the posterior wall, those close to the esophago-gastric junction, and the pre-pyloric region.

Key words: Laparoscopic surgery, endoluminal surgery, intragastric surgery, gastric neoplasms.

ANTECEDENTES

En el pasado era imposible el tratamiento mínimamente invasivo de las lesiones gástricas que por su localización o naturaleza requerían resecciones amplias o transmurales. Sólo era posible el abordaje por laparotomía. Este abordaje tradicional es desproporcionado para el tratamiento de lesiones benignas, limítrofes o pequeñas. Las técnicas laparoscópicas actuales minimizan el traumatismo quirúrgico y permiten la resección de las lesiones de la pared anterior del estómago.¹

En la actualidad está bien establecido que las neoplasias gástricas submucosas,² los tumores del estroma gastrointestinal³ y los carcinomas gástricos tempranos⁴ pueden abordarse mediante laparoscopia de forma segura y eficaz.²⁻⁸ Sin embargo, debido a su localización no todas esas lesiones son accesibles mediante cirugía laparoscópica; en general, sólo las ubicadas en la pared posterior del estómago y especialmente las próximas al cardias o al píloro. El abordaje laparoscópico tradicional para el tratamiento de estos casos implica resecciones más amplias y, por tanto, menos funcionales. El abordaje endos-

cópico transgástrico (cirugía endoluminal) es una alternativa poco practicada porque se considera técnicamente compleja.¹

La técnica laparo-endoscópica para resección de neoplasias gástricas de la pared posterior del estómago se desarrolló en el Hospital General Dr. Manuel Gea González, en la División de Cirugía Endoscópica, y se experimentó con ella del 2 de mayo al 30 diciembre del 2011 en 12 cerdos sanos, criollos, hembras, con peso entre 20 y 30 kg.

El objetivo de este trabajo es mostrar los resultados con la aplicación de la técnica laparo-endoscópica que mantiene la anatomía funcional a la hora de resecar neoplasias gástricas de la pared posterior del estómago próximas al cardias y a la región pre-pilórica, en un modelo animal.

MATERIAL Y MÉTODOS

Estudio efectuado en dos grupos de cerdos, en el grupo A incluyó a los primeros seis cerdos en quienes se aplicó el procedimiento, y el B con los seis últimos cerdos.

Se registraron: tiempo quirúrgico, complicaciones transoperatorias, y si fue factible o no concluir el procedimiento por vía laparo-endoscópica.

Todos los procedimientos se efectuaron conforme a lo estipulado por los Comités de Ética e Investigación de nuestra institución que, a su vez, aprobó el CICUAL (Comité Institucional para el Cuidado y Uso de Animales de Laboratorio) de acuerdo con lo estipulado en la NOM-062-ZOO-1999 y el Reglamento de la Ley General de Salud en Materia de Investigación para la Salud. Los animales (cerdos) permanecieron en cuarentena y adaptación antes de ser intervenidos, previa valoración de su estado de salud

y desparasitación de endo y ectoparásitos. Se les proporcionó libre acceso al agua potable diariamente y a una dieta que reunía los requerimientos nutricionales de la especie (Criacerdina de la marca Purina); todos los cerdos permanecieron alojados en jaulas colectivas.

Descripción del procedimiento

El modelo experimental se colocó en decúbito dorsal, con anestesia general, que se indujo con una combinación de tiletamina zolazepam (4.4 mg/kg IM) y xilazina (2.2 mg/kg IM) con posterior intubación endotraqueal. Se administró isoflurano al 3% para su inducción y al 2% para el mantenimiento de la anestesia general.

Se realizó asepsia y antisepsia del campo quirúrgico. Se hizo una incisión supraumbilical transversa de 10 mm y por ella se introdujo una aguja de Veress para insuflar el neumoperitoneo con CO₂ a 15 mmHg. Enseguida se introdujo un trocar de 10 mm a través de la misma incisión.

Con visión directa se colocó un trocar subcostal izquierdo de 5 mm en la línea axilar anterior, otro subcostal derecho de 5 mm en la línea axilar anterior, y uno más de 10 mm supraumbilical a la altura de la línea media clavicular izquierda (Figura 1).

Se realizó endoscopia digestiva alta, y con el estómago en máxima distensión se eligió el sitio de inserción de los trocares. Después de seleccionar el sitio de los puertos se colocó un punto simple de polipropileno del 0 a manera de riendas para facilitar la inserción de los trocares sin desgarrar la pared gástrica y, posteriormente, para facilitar su síntesis. Se efectuaron tres incisiones con electrocauterio en la pared anterior del estómago: dos de 5 mm (localizadas en fondo), y otra de 10 mm (localizada en el cuerpo) (Figura 2). La insuflación enérgica permitió que la pared gástrica anterior se aproximara a la pared anterior

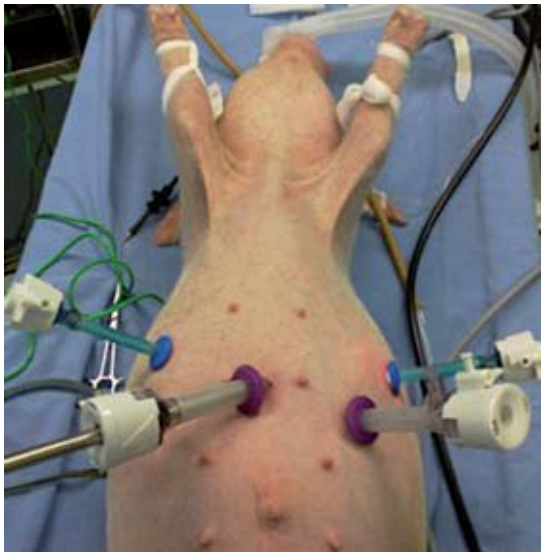

Figura 1. Colocación de puertos de trabajo en el modelo experimental. Un trocar de 10 mm supraumbilical en la línea media. Un trocar subcostal izquierdo de 5 mm en la línea axilar anterior, otro subcostal derecho de 5 mm en la línea axilar anterior y otro de 10 mm supraumbilical a la altura de la línea media clavicular izquierda.

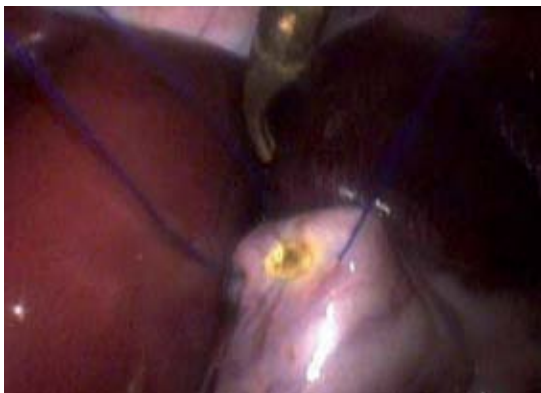

Figura 2. Visión laparoscópica de la gastrotomía con electrocauterio y colocación de riendas de polipropileno para facilitar la introducción de trocares intragástricos y cierre de las gastrotomías.

del abdomen, lo que facilitó la inserción de los trocares al estómago (Figura 3).

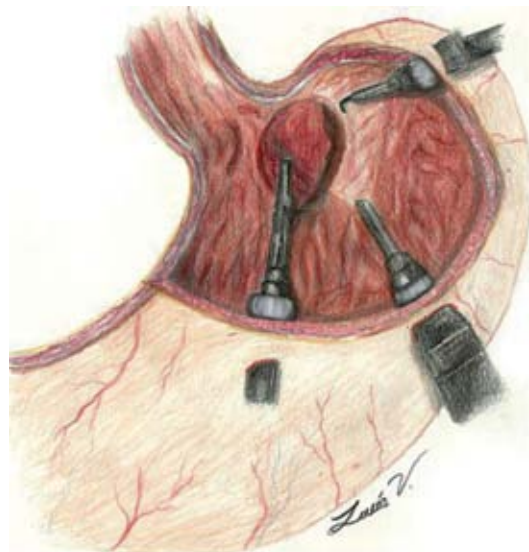


Figura 3. Esquema de la disposición de los trocares intragástricos en la técnica de nuestro centro hospitalario.

A través de las gastrotomías, bajo visión endoscópica y laparoscópica simultáneas, se introdujeron dos trocares de 5 mm, y otro de 10 mm con globo en el extremo distal. Después de posicionar los trocares, los globos se insuflaron para evitar la fuga de aire del estómago y traccionar hacia la pared anterior del abdomen (Figura 4).

El estómago se insufló con CO_2 a 8 mmHg, y a través del puerto de 10 mm se introdujo un lente de 30° . En la pared posterior del estómago se colocó un *endoloop* de polipropileno que tomó alrededor de 2 cm de tejido próximo a la unión esófago-gástrica o área pre-pilórica para simular la neoplasia. A través de uno de los puertos de 5 mm se introdujo una pinza atraumática y por el otro puerto, el electrocauterio (Figura 5). Con la pinza y el electrocauterio se resecó la lesión, con un margen circunferencial de 20 mm, incluido el espesor total de la pared gástrica (Figura 6).

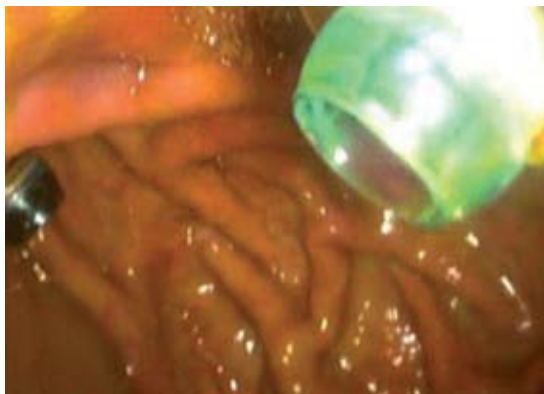

Figura 4. Visión laparoscópica de la introducción de trocares intragástricos.

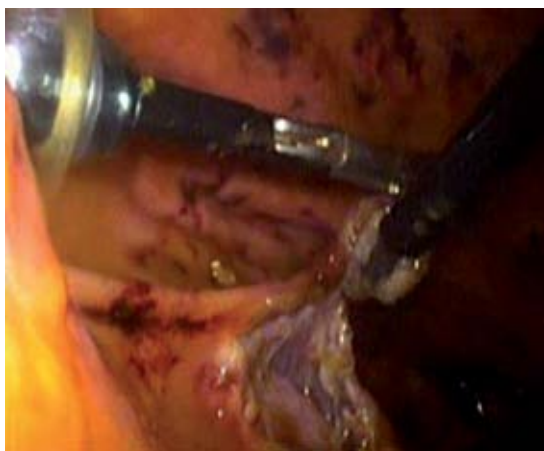


Figura 5. Visión intragástrica de la resección de la lesión con pinza atraumática y electrocauterio.

Al término de la resección la pared posterior del estómago se aproximó con puntos simples de polipropileno del 0 con nudos extracorpóreos tipo Gea. Con el auxilio de la visión endoscópica y laparoscópica se extrajeron del estómago los trocares. El cierre de las gastrostomías se efectuó con las riendas previamente colocadas.

Los trocares de la pared abdominal se extrajeron con el auxilio de la visión laparoscópica. Se

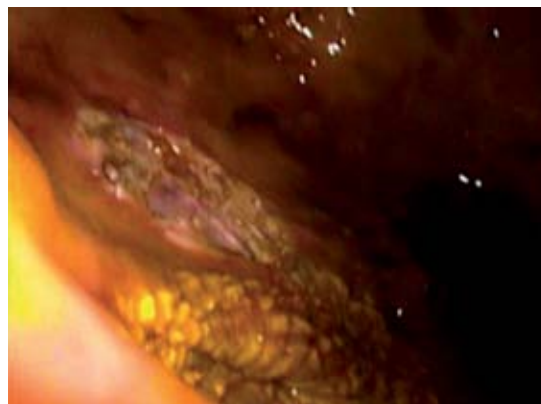


Figura 6. Visión intragástrica del margen circunferencial tras la resección de la lesión.

aproximó la aponeurosis con puntos simples de poliglactina 910 del 1, y la piel con puntos simples de nylon 3-0. Al término del procedimiento los animales se sacrificaron, con pentobarbital sódico 90-210 mg/kg IV.

Para comparar la diferencia de medias de peso y tiempo quirúrgico se utilizó la prueba de t de Student. El valor de p menor de 0.05 se consideró significativo. Para comparar el porcentaje de complicaciones transoperatorias en cada grupo se recurrió a la prueba exacta de Fisher.

RESULTADOS

En ambos se logró el 100% de resecciones exitosas en un tiempo quirúrgico promedio de 102.33 (± 4.50) minutos (Cuadro 1). Sobrevinieron dos complicaciones transoperatorias (desgarro de la pared anterior del estómago, en el sitio de introducción del trocar). Todos los procedimientos se concluyeron por vía laparo-endoscópica. En el transoperatorio no hubo defunciones.

DISCUSIÓN

Las neoplasias gástricas benignas y las lesiones de cáncer gástrico temprano pueden tratarse median-



Cuadro 1. Comparación de los resultados logrados en cada grupo

	Grupo A	Grupo B	p
Peso (kg)	27.17 ± 2.56	26.5 ± 2.88	0.681 *
Tiempo quirúrgico (minutos)	116.17 ± 4.62	102.33 ± 4.50	0.000 *
Complicaciones transoperatorias (%)	2 (33%)	1 (16.6%)	1.000 +
Procedimiento laparoscópico completo (%)	6 (100%)	6 (100%)	

*t de Student. + Prueba exacta de Fisher.

te resecciones locales porque el daño linfático es excepcional y, por lo tanto, el abordaje laparoscópico resulta atractivo por sus ventajas inherentes al dolor postoperatorio, sangrado transoperatorio, días de estancia hospitalaria, infección del sitio quirúrgico y cosméticas. Desde luego que existen sitios o localizaciones anatómicas hasta ahora inaccesibles al abordaje laparoscópico, como las que se ubican en la pared posterior del estómago, próximas al cardias, y a la región pilórica. Para estos casos se propone un abordaje transgástrico (abordaje endoluminal).¹

Para el tratamiento de neoplasias gástricas se han descrito diversos abordajes laparoscópicos, sobre todo para las localizadas en la pared anterior del estómago con la ayuda de engrapadoras. Su uso se ha descrito en neoplasias de la pared posterior a través de una gastrostomía en la pared anterior. Sin embargo, un inconveniente del uso de estos dispositivos es que al momento de la resección se pierde mucho tejido, y el margen de resección es inadecuado. Esto puede llevar a la pérdida de la funcionalidad e incluso a la obstrucción, en especial cuando la resección se realiza próxima a la unión esófago-gástrica, y al área pre-pilórica.⁹

La técnica descrita permite tratar las lesiones gástricas de la pared posterior, próximas a la unión esófago-gástrica y a la región pre-pilórica, debido a la excelente exposición y gran margen de maniobra que se logra al trabajar dentro del estómago con la visión laparoscópica, y dos puertos intragástricos con gran movilidad; además del apoyo endoscópico. Con esta técnica,

los trocares se introducen a la cámara gástrica de forma segura porque esto se realiza con visión endoscópica y laparoscópica que evita gran parte de las complicaciones descritas. Más aún, con este abordaje pueden efectuarse resecciones con márgenes suficientes, sin grandes pérdidas de tejido y, por lo tanto, de función.

En el futuro la cirugía transgástrica puede lograr un gran desarrollo porque con este tipo de abordaje se podrán tratar diferentes lesiones, como la de Dieulafoy, hemorragia por úlcera péptica, resección de lesiones benignas de duodeno, y en pacientes con anatomía distorsionada acceder al árbol biliar.

CONCLUSIONES

En neoplasias de la pared posterior del estómago, próximas a la unión esófago-gástrica y área prepilórica, es factible el abordaje laparoscópico transgástrico. Sin embargo, hacen falta más estudios para evaluar su seguridad, resultados a mediano y largo plazo.

Agradecimientos

Agradecemos a la Dra. Lucía Vázquez Sánchez, por su colaboración en la realización de los esquemas de este trabajo.

REFERENCIAS

1. Spivak H, Hunter JG. Endoluminal surgery. *Surg Endosc* 1997;11:321-325.

2. Matthews BD, Walsh RM, Kercher KW, Sing RF, Pratt BL, Answini GA, et al. Laparoscopic vs open resection of gastric stromal tumors. *Surg Endosc* 2002;16:803-807.
3. Shim JH, Lee HH, Yoo HM, Jeon HM, Park CH, Kim JG, et al. Intra-gastric approach for submucosal tumors located near the Z-line: A hybrid laparoscopic and endoscopic technique. *J Surg Oncol* 2011;104:312-315.
4. Ohashi S. Laparoscopic intraluminal (intra-gastric) surgery for early gastric cancer. A new concept in laparoscopic surgery. *Surg Endosc* 1995;9:169-171.
5. Taniguchi E, Kamiike W, Yamanishi H, Ito T, Nezu R, Nishida T, et al. Laparoscopic intra-gastric surgery for gastric leiomyoma. *Surg Endosc* 1997;11:287-289.
6. Taniguchi E, Ohashi S, Takiguchi S, Yumiba T, Itoh T, Matsuda H, et al. Laparoscopic intra-gastric surgery using a radially expandable sleeve. *Surg Endosc* 2000;14(5):505-507.
7. Otani Y, Ohgami M, Igarashi N, Kimata M, Kubota T, Kumai K, et al. Laparoscopic wedge resection of gastric submucosal tumors. *Surg Laparosc Endosc Percutan Tech* 2000;10:19-23.
8. Röthlin M, Schöb O. Laparoscopic wedge resection for benign gastric tumors. *Surg Endosc*. 2001;15:893-895.
9. Tada M, Murakami A, Karita M, Yanai H, Okita K. Endoscopic resection of early gastric cancer. *Endosc* 1993;25:445-450.