

# Abordaje laparoscópico de una hernia de Spiegel en edad pediátrica. Revisión de la literatura

## Laparoscopic Spigelian hernia repair in childhood. Literature review

Nataliz Vega-Mata<sup>1\*</sup>, Juan J. Vázquez-Estevez<sup>2</sup>, Cristina Montalvo-Ávalos<sup>1</sup> y Lucía Raposo-Rodríguez<sup>3</sup>

<sup>1</sup>Servicio de Cirugía Pediátrica, Hospital Universitario Central de Asturias, Oviedo; <sup>2</sup>Servicio de Cirugía Pediátrica, Hospital La Paz, Madrid; <sup>3</sup>Servicio de Radiología, Hospital de Jove, Gijón. España

### Resumen

**Antecedentes:** La hernia de Spiegel es una hernia ventral de la pared abdominal infrecuente en niños. **Caso clínico:** Se presenta el caso de un paciente de 13 años con una hernia de Spiegel que se reparó mediante abordaje laparoscópico transperitoneal con éxito sin refuerzo protésico. Se realizó una revisión de 35 casos en edad pediátrica publicados en PubMed entre los años 2000 y 2015, y se analizaron los diferentes abordajes terapéuticos. Solo un paciente, además del presentado en este trabajo, fue tratado íntegramente mediante abordaje laparoscópico. **Conclusiones:** Las hernias de Spiegel en edad pediátrica podrían tratarse quirúrgicamente con seguridad mediante una herniorrafia laparoscópica transabdominal.

**PALABRAS CLAVE:** Hernia de Spiegel. Cirugía laparoscópica. Pediatría. Malla.

### Abstract

**Background:** Spigelian hernia is a ventral hernia in the anterior abdominal wall extremely rare in children. **Clinic Case:** A 13 years old patient is presented with a Spigelian hernia. A surgical repair was successfully performed through a laparoscopic transperitoneal approach without prosthetic reinforcement. A review of 35 pediatric patients published on PubMed between 2000 and 2015 was performed and different therapeutic approaches in pediatric patients were analyzed. Only one patient, and the case reported on this paper, was entirely treated with a laparoscopic approach. **Conclusions:** Spigelian hernias in childhood can be securely closed with laparoscopic transperitoneal approach.

**KEY WORDS:** Spigelian hernia. Laparoscopic surgery. Pediatric. Mesh.

## Antecedentes

La hernia de Spiegel (HS) representa solo el 0,1 al 2% de todas las hernias de la pared abdominal, y son poco frecuentes en adultos y extremadamente raras en niños. Así pues, solo un 3% de las HS ocurren en niños<sup>1,2</sup>. Se trata de una hernia ventral que se produce por la protusión de parte del contenido de la cavidad abdominal, con su saco peritoneal, a través de un defecto en la fascia de Spiegel. Esta aponeurosis se sitúa entre el borde externo del músculo recto y la

línea semilunar, y marca la transición de músculo a aponeurosis del músculo transversal del abdomen<sup>1</sup>.

Son generalmente difíciles de diagnosticar, sobre todo en pacientes pediátricos, al ser intersticiales y presentar una sintomatología inespecífica<sup>2</sup>. Por tanto, ante una sospecha clínica, el diagnóstico puede confirmarse mediante ecografía o incluso tomografía computarizada abdominal<sup>2-4</sup>.

Es aconsejable el tratamiento quirúrgico una vez realizado el diagnóstico, por su alta probabilidad de encarcelación (20%)<sup>3</sup>. Tradicionalmente, la cirugía

### Correspondencia:

\*Nataliz Vega-Mata

Lope de Vega, 11 2º B

C.P. 33010, Oviedo (Asturias), España

E-mail: natalizvm@gmail.com

Fecha de recepción: 05-04-2018

Fecha de aceptación: 16-06-2018

DOI: 10.24875/CIRU.18000338

Cir Cir. 2019; 87:101-105

Contents available at PubMed

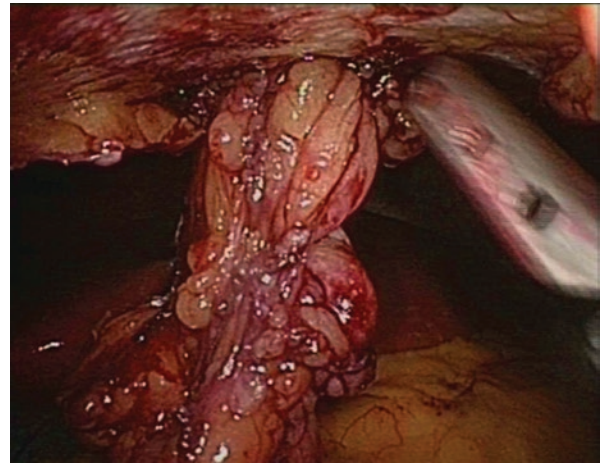
www.cirugiyacirujanos.com

consistía en una herniorrafia anterior mediante reparación simple o protésica. Sin embargo, desde que Carter y Mizes describieran por primera vez el abordaje laparoscópico en 1992, esta técnica ha ido ganando adeptos paulatinamente y se ha afianzado como la técnica preferida para el tratamiento de estas hernias<sup>5</sup>. En la edad pediátrica, la cirugía convencional es aún la técnica de elección y se han reportado pocos casos de reparación laparoscópica<sup>6</sup>.

Se presenta un caso clínico de HS en un niño tratado mediante abordaje laparoscópico y se analizan las diferentes posibilidades terapéuticas tras revisar los pacientes pediátricos tratados entre los años 2000 y 2015, ambos incluidos<sup>4,6-28</sup>.

## Caso clínico

Varón de 13 años, obeso, con un índice de masa corporal (IMC) de 32.5, que presentaba desde hacía 6 meses una masa en la región abdominal superior derecha asintomática, pero dolorosa a la palpación. Se realizó una ecografía abdominal que evidenció, además de una esteatosis hepática, una hernia de contenido graso de 2.6 cm de diámetro con un defecto herniario de 7 mm en la fascia de Spiegel. Se realizó la reparación quirúrgica de la hernia mediante abordaje laparoscópico, bajo anestesia general y profilaxis antibiótica con 1 g de cefazolina. Para la cirugía, el paciente se colocó en posición dorsal de litomía con las piernas en estribos y la mesa se dispuso en posición de Trendelenburg en 15-20°. El cirujano principal se ubicó entre las piernas del paciente y el ayudante se situó a la derecha del cirujano. En primer lugar, se colocó un trocar de Hasson de 10 mm a nivel suprapúbico usando la técnica abierta. Se estableció un neumoperitoneo a 14 mmHg y se utilizó un telescopio de 10 mm a 30°, lo que permitió realizar una exploración de toda la cavidad abdominal. Se observó una hernia en la región superior derecha de la pared abdominal, por lo que se insertaron dos trocares operatorios de 5 mm directamente bajo visión laparoscópica en ambas fosas iliacas (fig. 1). Se redujo la hernia, que contenía parte del epiplón mayor, mediante disección y tracción suave, lo que permitió la visualización del saco herniario. Se incidió en él y se detectó un defecto herniario en la fascia que se reparó mediante dos suturas no reabsorbibles. Para lograr este sellado, se realizó una incisión cutánea de 3 mm a nivel de la hernia que permitió la utilización de un pasahilos. Se plicó el saco herniario sobre el peritoneo y se selló la incisión peritoneal con una sutura reabsorbible. Finalmente, se retiraron los trocares bajo visión



**Figura 1.** Visualización laparoscópica de la hernia en la región superior derecha de la pared abdominal de contenido graso.

laparoscópica. Tras 1 año de seguimiento, el paciente se encuentra asintomático, libre de recidivas y sigue una dieta que permitió el descenso de su IMC a 22.

## Discusión

La HS recibe su nombre en honor al anatomista y cirujano Adrián Spiegel (1578-1625), quien describió la línea semilunar, aunque la hernia fue descrita por H. Le Dran en 1742. En 1935, Scopinaro fue el primero en describir una HS en edad pediátrica. Desde el año 2000 hasta el año 2015 inclusive se publicaron 24 artículos indexados en PubMed, con un total de 35 casos pediátricos con HS (36 si incluimos nuestro caso clínico)<sup>4,6-28</sup>.

El 90% se localiza en el cinturón de Spiegel, que corresponde a una franja transversal de unos 6 cm de ancho ubicada por encima de la línea que une ambas espinas ilíacas anterosuperiores y otra que pasa por el ombligo. Se presenta un caso clínico de localización atípica supraumbilical derecha. No se han detectado hernias con esta localización en la revisión realizada entre los años 2000 y 2015. Moles Morenilla, et al.<sup>2</sup>, en su revisión del año 1950 al año 2006, describen que, de 30 hernias informadas, 28 eran infraumbilicales (tabla 1).

Este tipo de hernias generalmente presentan un defecto fascial de pequeño tamaño que favorece su incarceration, por lo que es aconsejable el tratamiento quirúrgico una vez realizado el diagnóstico. Existen dos opciones terapéuticas: el abordaje convencional y el laparoscópico. En el abordaje convencional se realiza una incisión transversa u oblicua sobre la protrusión, se disecciona el saco herniario y se reduce o secciona su contenido. Posteriormente se sutura el orificio herniario, que

Tabla 1. Técnica quirúrgica seguida en pacientes pediátricos con hernia de Spiegel tratados entre los años 2000 y 2015.

Autor	Año	Sexo	Edad	Lateralidad	Lado	Tamaño del defecto	Abordaje	Tipo de cierre
Al-Salem <sup>7</sup>	2000	V	3 meses	Izq.	Izq.	5 cm	Abierto	Primario
		V	1 semana	Izq.	Izq.	Sin datos	Abierto	Sin datos
White <sup>8</sup>	2002	M	1 meses	Der.	Der.	1.5 cm	Abierto	Primario
Losanoff, et al. <sup>9</sup>	2002	V	12 años	Der.	Der.	1.5 cm	Abierto	Primario
Levy, et al. <sup>4</sup>	2003	V	1 mes	Bilat.	Der.	Pequeño	Abierto	Primario
					Izq.	Sin datos	Abierto	Primario
Torres de Aguirre, et al. <sup>10</sup>	2005	V	5 semanas	Izq.	Izq.	5 cm	Abierto	Primario
		V	26 días	Der.	Der.	Sin datos	Abierto	Primario
		V	40 días	Bilat.	Der.	Sin datos	Abierto	Primario
					Izq.	Sin datos	Abierto	Primario
Vaos, et al. <sup>11</sup>	2005	V	20 meses	Izq.	Izq.	2 cm	Abierto	Primario
		V	8 meses	Der.	Der.	1 cm	Abierto	Primario
Raveenthiran <sup>12</sup>	2005	V	55 días	Der.	Der.	Sin datos	Abierto	Primario
O'Sullivan, et al. <sup>13</sup>	2006	V	4 meses	Izq.	Izq.	Sin datos	Abierto	Sin datos
Durham, et al. <sup>14</sup>	2006	V	8 meses	Izq.	Izq.	Sin datos	Abierto	Primario
		V	13 meses	Bilat.	Der.	Grande	Abierto	Malla
					Izq.	Sin datos	Abierto	Primario
		V	14 meses	Bilat.	Der.	Sin datos	Abierto	Primario
					Izq.	Sin datos	Abierto	Primario
		V	2 meses	Der.	Der.	Sin datos	Abierto	Primario
Basu, et al. <sup>15</sup>	2007	V	11 años	Izq.	Izq.	Pequeño	Abierto	Primario
Aksu, et al. <sup>16</sup>	2008	M	4 años	Bilat.	Der.	3x2 cm	Abierto	Primario
					Izq.	2x1 cm	Abierto	Primario
Christianakis, et al. <sup>17</sup>	2009	V	6 años	Izq.	Izq.	1.5 cm	Abierto	Primario
Fascetti Leon, et al. <sup>18</sup>	2010	V	RN	Bilat.	Der.	Sin datos	Abierto	Malla
					Izq.	Sin datos	Abierto	Malla
Rushfeldt, et al. <sup>19</sup>	2010	V	16 días	Der.	Der.	0.7 cm	Abierto	Primario
López, et al. <sup>6</sup>	2010	V	14 años	Izq.	Izq.	Sin datos	Laparoscopia	Primario
Vega, et al. <sup>20</sup>	2010	V	9 años	Izq.	Izq.	Sin datos	Abierto	Primario
Singal, et al. <sup>21</sup>	2011	V	3 años	Der.	Der.	7 cm	Abierto	Malla
		V	3 meses	Izq.	Izq.	Sin datos	Abierto	Primario
Bilici, et al. <sup>22</sup>	2012	V	6 meses	Bilat.	Der.	Sin datos	Abierto	Primario
					Izq.	Sin datos	Abierto	Primario
		V	1 año	Der.	Der.	Sin datos	Abierto	Primario
		V	2 años	Izq.	Izq.	Sin datos	Abierto	Primario
		V	5 años	Izq.	Izq.	Sin datos	Abierto	Primario

(Continúa...)

Tabla 1. Técnica quirúrgica seguida en pacientes pediátricos con hernia de Spiegel tratados entre los años 2000 y 2015 (Continuación).

Autor	Año	Sexo	Edad	Lateralidad	Lado	Tamaño del defecto	Abordaje	Tipo de cierre
Inan, et al. <sup>23</sup>	2012	V	26 días	Der.	Der.	2 cm	Abierto	Primario
Thakur, et al. <sup>24</sup>	2013	V	9 años	Der.	Der.	4 cm	Abierto	Primario
Parihar, et al. <sup>25</sup>	2013	V	3 meses	Der.	Der.	Sin datos	Abierto	Primario
Balsara, et al. <sup>26</sup>	2014	V	2 meses	Izq.	Izq.	Sin datos	Abierto	Primario
Spinelli, et al. <sup>27</sup>	2014	M	14 años	Der.	Der.	1.5 cm	Abierto	Primario
Ates, et al. <sup>28</sup>	2015	V	1 meses	Izq.	Izq.	Sin datos	Abierto	Primario
Vega, et al.	2015	V	13 años	Der.	Der.	0.7 cm	Laparoscopia	Primario

Bilat.: bilateral; Der.: derecha; Izq.: izquierda; M: mujer; V: varón.

puede ser reforzado o no con una malla de polipropileno. En el abordaje laparoscópico es posible utilizar una vía transperitoneal o extraperitoneal. En la vía transperitoneal, tras la creación de un neumoperitoneo se visualiza el orificio herniario, se reduce el contenido del saco y se puede reparar el defecto sin malla (herniorrafia laparoscópica) o mediante la colocación de una malla que sobrepase ampliamente el anillo herniario y fijada con helicosutura (hernioplastia protésica por vía intraperitoneal). A esta herniorrafia protésica transperitoneal se puede añadir, además, un recubrimiento peritoneal para no dejar la prótesis en contacto con las vísceras intrabdominales (hernioplastia protésica por vía transabdominal preperitoneal)<sup>5,29</sup>. En la vía extraperitoneal se crea una cavidad entre el plano muscular y el peritoneo mediante un balón disector, que permite la reducción del contenido herniario y la colocación de una malla en el espacio preperitoneal<sup>30</sup>.

La reparación laparoscópica es la técnica de elección en adultos, ya que, además de las típicas ventajas asociadas de esta técnica, como son menor dolor posoperatorio, menor riesgo de infección de herida quirúrgica, menos cicatrices y menor estancia hospitalaria, evita la apertura del oblicuo externo y, por tanto, disminuye el riesgo de recurrencia<sup>5,29</sup>. La vía transperitoneal es la preferida en casos dudosos, en los que la creación de un neumoperitoneo facilita la visión de la hernia y permite inspeccionar la viabilidad del contenido herniario en caso de incarceration. La vía extraperitoneal disminuye el riesgo de adherencias intraperitoneales y permite su realización con anestesia local.

En los adultos se ha descrito el sellado del defecto herniario mediante una prótesis sin la sutura previa del orificio herniario, con buenos resultados<sup>30</sup>. Sin embargo, la mayoría de los autores cierran el defecto mediante una sutura y colocan una prótesis según el tamaño del defecto y tras valorar si el cierre del defecto puede realizarse sin tensión. Se ha definido el

cierre primario del defecto con seguridad cuando este es inferior a 2 cm<sup>6,31</sup>.

El tamaño medio del defecto, registrado en 15 casos de los 36 estudiados, fue de 2.56 cm (desviación estándar: 1.86), con un rango de 0.7 a 7 cm. Solo un paciente, de un caso publicado por López, et al.<sup>6</sup>, además del presentado en este trabajo, fue tratado íntegramente mediante un abordaje laparoscópico; el resto (34) fueron sometidos a una herniorrafia anterior. Cabe destacar que en otros dos pacientes se realizó una exploración laparoscópica previa al abordaje convencional<sup>26,28</sup>. En cuatro se utilizó una malla para reforzar el cierre del defecto, aunque solo en dos de estos cuatro pacientes se describe un defecto herniario de gran tamaño (uno de ellos de 7 cm). En dos casos no se especifica cómo se sella el defecto y en el resto se realizó un cierre primario (tabla 1). No se han descrito recidivas en los casos clínicos revisados.

En la edad pediátrica no existe evidencia científica ni metaanálisis de estos tratamientos, al haber solo dos casos descritos con abordaje laparoscópico. Sin embargo, estas técnicas son totalmente reproducibles en pediatría. Puede que la vía extraperitoneal sea la menos reproducible por ser técnicamente más difícil y tener una curva de aprendizaje más lenta.

La necesidad de un refuerzo protésico en la edad pediátrica puede obviarse en numerosos casos, ya que la aponeurosis permite con frecuencia un cierre seguro del defecto, incluso en defectos de más de 2 cm. Solo se recomienda el uso de malla en la edad pediátrica para los defectos que no puedan sellarse sin tensión. Creemos que otros aspectos que hay que tener en cuenta antes de decidir la colocación o no de una malla son la existencia de factores de riesgo de recurrencia, la localización anatómica de la hernia y si los factores que predisponen a su desarrollo son reversibles y pueden, por tanto, corregirse antes del sellado de la hernia para evitar una recidiva (p. ej., una malformación

anorrectal, obesidad, etc.)<sup>5,20</sup>. En el caso descrito se consideró que la obesidad del paciente era un factor reversible. Además, se tuvo en cuenta la localización anatómica del defecto, ya que, al tratarse de una HS superior derecha, el defecto se localizaba cerca del hígado, que permitía un refuerzo natural a la sutura.

## Conclusiones

Las HS en edad pediátrica deberían poder sellarse con seguridad mediante una herniorrafia laparoscópica transperitoneal, evitando así la morbilidad de la cirugía convencional. La vía de abordaje y la utilización o no de refuerzo protésico deben individualizarse en cada caso. La necesidad de reforzar la sutura del defecto herniario con una prótesis depende del tamaño del defecto, que permita el cierre con o sin tensión, la localización anatómica del defecto, la existencia de factores de riesgo para una recurrencia y la reversibilidad o no de los factores desencadenantes antes de la corrección quirúrgica.

## Conflicto de intereses

Los autores declaran no tener ningún tipo de intereses.

## Responsabilidades éticas

**Protección de personas y animales.** Los autores declaran que para esta investigación no se han realizado experimentos en seres humanos ni en animales.

**Confidencialidad de los datos.** Los autores declaran que han seguido los protocolos de su centro de trabajo sobre la publicación de datos de pacientes.

**Derecho a la privacidad y consentimiento informado.** Los autores declaran que en este artículo no aparecen datos de pacientes.

## Bibliografía

- Skandalakis PN, Zoras O, Skandalakis JE, Mirilas P. Spigelian hernia: surgical anatomy, embryology, and technique of repair. *Am Surg.* 2006;72:42-8.
- Moles Morenilla L, Gómez Rubio D, Sánchez Blanco JM, Galindo Galindo A, Recio Moyano O, Brox Jiménez A. The new congenital Spigelian hernia and cryptorchidism syndrome. Analysis of 16 cases. *Cir Esp.* 2008;84:154-7.
- Larson DW, Farley DR. Spigelian hernias: repair and outcome for 81 patients. *World J Surg.* 2002;26:1277-81.
- Levy G, Nagar H, Blachar A, Ben-Sira L, Kessler A. Pre-operative sonographic diagnosis of incarcerated neonatal Spigelian hernia containing the testis. *Pediatr Radiol.* 2003;33:407-9.
- Moreno-Egea A, Campillo-Soto A, Morales-Cuenca G. Which should be the gold standard laparoscopic technique for handling Spigelian hernias? *Surg Endosc.* 2015;29:856-62.
- López R, King S, Maoate K, Beasley S. Laparoscopic repair of paediatric traumatic Spigelian hernia avoids the need for mesh. *ANZ J Surg.* 2011;81:396-7.
- Al-Salem AH. Congenital spigelian hernia and cryptorchidism: cause or coincidence? *Pediatr Surg Int.* 2000;16:433-6.
- White JJ. Concomitant Spigelian and inguinal hernias in a neonate. *J Pediatr Surg.* 2002;37:659-60.
- Losanoff JE, Richman BW, Jones JW. Spigelian hernia in a child: case report and review of the literature. *Hernia.* 2002;6:191-3.
- Torres de Aguirre A, Cabello Laureano R, García Valles C, Garrido Morales M, García Merino F, Martínez Caro A. Spigelian hernia: two cases associated to cryptorchidism. *Cir Pediatr.* 2005;18:99-100.
- Vaos G, Gardikis S, Zavras N. Strangulated low Spigelian hernia in children: report of two cases. *Pediatr Surg Int.* 2005;21:736-8.
- Raveenthiran V. Congenital Spigelian hernia with cryptorchidism: probably a new syndrome. *Hernia.* 2005;9:378-80.
- O'Sullivan O, Bannon C, Clyne O, Flood H. Hypospadias associated undescended testis in a Spigelian hernia. *Ir J Med Sci.* 2006;175:77-8.
- Durham MM, Ricketts RR. Congenital Spigelian hernias and cryptorchidism. *J Pediatr Surg.* 2006;41:1814-7.
- Basu S, Kumar D, Chaudhury S, Sharma CL. A child with recurrent abdominal pain. *ANZ J Surg.* 2007;77:1133.
- Aksu B, Temizöz O, Inan M, Gençhellaç H, Başaran UN. Bilateral Spigelian hernia concomitant with multiple skeletal anomalies and fibular aplasia in a child. *Eur J Pediatr Surg.* 2008;18:205-8.
- Christianakis E, Paschalidis N, Filippou G, Rizos S, Smailis D, Filippou D. Low Spigelian hernia in a 6-year-old boy presenting as an incarcerated inguinal hernia: a case report. *J Med Case Rep.* 2009;3:34.
- Fascetti-Leon F, Gobbi D, Gamba P, Cecchetto G. Neonatal bilateral Spigelian hernia associated with undescended testes and scalp aplasia cutis. *Eur J Pediatr Surg.* 2010;20:123-5.
- Rushfeldt C, Oltmanns G, Vonen B. Spigelian-cryptorchidism syndrome: a case report and discussion of the basic elements in a possibly new congenital syndrome. *Pediatr Surg Int.* 2010;26:939-42.
- Vega Y, Zequeira J, Delgado A, Lugo-Vicente H. Spigelian hernia in children: case report and literature review. *Bol Asoc Med P R.* 2010;102:62-4.
- Singal AK, Ravikumar VR, Kadam V, Jain V. Undescended testis in Spigelian hernia — a report of 2 cases and review of the literature. *Eur J Pediatr Surg.* 2011;21:194-6.
- Bilici S, Güneş M, Göksu M, Melek M, Piriñçi N. Undescended testis accompanying congenital Spigelian hernia: is it a reason, a result, or a new syndrome? *Eur J Pediatr Surg.* 2012;22:157-61.
- Inan M, Başaran UN, Aksu B, Dörtdoğan Z, Dereli M. Congenital Spigelian hernia associated with undescended testis. *World J Pediatr.* 2012;8:185-7.
- Thakur SK, Gupta S, Goel S. Traumatic spigelian hernia due to handlebar injury in a child: a case report and review of literature. *Indian J Surg.* 2013;75:404-6.
- Parihar D, Kadian YS, Raikwar P, Rattan KN. Congenital Spigelian hernia and cryptorchidism: another case of new syndrome. *APSP J Case Rep.* 2013;4:41.
- Balsara ZR, Martin AE, Wiener JS, Routh JC, Ross SS. Congenital Spigelian hernia and ipsilateral cryptorchidism: raising awareness among urologists. *Urology.* 2014;83:457-9.
- Spinelli C, Strambi S, Pucci V, Liserre J, Spinelli G, Palombo C. Spigelian hernia in a 14-year-old girl: a case report and review of the literature. *Eur J Pediatr Surg Rep.* 2014;2:58-62.
- Ates U, Kucuk G, Gollu G, Yagmurlu A. Syndrome of Spigelian hernia and cryptorchidism: new evidence pertinent to pathogenic hypothesis. *Urol J.* 2015;12:2040-1.
- Kelly ME, Courtney D, McDermott FD, Heeney A, Maguire D, Geoghegan JG, et al. Laparoscopic Spigelian hernia repair: a series of 40 patients. *Surg Laparosc Endosc Percutan Tech.* 2015;25:e86-9.
- Barnes TG, McFaul C, Abdelrazek AS. Laparoscopic transabdominal preperitoneal repair of Spigelian hernia — closure of the fascial defect is not necessary. *J Laparoendosc Adv Surg Tech A.* 2014;24:66-71.
- Bittner JG 4<sup>th</sup>. Mesh-free laparoscopic repair of small Spigelian hernias. *Surg Laparosc Endosc Percutan Tech.* 2010;20:63-4.