



Julio-Septiembre 2024
Vol. 2, núm. 3 / pp. 164-169

Recibido: 10 de Julio de 2024
Aceptado: 15 de Julio de 2024

doi: 10.35366/116918



“Signo de la flecha” como indicador de evolución y seguimiento de la fístula de líquido cefalorraquídeo posterior a discectomía cervical vía anterior

“Arrow sign” as an indicator of evolution and follow-up of cerebrospinal fluid fistula after cervical discectomy via anterior approach

José Ernesto García-Valerio*

Palabras clave:

líquido cefalorraquídeo,
discectomía, fístula de
líquido cefalorraquídeo.

Keywords:

cerebrospinal fluid,
discectomy, cerebrospinal
fluid fistula.

RESUMEN

Introducción: la discectomía cervical vía anterior es uno de los procedimientos más comunes realizados por los cirujanos de columna, el estándar de oro en este tratamiento es la discectomía cervical vía anterior. Dentro de las complicaciones derivadas de la discectomía se encuentra la fístula de líquido cefalorraquídeo (LCR). **Material y métodos:** se trata de un estudio observacional que recopila casos de fístulas de LCR presentadas en los últimos 12 años donde se observó en los mismos la presencia de un signo que resultó muy constante en la presentación y evolución clínica de la fístula de LCR. **Resultados:** a los tres pacientes se les realizó resonancia magnética de columna cervical simple. En los tres pacientes se presentó una hiperintensidad con forma de flecha. **Conclusiones:** el signo de la flecha puede ser un indicador muy fiable para el diagnóstico y seguimiento de las fístulas de LCR originadas en la discectomía de la columna cervical realizada vía anterior. La misma se visualiza mejor en la secuencia T2 en el corte sagital de una resonancia magnética simple de columna cervical. Su identificación puede ayudarnos a tomar decisiones sobre esta pequeña gran complicación.

ABSTRACT

Introduction: anterior cervical discectomy is one of the most common procedures performed by spine surgeons, the gold standard in this treatment is the anterior cervical discectomy. Among the complications resulting from discectomy is cerebrospinal fluid (CSF) fistula. **Material and methods:** this is an observational study that compiles cases of CSF fistulas presented in the last 12 years where the presence of a sign that was very constant in the presentation and clinical evolution of the CSF fistula was observed. **Results:** all three patients underwent simple magnetic resonance imaging of the cervical spine. In all three patients there was an arrow-shaped hyperintensity. **Conclusions:** the arrow sign can be a very reliable indicator for the diagnosis and follow-up of CSF fistulas originated in cervical spine discectomy performed via anterior approach. It is best visualized in the T2 sequence in the sagittal section of a simple MRI of the cervical spine. Its identification can help us to make decisions about this minor complication.

* Neurocirujano. Centro Médico
Nacional de Occidente. Instituto
Mexicano del Seguro Social.
ORCID: 0009-0009-2588-1514

Correspondencia:

José Ernesto García-Valerio
E-mail: egarciav20@hotmail.com

Citar como: García-Valerio JE. “Signo de la flecha” como indicador de evolución y seguimiento de la fístula de líquido cefalorraquídeo posterior a discectomía cervical vía anterior. *Cir Columna*. 2024; 2 (3): 164-169. <https://dx.doi.org/10.35366/116918>



INTRODUCCIÓN

La discectomía cervical vía anterior es uno de los procedimientos más comunes realizados por los cirujanos de columna.^{1,2} La columna cervical y sus discos son de los elementos espinales más susceptibles a sufrir daños que eventualmente terminarán en cirugía. El exceso de flexión, la mala higiene de columna, así como las posturas adoptadas al utilizar frecuentemente teléfonos celulares y computadoras portátiles, han originado que los discos intervertebrales de la columna cervical sufran cada vez mayor degeneración a edades más tempranas.

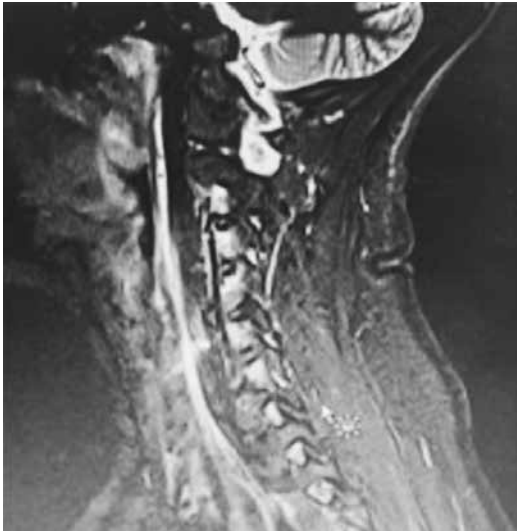

Figura 1: Infección de tejidos blandos en un paciente con fístula de líquido cefalorraquídeo que permaneció en postura erguida.

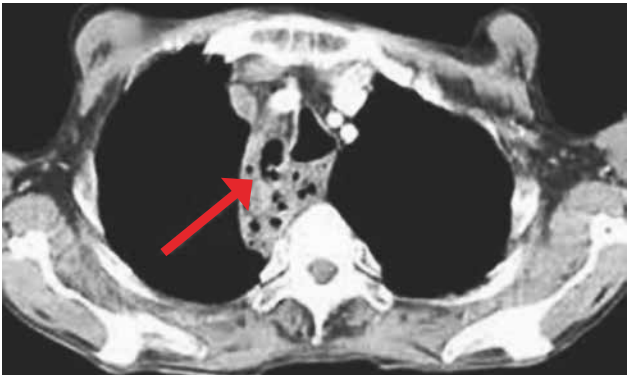


Figura 2: Imagen radiológica de un paciente con mediastinitis por fístula de líquido cefalorraquídeo derivada de cirugía de discectomía cervical anterior.

Tabla 1: Resumen de casos clínicos de pacientes con fístula de líquido cefalorraquídeo posterior a discectomía cervical anterior.

Sexo	Edad	Segmento	Condición predisponente	Tipo de fístula	Estancia hospitalaria	Tratamiento médico	Resonancia de seguimiento (días postoperatorio)	Reoperación	Posición
Femenino	41	C4-C5	Extrusión discal severa	Advertida	16.00	Vancomicina, acetazolamida, reposo en cama	2	Si	Supino
Masculino	63	C5-C6	Deformidad espinal con compresión severa	Advertida	14.00	Vancomicina, acetazolamida, reposo relativo	7	No	Supino
Femenino	75	C3-C4 y C4-C5	Extrusión discal con duramadre muy delgada	Inadvertida	-	Acetazolamida, reposo relativo	2	No	Supino parcial

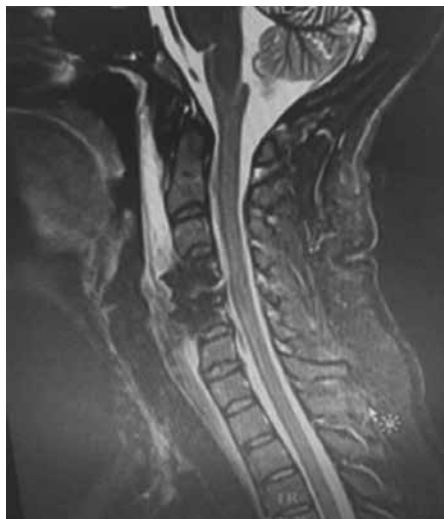
Por ello, el estándar de oro en este tratamiento es la discectomía cervical vía anterior acompañada de artrodesis con caja y placa o con prótesis de disco cervical.¹⁻³ Esta cirugía conjuntamente con la cirugía de la columna lumbar son las principales que un cirujano de columna realizará a lo largo de su vida.

La discectomía cervical anterior puede tener una serie de complicaciones² ya sea 1) por el abordaje; 2) por la discectomía; 3) por la artrodesis; y 4) por el daño a los segmentos adyacentes.

Dentro de las complicaciones derivadas de la discectomía se encuentra la fístula² de líquido cefalorraquídeo, que si bien no es la más común,¹⁻⁶ suele

presentarse, y si es inadvertida puede derivar en complicaciones catastróficas o incluso fatales tal como la infección de tejidos blandos (*Figura 1*) y mediastinitis (*Figura 2*); todo esto debido a que, por la profundidad a la que se encuentra la columna respecto a la herida quirúrgica, es muy probable que no haya fuga de líquido tras la piel tal como sucede en las fístulas que se presentan en columna torácica, lumbar o cervical posterior. Esta condición anatómica originaría que pase totalmente inadvertida y el líquido cefalorraquídeo pueda permear sin obstáculos hacia las estructuras anatómicas anteroinferiores, y en este caso sería el mediastino anterior el receptor de este líquido.

Resonancia al diagnóstico (día 2)



Resonancia de seguimiento (día 12)

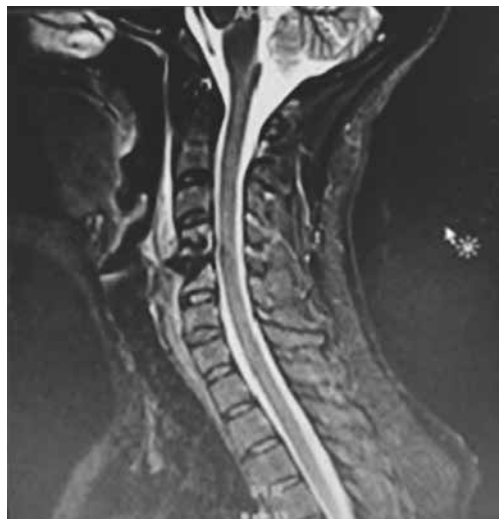
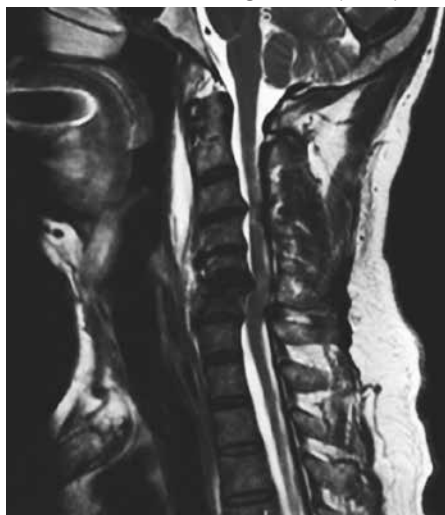
Figura 3:

Caso 1 (mujer, 41 años).

Resonancia del diagnóstico (día 7)



Resonancia de seguimiento (día 13)

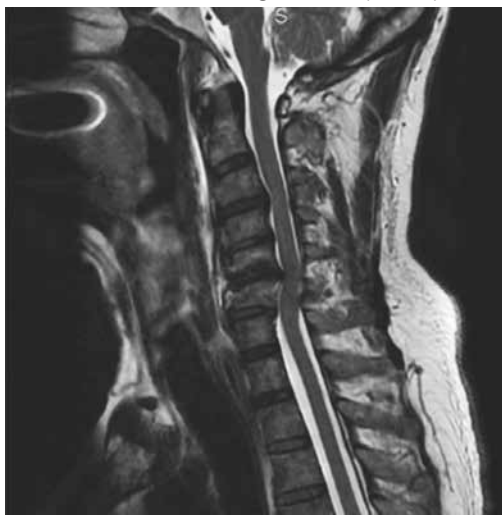


Figura 4:

Caso 2 (hombre, 63 años).

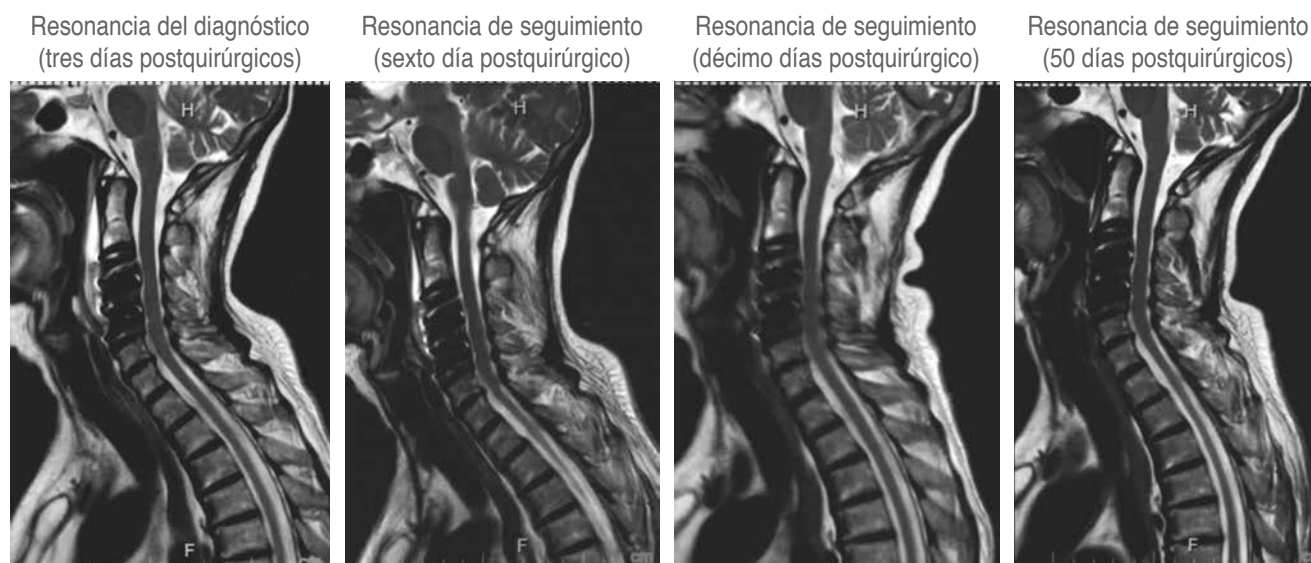

Figura 5: Caso 3 (mujer, 75 años).

Si este líquido cefalorraquídeo resulta infectado, originaría una infección de grandes dimensiones que puede ser catastrófica para el paciente.

Por ello, es importante saber identificar la fístula de líquido cefalorraquídeo lo antes posible; sin embargo, no existe en la literatura una guía para determinar su detección, seguimiento y tratamiento.⁷⁻¹³

MATERIAL Y MÉTODOS

Se trata de un estudio observacional, tipo serie de casos, donde se analizan casos de fístula de LCR presentados en los últimos 12 años donde se observó la presencia de un signo que resultó muy constante en la presentación y evolución clínica de la fístula de líquido cefalorraquídeo (LCR).

RESULTADOS

Se presenta una serie de casos que presentaron fístulas de LCR en el servicio de neurocirugía y que se ha dado seguimiento con un signo radiológico fácil de conseguir y muy fiable que sirve como indicador para determinar la presencia, actividad y resolución de la fístula de LCR.

Resumen de la evolución de tres casos clínicos (Tabla 1).

En los tres pacientes hubo datos clínicos o transquirúrgicos que hicieron sospechar de la presencia de fístula, en dos de ellos hubo detección transoperatoria de que había habido salida de LCR por un defecto dural al realizar la discectomía.

En el tercer paciente, no hubo datos en el transoperatorio, pero presentó sintomatología sugestiva (cefalea posicional, náusea, dolor), lo que hizo sospechar de fístula de LCR.

A tres pacientes se les realizó resonancia magnética de columna cervical simple (Figuras 3 a 5), los días de realización variaron debido a que dos de ellos se encontraban en institución pública y la accesibilidad a la resonancia magnética no pudo ser inmediata. En los tres se presentó una hiperintensidad con forma de flecha, la cual se localizaba en el espacio prevertebral y que llegaba hasta C1-C2 (Figuras 3 a 5). La hiperintensidad era isointensa respecto al líquido cefalorraquídeo que se observaba en el conducto raquídeo. En uno de los casos se pudo documentar un trayecto fistuloso, pero no fue constante en ninguno.

En los tres casos se obtuvo una segunda resonancia de seguimiento, la cual aproximadamente fue una semana después de la primera, y documentó la disminución notable del tamaño de la hiperintensidad prevertebral (Figuras 3 a 5).

En sólo uno de los casos con fístula advertida hubo necesidad de reintervenir a la paciente retirando el sistema de osteosíntesis, sellando y suturando de nuevo el defecto dural y recolocando el material de osteosíntesis (Figura 3).

En todos hubo una condición que consideramos predisponente para que se presentara la ruptura de la duramadre y ésta fue que tenían una compresión severa del saco dural por la extrusión discal.

Como se puede observar en las imágenes previas, en la secuencia T2 en un corte sagital puede observarse una hiperintensidad en el espacio intervertebral que nos indica que en ese sitio se encuentra impregnado de líquido cefalorraquídeo, ya que la hiperintensidad es igual a la observada en el conducto raquídeo.

Es muy importante señalar que para lograr esta visualización y seguimiento, se debe indicar que permanezca en decúbito supino la mayor parte del tiempo, pues de lo contrario el líquido puede migrar al espacio mediastinal y esto podría generar un falso negativo.

La segunda resonancia de seguimiento se realizó aproximadamente una semana después de la resonancia de diagnóstico y ésta nos permitió evaluar tanto con la atenuación en la intensidad, como en la disminución del tamaño, que no había fístula activa y que el paciente se encontraba en proceso de resolución de la fístula.

DISCUSIÓN

Como se puede observar en las imágenes previas, en la secuencia T2 en un corte sagital puede observarse una hiperintensidad en el espacio prevertebral que nos indica que en ese sitio se encuentra impregnado de líquido cefalorraquídeo, ya que la hiperintensidad es igual a la observada en el conducto raquídeo.

Es de relevancia señalar que para lograr esta visualización y seguimiento debe indicársele al paciente que permanezca en decúbito supino la mayor parte del tiempo, pues de lo contrario el LCR puede migrar

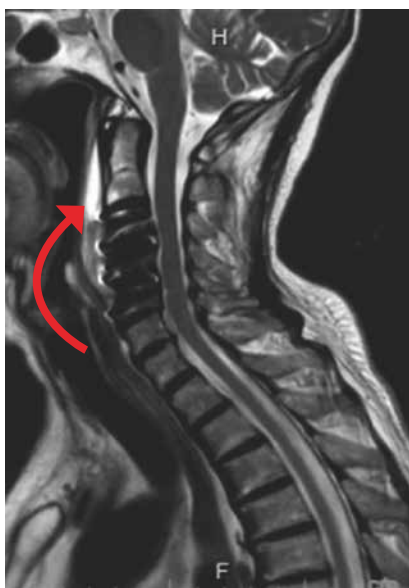

Figura 6:

Postura que debe adoptar el paciente para lograr visualización del signo de la flecha.

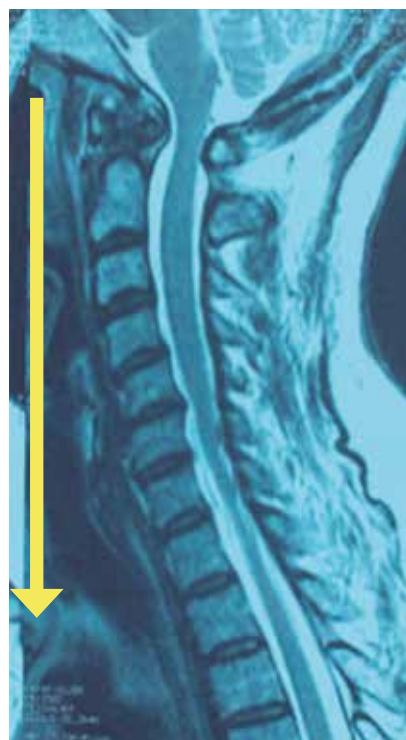

Figura 7:

Dirección que tomará el líquido cefalorraquídeo si el paciente permanece en posición erguida.

al espacio mediastinal y esto podría generar un falso negativo por simple efecto de gravedad.

La segunda resonancia de seguimiento se realizó aproximadamente una semana después de la resonancia de diagnóstico, y ésta nos permitió evaluar tanto la disminución del volumen de la intensidad, como la atenuación de la hiperintensidad, que la fístula ya no se encontraba activa y que el paciente se encontraba en proceso de resolución de la complicación.

Es muy importante señalar que no está dentro del protocolo quirúrgico el realizar un “lavado” posterior al procedimiento quirúrgico, el realizarlo posiblemente pudiera generar un sesgo en este estudio de seguimiento. No se cuenta con evidencia sobre los cambios en la intensidad respecto al LCR de la solución salina.

En el primer caso se observa que el líquido se encontraba hacia arriba y hacia abajo del sitio operado y el grosor de la hiperintensidad prevertebral era sumamente grande y que había discreta migración hacia el mediastino, lo que orilló a tomar la decisión de reintervenir a la paciente inmediatamente para cierre de fístula. Esto podría considerarse un signo de fístula de alto gasto, sin embargo, no se cuenta con suficiente evidencia como para sustentarlo, haría falta más evidencia para poderlo determinar.

CONCLUSIÓN

El signo de la flecha puede ser un indicador muy fiable para el diagnóstico y seguimiento de las fístulas de LCR originadas en la discectomía de la columna cervical realizada vía anterior (*Figuras 6 y 7*). La misma se visualiza mejor en la secuencia T2 en el corte sagital de una resonancia magnética simple de columna cervical. Su identificación puede ayudarnos a tomar decisiones sobre esta pequeña gran complicación.

REFERENCIAS

1. Carreon LY, Anderson PA, Traynelis VC, Mummaneni PV, Glassman SD. Cost-effectiveness of single-level anterior cervical discectomy and fusion five years after surgery. *Spine (Phila Pa 1976)*. 2013; 38: 471-475. doi: 10.1097/BRS.0b013e318273aee2.
2. Robertson SC, Ashley MR. Complications of anterior cervical discectomy and fusion. *Acta Neurochir Suppl*. 2023; 130: 169-178. doi: 10.1007/978-3-030-12887-6_20.
3. Gupta V, Goyal M, Mishra N, Gaikwad S, Sharma A. MR evaluation of CSF fistulae. *Acta Radiol*. 1997; 38: 603-609. doi: 10.1080/02841859709174393.
4. Fountas KN, Kapsalaki EZ, Nikolakakos LG, Smisson HF, Johnston KW, Grigorian AA, et al. Anterior cervical discectomy and fusion associated complications. *Spine (Phila Pa 1976)*. 2007; 32: 2310-2317. doi: 10.1097/BRS.0b013e318154c57e.
5. Epstein NE. A review of complication rates for anterior cervical discectomy and fusion (ACDF). *Surg Neurol Int*. 2019; 10: 100. doi: 10.25259/SNI-191-2019.
6. Kapadia BH, Decker SI, Boylan MR, Shah NV, Paulino CB. Risk factors for cerebrospinal fluid leak following anterior cervical discectomy and fusion. *Clin Spine Surg*. 2019; 32: E86-E90. doi: 10.1097/BSD.0000000000000732.
7. Syre P, Bohman LE, Baltuch G, Le Roux P, Welch WC. Cerebrospinal fluid leaks and their management after anterior cervical discectomy and fusion: a report of 13 cases and a review of the literature. *Spine (Phila Pa 1976)*. 2014; 39: E936-943. doi: 10.1097/BRS.0000000000000404.
8. Halayqeh S, Glueck J, Balmaceno-Criss M, Alsoof D, McDonald CL, Diebo BG, et al. Delayed cerebrospinal fluid (CSF) leak following anterior cervical discectomy and fusion surgery. *N Am Spine Soc J*. 2023; 16: 100271. doi: 10.1016/j.xnsj.2023.100271.
9. Fountas KN, Kapsalaki EZ, Johnston KW. Cerebrospinal fluid fistula secondary to dural tear in anterior cervical discectomy and fusion: case report. *Spine (Phila Pa 1976)*. 2005; 30: E277-280. doi: 10.1097/01.brs.0000162399.93992.5c.
10. Yee TJ, Swong K, Park P. Complications of anterior cervical spine surgery: a systematic review of the literature. *J Spine Surg*. 2020; 6: 302-322.
11. Carroll I, Callen A. Phase contrast spine MRI for the evaluation of CSF leak, and why it matters. *Neurology*. 2023; 100: 313-314. doi: 10.1212/WNL.000000000000201694.
12. Yushvayev E, Delman BN, Kirsch CFE. Special MRI techniques to suss out spontaneous cerebrospinal fluid leaks. *Top Magn Reson Imaging*. 2021; 30: 159-166.
13. Nakai E, Fukuda H, Kawanishi Y, Kadota T, Hamada F, Ueba Y, Fukui N, Ueba T. The cervical spine as a predominant site of cerebrospinal fluid leak: preliminary results using the overflow leak test. *World Neurosurg*. 2020; 142: e372-e377. doi: 10.1016/j.wneu.2020.07.017.

Conflicto de intereses: el autor manifiesta que no existe ningún conflicto de intereses.