



Julio-Septiembre 2024
Vol. 2, núm. 3 / pp. 170-174

Recibido: 09 de Mayo de 2024
Aceptado: 18 de Mayo de 2024

doi: 10.35366/116919



SCIWORA (lesión de la médula espinal sin anomalía radiográfica). Conceptos y revisión narrativa de la literatura

SCIWORA (Spinal Cord Injury Without Radiographic Abnormality). Concepts and narrative review of the literature

José Rafael Calderón Varela,^{*,‡} Luis Mario Hinojosa Martínez,[§]
Edgar Joaquín Cardeña Morales,^{*,†} Christian Armando Mantecón Domínguez,^{||}
Andrés Villalvazo Barón^{**}

Palabras clave:
SCIWORA, lesión medular aguda, cirugía de columna, pediatría.

Keywords:
SCIWORA, acute spinal cord injury, spinal surgery, pediatrics.

* Traumatología y ortopedia. Cirugía de columna vertebral adscrito al servicio Módulo de Columna, Unidad Médica de Alta Especialidad No. 14. Veracruz, México.

‡ ORCID: 0000-0002-9099-9502

§ Traumatología y ortopedia.

Cirugía de columna vertebral adscrito al servicio Módulo de Columna, Hospital Especialidades ISSSTE. Monterrey, Nuevo León.

Profesor, Grupo Multicéntrico MTY-CDMX, Cancún. ORCID: 0009-0000-9191-9917

† ORCID: 0009-0009-6963-3846

|| Traumatología y ortopedia.

Cirugía de columna vertebral. Profesor, Grupo Multicéntrico MTY-CDMX, Cancún. ORCID: 0009-0005-9339-4866

** Traumatología y ortopedia. Fellow en Cirugía de columna vertebral, Grupo Multicéntrico MTY-CDMX, Cancún. ORCID: 0000-0002-0391-6888

Correspondencia:
Dr. Andrés Villalvazo Barón
E-mail: abvillalvazo1@gmail.com

RESUMEN

Introducción: definido como la presencia de lesión traumática de la médula espinal sin evidencia radiográfica de lesión ósea, presentándose mayoritariamente dentro de la población pediátrica, secundaria a las condiciones anatómicas específicas encontradas en este grupo de edad, relacionada en su mayoría a eventos traumáticos de alta energía. **Objetivo:** realizar una descripción detallada de los conceptos básicos de la entidad partiendo desde los antecedentes históricos, mostrando la evolución del proceso diagnóstico con el uso de las herramientas actuales y mencionando las vertientes de tratamiento quirúrgico actual. **Material y métodos:** se realizó una revisión sistemática de la literatura en línea a través de la base de datos PubMed. Se utilizaron los siguientes términos de búsqueda para encontrar literatura relevante específica sobre la espondilolistesis lumbar: SCIWORA, lesión de la médula espinal sin anomalía radiográfica, traumatismo raquímedular, se excluyeron los manuscritos que involucraran ciencia básica, editoriales y revisiones no estructuradas e incluimos un total de 20 estudios en la presente revisión. **Diagnóstico:** históricamente siendo un diagnóstico de exclusión con presencia de evidencia de imagen de características normales, con actual controversia dentro de la definición, gracias a la llegada de la resonancia magnética simple y datos sugeridos por algunos autores con los posibles hallazgos relacionados con dicha patología, aunque para fines diagnósticos de este estudio SCIWORA real se tendrá que contar con pruebas diagnósticas negativas. **Tratamiento:** como parte de las lesiones medulares agudas, el principal objetivo de tratamiento será la correcta estabilización e inmovilización espinal, valorando el uso o no de la administración de glucocorticoides, así como individualizar cada caso en específico, en el cual dependiendo de la literatura se podrá ofrecer tratamiento quirúrgico. Las lesiones traumáticas de la médula espinal en general tienen un impacto significativo en los individuos, las familias y la sociedad, con graves consecuencias y repercusiones en términos económicos y sociales, siendo el caso del SCIWORA un caso especial, al encontrarse mayor afectación en la población pediátrica.

ABSTRACT

Introduction: defined as the presence of traumatic spinal cord injury without radiographic evidence of bone injury, occurring mostly within the pediatric population, secondary to the specific anatomical

Citar como: Calderón VJR, Hinojosa MLM, Cardeña MEJ, Mantecón DCA, Villalvazo BA. SCIWORA (lesión de la médula espinal sin anomalía radiográfica). Conceptos y revisión narrativa de la literatura. Cir Columna. 2024; 2 (3): 170-174. <https://dx.doi.org/10.35366/116919>



conditions found in this age group, mostly related to high-energy traumatic events. **Objective:** to make a detailed description of the basic concepts of the entity starting from the historical background, showing the evolution of the diagnostic process with the use of current tools and mentioning the current surgical treatment aspects. **Material and methods:** a systematic review of the online literature was carried out through the PubMed database. The following search terms were used to find relevant literature specific to lumbar spondylolisthesis: SCIWORA, spinal cord injury without radiographic abnormality, spinal cord trauma, we excluded manuscripts involving basic science, editorials and unstructured reviews and included a total of 20 studies in the present review. **Diagnosis:** historically being a diagnosis of exclusion with the presence of imaging evidence of normal characteristics, with current controversy within the definition, thanks to the arrival of simple magnetic resonance imaging and data suggested by some authors with possible findings related to said pathology. although for diagnostic purposes of this real SCIWORA study, negative diagnostic tests will have to be available. **Treatment:** as part of acute spinal cord injuries, the main objective of treatment will be correct stabilization and spinal immobilization, assessing the use or not of the administration of glucocorticoids, as well as individualizing each specific case in which, depending on the literature, it may be offered. surgical treatment. Traumatic spinal cord injuries in general have a significant impact on individuals, families and society, with serious consequences and repercussions in economic and social terms, the case of SCIWORA being a special case, as greater involvement is found in the pediatric population.

INTRODUCCIÓN

El concepto de lesión de la médula espinal sin anomalía radiográfica (SCIWORA) fue introducido por primera vez en 1982 por Pang y Wilberger, para la descripción de una serie de 24 casos clínicos en población pediátrica, los cuales presentaban signos clínicos de lesión traumática pero sin evidencia radiográfica de lesión ósea, haciendo uso de los principales métodos diagnósticos disponibles en ese momento para la detección de patología de columna.¹ Según reportes de la literatura internacional, este padecimiento es observado con mayor frecuencia en el grupo/edad pediátrica entre los 0-6 años, siendo afectado mayormente el género masculino entre 19-34%, con una afectación mayoritaria por segmento vertebral en la región cervical en 87% de los casos, siendo uno de los principales mecanismos de acción el trauma cerrado secundario a accidentes automovilísticos y lesiones deportivas.² La alta incidencia en la población pediátrica es atribuible a la desproporción entre el tamaño de la cabeza y las estructuras del cuello, así como la mayor elasticidad de las estructuras ligamentosas respecto a la médula espinal, la presencia de una forma más acuñada en la región anterior de las vértebras cervicales y una disposición más horizontal de las facetas articulares.^{3,4}

Diagnóstico

En cuanto a la fisiopatología del SCIWORA, aún no se ha dilucidado completamente su origen, en su mayoría están relacionados con diversos eventos traumáticos,

entre los que se incluyen mecanismos de hiperextensión, tracción o posteriores a presencia de zonas de edema o lesión vascular en situaciones de lesión medular. Dichos eventos, en modelos animales se han expresado como procesos de distracción a nivel de la vasculatura de la médula espinal causando hipoxia transitoria que, a su vez, induce daño por estrés oxidativo, particularmente en neuronas vulnerables, demostrando que las agresiones hipóxicas iniciales pueden provocar eventos moleculares secundarios causados por la respuesta inflamatoria y excitotoxicidad por glutamato de neuronas hiperactivas y, a menudo, exacerbando la lesión inicial por la sobreproducción de especies reactivas de oxígeno-nitrógeno y peroxidación lipídica, lo que provoca una muerte celular adicional.^{5,6}

La evaluación clínica inicial de estos pacientes, al estar relacionados en su mayoría con mecanismos de alta energía, deberá ser iniciada por la aplicación del soporte vital avanzado en trauma (ATLS), para posteriormente continuar con la anamnesis, teniendo ésta un mayor grado de complejidad al tratarse de pacientes jóvenes, con numerosos factores que complican la primera evaluación, por lo que se recomienda la presencia de un equipo multidisciplinario conformado por un cirujano ortopeda, un médico pediatra y un neurólogo clínico para detectar déficits neurológicos sutiles que pueden pasarse por alto. Se deberá realizar una historia clínica detallada, la cual deberá incluir la magnitud y dirección precisas de las fuerzas lesionantes (altura de la caída, superficie de impacto, fuerzas de compresión, de distracción y de rotación, etcétera),

así como una exploración física adecuada que incluya un examen neurológico completo; idealmente, esto deberá realizarse en el lugar del accidente, antes de administrar la analgesia. Aunque los signos y síntomas clínicos pueden observarse desde el momento de la lesión, los déficits neurológicos pueden aparecer sólo varios días después de la lesión debido a un fenómeno de segundo golpe, edema o un hematoma en desarrollo alrededor de la médula.⁷

Dentro de la sintomatología mayormente referida en la literatura, se reporta una amplia gama de presentaciones iniciales, destacando la presencia de paraparesia, hemiparesia, para/hemiplejía, presencia de parestesias o alteraciones de la sensibilidad, disfunción vesical e intestinal, síndrome medular de Brown-Séquard, así como cambios en las intensidades de la respuesta de los reflejos osteotendinosos.^{2,8}

El algoritmo radiográfico se basará en el mecanismo del trauma, la edad, la presentación clínica, así como la estabilidad hemodinámica. Los pacientes con

sospecha de lesión medular requieren de la realización de estudios de imagen iniciales como la radiografía y la tomografía axial computarizada. Dentro de la sospecha diagnóstica de SCIWORA será recomendable la realización de radiografías dinámicas de flexión y extensión o fluoroscopia para excluir el movimiento intersegmentario patológico compatible con lesión ligamentosa sin fractura.^{9,10}

En pacientes con síntomas neurológicos manifiestos y radiografías sin hallazgos patológicos, es obligatoria la realización de una resonancia magnética que incluya toda la columna. El desarrollo de la resonancia magnética ha aumentado la precisión diagnóstica en la evaluación de las lesiones de la médula espinal, pero también ha generado controversia sobre la definición de SCIWORA mediante la visualización de lesiones de tejidos blandos, con la consiguiente discrepancia entre los diferentes términos que rodean esta patología (SCIWORA real, el cual se utiliza para hacer referencia al paciente con estudios diagnósticos negativos).

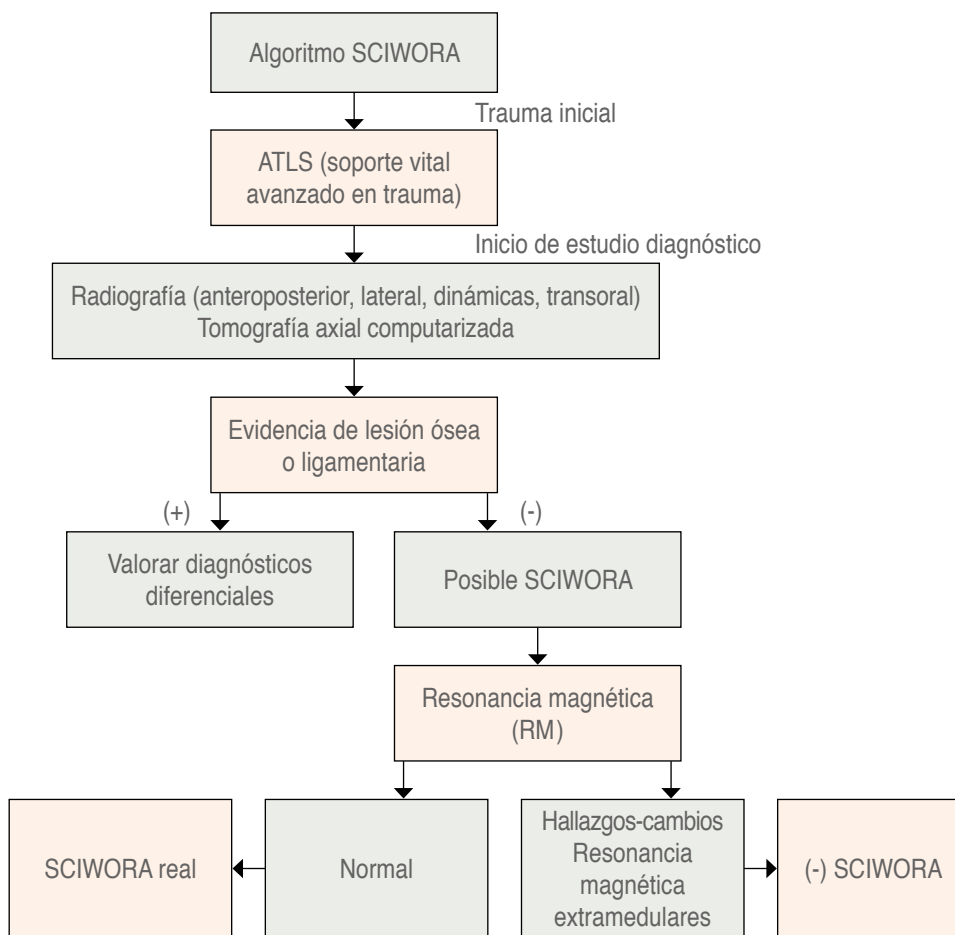


Figura 1:

Algoritmo propuesto método diagnóstico SCIWORA (Spinal Cord Injury Without Radiographic Abnormality).

Según reportes de la literatura internacional, se ha descubierto que los pacientes adultos con SCIWORA tienen cambios espondilóticos cervicales preexistentes que resultan en un estrechamiento del diámetro sagital del canal cervical, los cuales funcionan como factores predisponentes. Las lesiones por hiperextensión en estos pacientes hacen que la médula quede atrapada entre los osteofitos y el abultamiento hacia adentro de los ligamentos interlaminares, lo que produce un síndrome agudo del cordón central.^{11,12}

Boese y Lechler diferenciaron los hallazgos medulares por resonancia magnética en cuatro tipos en pacientes con SCIWORA:

Tipo I: patología no detectable.

Tipo II: anomalías en RM, siendo subclasificado en:

Ila: hallazgos extraneurales.

Ilb: intraneurales.

Ilc: intra y extraneurales.

La ausencia de cambios que señalen RM está asociado con excelentes evoluciones, mientras que cambios de señal consistentes con edema o micro-hemorragias en RM están asociados con una mejoría significativa a lo largo del tiempo. La presencia de una hemorragia masiva está asociada con una severa y permanente lesión neurológica.^{9,13}

Se ha documentado de igual forma la realización y el uso de potenciales evocados somatosensoriales (SSEP) en niños con presunta SCIWORA. Las posibles funciones de los SSEP en niños con presunto SCIWORA incluyen detectar una disfunción sutil de la columna posterior cuando los hallazgos clínicos no son concluyentes, evaluar niños con lesiones en la cabeza, comatosos o paralizados farmacológicamente, distinguir entre lesiones intracraneales, espinales o de nervios periféricos y/o proporcionar una línea de base (*Figura 1*).^{10,14,15}

Tratamiento

La mejora neurológica en pacientes con SCIWORA está relacionada principalmente con el mecanismo de lesión inicial, el diámetro del canal espinal, la edad del paciente, el grado de lesión, así como la presencia de lesiones anatómicas. La principal opción de tratamiento para pacientes con lesiones de la médula espinal en presencia de un diagnóstico de certeza de SCIWORA real es la inmovilización espinal externa por hasta 12 semanas. Acompañada de educación al

paciente y a sus asistentes sobre los cuidados en la movilización en bloque para la prevención de úlceras por decúbito y el resto de los cuidados primarios. La fisioterapia podrá iniciarse tan pronto como el estado general del paciente lo permita y continuarse durante todo el tratamiento, haciendo uso de una combinación de calor húmedo, liberación miofascial, ejercicio y entrenamiento de la marcha y terapia de manipulación espinal de las regiones cervical, torácica y lumbosacra puede ser útil. Actualmente faltan datos que respalden el uso regular de esteroides intravenosos en dosis altas en pacientes con SCIWORA; sin embargo, como parte del manejo en el tratamiento de la lesión aguda de la médula espinal recomendada por el Estudio Nacional de Lesión Aguda de la Médula Espinal (NASCIS) con el inicio de terapia de impacto con la aplicación temprana de metilprednisolona en dosis altas dentro de las ocho horas posteriores a la lesión se podrá retardar o detener las lesiones secundarias causadas por reacciones inflamatorias resultantes de la lesión inicial de la médula espinal y mejorar la recuperación funcional.^{3,9,16} Según la evidencia actual, no se recomienda el tratamiento quirúrgico en pacientes con SCIWORA con resultados de resonancia magnética intraneural normales o puros (es decir, edema del cordón o contusión sin compresión), independientemente del estado neurológico del paciente. La evidencia clara de lesión ligamentosa en la resonancia magnética, la inestabilidad, la compresión de la médula espinal junto con el empeoramiento o la no mejora de los hallazgos neurológicos deberían ser indicaciones para el tratamiento quirúrgico; sin embargo, hasta la fecha ningún estudio controlado ha comparado los resultados del tratamiento quirúrgico y no quirúrgico. Es recomendable instruir a los pacientes sobre el tipo actividades de alto riesgo que deberán evitar por lo menos durante seis meses para disminuir el grado de agravamiento de afectación neurológica y con el objetivo principal de evitar el SCIWORA recurrente,¹⁷ el cual se ha reportado en la literatura médica como aquel en el que se produce una clínica neurológica que oscila entre días o semanas tras haber sufrido el primer episodio, siendo la incidencia de 17% según las series, reportándose un peor déficit neurológico final.^{16,18-20}

DISCUSIÓN

Las lesiones traumáticas de la médula espinal en general tienen un impacto significativo en los individuos, las familias y la sociedad, con graves consecuencias y repercusiones en términos económicos y sociales. El

manejo y tratamiento de estos pacientes muestra una amplia heterogeneidad, que depende en gran medida de la variedad de presentación de estos síndromes, la fisiopatología subyacente y las características clínicas de los propios pacientes. Siendo el caso del SCIWORA un caso especial al presentarse mayoritariamente en población pediátrica por las condiciones anatómicas antes mencionados, lo que implica un mayor reto diagnóstico y en el curso del tratamiento sin olvidar el pronóstico a largo plazo, lo cual influirá en el entorno del paciente.

Como parte del crecimiento de los estudios diagnósticos, en especial el uso de la resonancia magnética, en algunos casos se han observado cambios en la señalización de la médula, creando controversia entre la diferente terminología usada para la señalización correcta. En nuestra práctica clínica diaria consideramos que el uso del término SCIWORA deberá ser utilizado ante aquel paciente con sintomatología medular sin evidencia radiográfica de lesión.

REFERENCIAS

1. Yucesoy K, Yuksele KZ. SCIWORA in MRI era. *Clin Neurol Neurosurg.* 2008; 110: 429-433. doi: 10.1016/j.clineuro.2008.02.004.
2. Atesok K, Tanaka N, O'Brien A, Robinson Y, Pang D, Deinlein D, et al. Posttraumatic spinal cord injury without radiographic abnormality. *Adv Orthop.* 2018; 2018: 7060654. doi: 10.1155/2018/7060654.
3. Meira Goncalves J, Carvalho S, Silva AI, Pereira J, Polónia P. Real spinal cord injury without radiographic abnormality (SCIWORA) in pediatrics: a clinical case report and literature review. *Cureus.* 2023; 15: e50491. doi: 10.7759/cureus.50491.
4. Asan Z. Spinal cord injury without radiological abnormality in adults: clinical and radiological discordance. *World Neurosurg.* 2018; 114: e1147-e1151. doi: 10.1016/j.wneu.2018.03.162.
5. Bonfanti L, Donelli V, Lunian M, Cerasti D, Cobianchi F, Cervellin G. Adult spinal cord injury without radiographic abnormality (SCIWORA). Two case reports and a narrative review. *Acta Biomed.* 2019; 89: 593-598. doi: 10.23750/abm.v89i4.7532.
6. Shimizu EN, Seifert JL, Johnson KJ, Romero-Ortega MI. Prophylactic riluzole attenuates oxidative stress damage in spinal cord distraction. *J Neurotrauma.* 2018; 35: 1319-1328. doi: 10.1089/neu.2017.5494.
7. Villalvazo BA, Calderón VJR, Cardeña MEJ. El ABC de las fracturas toracolumbares. *Cir Columna.* 2023; 1: 100-106. <https://dx.doi.org/10.35366/111633>
8. Freigang V, Butz K, Seebauer CT, Karnosky J, Lang S, Alt V, et al. Management and mid-term outcome after "Real SCIWORA" in children and adolescents. *Global Spine J.* 2022; 12: 1208-1213. doi: 10.1177/2192568220979131.
9. Romero-Muñoz LM, Peral-Alarma M, Barriga-Martín A. SCIWORA in children. A rare clinical entity: Ambispective study. *Rev Esp Cir Ortop Traumatol.* 2024; 68: 151-158. doi: 10.1016/j.recot.2023.08.016.
10. Rozzelle CJ, Aarabi B, Dhall SS, Gelb DE, Hurlbert RJ, Ryken TC, et al. Spinal cord injury without radiographic abnormality (SCIWORA). *Neurosurgery.* 2013; 72 Suppl 2: 227-233. doi: 10.1227/NEU.0b013e3182770ebc.
11. Neva MH, Roeder CP, Felder U, Kiener B, Meier W, Perler M, et al. Neurological outcome, working capacity and prognostic factors of patients with SCIWORA. *Spinal Cord.* 2012; 50: 78-80. doi: 10.1038/sc.2011.100.
12. Silver J. Spinal cord injury without radiographic abnormality in adults. *Spinal Cord.* 2000; 38: 129. Available in: <https://doi.org/10.1038/sj.sc.3100971>
13. Yalcin N, Dede O, Alanay A, Yazici M. Surgical management of post-SCIWORA spinal deformities in children. *J Child's Orthop.* 2011; 5: 27-33. doi: 10.1007/s11832-010-0306-2.
14. Brauge D, Plas B, Vinchon M, Charni S, Di Rocco F, Sacko O, et al. Multicenter study of 37 pediatric patients with SCIWORA or other spinal cord injury without associated bone lesion. *Orthop Traumatol Surg Res.* 2020; 106: 167-171. doi: 10.1016/j.otsr.2019.10.006.
15. Sakti YM, Saputra MA, Rukmoyo T, Magetsari R. Spinal cord injury without radiological abnormality (SCIWORA) manifested as self-limited brown-SEQUARD syndrome. *Trauma Case Rep.* 2018; 18: 28-30. doi: 10.1016/j.tcr.2018.11.007.
16. Liang J, Wang L, Hao X, Wang G, Wu X. Risk factors and prognosis of spinal cord injury without radiological abnormality in children in China. *BMC Musculoskelet Disord.* 2022; 23:428. doi: 10.1186/s12891-022-05393-8.
17. Konovalov N, Peev N, Zileli M, Sharif S, Kaprovoy S, Timonin S. Pediatric cervical spine injuries and SCIWORA: WFNS spine committee recommendations. *Neurospine.* 2020; 17: 797-808. doi: 10.14245/ns.2040404.202.
18. Qi C, Cao J, Xia H, Miao D, Liu Y, Guo J, et al. Does cervical curvature affect neurological outcome after incomplete spinal cord injury without radiographic abnormality (SCIWORA): 1-year follow-up. *J Orthop Surg Res.* 2022; 17: 361. doi: 10.1186/s13018-022-03254-7.
19. Butts R, Legaspi O, Nocera-Mekel A, Dunning J. Physical therapy treatment of a pediatric patient with symptoms consistent with a spinal cord injury without radiographic abnormality: A retrospective case report. *J Bodyw Mov Ther.* 2021; 27: 455-463. doi: 10.1016/j.jbmt.2021.01.008.
20. Betz RR, Mulcahey MJ, D'Andrea LP, Clements DH. Acute evaluation and management of pediatric spinal cord injury. *J Spinal Cord Med.* 2004; 27 Suppl 1: S11-S15. doi: 10.1080/10790268.2004.11753779.

Conflicto de intereses: los autores manifestamos no tener conflicto de intereses.